

## MEMBRES SUPÉRIEURS ET INFÉRIEURS

### QCM 1 : B

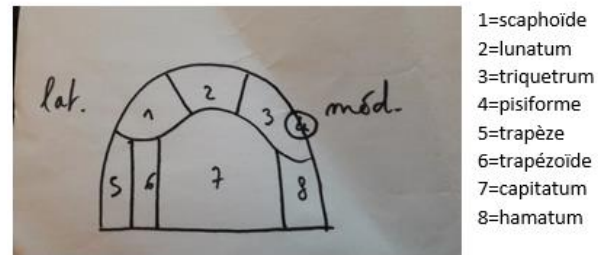
- A) Faux : artère iliaque externe → artère fémorale superficielle → artère poplitée → **artère tibiaie antérieur** → artère **pédieuse**  
 B) Vrai  
 C) Faux : 2 fonctions principales du membre inférieur = **support en position érigée et la marche**  
 D) Faux : C'est une zone de **faiblesse++**

### QCM 2 : E

- A) Faux : ...artériopathie du membre **inférieur**  
 B) Faux : La **tête ulnaire** est **DISTALE** et la **tête radiale** est **PROXIMALE**  
 C) Faux : Elle se prolonge par le processus de l'**ACROMION** !!!  
 D) Faux : En vue de profil de la scapula (~~radiographie de profil du tronc~~), le reste est juste !  
 E) Vrai

### QCM 3 : AD

- A) Vrai  
 B) Faux : Le scaphoïde s'articule avec la **surface carpienne** du **RADIUS**, et non de la tête de l'ulna ! (Bien qu'elle soit distale)  
 C) Faux : Le capitatum s'articule avec le lunatum, scaphoïde, triquetrum, trapézoïde et l'**HAMATUM** !!!! Apprend les schémas faut que tu les redessines !  
 D) Vrai



### QCM 4 : B

- A) Faux : PIEGE ENONCE, dans le bras il y que 1 os : l'humérus !  
 B) Vrai  
 C) Faux : La gouttière du nerf **RADIAL**... ++++  
 D) Faux : Le nerf **médian** fait compression syndrome canalaire

### QCM 5 : A

- A) Vrai  
 B) Faux : Le nerf **radial** permet la sensibilité du premier espace intermétacarpien  
 C) Faux : Le nerf **médian** permet la sensibilité des 3 premiers espaces intermétacarpiens et la motricité de la loge thénarienne  
 D) Faux : Le nerf **ulnaire** permet la sensibilité du 5° doigt et de la moitié du 4° doigt, il innerve aussi la loge hypothénarienne

### QCM 6 : ABC

- A) Vrai  
 B) Vrai  
 C) Vrai  
 D) Faux : Lors de la fracture d'un des 2 os, l'**autre os est souvent touché**.

### QCM 7 : BD

- A) Faux : Il n'y a que 2 rangées = la 1ère et la 2<sup>de</sup>  
 B) Vrai  
 C) Faux : C'est la **trochlée** qui a une **forme de diabol**... Attention aux parenthèses !  
 D) Vrai

### QCM 8 : AD

- A) Vrai  
 B) Faux : Muscle **biceps brachial** → **tubérosité bicipitale radius** ≠ muscle **brachial antérieur** → sous l'apophyse coronoïde

C) Faux : ... entre le radius et 2 os du carpe : le lunatum et le **SCAPHOIDE**

D) Vrai

#### **QCM 9 : C**

A) Faux : C'est la veine **céphalique** (en **latéral**) qui pénètre au niveau du **sillon delto-pectoral**

B) Faux : Le chef long du biceps brachial s'insère sur le tubercule **supra-glénoïdal**, tandis qu'un chef du triceps brachial s'insère sur le tubercule **infra-glénoïdal**

C) Vrai

D) Faux : Le nerf **radial** appartient à la loge **postérieure** au niveau du bras !

#### **QCM 10 : CD**

A) Faux : Le **capitulum** est à la base du **3<sup>e</sup> métacarpiens**

B) Faux : Ça c'est la **DEUXIEME** rangée du carpe

C) Vrai

D) Vrai bon c'est un peu HP ça normalement mais on ne sait jamais apprenez les schémas

#### **QCM 11 : D**

A) Faux : Les ménisques (fibro-cartilage) qui sont très bien **vascularisé** en **périphérie** (grâce à la **capsule**)

B) Faux : Les ligaments croisés intra-articulaire, intra-capsulaire mais extrasynoviaux car ils sont engainés par leurs propres membranes synoviales

C) Faux : Il est délimité en latéral par le **muscle Sartorius** (le serrato major c'est le dentelé antérieur de la sys sarcose)

D) Vrai

#### **QCM 12 : AB**

A) Vrai

B) Vrai

C) Faux : J'ai inversé... Le ligament croisé antérieur empêche le **tibia** d'aller en avant du **fémur**, alors que le ligament croisé postérieur empêche le **tibia** d'aller en arrière du **fémur**

D) Faux : graciles **INTERNES**

#### **QCM 13 : B**

A) Faux : Parenthèses inversés : l'artère fémorale se divise en artère fémorale profonde (**qui rejoint le genou**) et en artère fémorale superficielle (**qui donnera l'artère poplitée**)

B) Vrai +++

C) Faux : cf B

D) Faux : N'importenawak : Nerf sciatique → Nerf **TIBIAL** + Nerf **FIBULAIRE COMMUN** (se divise en **nerf fibulaire superficiel et profond**)

#### **QCM 14 : AD**

A) Vrai

B) Faux : Tare **antérieur (5 os)** = l'os **naviculaire** + l'os **cuboïde**, l'os **pisiforme** (c'est la main ça) + les **3 os cunéiformes** (latéral, intermédiaire et médial)

C) Faux : phalanges du **1<sup>er</sup> métatarsien**

D) Vrai

ODS :

#### **QCM 1 : CD**

A) Faux : l'olfaction ne décusse pas

B) Faux : c'est un assombrissement du cristallin

C) Vrai

D) Vrai

#### **QCM 2 : D**

A) Faux : Le nerf I est particulièrement **court**, et se termine dans le bulbe

B) Faux : Au-dessus du cornet **SUPERIEUR**

C) Faux : Il se termine dans le rhinencéphale et traverse le tractus olfactif

D) Vrai

### QCM 3 :: E

- A) Faux : Dans le ganglion **VESTIBULAIRE** !! spiral de corti c'est l'audition (ça c'est un item d'annale !)
- B) Faux : archéo/VESTIBULO-cérébellum trouvé chez le poisson pour l'équilibre !
- C) Faux : Les nerfs oculomoteurs sont : III, IV et **VI**, ATTENTION A BIEN LIRE CORRECTEMENT L'ITEM
- D) Faux : La voie consciente thalamique se termine au niveau du cortex frontal, temporal et pariétal !! Occipital = vision.
- E) Vrai

### QCM 4 : ACD

- A) Vrai <3
- B) Faux : ce sont les hémirétines **NASALES** qui décussent.
- C) Vrai
- D) Vrai : **CORPS GENICULE latéral** et pas ~~colliculi~~ +++

### QCM 5 : AC

- A) Vrai
- B) Faux : ATTENTION ON NE PARLE PAS DE COLLICULUS MAIS DE **CORPS GENICULES**
- C) Vrai : par <3 +++
- D) Faux : C'est l'organe **SPIRAL** et pas spineux !!!!!!! (Désolé c'était méchant... mais faut être sûr de soi les copains !!!)

### QCM 6 :

- A) Faux : L'innervation sensorielle de la langue est véhiculée par le VII bis aux 2/3 antérieurs et par nerf **glossopharyngien (IX) et pneumogastrique (X)** au 1/3 postérieur,  
! **Le nerf hypoglosse s'occupe de la partie MOTRICE de la langue +++**, le prof adore le faire tomber
- B) Faux : ATTENTION PARENTHÈSE !!!! c'est une branche du **nerf trijumeau** le V3 et non ~~facial~~
- C) Faux : Elle est **différente** entre le 1/3 post et 2/3 ant
- D) Vrai ++++ D'ailleurs la langue a une très bonne cicatrisation !

### QCM 7 : E

- A) Faux : Le **labyrinthe osseux** est creusé dans le **rocher** +++ ≠ c'est l'Oreille Moyenne qui est creusée dans la **mastoïde**++++
- B) Faux : Inversé => **Endolymphe : traduit, périlymphe : transmet** +++.
- C) Faux : Idem
- D) Faux : la membrane tectoriale est dans la cochlée
- E) Vrai

### QCM 8 : C

- A) Faux : Ça c'est l'équilibration ! L'audition c'est juste temporal
- B) Faux : Le sens de la boucle de contrôle cérébelleuse est : **Noyaux vestibulaire → cortex gris cérébelleux → noyaux gris cérébelleux → noyaux vestibulaires.** <3
- C) Vrai
- D) Faux : Trajet **conscient** : thalamus ≠ trajet **inconscient** : vestibulo-spinal

### QCM 9 : AC

- A) Vrai à bien comprendre <3
- B) Faux
- C) Vrai
- D) Faux : Cela entraîne une **hémianopsie latérale homonyme** opposé au côté de la lésion

### QCM 10 : E

- A) Faux : C'est la vue pas l'~~olfaction~~
- B) Faux : Il est **intra-rétinien**
- C) Faux : CORPS GENICULE **LATERAL/SUP**+++
- D) Faux : Si ! les fibres des rétines nasales décussent !!

### QCM 11 : CD

- A) Faux : le deutoneurone de l'olfaction se trouve dans le bulbe
- B) Faux : la voie de l'olfaction est à 2 neurones (pas de neurone thalamique) et ne décusse pas !
- C) Vrai
- D) Vrai

### QCM 12 : A

- A) Vrai
- B) Faux : Le **sympathique** ne s'occupe **pas de l'accomodation** !
- C) Faux : Colonne intermedio-**latéral** +++ (eh piège de b\*\*\*\*\* je sais)
- D) Faux : Les symptômes sont HOMOlatéraux à la lésion !!!

**QCM 13 : E**

- A) Faux : atteinte du système **ORTHOsympathique** ++
- B) Faux : Ça c'est le **ptosis** !
- C) Faux : Ça c'est l'**énophtalmie** !
- D) Faux : J'avais plus d'inspi
- E) Vrai

**QCM 14 : E**

- A) Faux : La langue provient des 4 premiers arcs branchiaux : I II III et IV
- B) Faux : cf A
- C) Faux : C'est le **1/3** postérieur +++
- D) Faux : **2/3** antérieurs
- E) Vrai

**QCM 15 : D**

- A) Faux : Le nerf laryngé supérieur, branche du nerf pneumogastrique X, participe à l'innervation **sensorielle ET sensitive** du 1/3 post, (Méfie-toi des « uniquement », « exclusivement », ...)
- B) Faux : Le corps cellulaire du 3<sup>e</sup> neurone thalamique se termine dans le cortex **PARIETAL uniquement**, au niveau du gyrus post-central
- C) Faux : Il existe une **synergie** gout-odorat sur le plan **cérébral** mais **PAS** sur le plan anatomique
- D) Vrai

**-VOILA C'EST TERMINADO POUR CE DM TRES LONG J'ESPERE QU'IL T'AURA BIEN PLUS-**

Par contre c'est normal si tu t'es fait douiller, ce DM est dur, mais je veux que vous soyez chaud bouillant pour l'examen !

**Je suis vraiment très fière de toi pour avoir terminé ce DM et en être arrivé à là ! Tu t'es battu un nombre incalculable de fois cette année et tu n'as pas abandonné !**

Alors crois en toi, tu en es capable, es confiance en toi, et prend soin de toi.

PS : Si jamais toi aussi tu as des insomnies en ce moment, ce qui a fait la différence pour moi c'est de sortir de chez moi au moins une fois par jours. (si jamais toi aussi tu fais parti de la team marmotte qui sors pas de chez toi <3).

Grosse dédis à tous ceux que j'aime, à ma famille aka le tutorat, à mes amis, et à la vie merci 😊