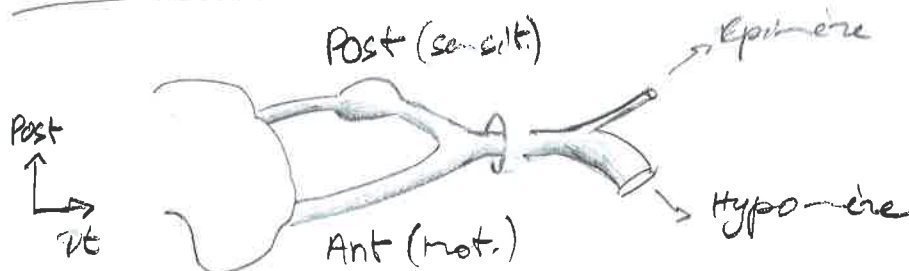


Tub Neur / canal réel / 3 vésic inhibent
(Arche / Chordé / NP)

moelle s'arrête L2 / 2ème S2 / après : racines = pénétration

filum terminal = fibres jusqu'à S2



Racine
⊕ épais

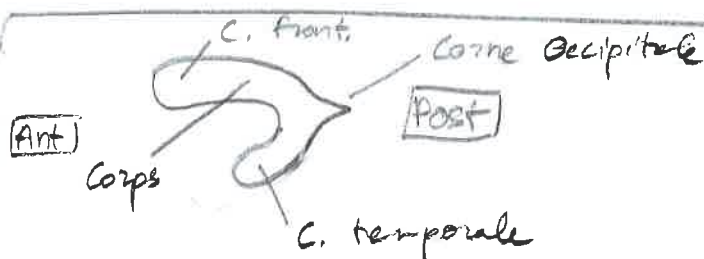
Ant
(SAUF C2)
G. N. Occ Arnold



Pled - 2022

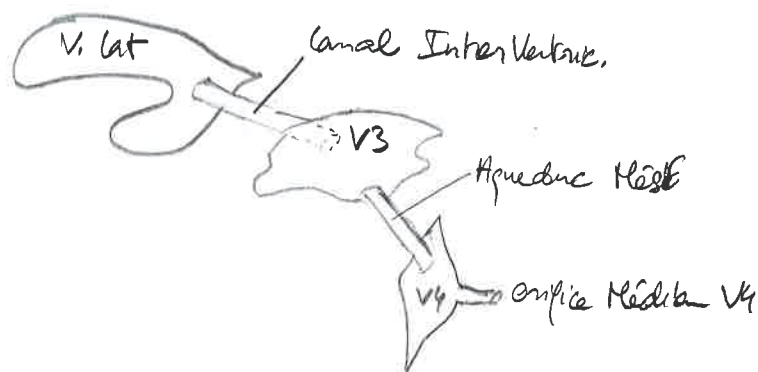
Racines

N. Spinal
Rameaux



Hydrocéphalie = élargissement
=> dilat. ventricles

Syringomyélie = canal
central moelle devient
réel



pie mère + pie => tige choroidienne

pie mère + pie + vax => plexus choroidale



5 lobes anatomiques
frontal / Pariet / Occ / Temporal / Insula

Surface $\approx 1m^2$

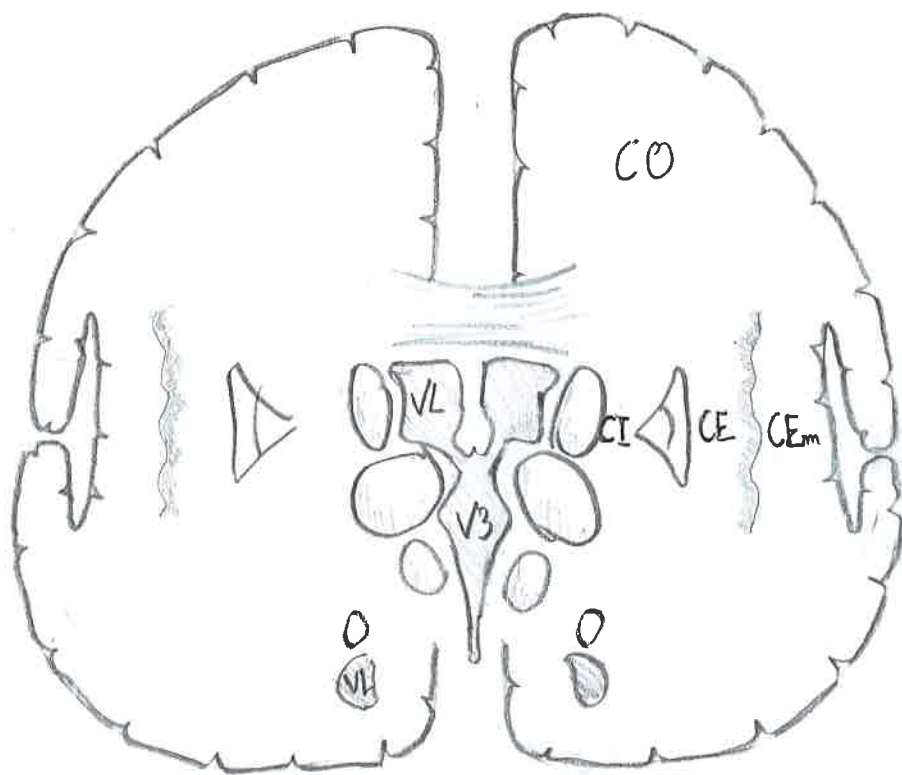
Coupe frontale
Choriot

↑ Ht
↳ b

lobes Pariétal
/ Temporal



Pled - 2022



Subst Blanche Caps Int → concentrat° voie motrice principale

Commissures = interhémisphérique → Corps Cal / Trigone (point) / Corps Blanche Ant

Faisceaux associat° = intrahémisphérique

Thalamus / sens (sauf olfacto) / voies extrapyram

Hypothalamus / système interneur / full végét

Hypophyse / post ou neuro / ante ou adéno

post hypophyse / HAD / Oxytocine

anté hypophyse / stéroïdes (lutéo / folliculo)

↳ Ne fait PAS partie du SN

noyau mammillaire = mémoire

épiphyse / mélatonine / sommeil

Vue Post
SC

Colliculus Sup
Colliculus Inf



Pled-2022

MetE
MyelE

Pédic Cerebelleux
Sup

Pédic Cerebelleux
Moy

Pédic Cerebelleux
Inf

Tuberc Cuneiforme
Tuberc Cracile

TC
Molle Spmale

Vue Ant

Tige Pituita
(de l'hypophyse)

Chiasma optiq
Tractus Optop

Pédic. Cérébral

Corps Mammilla

Surface oculée post

MetE

Sillon basila

Vue Lat

Corps génic
bras conjonctif

Pyramide bulb

Olive bulb

Déussat

