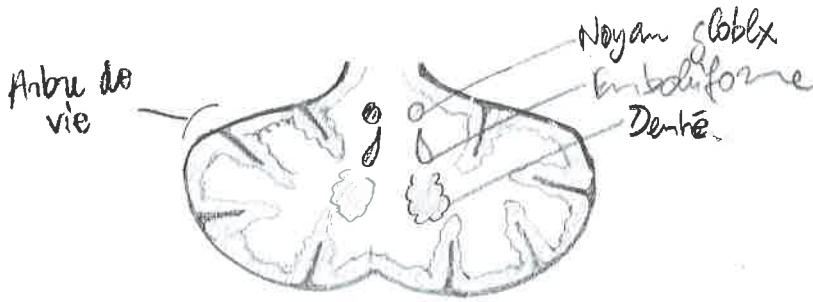


Unité anatomique cervelet = obule cerbelleux

Cervelet / 2 hémisph / séparés par verrous médn



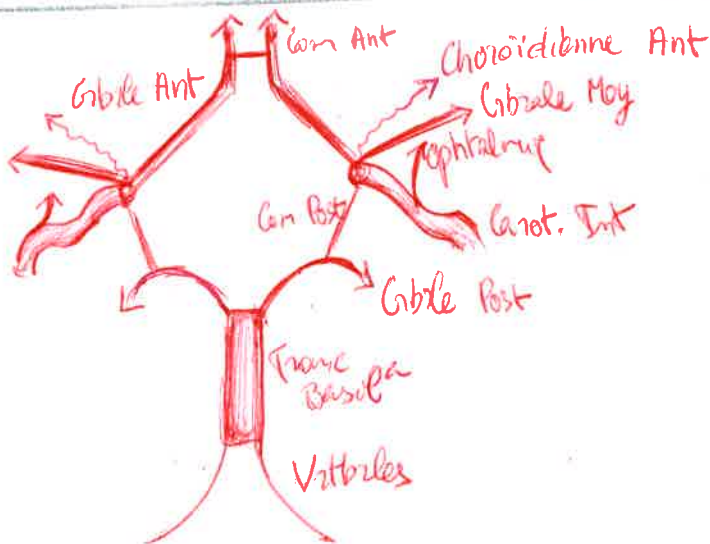
(Archéo Cbl) / Vestibulo Cbl / Equilibre \Rightarrow 10% cervelet

(Paléo Cbl) / Spino Cbl / Tonus \Rightarrow $\frac{1}{4} \sim \frac{1}{3}$
(axe / ce qui part et de l'autre côté)

(Néo Cbl) / Cortico Cbl / Coordinate \Rightarrow 70%
(plus extrême = plus neut)

Vies cerbelleuses déussent pas ou déussent autant
de fois que nécess \Rightarrow act° homolat
(\neq concom)

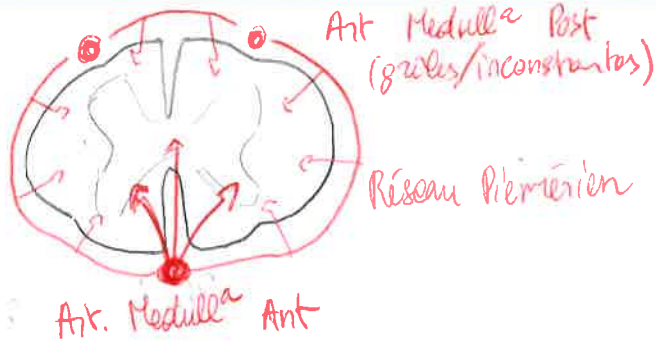
Mœlle \rightarrow 1 myélonère = 1 étage mœlle
 \rightarrow 1 métamère = 1 étage mœlle + ce qu'il y a innervé
 \rightarrow 2 interruptions / crâniale / lombaire \Rightarrow plages



7 artères

10 artères participent

Si sténose avant d'v carot. Int.
 \Rightarrow Paralysie homolat \triangle
+ Cécité Homolat



Pled - 2022

adiadococinésie = trouble coordonné

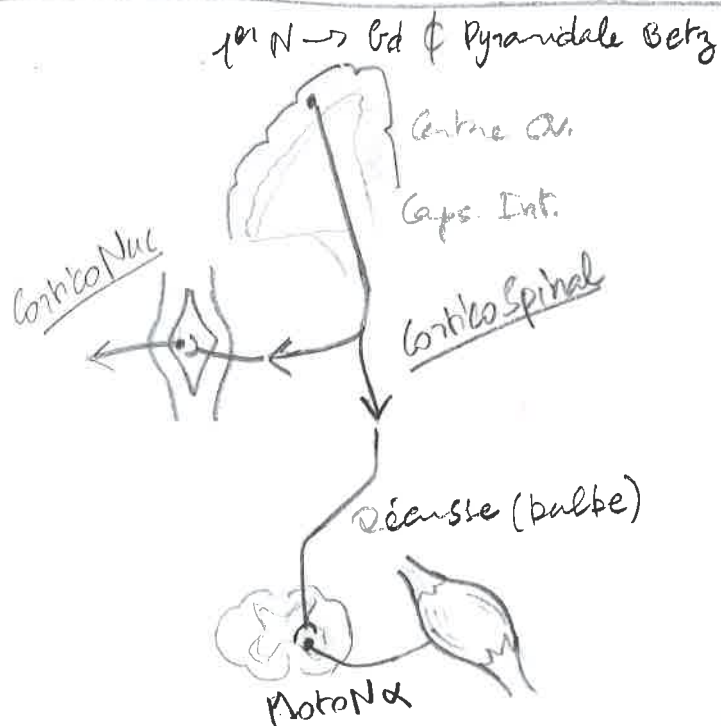
Aires effectrices = consensuelles \Rightarrow Mot ou Sensi

- \hookrightarrow Motricité Volontaire = gyrus pré-central
- \hookrightarrow Sensi = gyrus post-central
- \hookrightarrow Audito = temporal
- \hookrightarrow Visuel = occipital
- \hookrightarrow Olfacto = Frontal / Temporal

- \hookrightarrow Parole = Broca
- \hookrightarrow Écriture
- \hookrightarrow Lecture
- \hookrightarrow Compréhension langage

Quadrant de Pierre Marie

\rightarrow Voir p. 4



Voie pyramidale
contrôlée par **Extra-pyr.**
 \Rightarrow Coordination / mot fluide
 \Rightarrow Tremblement cérébelleux
Parkinson

Voie sensiti / déusse direct
après 2e neur (corne post. ant.)

Cortex Spinal \rightarrow Médulla \rightarrow Cortex

Voie Mot. Principale
Pyramidale

OS \rightarrow stimule surénale \Rightarrow Adrenaline
 \rightarrow lubrification vaginale
 \rightarrow broncho dilate (capture $\oplus O_2$)
 \rightarrow contract sphincters

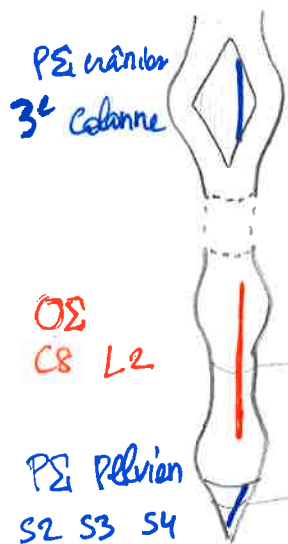


Pled - 2022

PS \rightarrow N. III : œil
 \rightarrow N. VII : gland lacry + saliva
 \rightarrow N. IX : saliva parotida
 \rightarrow N. X : secr digest.
 \rightarrow N. Eckart : S2/S3/S4 : détenseur + contract prostate + érection corps + contract rectum

N. splanchnique \rightarrow plexus / ganglion

N. viscéral : plexus \rightarrow viscère

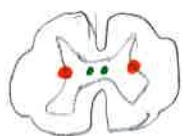

OS 3-3-3

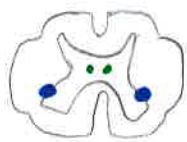\rightarrow C8-T2 : cardio-circ

\rightarrow T3-T5 : broncho-dil

\rightarrow T6-L2 : abdo-pelvien



Col. InterMedio Lat

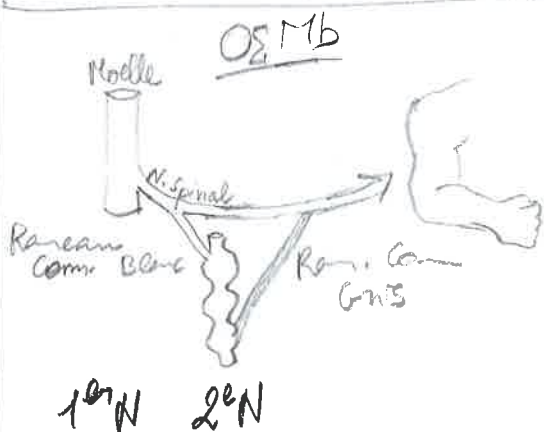


Col. InterMedio Ventrale

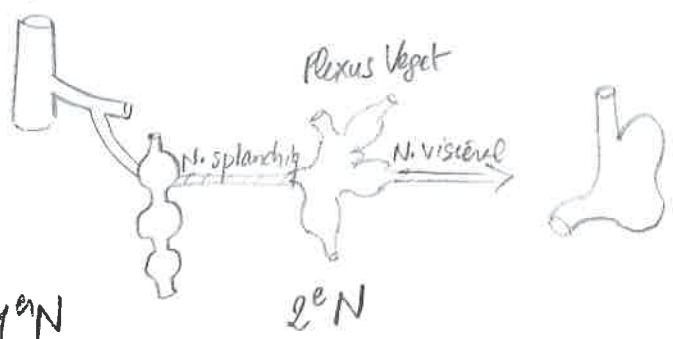
\rightarrow Mict / Defecat / Erect

+ Col. InterMedio Médiale (inconnue)

Tronc sympathique : 3 cervicaux / 12 Th / 5 lomb / 5 sacrés



OS Viscères



Vagotomie / ulcères \Rightarrow VPE (seon crades) MAIS aussi
ypénstalt

Atteinte ganglion stell^a \Rightarrow Claude Bernard Horner

Douleurs viscérales
foie / Diaphragme \Rightarrow EpauLe Dt

Rake \Rightarrow EpauLe G

Pancréas \Rightarrow Epigastre

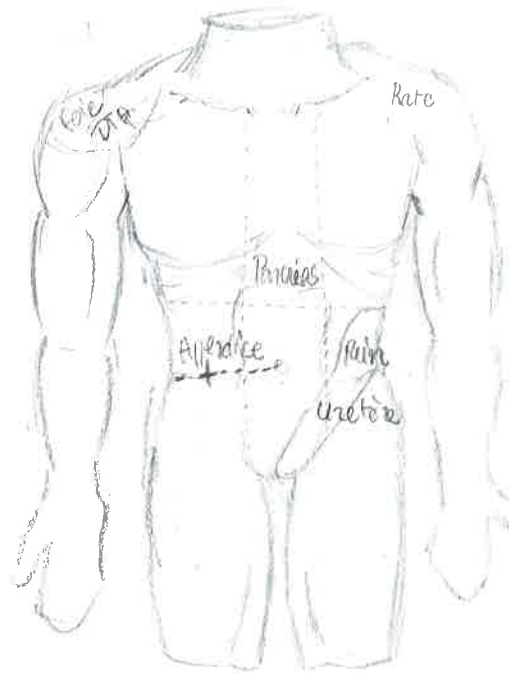
Appendice \Rightarrow pt Mc Burney

Rect / Uterus \Rightarrow Flanc jusque scrotum



Pled - 2022

Alt
L
76



Quadril Pierre Marie

