

Tut Rentrée 2022-2023 : HarryPoTUT



La 3ème semaine de vie embryonnaire

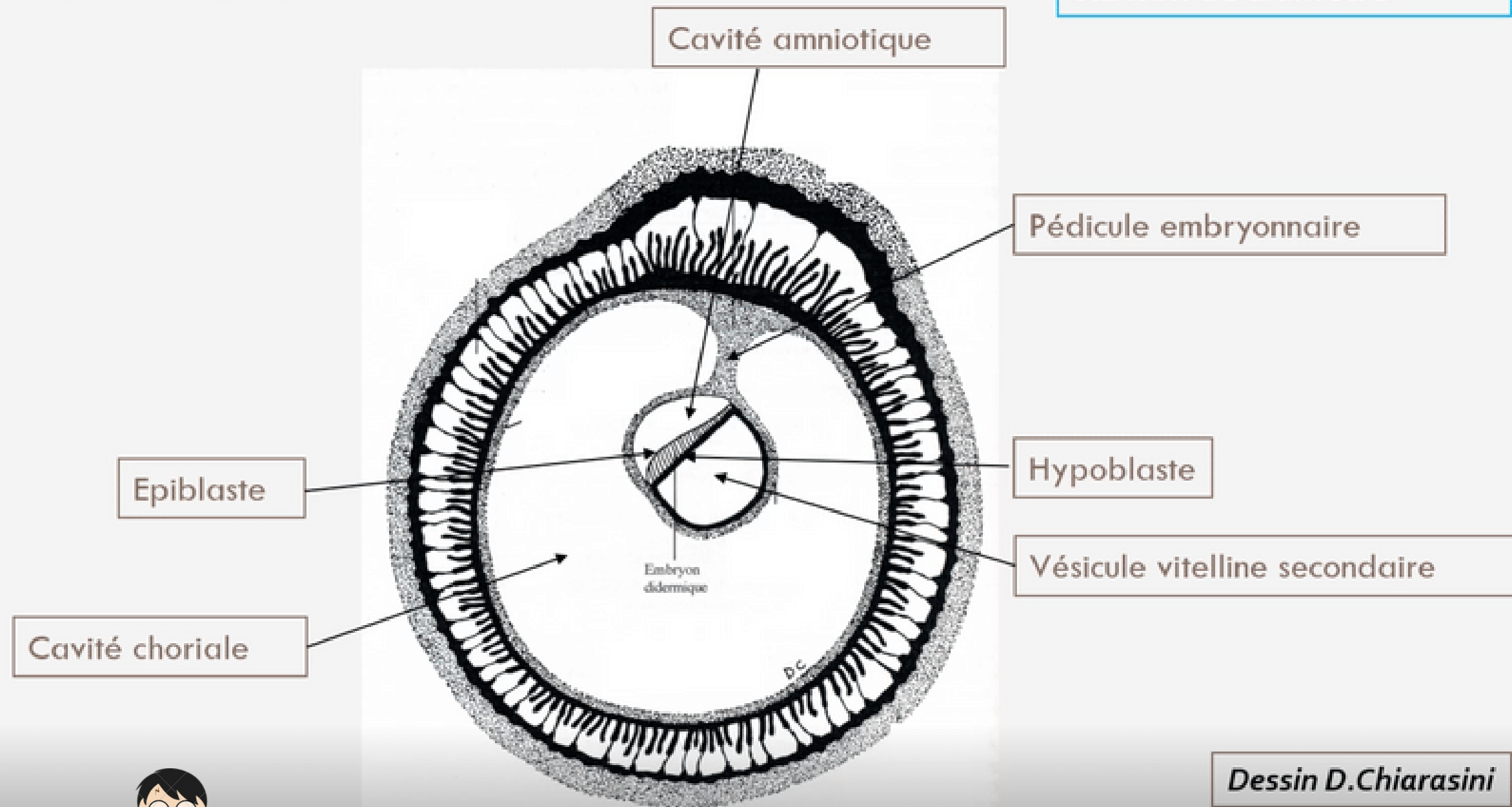
CarlaPuce



En fin de deuxième semaine embryonnaire :

Pré-Requis

Le disque embryonnaire à la fin de S2



Disque embryonnaire
0.2 mm de diamètre

DED mesure 0,2 mm, 2 feuillets embryonnaires :
->épiblaste
->hypoblaste



Évènements marquants de la 3ème semaine :

I. Troisième semaine et diagnostics de grossesse

II. Evolutions du disque embryonnaire

II.1 : Gastrulation et mise en place des trois feuillets primitifs

II.2 : Formation et évolution de la chorde

II.3 : Evolution du mésoblaste intra embryonnaire

II.4 : Neurulation primaire

III. Evolution des annexes

IV. Anomalies du développement de la 3ème semaine



I. Troisième semaine et diagnostics de grossesse

- ➔ Le STT va sécréter l'**hCG** (hormone chorionique gonadotrope)
- ➔ Maintien du **corps jaune ovarien** avec production des estrogènes et de la progestérone

Diagnostics biologique possibles:

 Dosage sanguin de β hCG

 Dosage urinaire de β hCG

} Fraction β qui permet le diagnostic

Diagnostics cliniques possibles:

 Révélation de l'**Amménorrhée** = absence de règles par la sécrétion de progestérone

Diagnostics dites "sympathiques" possibles:

→ Ceux liés aux doses élevées de **progestérone** (hyperprogestéronémie) :

- Digestif : nausées et vomissements
- Urinaire : polyurie (urine plus abondante en quantité) et pollakiurie (uriner plus souvent)
- Somnolences

→ Ceux liés aux doses élevées **d'œstrogènes** (hyperœstrogénie) :

- Tension mammaire



Votre tête les filles
maintenant quand vous
irez aux toilettes
plusieurs fois dans la
journée



II. Evolution du disque embryonnaire

II.1 : Gastrulation et mise en place des trois feuillets primitifs

II.2 : Formation et évolution de la corde

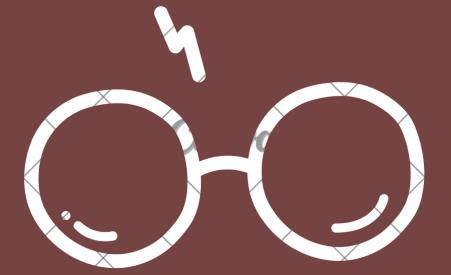
II.3 : Evolution du mésoblaste intra embryonnaire

II.4 : Neurulation primaire



II. Evolution du disque embryonnaire :

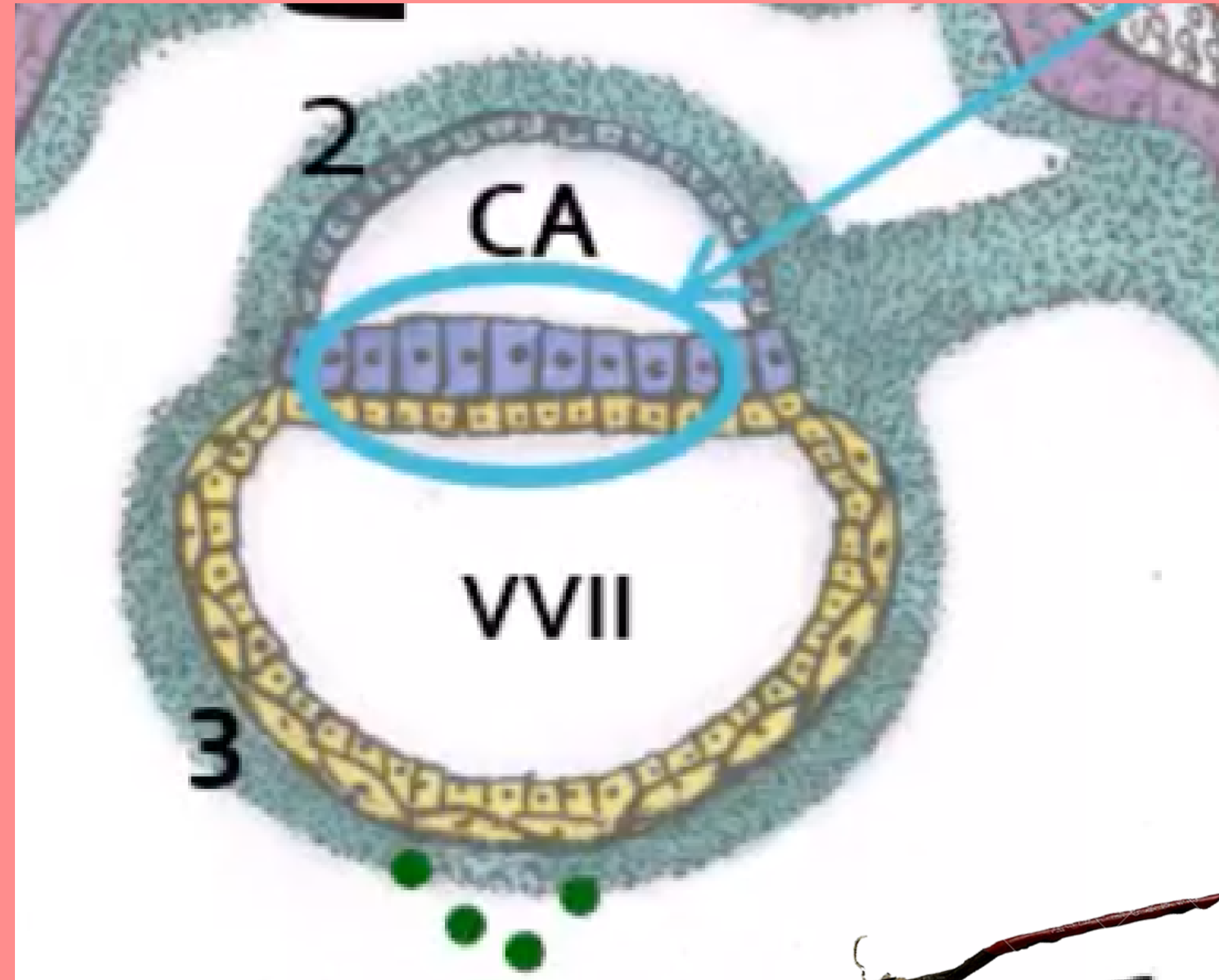
II.1 : Gastrulation et mise en place des 3 feuillets primitifs



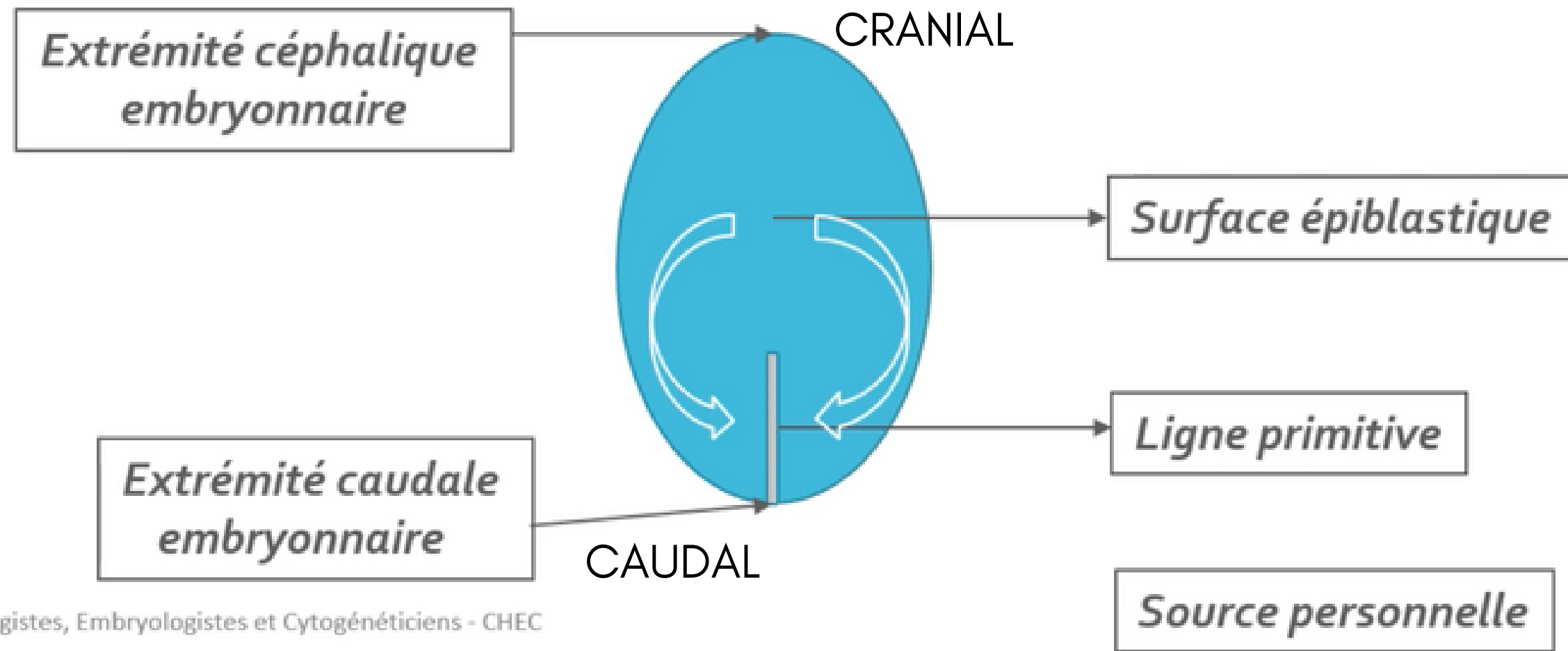
Qu'est ce que la gastrulation ?

→ succession d'évènements permettant la mise en place des **3 feuillets primitifs**

→ mécanisme embryologique se déroulant en **3 étapes**



1. La mise en place de la ligne primitive



La ligne primitive est la **traduction morphologique** des cellules

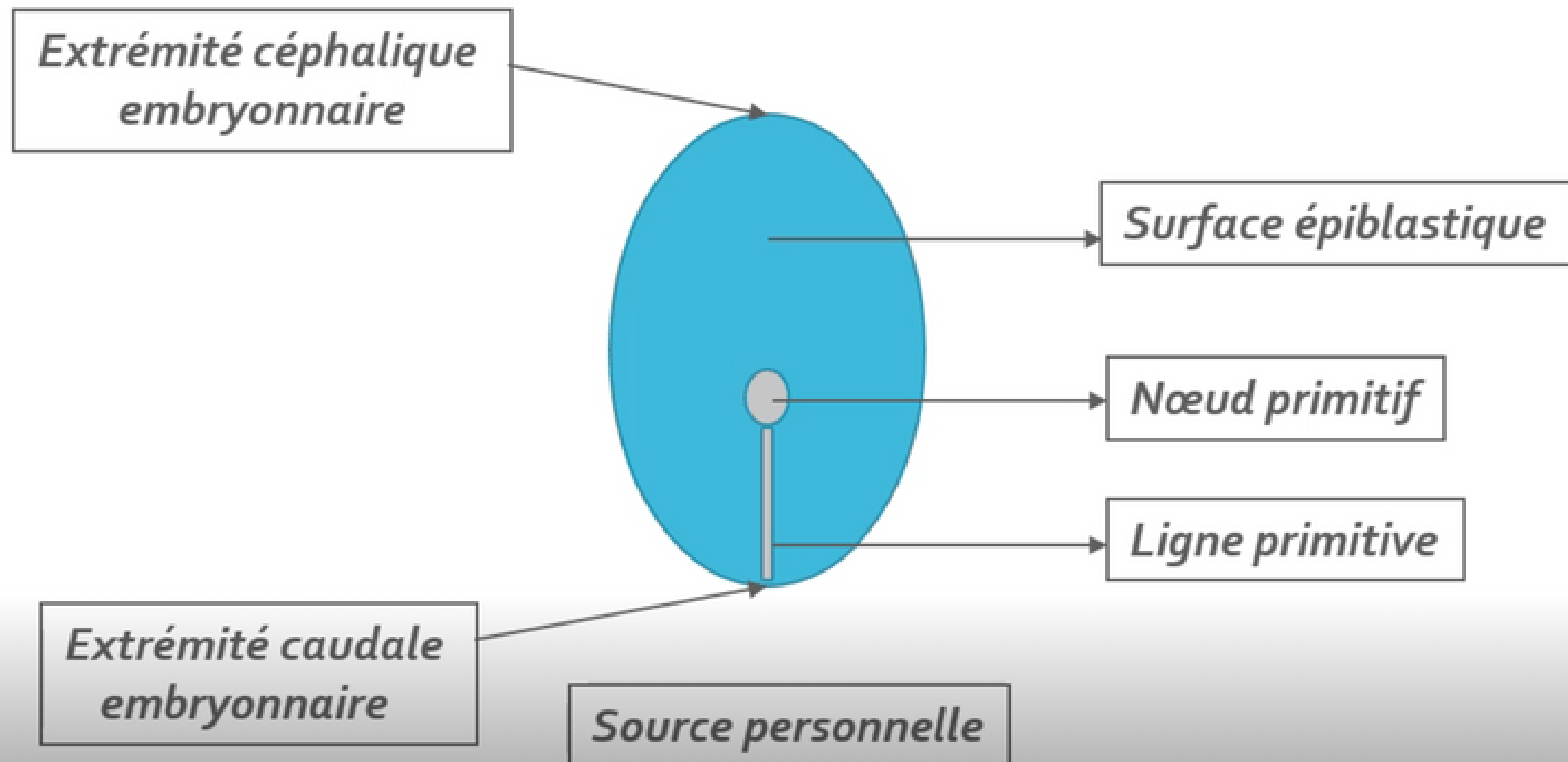
⚡ A partir de quelles cellules ? Par convergence des **cellules épiblastiques latérales**

Où ? Sur la **partie caudale de la ligne médiane** de la surface épiblastique

Quel axe ? **Cranio-caudal** (d'avant en arrière)



2. Formation du noeud primitif



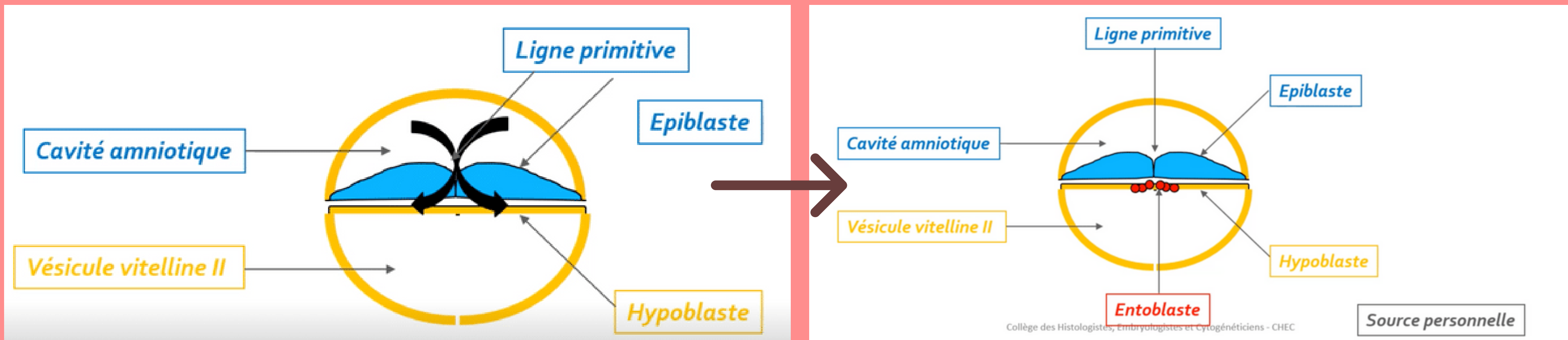
⚡ Où ? A l'extrémité céphalique (en avant) de la ligne primitive



3. Mise en place des 3 feuillets primitifs



Par phénomène de **migration**



⚡ Comment ? Les **cellules épiblastiques** vont proliférer, se détacher et migrer sous la ligne primitive s'intégrant **aux cellules hypoblastiques**

ENTOBLASTE

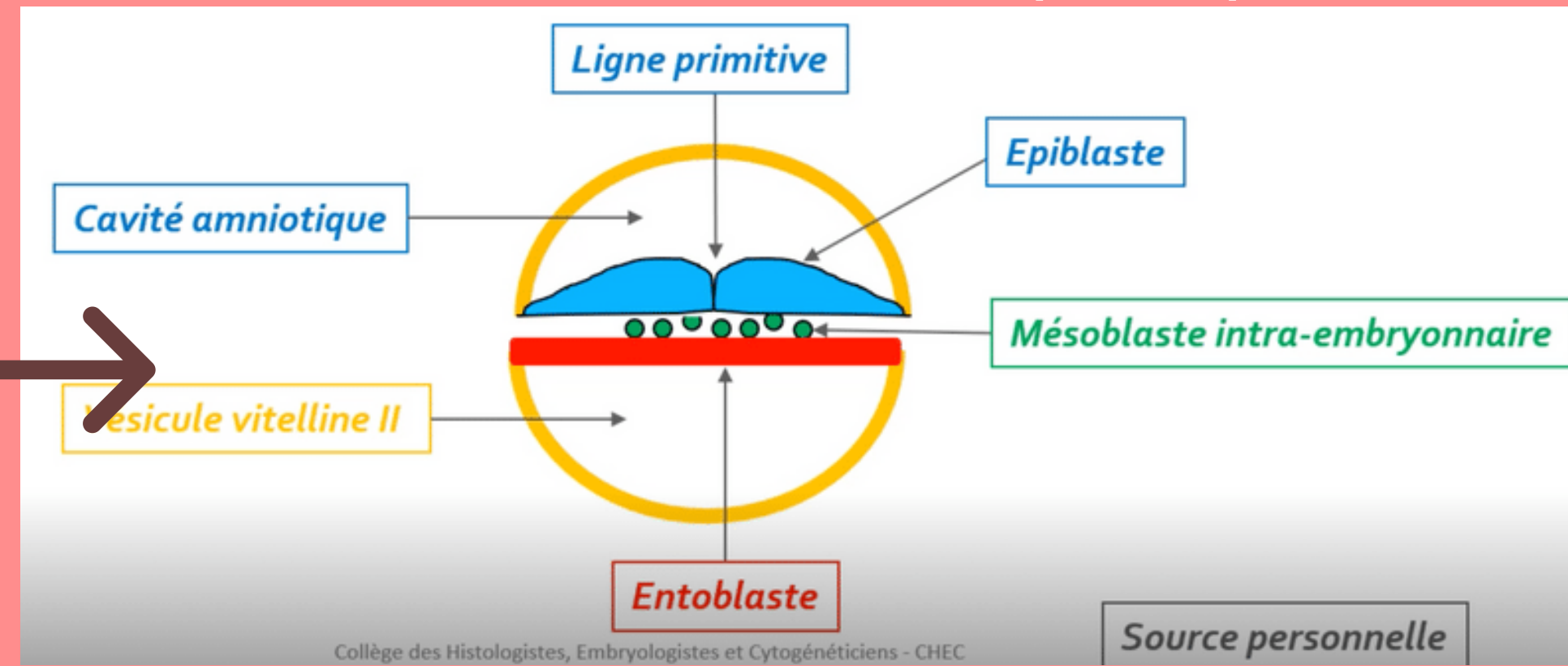
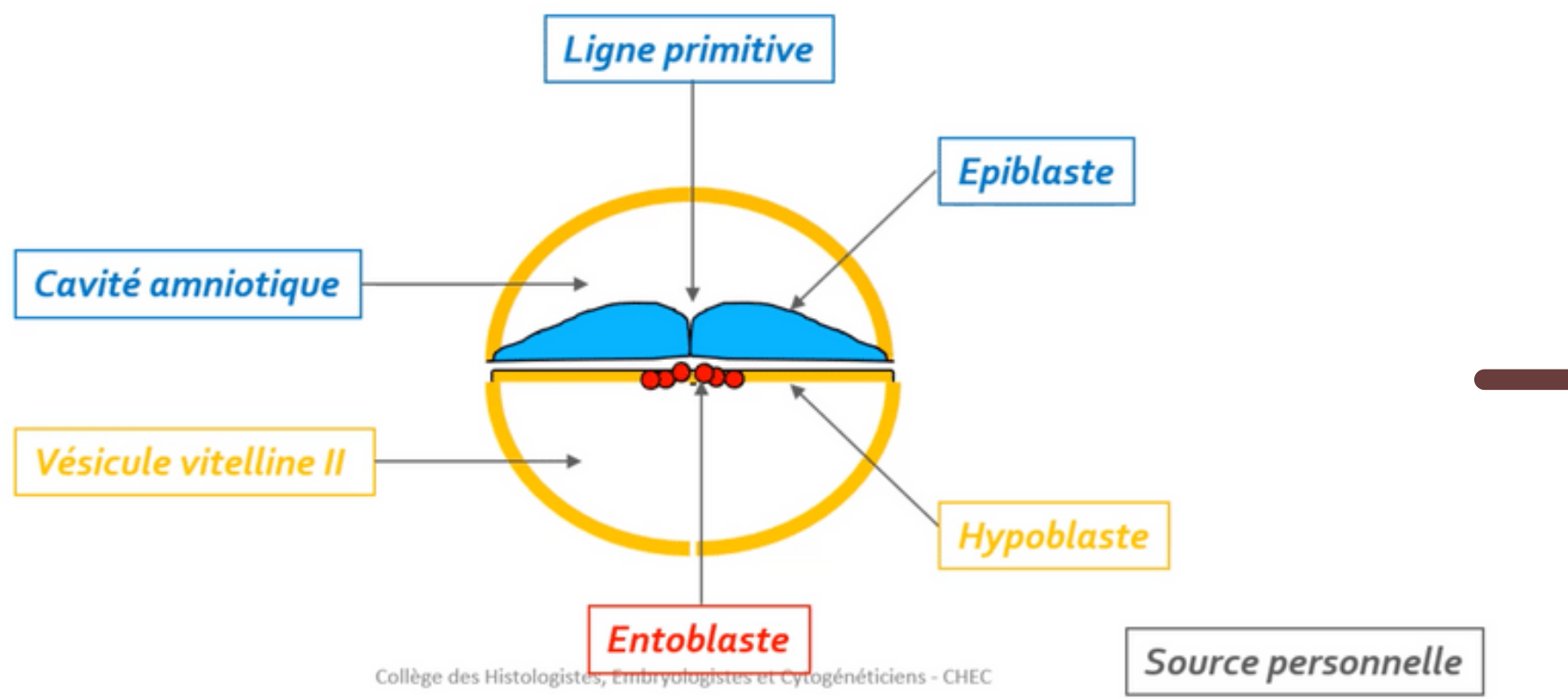
3. Mise en place des 3 feuillets primitifs



Par phénomène de **migration**



ATTENTION : les trois feuillets primitifs se forment uniquement par phénomène des **cellules épiblastiques**



Comment ? Les **cellules épiblastiques** vont plonger transversalement entre l'épiblaste et l'hypoblaste
NB : le mésoblaste est en contact avec le mésenchyme extra-embryonnaire

MÉSOBLASTE

3. Mise en place des 3 feuilletés primitifs



Mésenchyme \neq Mésoblaste

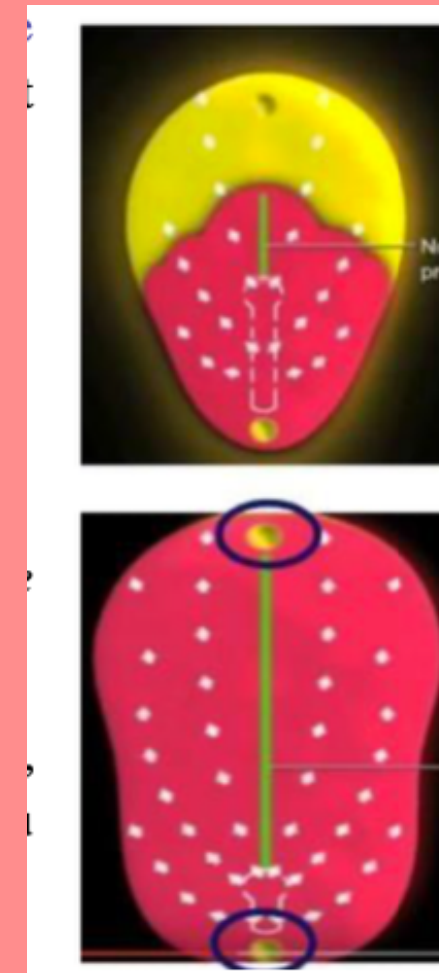
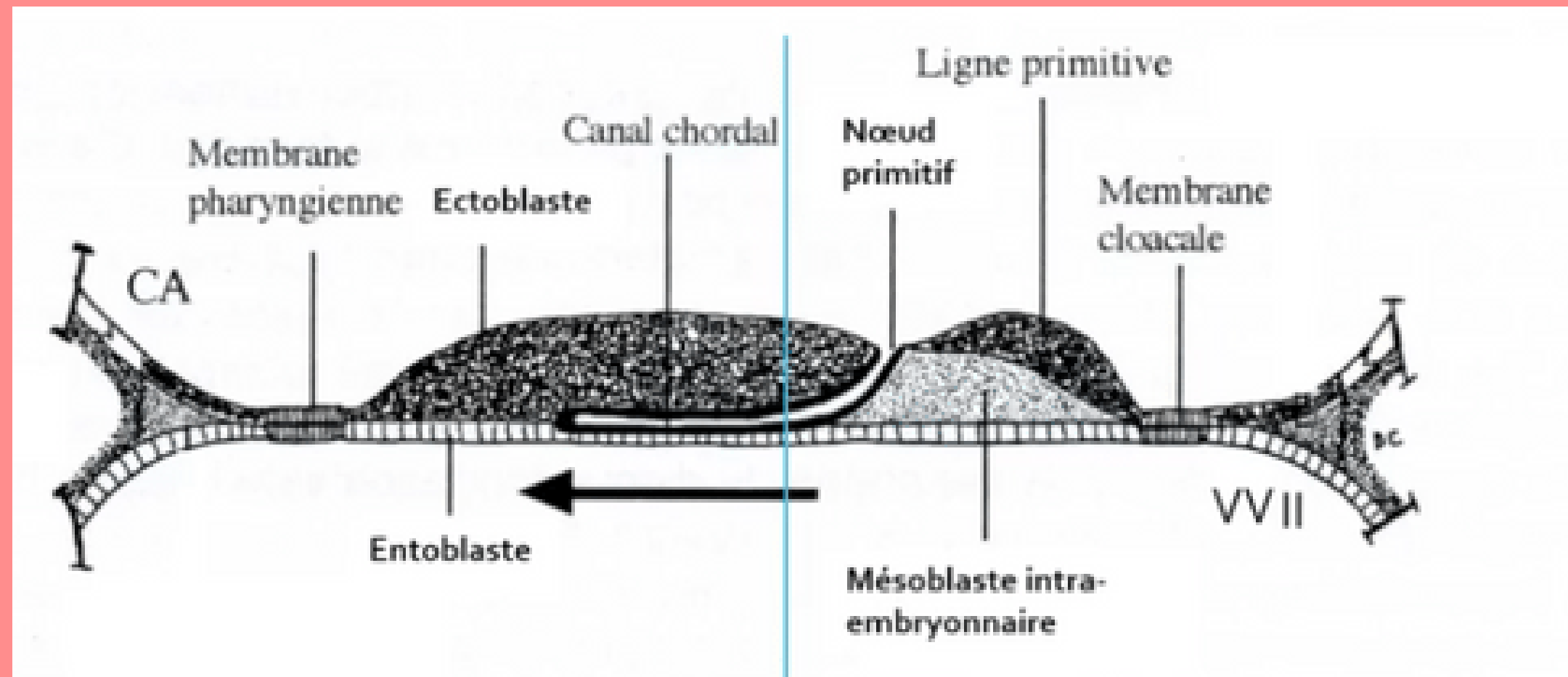
* Même origine embryologique mais niveau de condensation différent

→ Mésenchyme : tissu de structure lâche

→ Mésoblaste : tissu de structure condensé



Particularités du feuillet mésoblastique

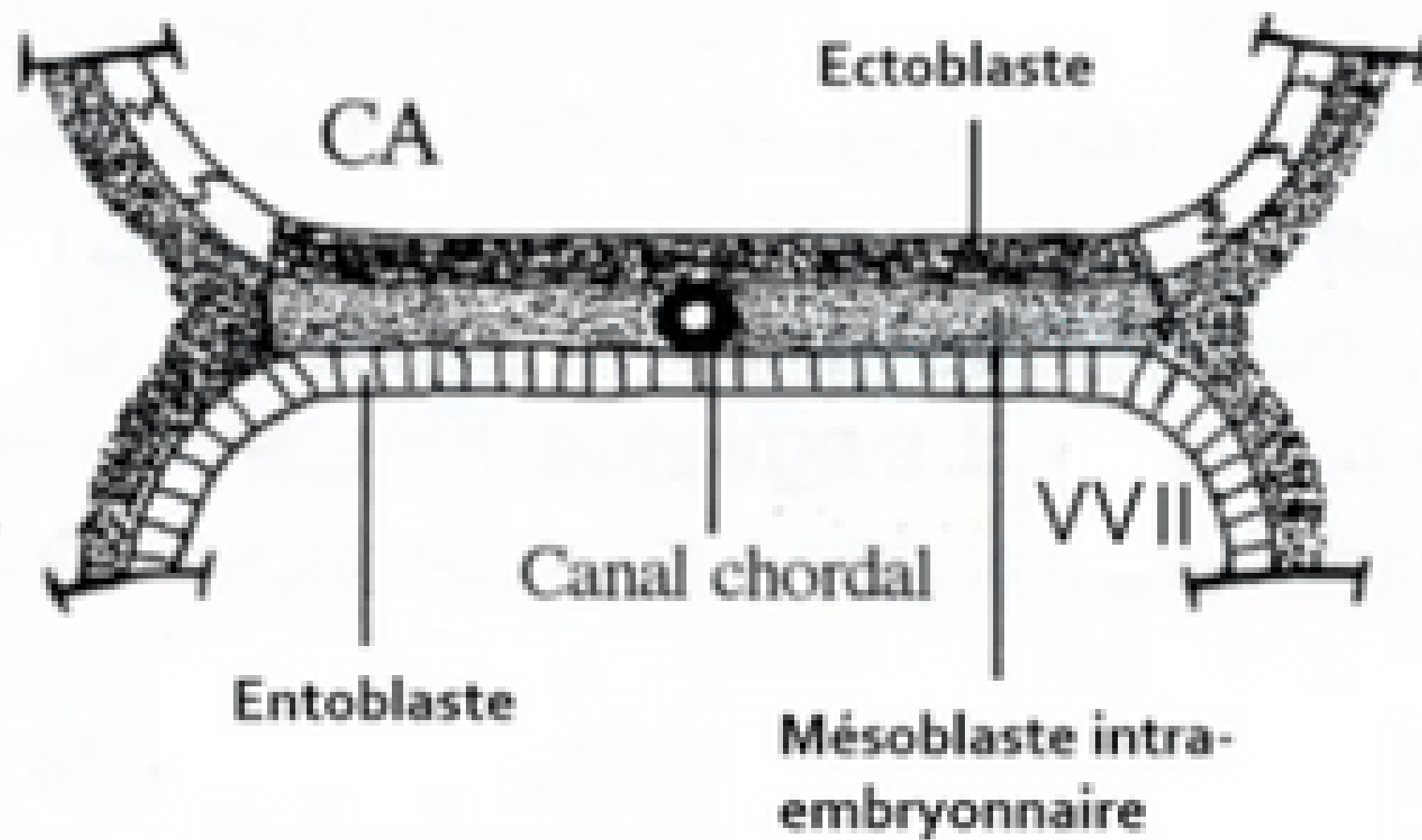


2 régions sur la ligne médiane du disque embryonnaire restent didermiques, où l'**épiblaste** et l'**hypoblaste restent accolés** car dépourvue de mésoblaste :

- **La membrane pharyngienne** (dans la partie céphalique du DE) => donnera ensuite les orifices buccaux.
- **La membrane caudale ou cloacale** (dans la partie caudale du DE) => constituera plus tard les orifices uro-génitaux.



Particularités du feuillet mésoblastique



Une partie des cellules du mésoblaste intra-embryonnaire migre en avant de la membrane pharyngienne pour former **la zone cardiogène**.

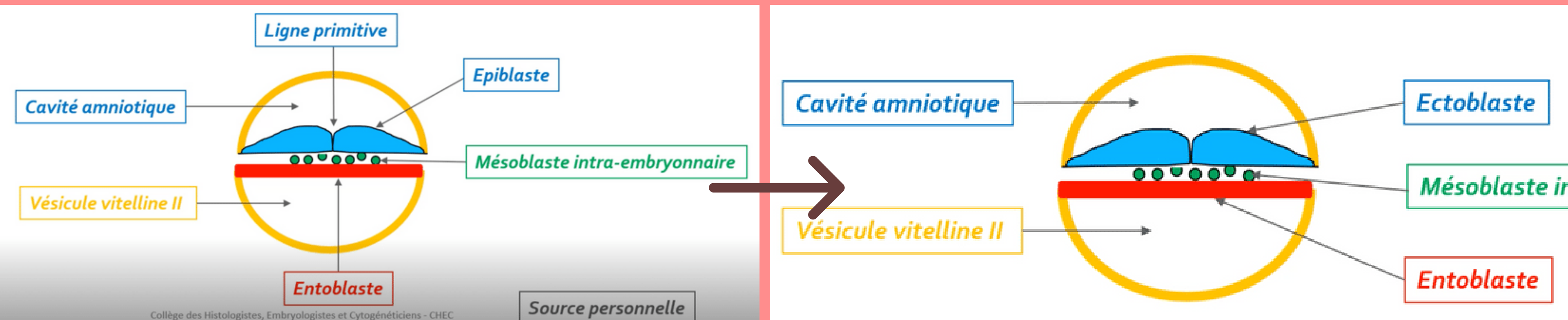
La partie axiale du disque embryonnaire est, dans un premier temps, *dépourvue de mésoblaste intra-embryonnaire*. Cette partie sera le lieu du développement d'un autre processus embryologique : **la corde**.



3. Mise en place des 3 feuillets primitifs



Par phénomène de **différenciation**



Comment ? Les **cellules épiblastiques restantes vont par phénomène de différenciation** former de l'ectoblaste

ECTOBLASTE

A vous de jouer : QCMs

QCM 1 : A propos de la troisième semaine embryonnaire : indiquez la ou les proposition(s) exacte(s) :

- A) la gastrulation commence par la mise en place de la ligne primitive sur la face hypoblastique (face ventrale)
- B) l'entoblaste est formé par migration cellulaire des cellules épiblastiques qui s'intègrent aux cellules hypoblastiques les repoussant vers les parois latérales de la VVII
- C) l'ectoblaste est formé par phénomène de différenciation de l'entoblaste
- D) la formation du nœud primitif se forme à l'extrémité céphalique de la ligne primitive
- E) les propositions A, B, C et D sont fausses



A vous de jouer : Correction

QCM 1 : **BD**

- A) Faux : la gastrulation commence par la mise en place de la ligne primitive sur la face **épiblastique (face dorsale)**
- B) Vrai : l'entoblaste est formé par **migration cellulaire des cellules épiblastiques** qui s'intègrent aux cellules hypoblastiques les repoussant vers les parois latérales de la VMI
- C) Faux : de **l'épiblaste** (ATTENTION)
- D) Vrai : la formation du nœud primitif se forme à l'extrémité céphalique de la ligne primitive



A vous de jouer : QCMs

QCM 2 : **A propos de la troisième semaine embryonnaire : indiquez la ou les proposition(s) exacte(s) :**

- A) 2 régions sur la ligne latérale restent didermiques : la membrane pharyngienne et la membrane caudale
- B) la zone cardiogène est dépourvue de mésoblaste
- C) la membrane caudale donnera les orifices uro-génitaux
- D) la chorde participera à la neurulation secondaire
- E) les propositions A, B, C et D sont fausses



A vous de jouer : Correction

QCM 2 : **C**

- A) Faux : 2 régions sur la ligne **médiane** restent didermiques : la membrane pharyngienne et la membrane caudale
- B) Faux : la zone cardiogène est **pourvue** de mésoblaste
- C) Vrai
- D) Faux : la chorde participera à la neurulation **primaire**



A vous de jouer : Questions ouvertes

- 1) Quels sont les **deux feuillet**s présents sur notre disque didermique initialement ?
- 2) Rappelez moi les **3 étapes** de la gastrulation
- 3) Donnez moi **la différence** et **le point commun** entre le mésenchyme et le mésoblaste
- 4) Rappelez moi les **deux phénomènes** de la gastrulation ? Et par **quel feuillet** ?



II. Evolutions du disque embryonnaire

II.1 : Gastrulation et mise en place des trois feuilletts primitifs

II.2 : Formation et évolution de la chorde

II.3 : Evolution du mésoblaste intra embryonnaire

II.4 : Neurulation primaire



Formation et évolution de la chorde

➔ Se déroule en 4 étapes

➔ ⌚ De J17 à J19



1 Formation du processus chordal

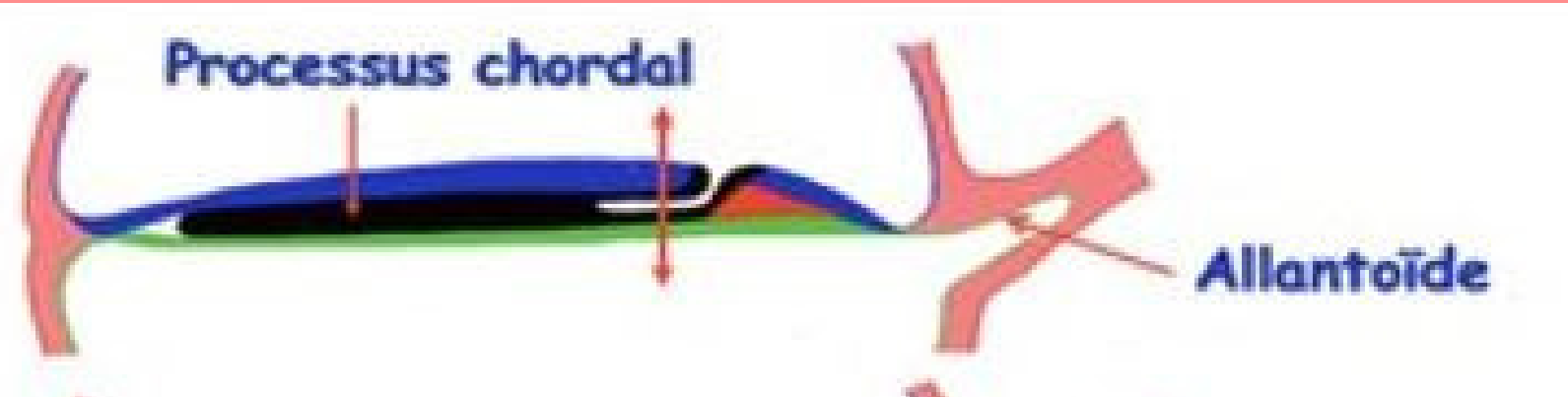
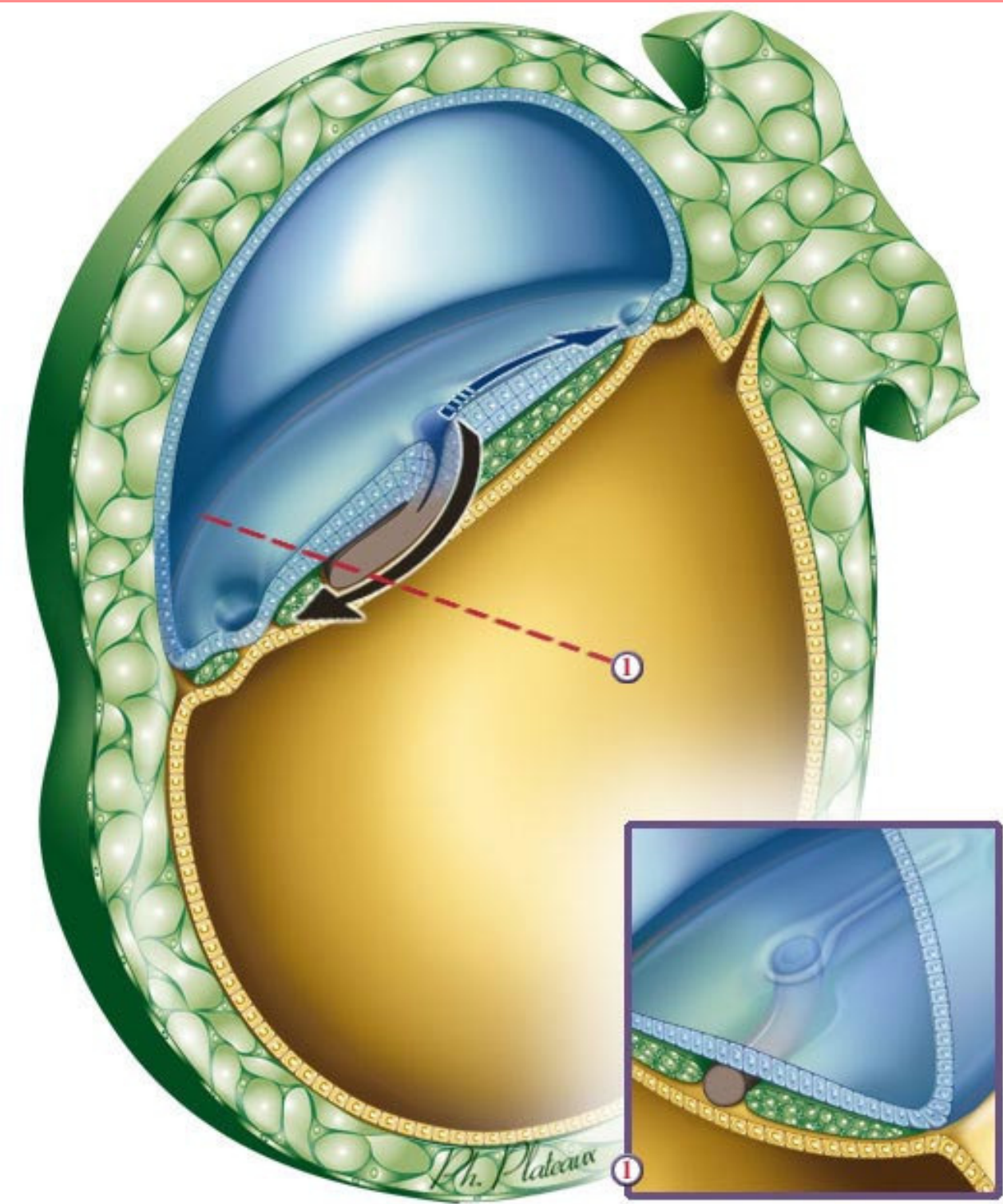
2 Formation du canal chordal

3 Formation de la plaque chordale

4 Formation de la chorde



1 Formation du processus chordal



⚡ A partir de quelles cellules ? Par prolifération des **cellules épiblastiques en "doigt de gant" (cordon plein)**

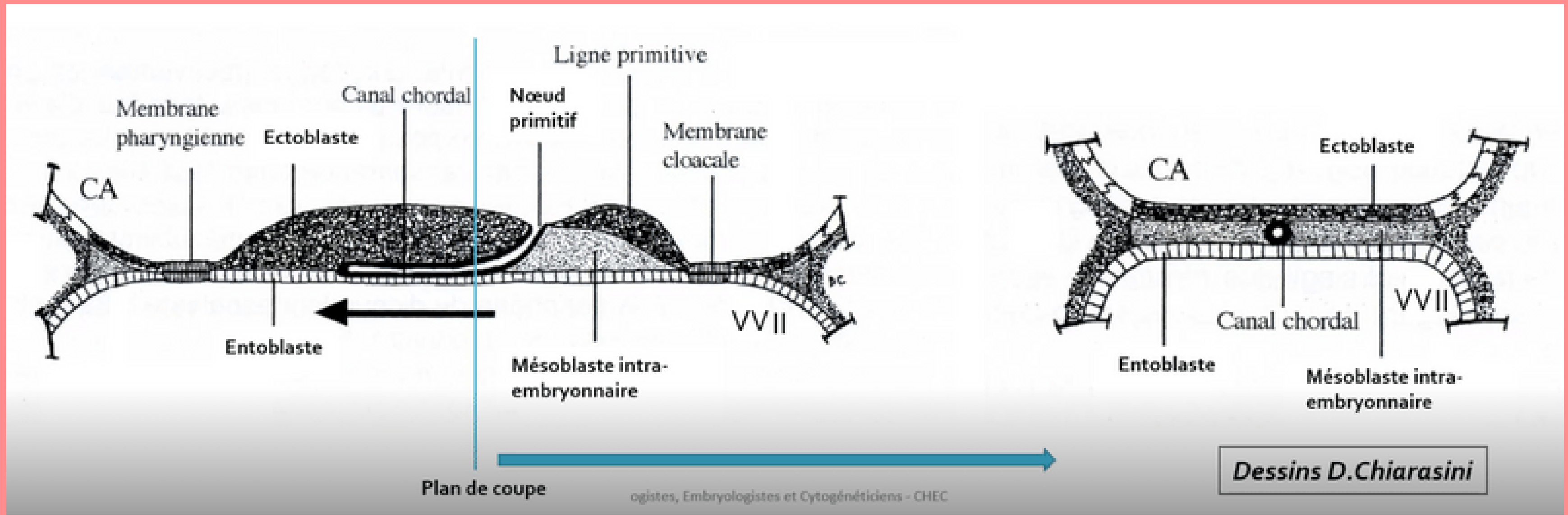
Où ? À partir du **noeud primitif** sous la surface ectoblastique

Quel axe ? En direction **céphalique**

📄 Rappelez vous, la chorde est une partie dépourvue de mésoblaste



2 Formation du canal chordal

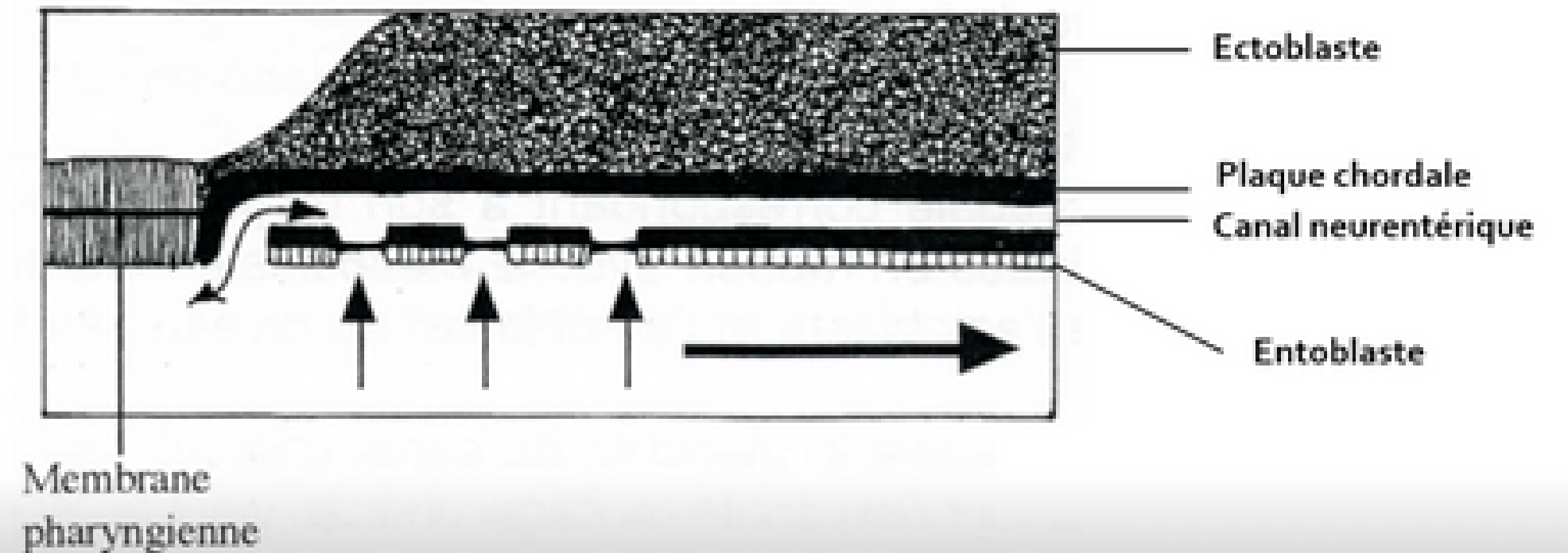
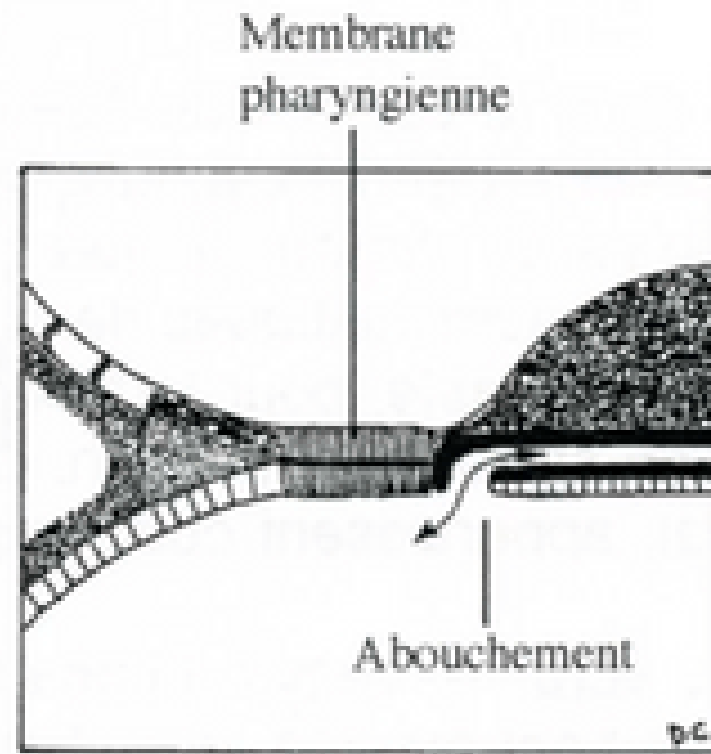


⚡ Comment ? Le canal chordal va se former **par creusement du processus chordal** pour former une structure tubulaire



3

Formation de la plaque chordale



Collège des Histologistes, Embryologistes et Cytogénétiens - CHEC

Dessins D.Chiarasini

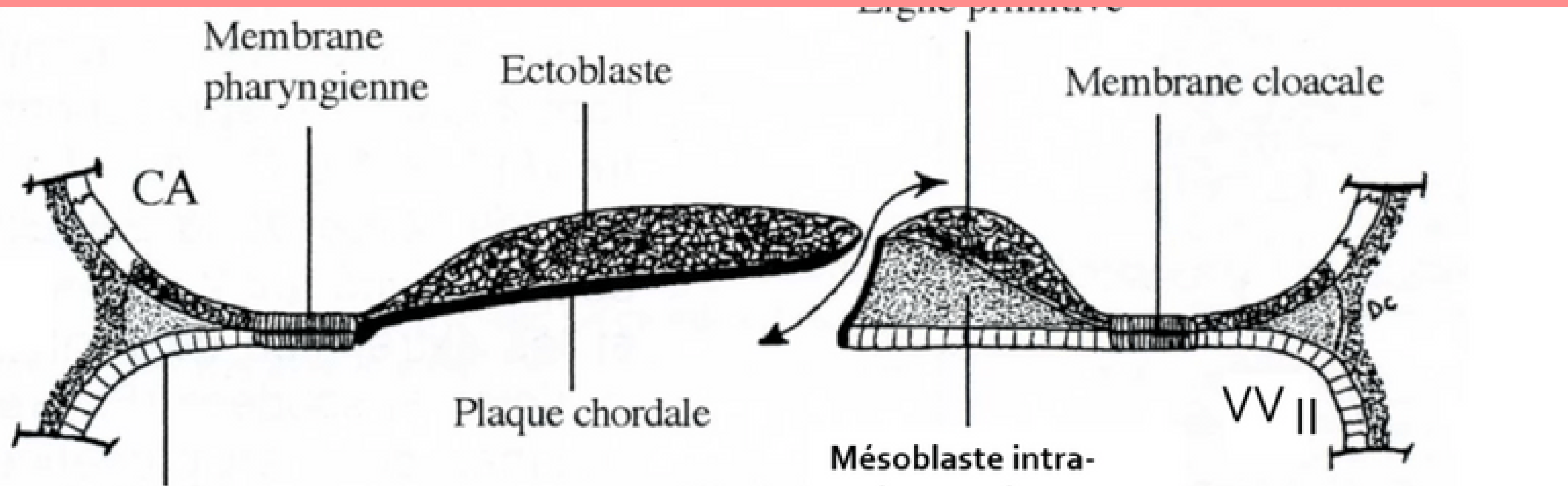
⚡ Comment ? Épaississement de **la partie dorsale** du canal chordal = **la plaque chordale**

De plus, fusion de la **partie ventrale du canal chordal avec l'entoblaste** qui vont se résorber dans un sens **céphalo-caudal**

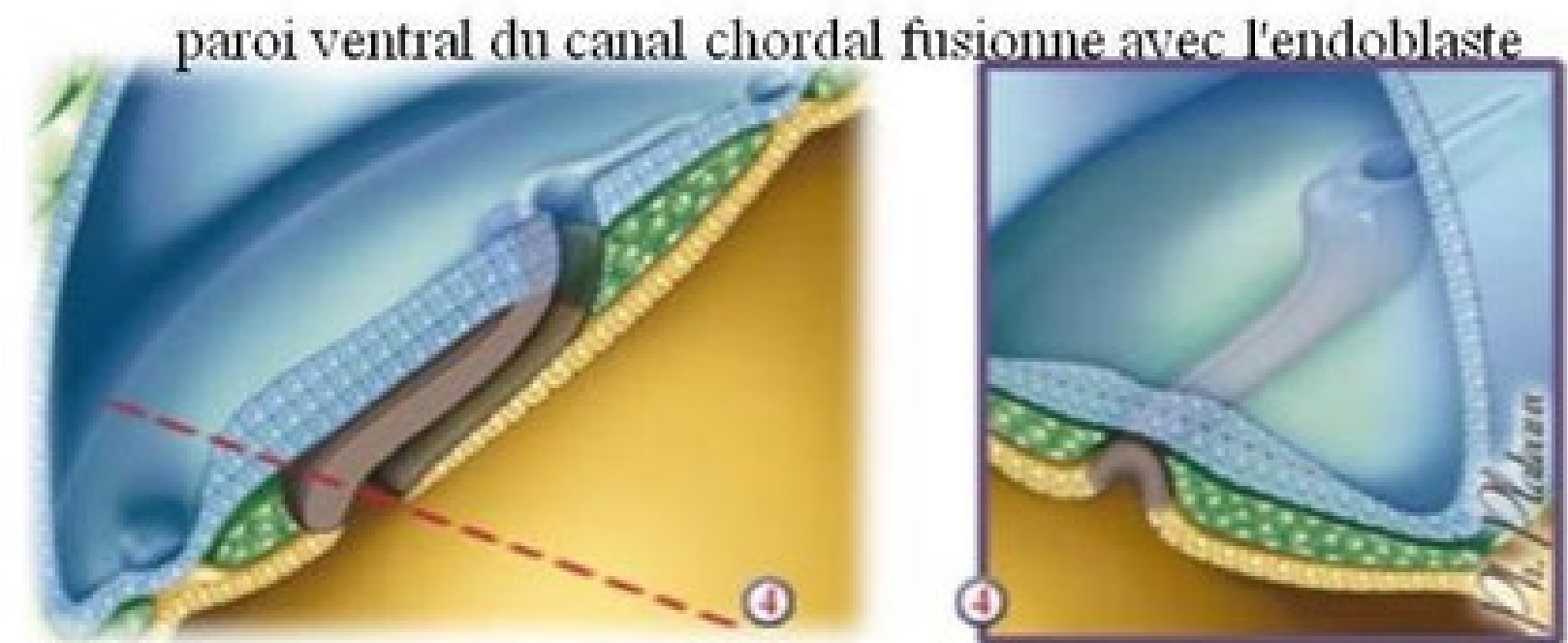


3

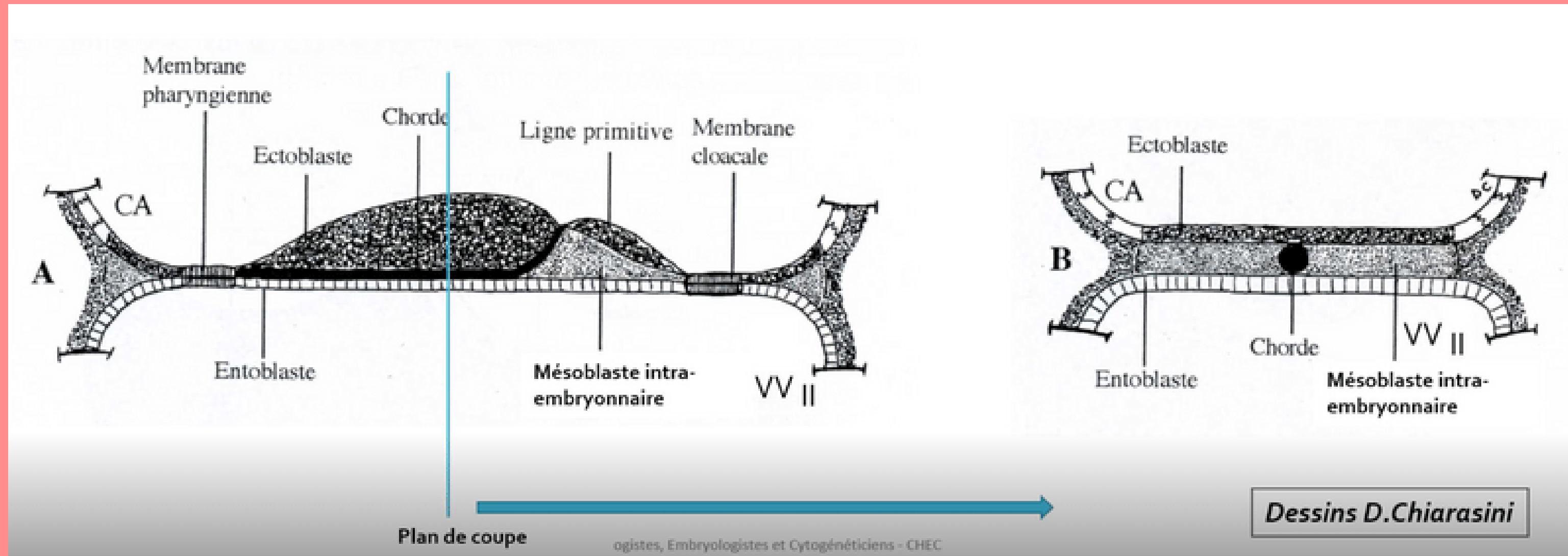
Formation de la plaque chordale



⚡ Formation transitoire du **canal neurentérique**
= permet la **communication** entre nos deux annexes : la cavité amniotique et la vésicule vitelline secondaire



4 Formation de la chorde



⚡ Comment ? La plaque chordale va former un **cordons cellulaire plein** (la chorde) puis l'**entoblaste va se reconstituer** juste en dessous




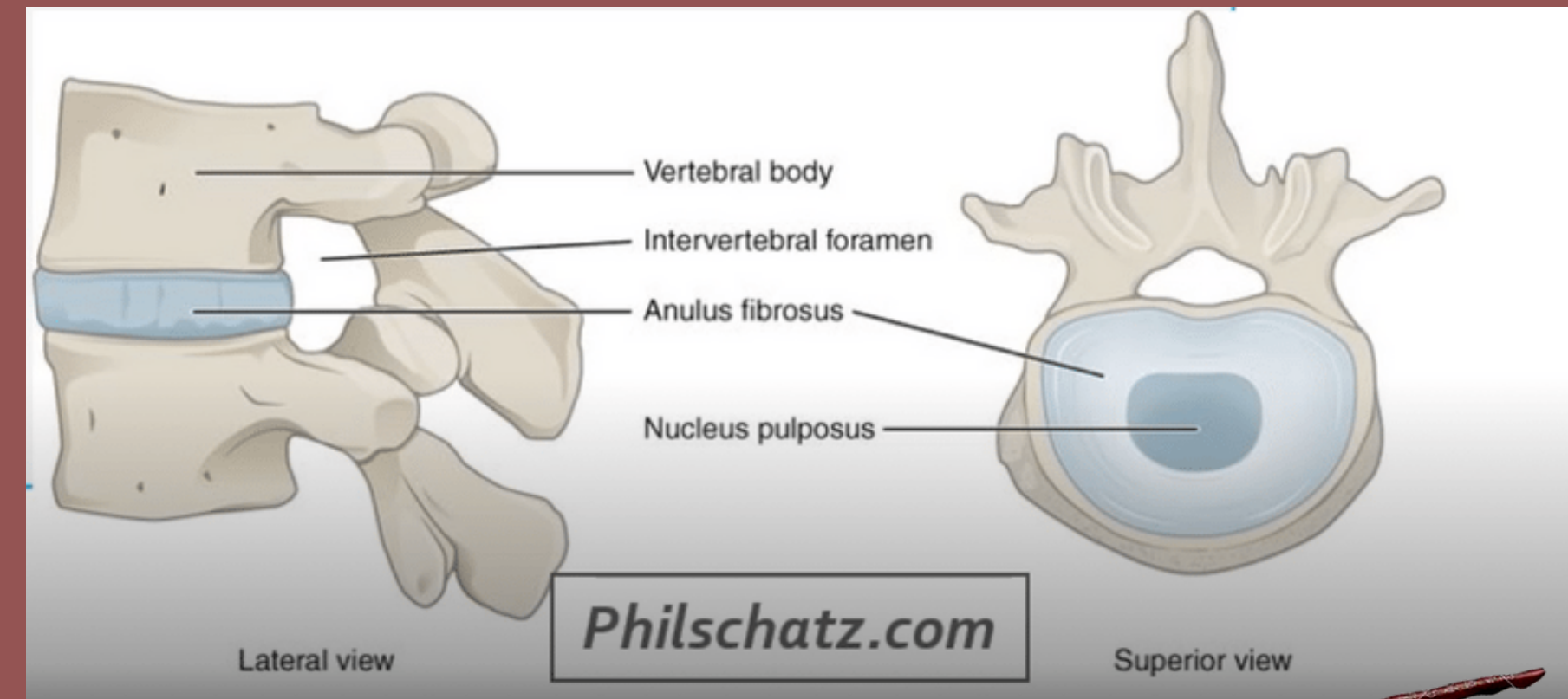
Formation et évolution de la chorde

A quoi va nous servir cette chorde ?

Elle va avoir un rôle dans la formation du système nerveux centrale = neurulation primaire

Que va t-elle devenir ?

Elle va presque disparaître complètement mais va persister sous la forme du **nucleus pulposus** des disques intervertébraux



A vous de jouer : QCMs

QCM 3 : A propos de la troisième semaine embryonnaire : indiquez la ou les proposition(s) exacte(s) :

- A) Processus chordal - plaque chordale - canal chordal - chorde
- B) Lors de la formation de la plaque chordale, on aura fusion de la partie dorsale avec l'entoblaste qui va se résorber dans un sens céphalo-caudal
- C) Lors de la formation de la plaque chordale, il reste une communication permanente entre la CA et la VNI qu'on appelle le canal neurentérique
- D) La chorde va avoir un rôle dans la formation du système nerveux central
- E) les propositions A, B, C et D sont fausses



A vous de jouer : QCMs

QCM 3 : **D**

- A) Faux : processus chordal - canal chordal - plaque chordale - chorde
- B) Faux : Lors de la formation de la plaque chordal, on aura fusion de **la partie ventrale** avec l'entoblaste qui vont se résorber dans un sens céphalo-caudal
- C) Faux : Lors de la formation de la plaque chordale, il reste une communication **transitoire** entre la CA et la VWII qu'on appelle le canal neurentérique
- D) Vrai : La chorde va avoir un rôle dans la formation du système nerveux central



II. Evolutions du disque embryonnaire

II.1 : Gastrulation et mise en place des trois feuilletts primitifs

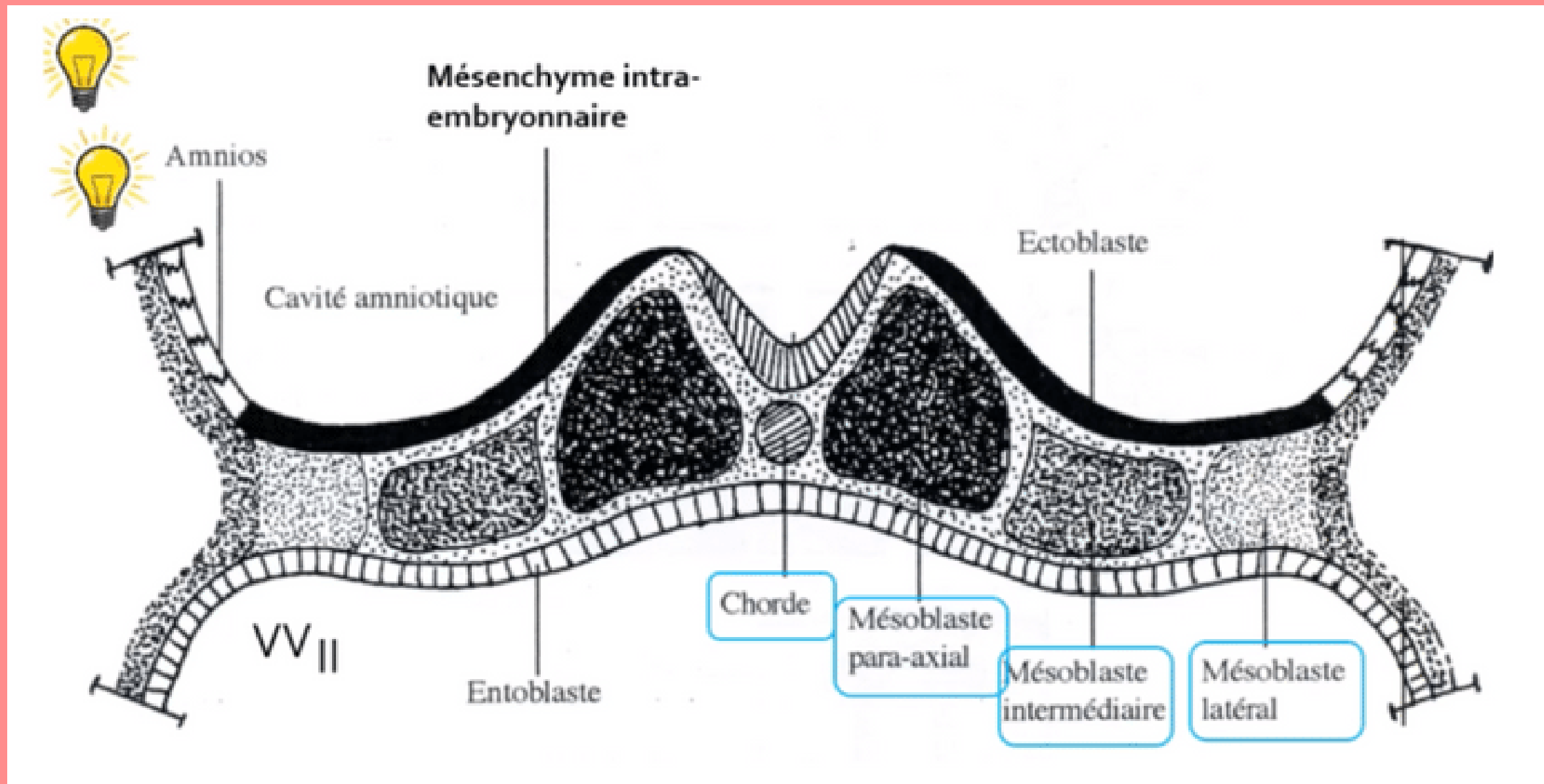
II.2 : Formation et évolution de la chorde

II.3 : Evolution du mésoblaste intra embryonnaire

II.4 : Neurulation primaire



Évolution du mésoblaste embryonnaire



Le MIE va proliférer et se différencier pour former **6 cordons longitudinaux** repartis de part et d'autre de la chorde :

- 2 cordons de mésoblaste **para-axial**
- 2 cordons de mésoblaste **intermédiaire**
- 2 cordons de mésoblaste **latéral**



II. Evolution du disque embryonnaire

II.1 : Gastrulation et mise en place des trois feuillets primitifs

II.2 : Formation et évolution de la corde

II.3 : Evolution du mésoblaste intra embryonnaire

II.4 : Neurulation primaire

Neurulation primaire

- * Processus de formation du système nerveux central
- * Se déroulant en 3 étapes



Osekour quand est-ce que c'est fini ?



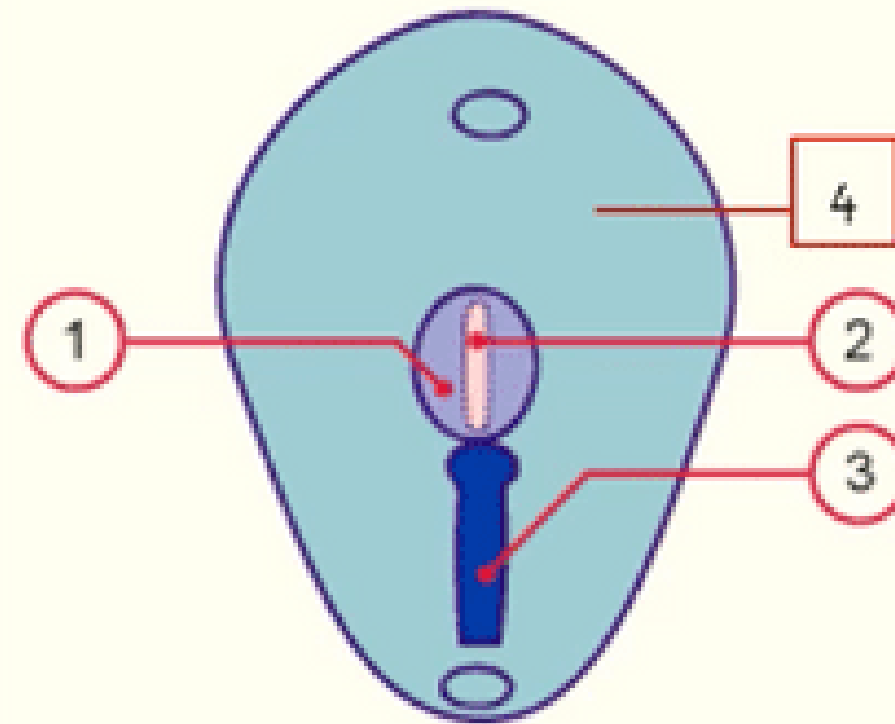
Formation de la plaque neurale

7-19

Embryology.ch

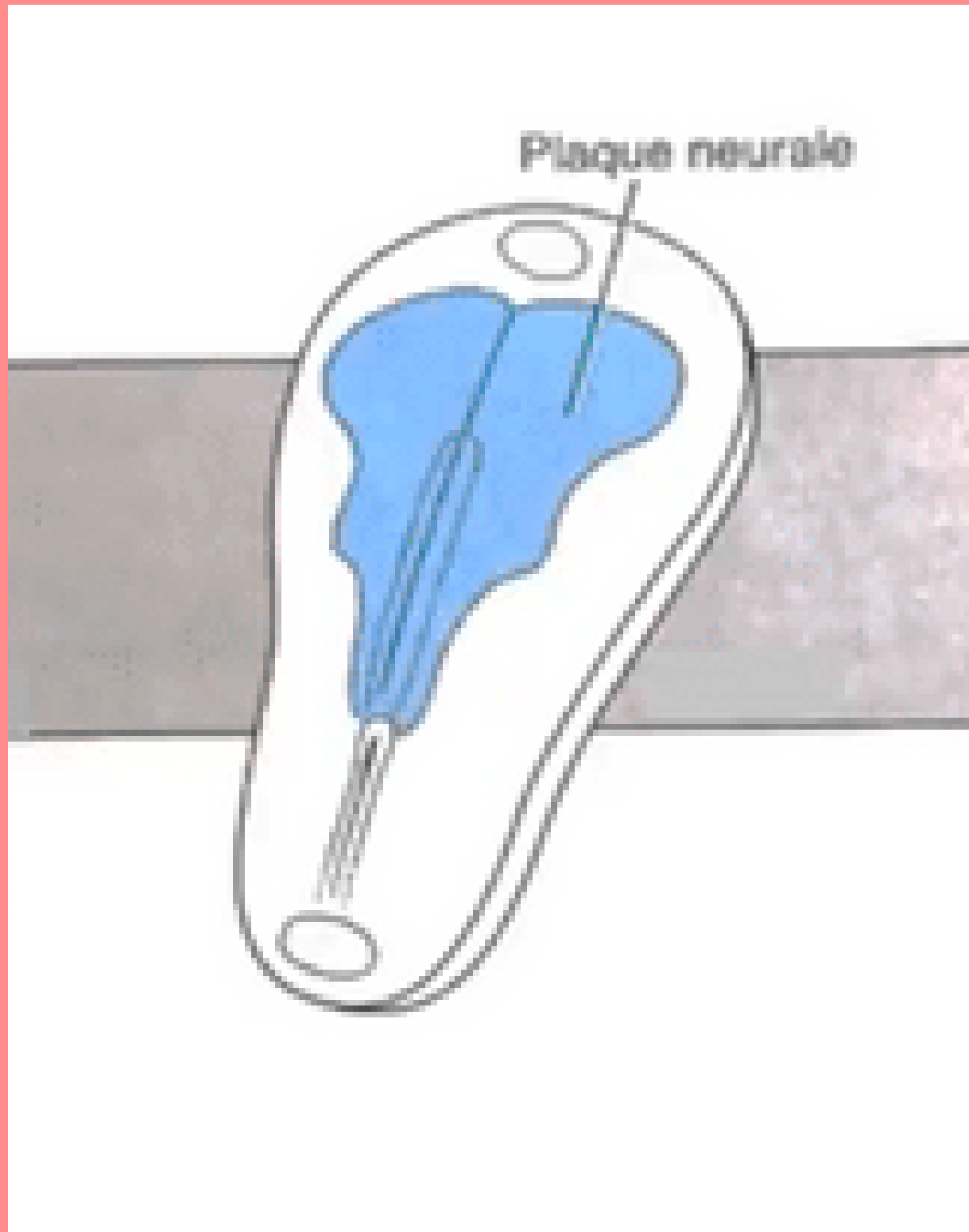


1. *Plaque neurale*
2. *Chorde*
3. *Ligne primitive*
4. *Ectoblaste*



⚡ L'ectoblaste s'épaissit en forme de raquette en **avant de la ligne primitive** à partir **du noeud primitif**. Une raquette dont l'extrémité la plus large est la région céphalique (*en avant*). La plaque neurale se développe sous l'action **inductrice de la chorde**.

1 Formation de la plaque neurale

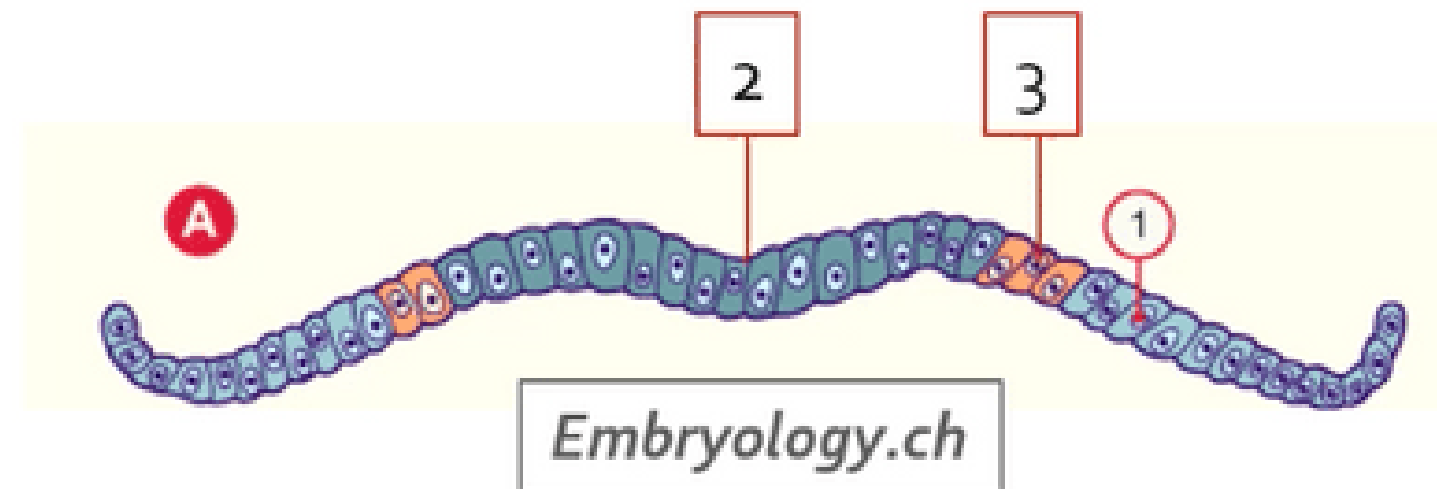


- ⚡ Une raquette dont l'extrémité la plus large est la région céphalique (*en avant*). La plaque neurale se développe sous l'action **inductrice de la corde**.

1 Formation de la plaque neurale

1. *Épiblaste secondaire*
2. *Neurectoblaste / Plaque neurale*
3. *Crêtes neurales*

Collège des Histologistes, Embryologistes et Cytogénétiens - CHEC



⚡ Notre ectoblaste va évoluer en :

-**neurectoblaste** : cellules ectoblastiques constituant la plaque neurale

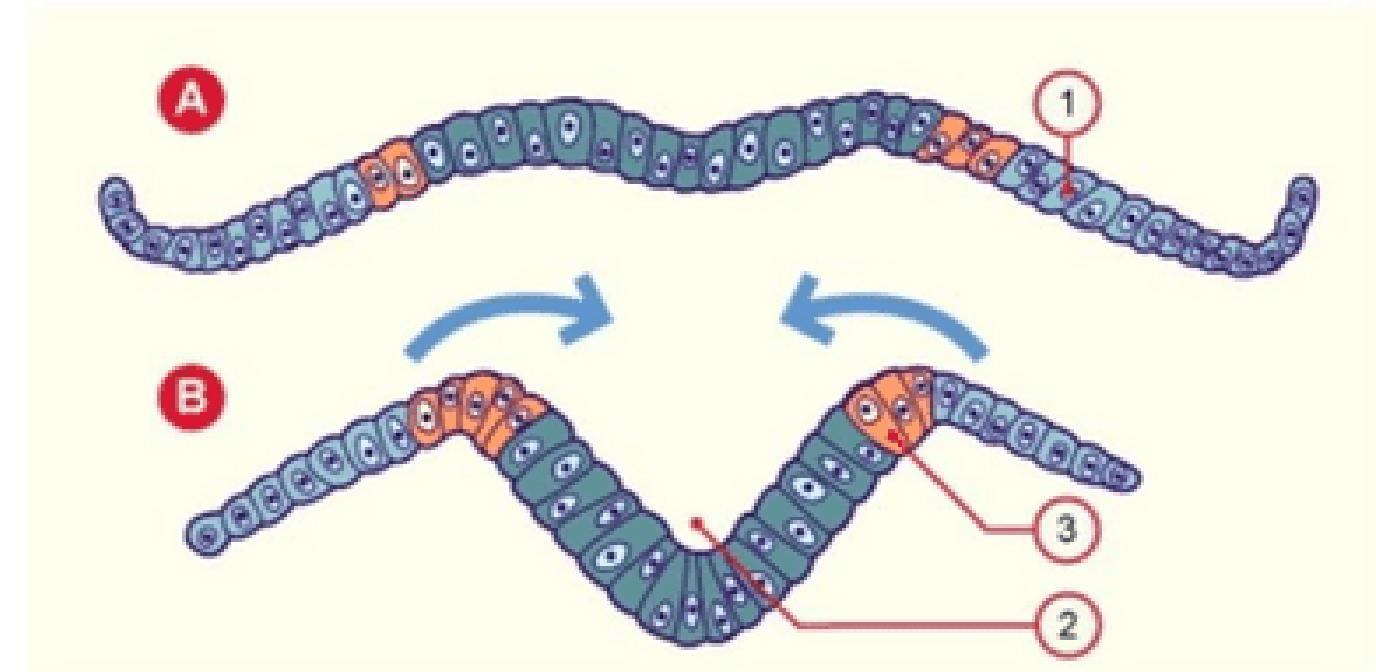
-**épiblaste secondaire** : cellules ectoblastiques n'entrant pas dans la constitution de la plaque neurale

Les cellules à la jonction entre les cellules de la plaque neurale et les cellules de l'épiblaste secondaire sont appelées **cellules des "crêtes neurales"** .

2 Formation de la gouttière neurale



1. *Epiblaste secondaire*
2. *Gouttière neurale*
3. *Crêtes neurales*



Embryology.ch

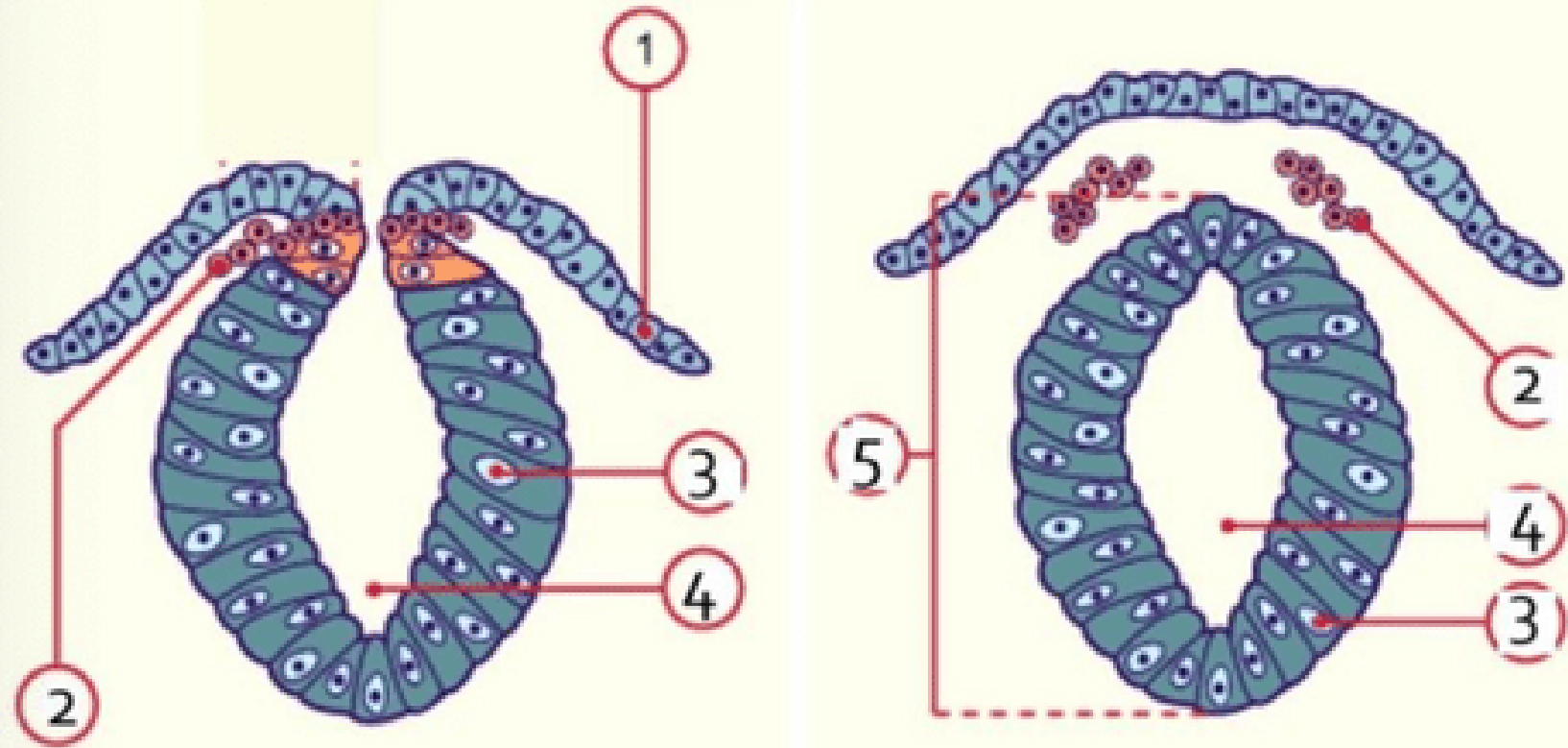
Collège des Histologistes, Embryologistes et Cytogénéticiens - CHEC

⚡ La plaque neurale **se creuse** et forme la **gouttière neurale**.



3

Formation du tube neural



- 1 : Epiblaste secondaire
- 2 : Crêtes neurales en migration
- 3 : Neurectoblaste
- 4 : Canal épendymaire
- 5 : Tube neural



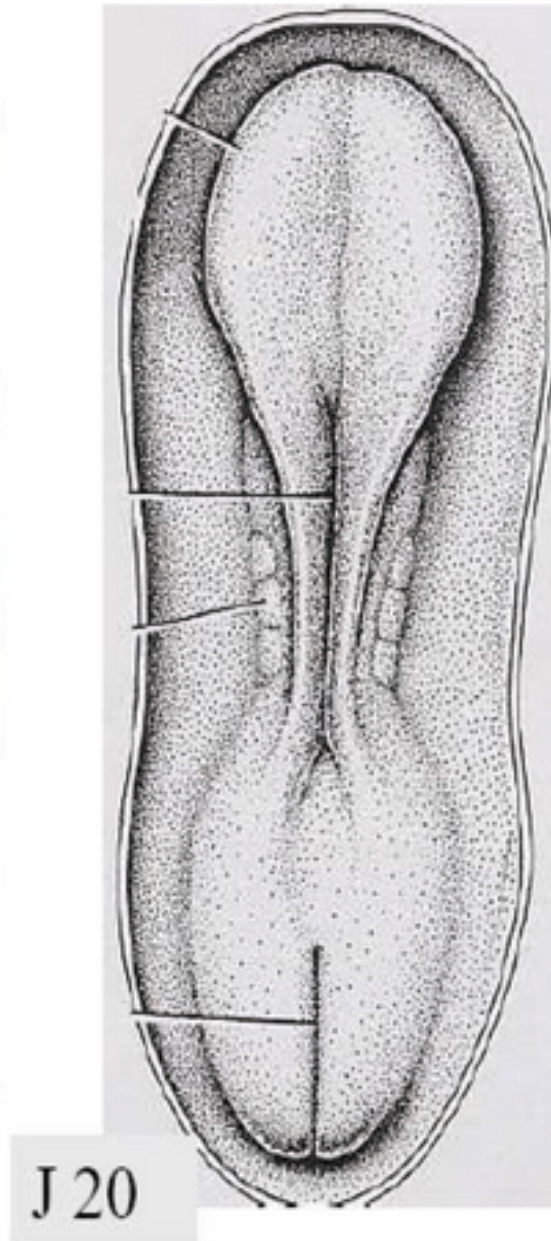
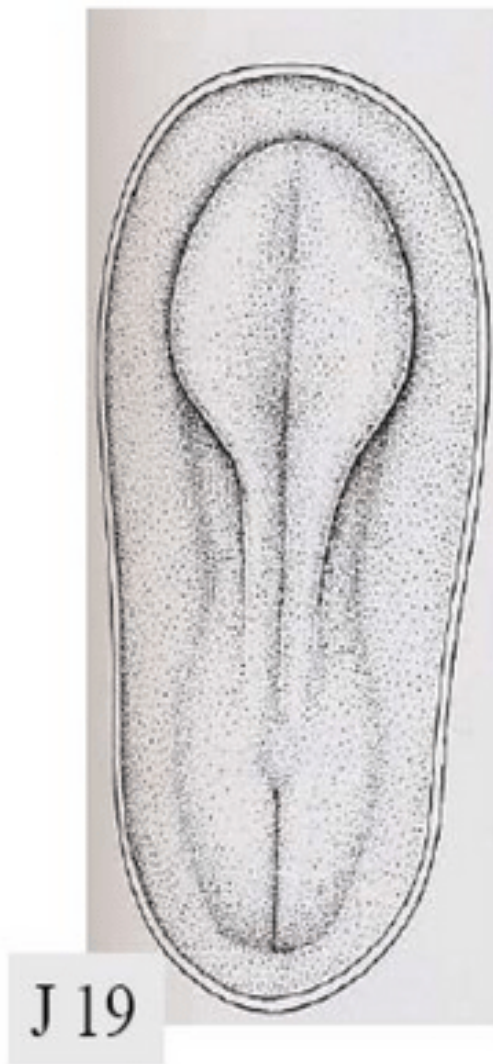⚡ Les bords de la gouttière neurale se **rapprochent** et **fusionnent**, initialement au niveau de la région cervicale, formant ainsi **le tube neural**.

- **Le neuropore antérieur**, à l'extrémité **céphalique** embryonnaire, se ferme à **J24/J25**
- **Le neuropore postérieur**, à l'extrémité **caudale** embryonnaire, se ferme à **J26/J28**

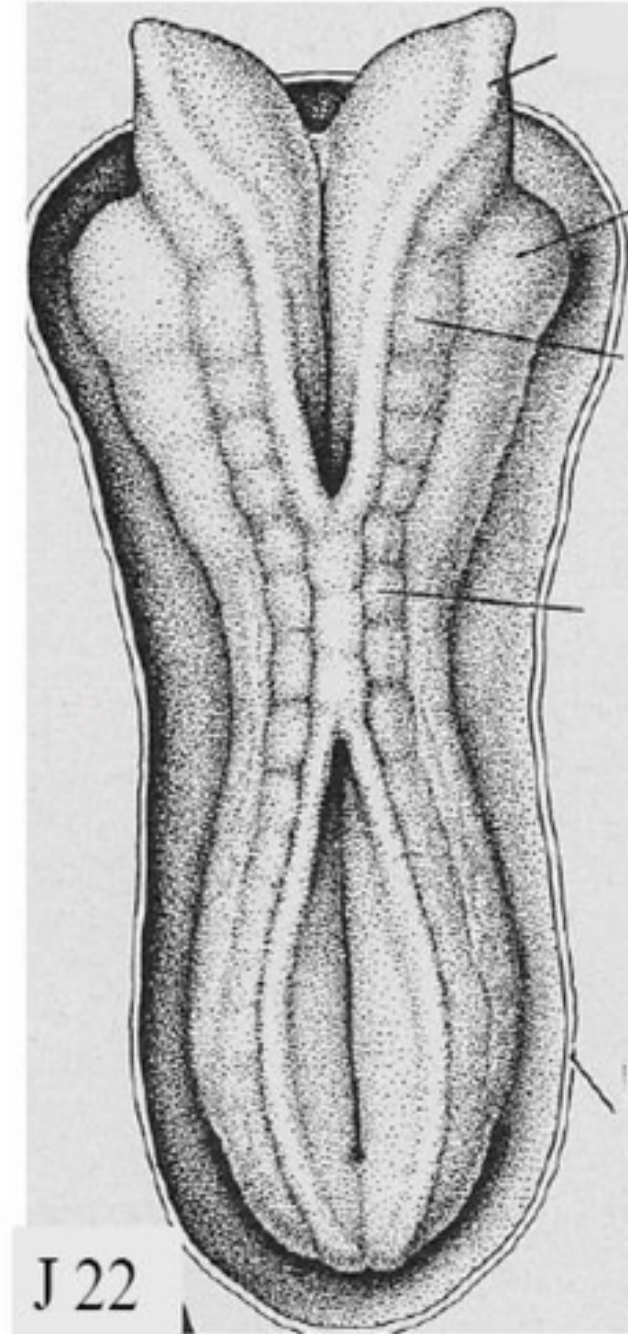
3

Formation du tube neural

plaque - gouttière neurale



gouttière et tube neural



3

Formation du tube neural

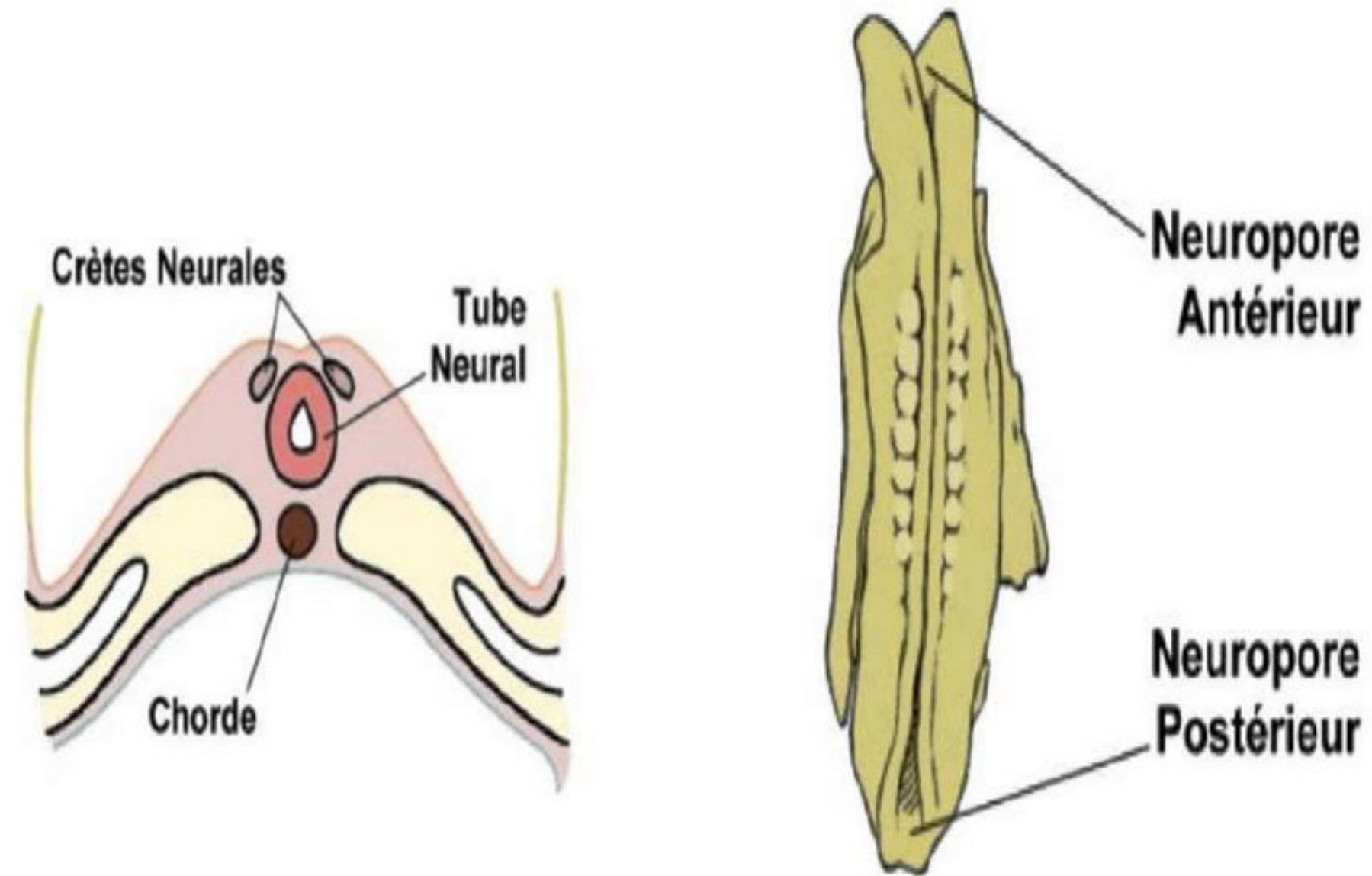
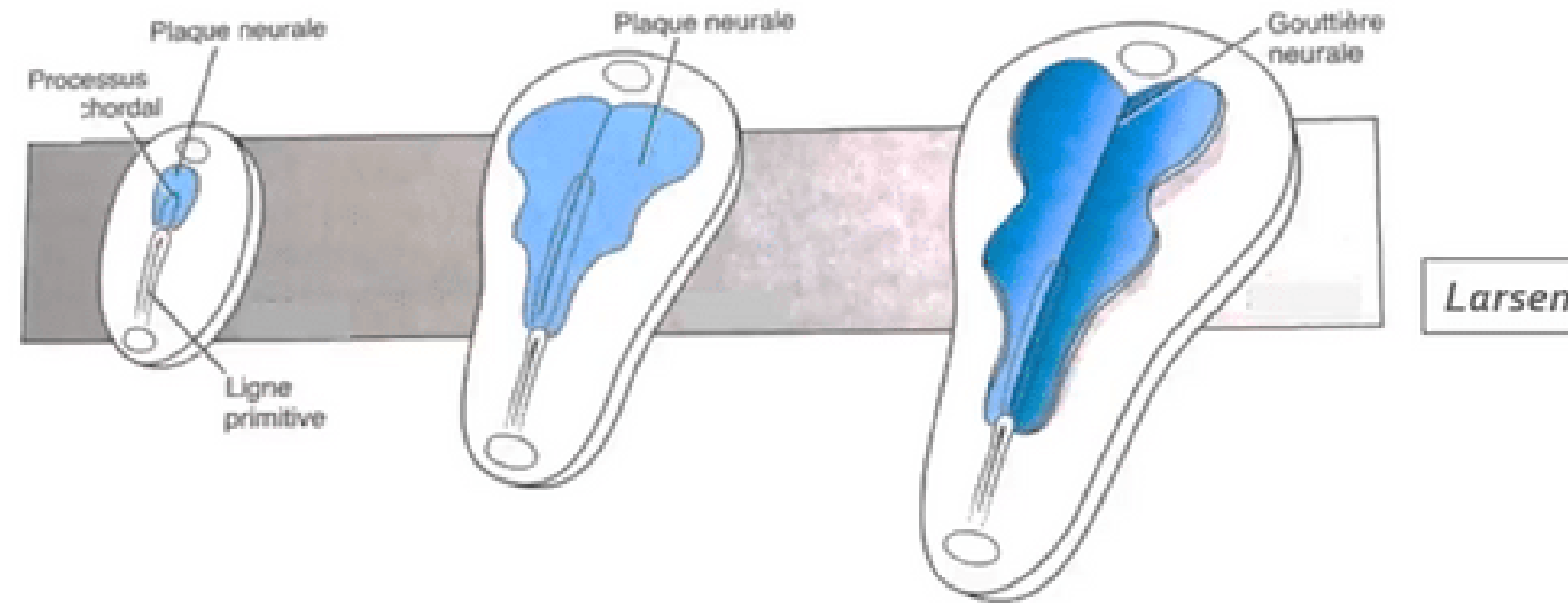


Figure 9 : Formation du tube neural

"Croissance différentielle" du disque embryonnaire

« *Recul relatif* » de la ligne primitive lié:

- *Accroissement du disque embryonnaire*
- *Arrêt d'extension de la ligne primitive*

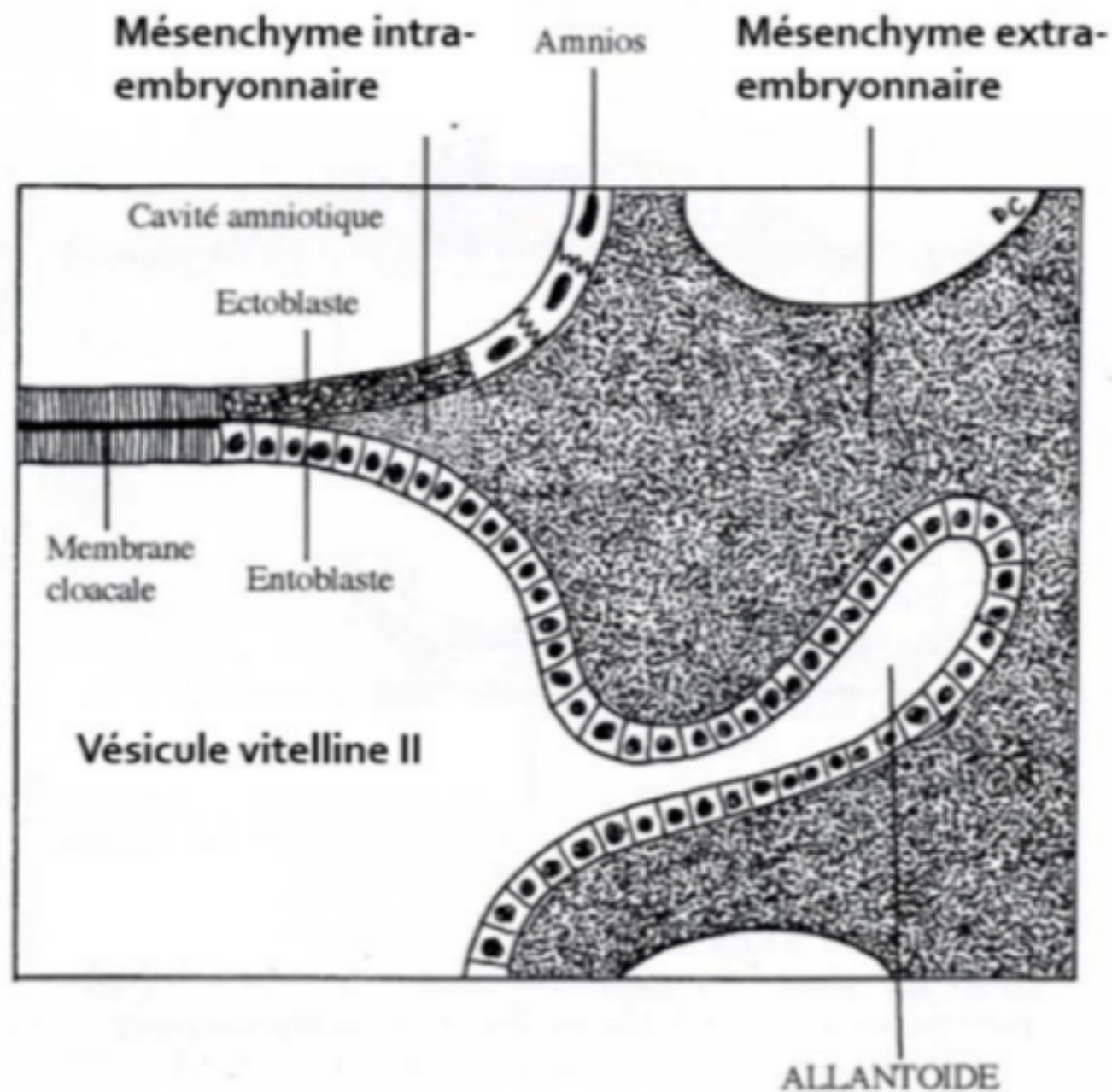


Notion de croissance différentielle du disque embryonnaire

La ligne primitive semble reculer...

On peut observer ***un recul relatif*** de la LP lié à *l'accroissement du disque embryonnaire* et à l'arrêt d'extension de la ligne primitive. On parle alors de « ***croissance différentielle*** » du disque embryonnaire avec une LP qui semble reculer.

III. Évolution des annexes



1. L'allantoïde

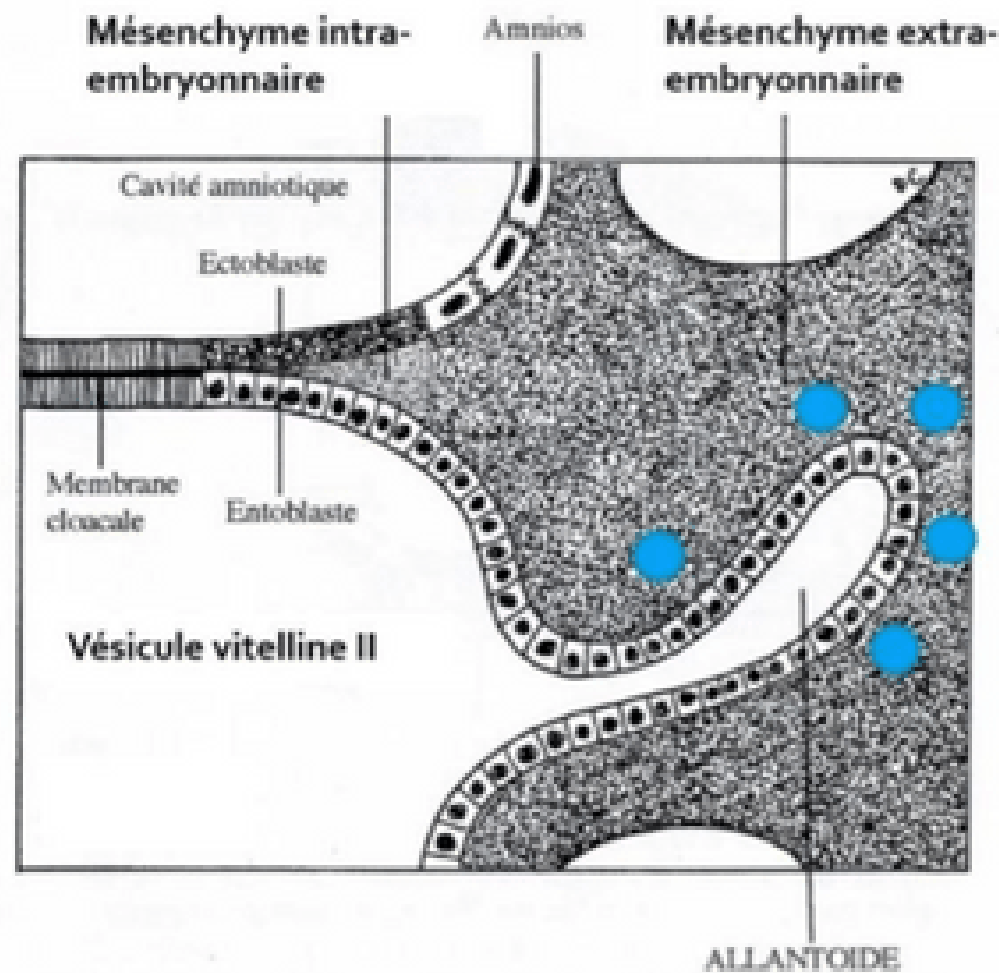
L'allantoïde est un **bourgeon creux** résultant de l'extrusion d'une partie de **la paroi de l'entoblaste** en localisation **extra-embryonnaire**.

Elle se développe en regard de la **portion caudale** du disque embryonnaire, à partir de J16.

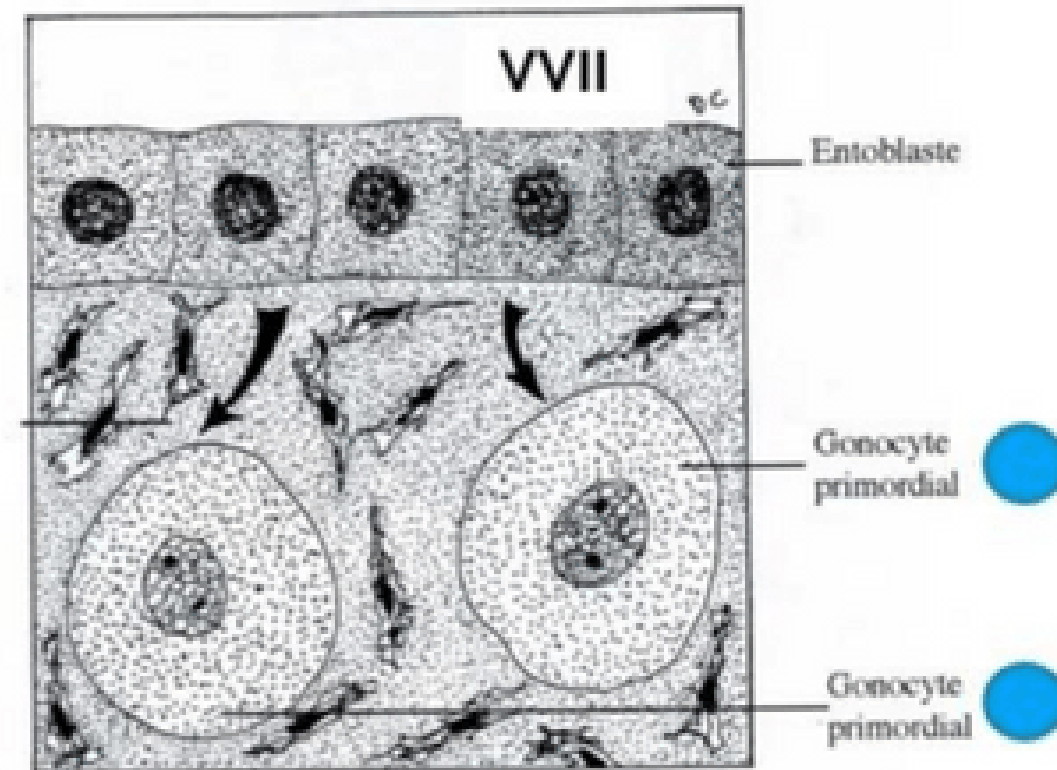
C'est un élément constitutif du **pédicule embryonnaire**.



III. Évolution des annexes



Mésenchyme extra-embryonnaire



2. Gonocytes primordiaux



- Cellules germinales à l'origine des **spermatogonies** et des **ovogonies**
- Origine **épiblastique**
- Apparaissent à **J18**, en localisation **extra-embryonnaire**, au niveau de la paroi caudale de la VVII, proche de l'allantoïde
- Migreront en **intra-embryonnaire** à la **4^{ème} semaine** de développement embryonnaire

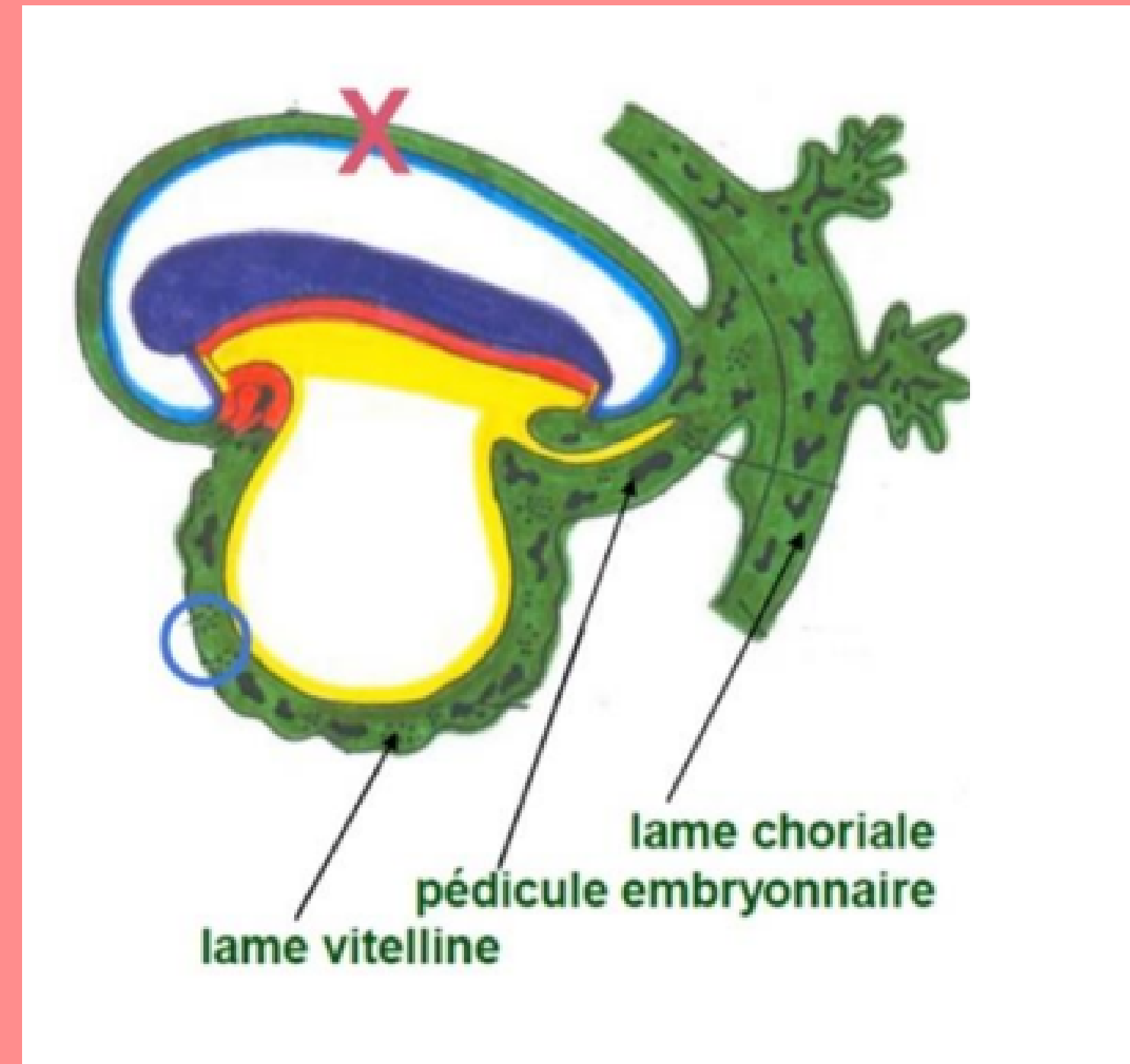
III. Évolution des annexes

3. Ilots angioformateurs de Wolf et Pander

La 3^{ème} semaine est également marquée par la mise en place du *système vasculaire extra-embryonnaire* avec la formation des ***ilots angioformateurs de Wolff et de Pander***.

Ils apparaissent au sein du MEE, au niveau de la lame choriale, du pédicule embryonnaire et de la lame vitelline.

⚠ On n'en trouve **PAS** au niveau de la lame amniotique (croix sur le schéma) !

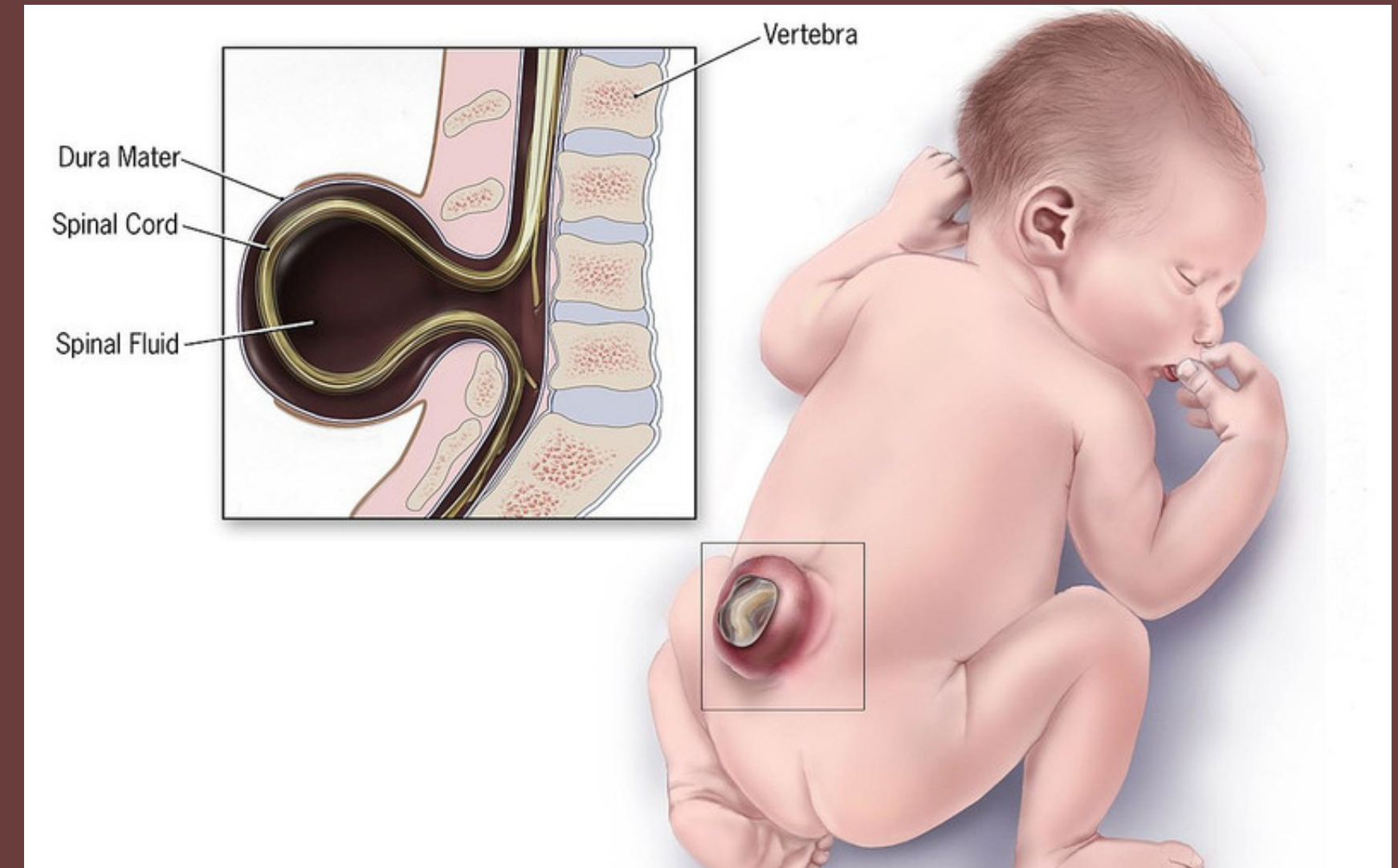
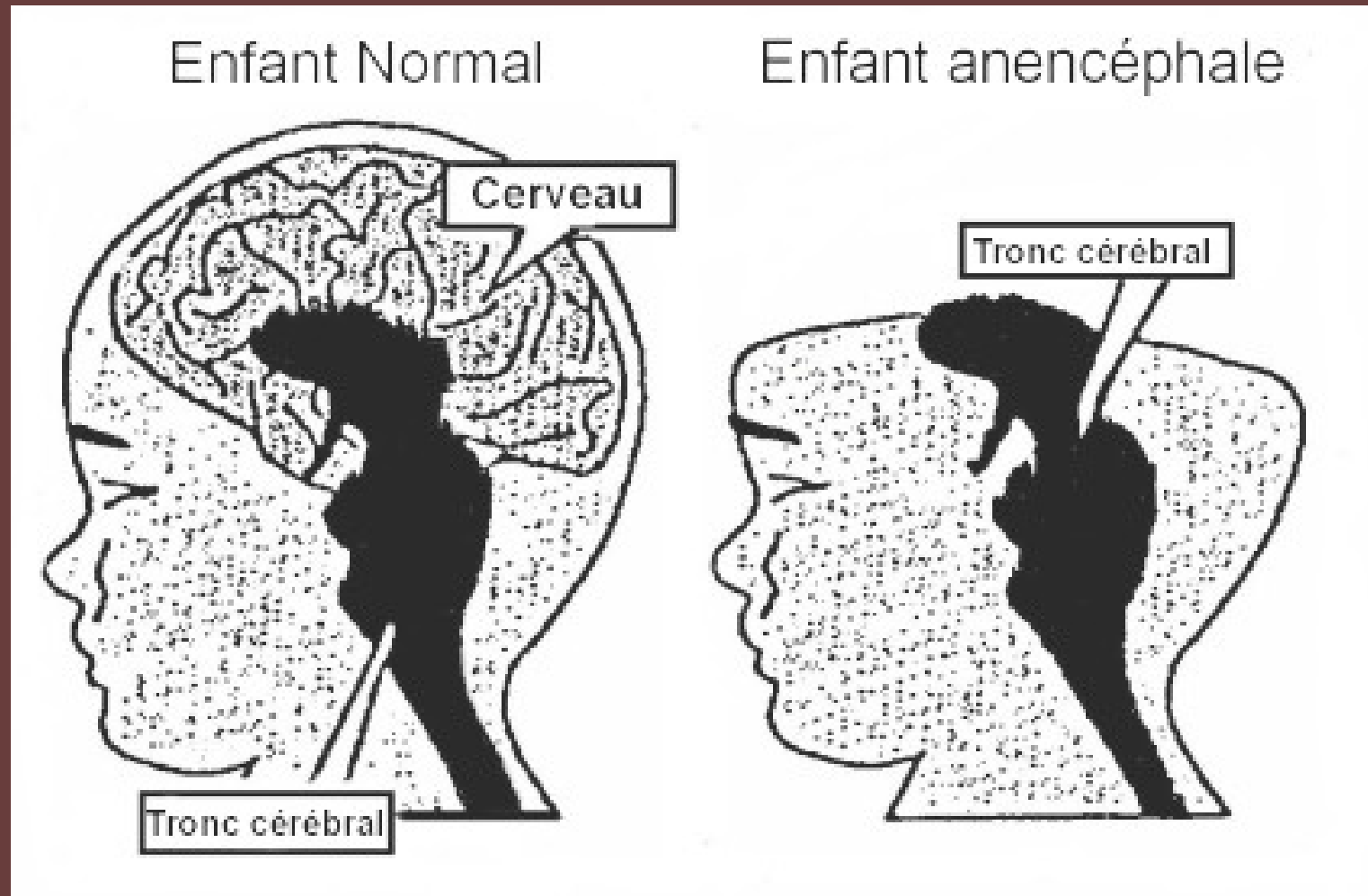


IV. Anomalies du développement lors de la 3ème semaine

→ Anomalies liées à la chorde :

Des anomalies du processus d'évolution de la chorde sont à l'origine d'anomalies de la formation du système nerveux central

IV. Anomalies du développement lors de la 3ème semaine



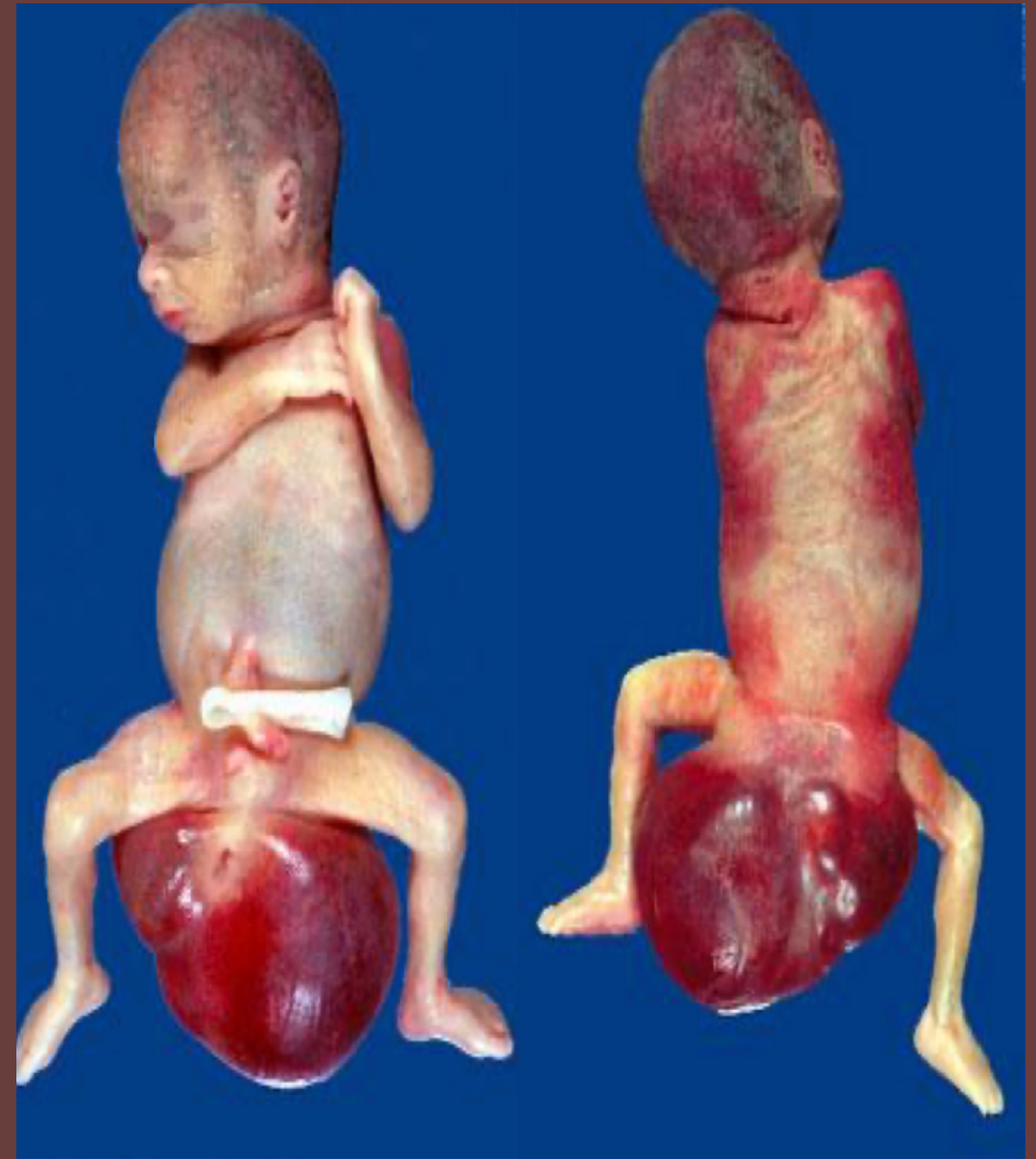- Anomalies liées au tube neural :
- d'anencéphalie : s'ils surviennent à l'extrémité céphalique
 - de spina bifida : s'ils surviennent à l'extrémité caudale

IV. Anomalies du développement lors de la 3ème semaine

→ Anomalies liées à la ligne primitive :

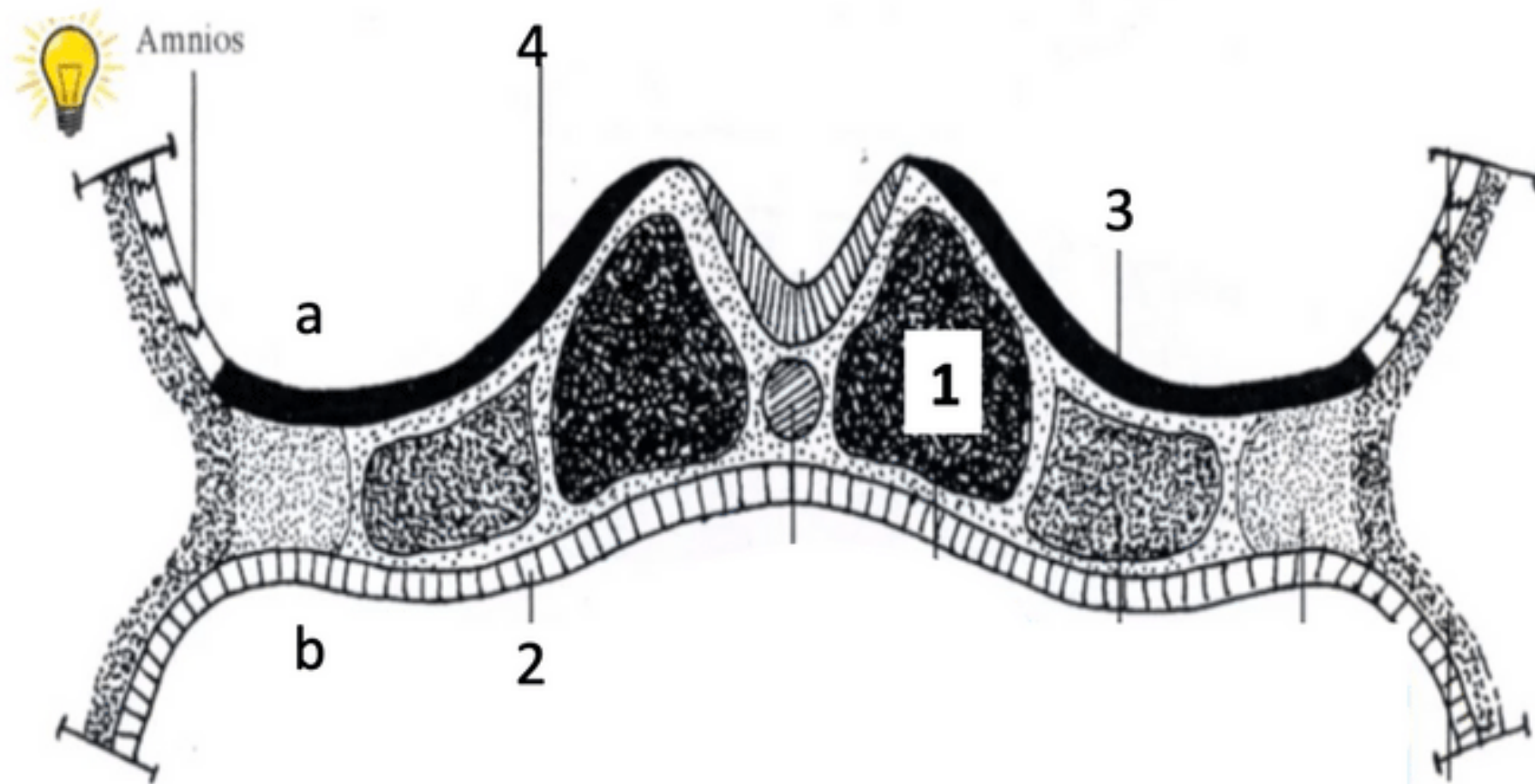
La LP va régresser et ne persistera que sous la forme de reliquats embryologiques.

Ceux-ci sont à l'origine des tératomes sacro-coccygiens, tumeurs le plus souvent bénignes



A vous de jouer : QCMs

QCM 4 : A propos de la troisième semaine embryonnaire : indiquez la ou les proposition(s) exacte(s) :



- A) l'embryon est didermique
- B) l'annotation "a" correspond à la vésicule vitelline secondaire
- C) l'annotation "3" correspond à l'ectoblaste qui a été mis en place par différenciation cellulaire
- D) l'annotation "2" correspond à l'entoblaste qui est situé au niveau du plafond de la cavité amniotique
- E) les propositions A, B, C et D sont fausses

A vous de jouer : QCMs

QCM 4 : **C**

A) Faux : l'embryon est **tridermique**

B) Faux : l'annotation "a" correspond à la **cavité amniotique**

C) Vrai : l'annotation "3" correspond à l'ectoblaste qui a été mis en place par différenciation cellulaire

D) Faux : l'annotation "2" correspond à l'entoblaste qui est situé au niveau du plafond de la **vésicule vitelline secondaire**



A vous de jouer : QCMs

QCM 5 : A propos de la troisième semaine embryonnaire : indiquez la ou les proposition(s) exacte(s) :

- A) Les cellules de l'épiblaste secondaire rentre dans la constitution de la plaque neurale
- B) Lors de la formation de la plaque neurale, l'ectoblaste va s'épaissir en forme de raquette en arrière de la ligne primitive
- C) L'allantoïde se développe en extra-embryonnaire à J16
- D) A J18, les gonocytes primordiaux se trouvent en extra-embryonnaire et migreront en intra-embryonnaire lors de la 4ème semaine
- E) les propositions A, B, C et D sont fausses



A vous de jouer : QCMs

QCM 5: **CD**

- A) Faux : le **neurectoblaste** rentre dans la constitution de la plaque neurale
- B) Faux : lors de la formation de la plaque neurale, l'ectoblaste va s'épaissir en forme de raquette **en arrière** de la ligne primitive
- C) Vrai :
- D) Vrai :



A vous de jouer : QCMs

QCM 6 : A propos de la troisième semaine embryonnaire : indiquez la ou les proposition(s) exacte(s) :

- A) Il y a des ilots angioformateurs de Wolff et Pander au niveau de la lame vitelline
- B) Le neuropore antérieur se ferme à J26/J28
- C) Lors de la formation de la plaque neurale, l'extrémité la plus large sera en caudale
- D) Les tératomes sacro-coccygiens sont des anomalies de la chorde
- E) les propositions A, B, C et D sont fausses



A vous de jouer : QCMs

QCM 6 : **A**

A) Vrai

B) Faux : le neuropore **postérieur** se ferme à J26/J28

C) Faux : lors de la formation de la plaque neurale, l'extrémité la plus large sera en **céphalique**

D) Faux : les tératomes sacro-coccygiens sont des anomalies de la **LP**

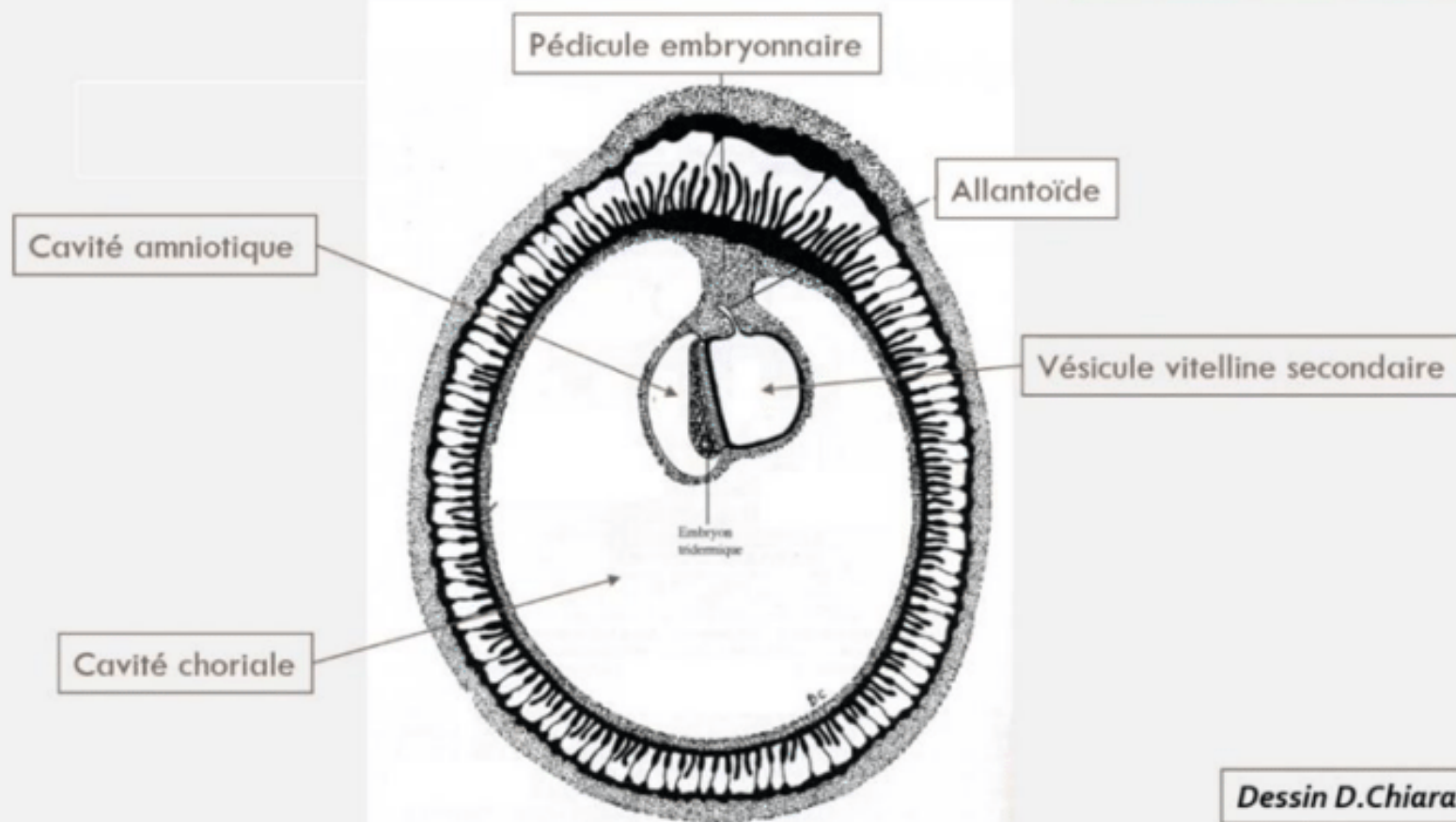


A vous de jouer : Récap' à compléter

Synthèse

Le disque embryonnaire à la fin de S₃

Disque embryonnaire
2 à 3 mm de diamètre



Révélation **de l'aménorrhée maternelle** avec les **diagnostics ...** et ... de grossesse qui deviennent possibles

Le passage d'un **DED** de (taille en fin de S₂) à un **DET** de 2 à 3 mm de diamètre

La mise en place des **3 feuillets primitifs** : qui sont bien d'origine

La **mise en place de la chorde**, d'origine

L'organisation du mésoblaste intra-embryonnaire de part et d'autre de la chorde en ...

La chorde va participer à la ... qu'on appelle la

Les ... sont à la jonction entre les bords de la gouttière neurale (neurectoblaste) et l'épiblaste II

A vous de jouer : Récap' corrigé

Révélation **de l'aménorrhée maternelle** avec les diagnostics **cliniques** et **biologiques** de grossesse qui deviennent possibles

Le passage d'un **DED** de **0,2 mm de diamètre** à un **DET** de **2 à 3 mm de diamètre**

La mise en place des **3 feuillets primitifs** : **ectoblaste**, **MIE** et **entoblaste** qui sont bien d'origine **épiblastique**

La **mise en place de la chorde**, également d'origine **épiblastique**

L'organisation du mésoblaste intra-embryonnaire de part et d'autre de la chorde en **mésoblaste para-axial**, **intermédiaire** et **latéral**

La chorde va participer à la formation du **système nerveux central**, ce qu'on appelle **la neurulation primaire**

Les cellules des crêtes neurales sont à la jonction entre les bords de la gouttière neurale

(neurectoblaste) et l'épiblaste II



**Vous maintenant que vous
avez tout compris**