

3ème semaine de développement embryonnaire

+3 pages de QCMs

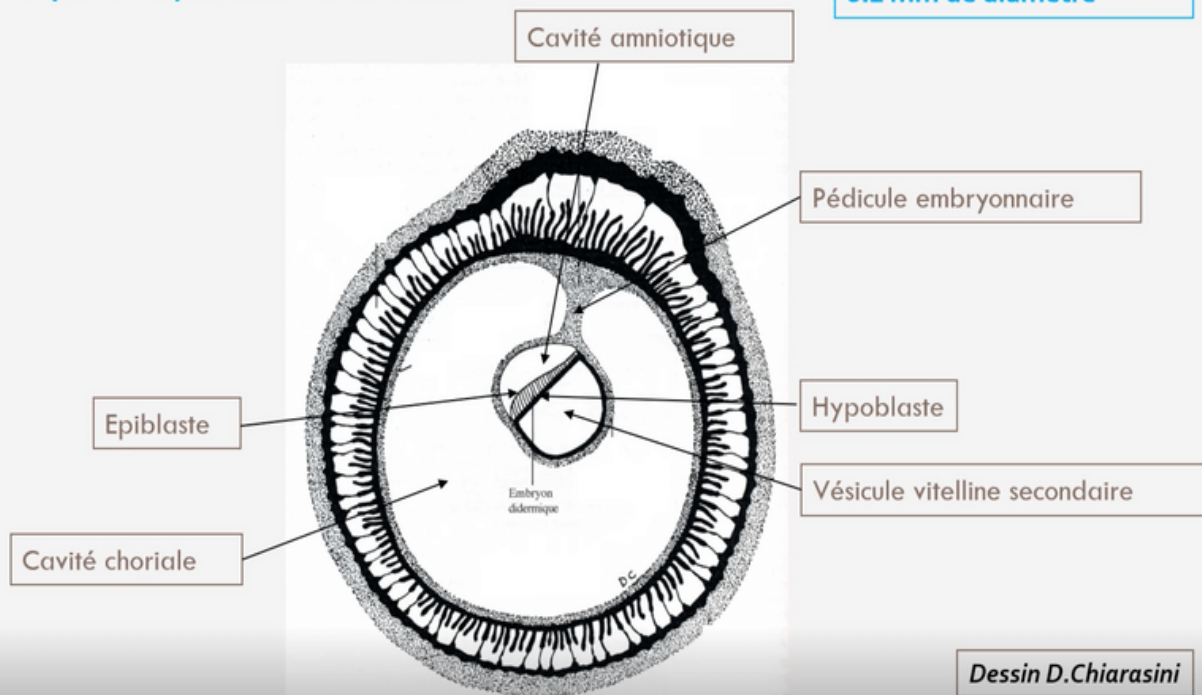
Rappel de notre disque embryonnaire didermique en fin de S2 :

- ➔ Le disque embryonnaire didermique (DED) est constitué de **deux feuillets primitifs** : **l'épiblaste** et **l'hypoblaste**
- ➔ Le DED mesure **0,2 mm** de diamètre
- ➔ **Annexes en place :**
 - Cavité amniotique (en regard de l'épiblaste)
 - Vésicule vitelline secondaire (=VII, en regard de l'hypoblaste)
 - Cavité chorale
 - Cytotrophoblaste (=CTT) et Syncytiotrophoblaste (=STT)
- ➔ **Circulation utéro-lacunaire primitive mise en place**
- ➔ **Décidualisation de l'endomètre et formation des différentes caduques**

Pré-Requis

Le disque embryonnaire à la fin de S2

Disque embryonnaire
0.2 mm de diamètre



Événements marquants lors de la 3ème semaine :

- 1 Diagnostics **cliniques** et **biologiques** de grossesse possible avec apparition de *signes sympathiques* (= qui concerne la partie du système nerveux autonome qui commande les fonction végétatives et contrôle un grand nombre d'activités inconscientes de l'organisme)
- 2 Évolution du disque embryonnaire didermique (=DED) en disque embryonnaire tridermique (=DET) → **Gastrulation (important)**
- 3 Formation et début d'évolution des trois feuillets primitifs
→ **Neurulation primaire (important)**
- 4 **Évolution des annexes**

I. Troisième semaine et diagnostics de grossesse

- Le syncytiotrophoblaste (STT) va produire de l'hCG (=Hormone Chorionique Gonadotrope)
- Cette hormone va permettre :
 - Le maintien du corps jaune (au niveau de l'ovaire)
 - Les productions d'oestrogène et de progestérone (*assurées par le corps jaune ovarien*)

→ Diagnostics biologiques possibles :

- 🩸 Dosage sanguin de la fraction β de l'hCG (par le STT)
- 🧪 Détection urinaire de β hCG

→ Diagnostics cliniques possibles :

-Aménorrhée (=absence de règles) => secondaire au maintien des sécrétions de progestérone par le corps jaune ovarien

→ -Signes "sympathiques" de grossesse :

- ◆ Digestifs : nausées, vomissements, hypersiallorrhée (=excès de salive)
- ◆ Urinaire : Polyurie (=urine plus abondante), pollakiurie (=uriner plus souvent)
- ◆ Somnolences, insomnies, fatigue
- ◆ Tension mammaire =**Hyperestrogénie** (*dose élevée d'oestrogène*)

} =**Hyperprogestéronémie**
(*dose élevée de progestérone*)



II. Évolution du disque embryonnaire

A. Gastrulation et mise en place des 3 feuillets primitifs (ectoblaste, mésoblaste et entoblaste)

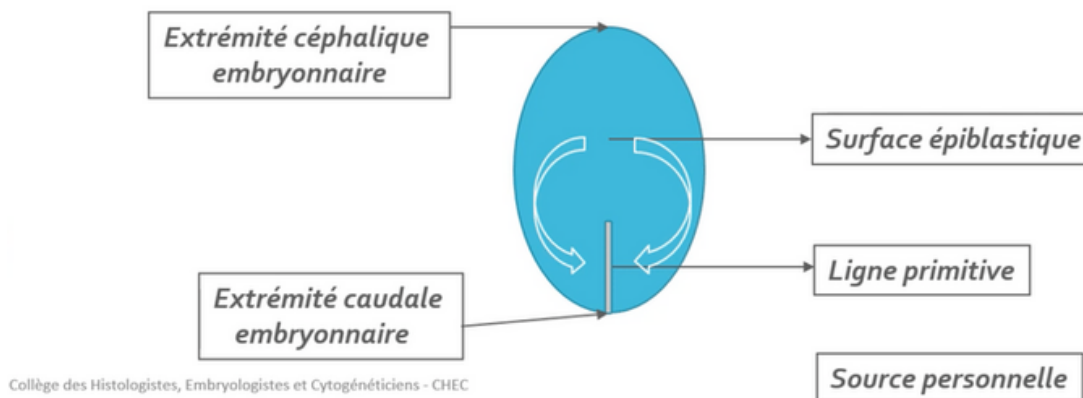
→ **La gastrulation** est un mécanisme embryologique permettant la formation d'un *disque embryonnaire tridermique* (DET). On retrouve une succession d'événements permettant la mise en place de ces trois feuillets primitifs se déroulant en **3 étapes**:

Étape 1 : Mise en place de la ligne primitive



→ La ligne primitive (LP) va se développer à partir des cellules épiblastiques en surface de ces dernières, au niveau de *la partie caudale de la ligne médiane*. Les cellules épiblastiques latérales convergent vers l'axe médian selon un axe cranio-caudal (de l'extrémité céphalique à l'extrémité caudale, cf: flèches en dessous)

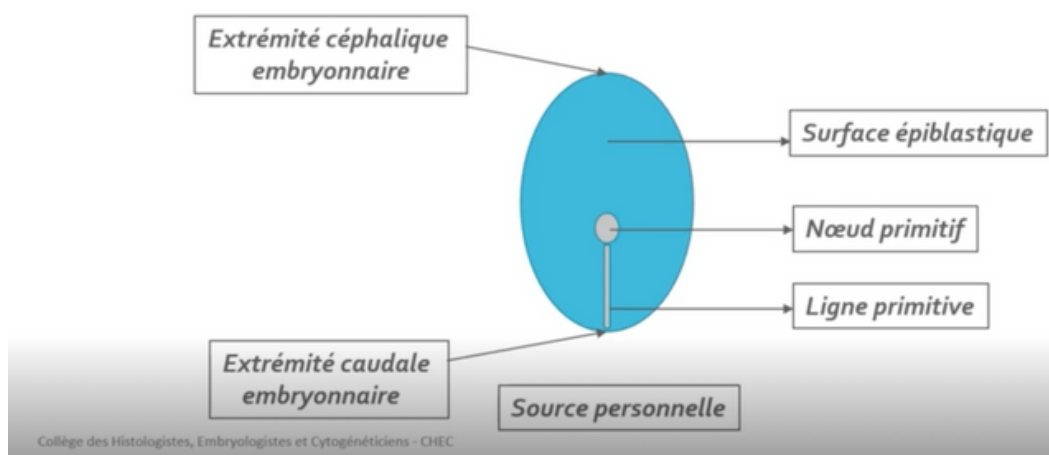
=> La LP est la traduction **morphologique** du mouvement de ces cellules



Étape 2: Formation du noeud primitif




→ *Le noeud primitif* va se former à *l'extrémité céphalique* (en avant) de la **ligne primitive**



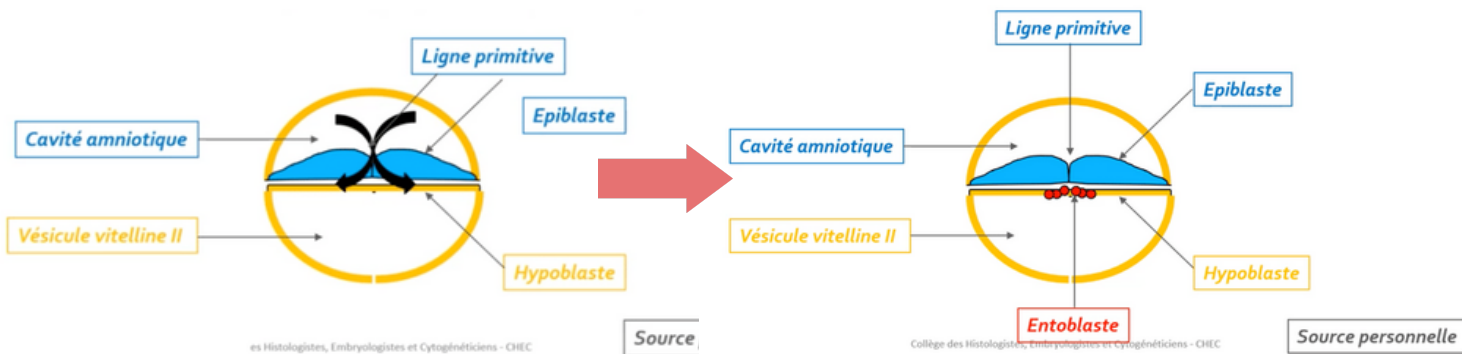
Étape 3 : Migration des cellules épiblastiques



- Les cellules épiblastiques à *la surface de la ligne primitive* vont **proliférer, se détacher** et **migrer** sous la ligne primitive (*voir les flèches du schéma*)
- Cette dernière étape s'appelle la gastrulation, elle va pouvoir permettre de passer d'un DED à *deux feuilletts (hypoblaste et épiblaste)* à un DET avec *ses trois feuilletts primitifs (ectoblaste, mésoblaste, entoblaste)* grâce à des phénomènes de **migration** et de **différenciation**

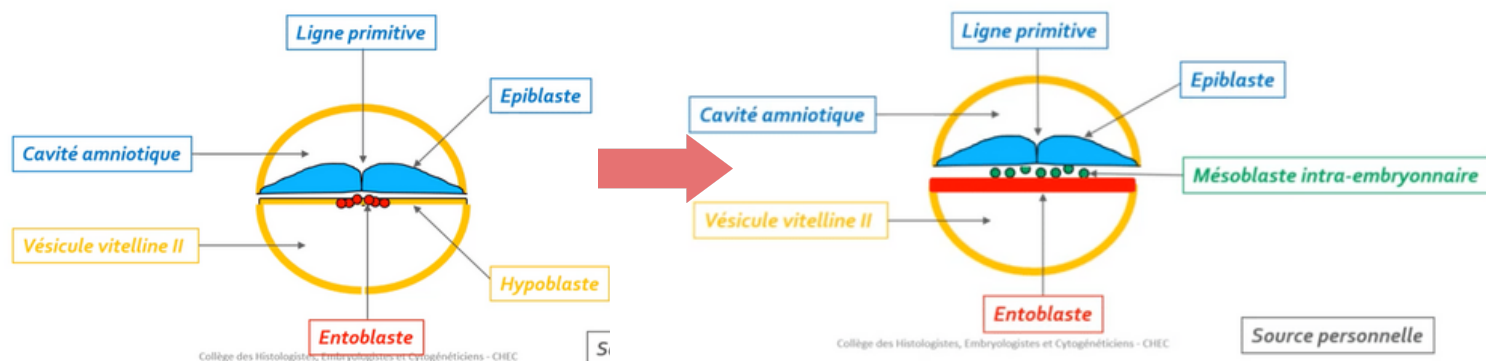
 Ce sont uniquement les cellules épiblastiques qui vont permettre la formation des trois feuilletts par des phénomènes de migration et de différenciation

1 Formation de l'entoblaste



L'**entoblaste** est le premier contingent à se former à partir des cellules épiblastiques. Elles vont **migrer** et s'intégrer aux cellules de l'**hypoblaste** en les repoussant vers les parois latérales de la VII

2 Formation du mésoblaste intra-embryonnaire



Le **mésoblaste intra-embryonnaire** est le second contingent à se former, d'autres cellules épiblastiques vont plonger transversalement (*phénomène de migration*) entre l'**épiblaste** et l'**entoblaste**

Ce dernier restera en contact à sa périphérie avec le mésenchyme extra-embryonnaire



ATTENTION : mésenchyme \neq mésoblaste

Bien que ces deux tissus ont **la même origine embryologique**, ils sont **différents par leur niveau de condensation**

➡ **MÉSENCHYME** = tissu de structure **lâche**

➡ **MÉSOLASTE** = tissu de structure **condensé**

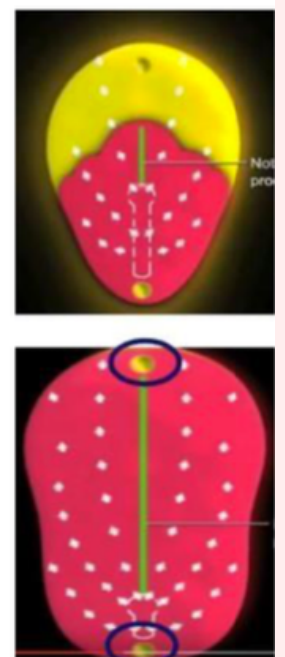
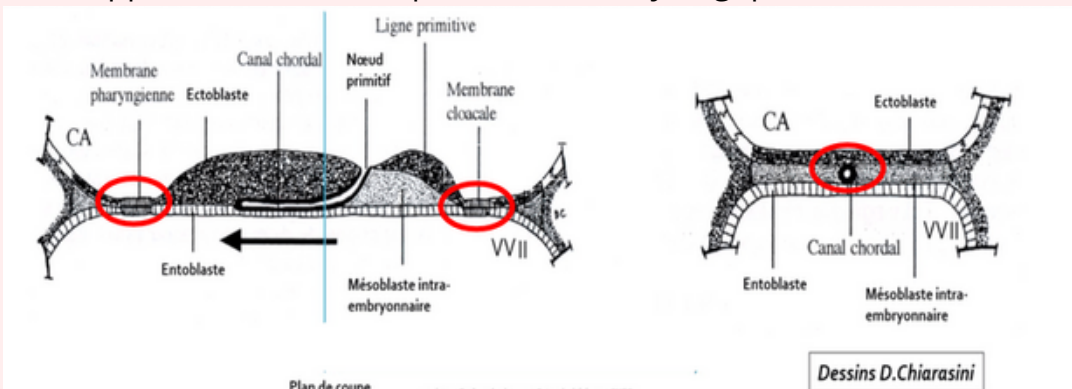
-Particularités de la répartition du feuillet mésoblastique

➡ 2 régions sur la ligne médiane du disque embryonnaire restent didermiques, où **l'épiblaste** et **l'hypoblaste restent accolés** car dépourvue de mésoblaste :

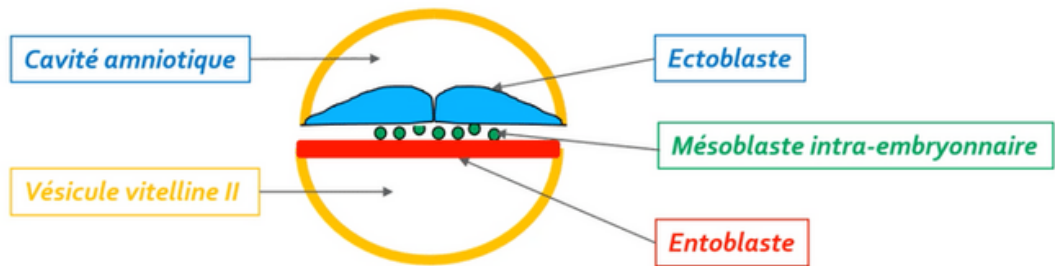
- **La membrane pharyngienne** (dans la partie céphalique du DE) => donnera ensuite les orifices buccaux.
- **La membrane caudale ou cloacale** (dans la partie caudale du DE) => constituera plus tard les orifices uro-génitaux.

Une partie des cellules du mésoblaste intra-embryonnaire migre en avant de la membrane pharyngienne pour former **la zone cardiogène**.

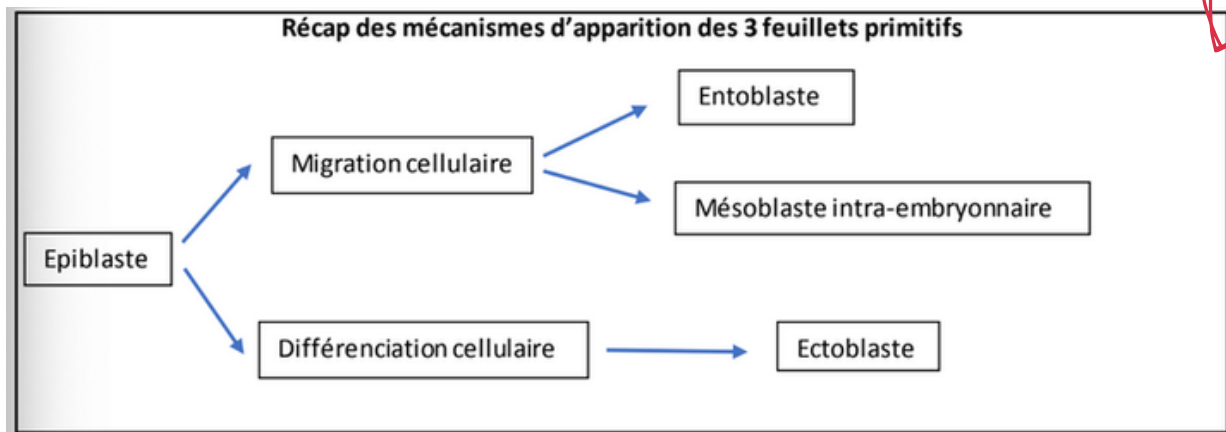
La **partie axiale** du disque embryonnaire est, dans un premier temps, dépourvue de mésoblaste intra-embryonnaire. Cette partie sera le lieu du développement d'un autre processus embryologique : **la corde**.



③ Formation de l'ectoblaste



Les **cellules  piblastiques** restantes vont se diff rencier en **ectoblaste** par un ph nom ne de **diff renciation cellulaire**.



B. Formation et  volution de la corde

→ La corde se forme **  partir des cellules  piblastiques** au niveau du **noeud primitif**

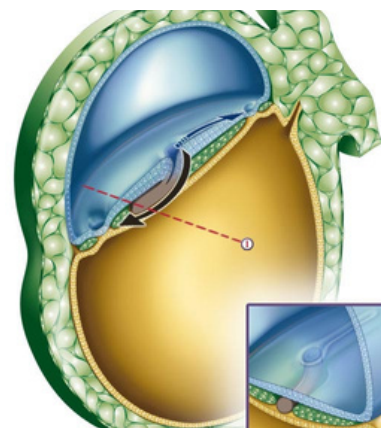
Cette derni re se forme gr ce   **4  tapes** et aura un **r le d'induction** dans la neurulation primaire (=formation syst me nerveux central)

 tape 1 : Formation du processus chordal



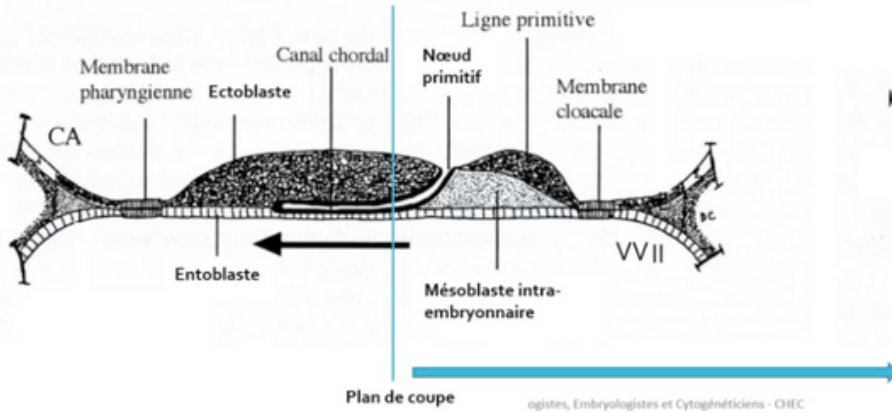
→ Les cellules  piblastiques vont **prolif rer**   partir du noeud primitif **en doigt de gant**, sous la forme d'un cordon plein (=processus chordal).

→ Ce processus chordal va progresser sous **la surface ectoblastique en direction c phalique** (=dans un sens caudo-cranial, dans le sens inverse de la formation de la ligne primitive)

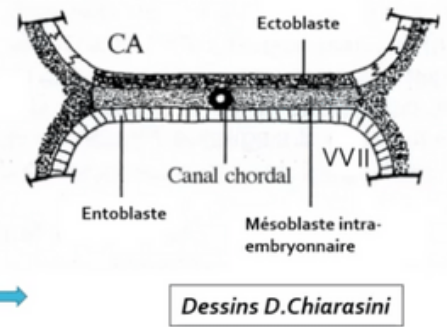


Étape 2 : Formation du canal chordal

→ Le processus chordal va se creuser ensuite pour former **une structure tubulaire** = le canal chordal. Le canal chordal, a par conséquent la même localisation (*sur la ligne médiane, au dessous de l'ectoblaste et au-dessus de l'entoblaste*) et la même origine (*le noeud primitif*)



Coupe longitudinale



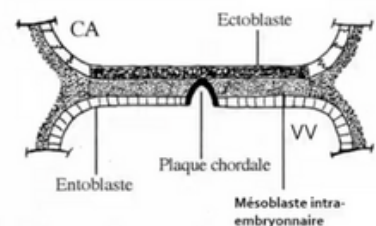
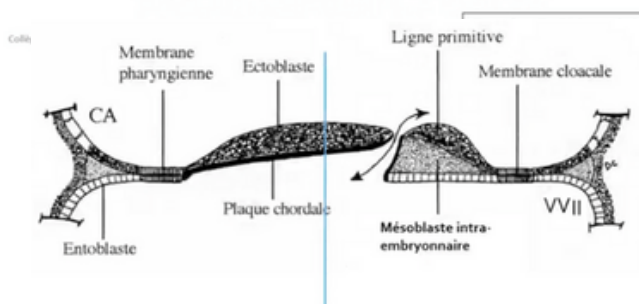
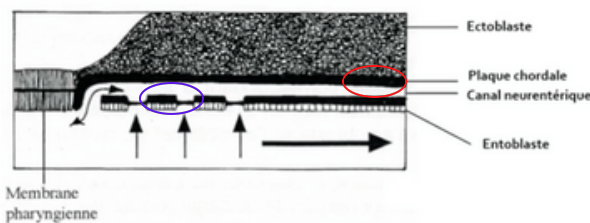
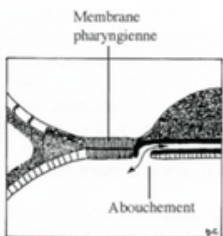
Coupe transversale

Dessins D.Chiarasini

Étape 3 : Formation de la plaque chordale

→ **La paroi dorsale (=rond rouge)** du canal chordal va s'épaissir et former **la plaque chordale**. Tandis que **la paroi ventrale** du canal chordal va fusionner avec l'**entoblaste** pour ensuite se résorber progressivement dans un sens céphalo caudal

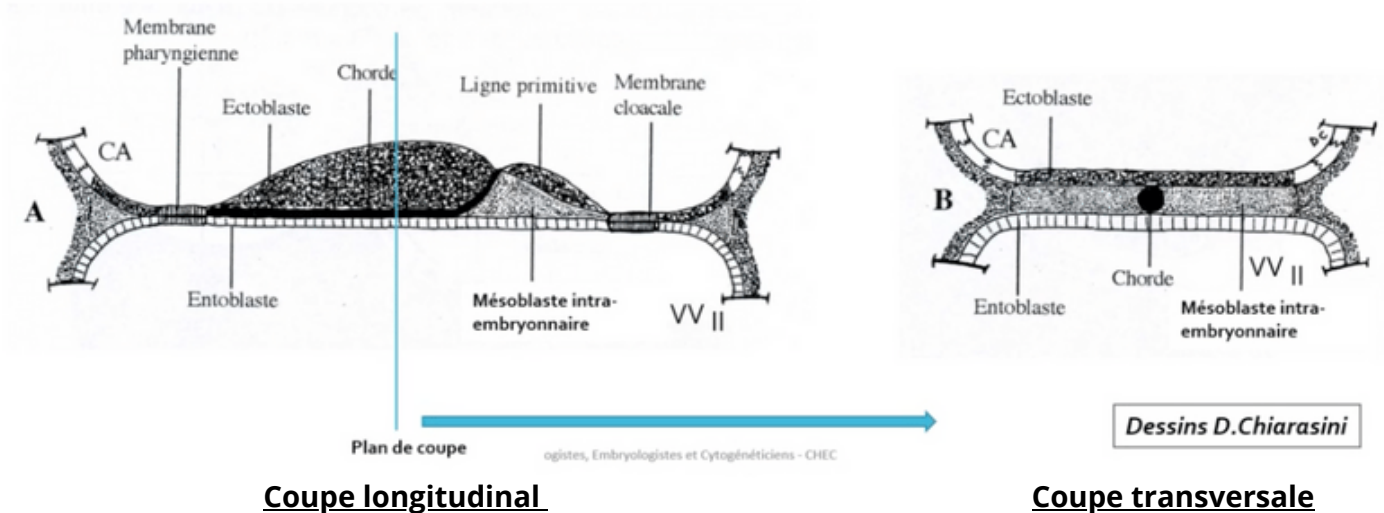
Une **communication transitoire** persiste entre la cavité amniotique et la vésicule vitelline secondaire : **le canal neurentérique** (↔ schéma avec double flèche)



Étape 4 : Formation de la corde



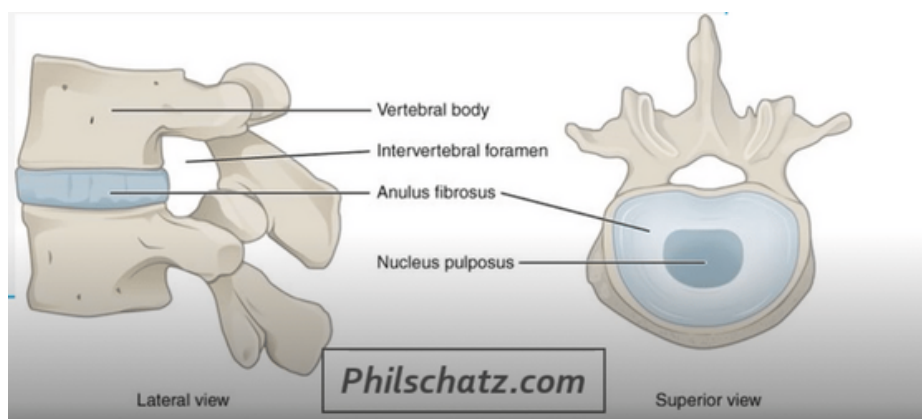
→ La plaque chordale forme ensuite un **cordon cellulaire plein** : la **chorde**.
L'entoblaste se reconstitue en-dessous d'elle.



Vous pouvez remarquer que la chorde est en contact dans **sa partie supérieure** avec **l'ectoblaste** et dans **sa partie inférieure** avec **l'entoblaste** en avant de la ligne primitive

-Devenir de la corde

➤➤➤ La corde aura donc un rôle dans la formation du **système nerveux central** (=neurulation primaire).
Puis elle disparaîtra de manière **quasi-complète** et ne persistera que sous la forme de **nucléus pulposus** au niveau des **disques intervertébraux**.

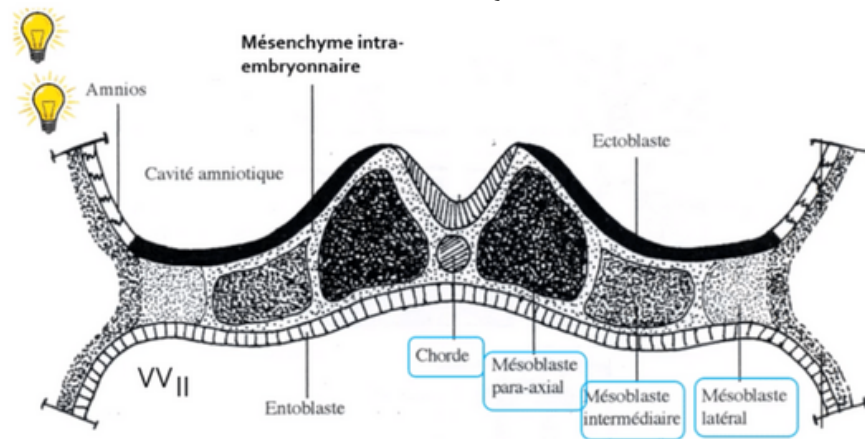


C. Évolution du mésoblaste intra-embryonnaire

→ Le mésoblaste intra-embryonnaire va **proliférer** et **se différencier** pour former **6 cordons longitudinaux** repartis de part et d'autre de la corde :

- 2 cordons de mésoblaste **para-axial**
- 2 cordons de mésoblaste **intermédiaire**
- 2 cordons de mésoblaste **latéral**

L'évolution de ces différentes structures vous sera présentée prochainement (cf : cours sur l'évolution du mésoblaste)



D. Neurulation primaire

→ La neurulation primaire correspond au **processus de formation du SNC** se déroulant en **3 étapes** :

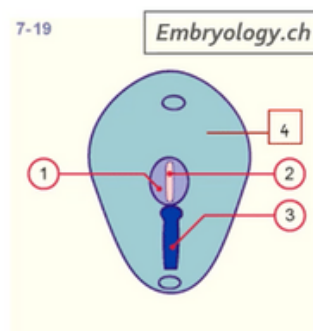
Étape 1 : Formation de la plaque neurale



→ L'ectoblaste s'épaissit en forme de raquette **en avant de la ligne primitive** à partir du **noeud primitif**. Une raquette dont l'extrémité la plus large est la région céphalique (*en avant*). La plaque neurale se développe sous **l'action inductrice de la corde**.

Par ailleurs, la corde est représentée en pointillés (*schéma ci-dessous*) car elle **se trouve sous la surface ectoblastique**.

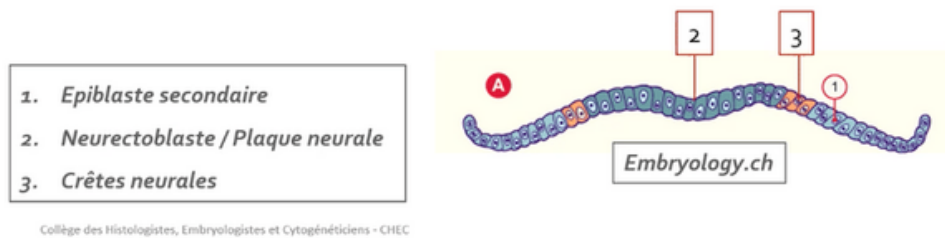
1. Plaque neurale
2. Chorde
3. Ligne primitive
4. Ectoblaste



Collège des Histologistes, Embryologistes et Cytogénétiiciens - CHEC



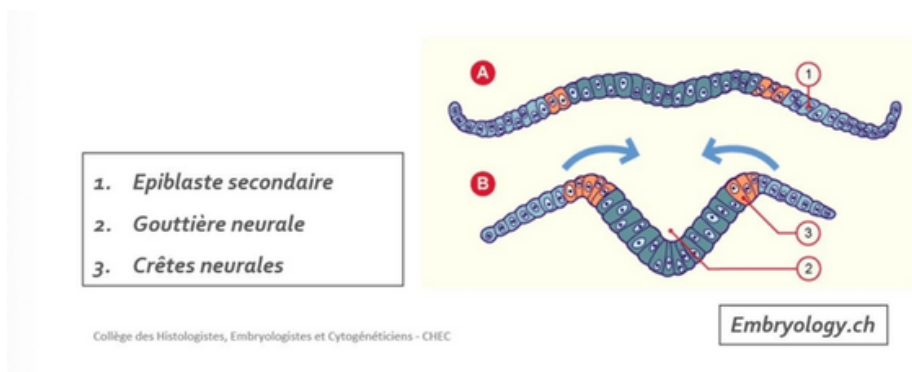
- Notre ectoblaste va évoluer en :
 - neurectoblaste** : cellules ectoblastiques constituant la plaque neurale
 - épiblaste secondaire** : cellules ectoblastiques n'entrant pas dans la constitution de la plaque neurale
- Les cellules à la jonction entre les cellules de **la plaque neurale (=le neurectoblaste)** et **les cellules de l'épiblaste secondaire** sont appelées **cellules des "crêtes neurales"**.



Étape 2 : Formation de la gouttière neurale



- La plaque neurale **se creuse** et forme **la gouttière neurale**.

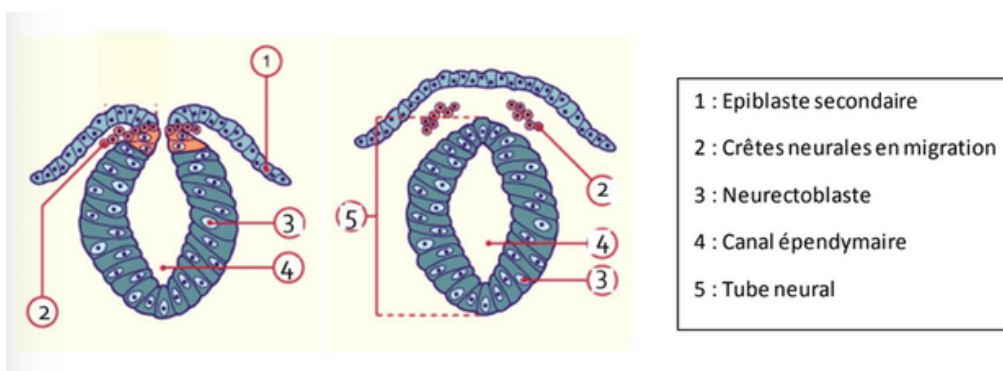


Étape 3 : Formation du tube neural



- Les bords de la gouttière neurale **se rapprochent** et **fusionnent**, initialement au niveau de **la région cervicale** (là où se trouvent les cellules des crêtes neurales), puis avec une progression simultanée en direction céphalique et caudale, formant ainsi **le tube neural**.

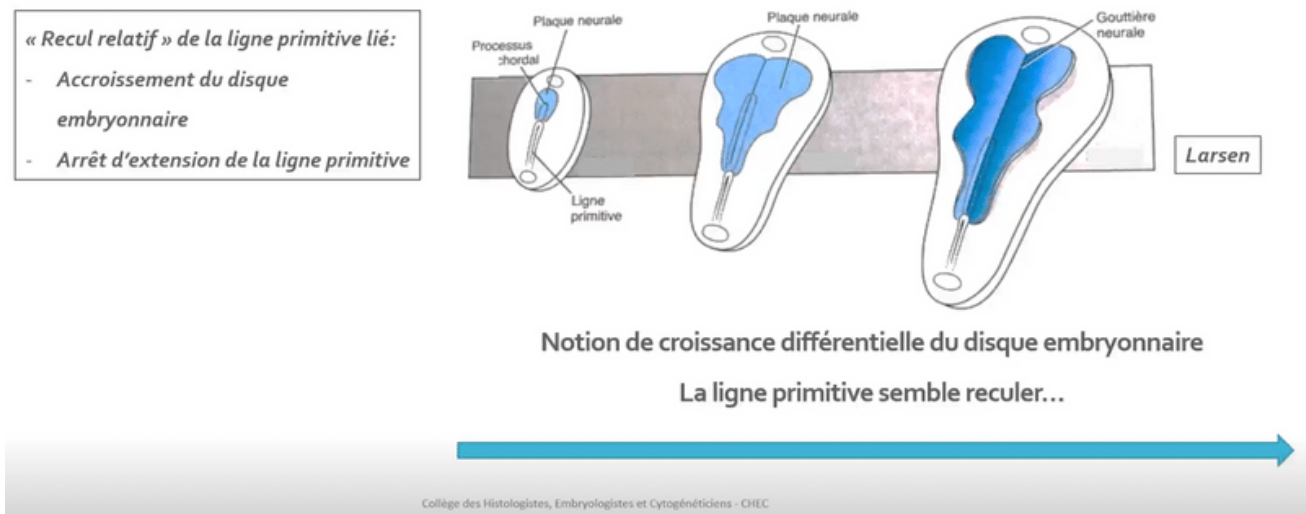
- **Le neuropore antérieur**, à l'extrémité **céphalique** embryonnaire, se ferme à **J24/J25**
- **Le neuropore postérieur**, à l'extrémité **caudale** embryonnaire, se ferme à **J26/J28**



Synthèse : évolution du disque embryonnaire S3

- La gastrulation permet la mise en place des 3 feuillets primitifs: ectoblaste, MIE et entoblaste
- Le MIE évolue en différents contingents en fonction de leur localisation par rapport à la ligne médiane : mésoblaste para-axial, intermédiaire et latéral
- La corde est inductrice de la mise en place de la plaque neurale
- La croissance du MIE et de la plaque neurale participeront à la délimitation de l'embryon (phénomène qui sera expliqué dans le cours de la 4ème semaine de développement)

-Notion de "croissance différentielle" du disque embryonnaire



On y retrouve :

- * La LP à la partie caudale du disque embryonnaire
- * Le processus chordal qui se met en place en direction céphalique à partir du nœud primitif
- * La plaque neurale évoluant en gouttière neurale à la surface ectoblastique

On peut observer **un recul relatif** de la LP lié à *l'accroissement du disque embryonnaire* et à *l'arrêt d'extension de la ligne primitive*. On parle alors de « **croissance différentielle** » du disque embryonnaire avec une LP qui semble reculer.



III. Évolution des annexes

a) Formation de l'allantoïde

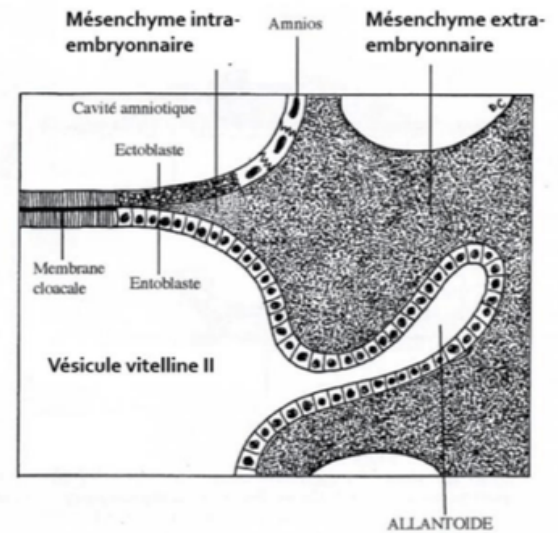


L'**allantoïde** est un bourgeon creux résultant de l'extrusion d'une **partie de la paroi de l'entoblaste** en localisation *extra-embryonnaire*.

Elle se développe en regard de la portion caudale du disque embryonnaire, à partir de **J16**.

C'est un élément constitutif du **pédicule embryonnaire**.

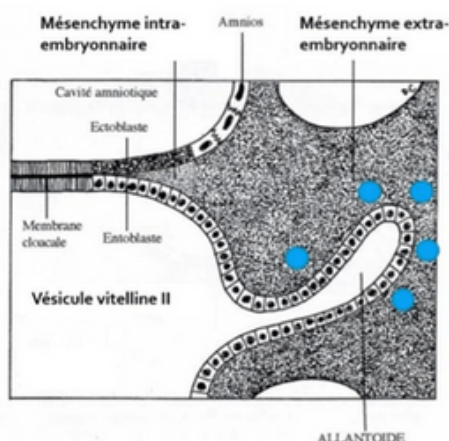
Sur le schéma ci-contre on peut observer ce bourgeon creux tapissé d'entoblaste en regard de la VII.



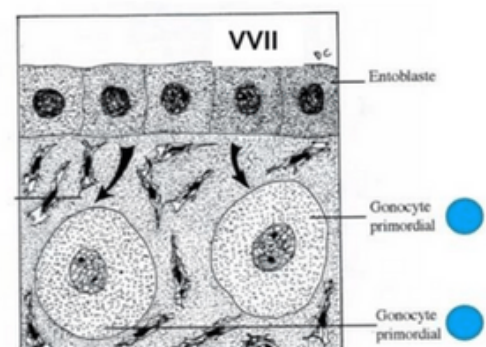
b) Formation des gonocytes primordiaux



- * Cellules germinales à l'origine des spermatogonies et des ovogonies
- * Origine **épiblastique**
- * Apparaissent à **J18**, en localisation extra-embryonnaire, au niveau de la paroi caudale de la VII, proche de l'allantoïde
- * Migreront en intra-embryonnaire à la **4^{ème} semaine de développement embryonnaire**



Mésochyme extra-embryonnaire



c) Ilots angioformateurs de Wolff et Pander

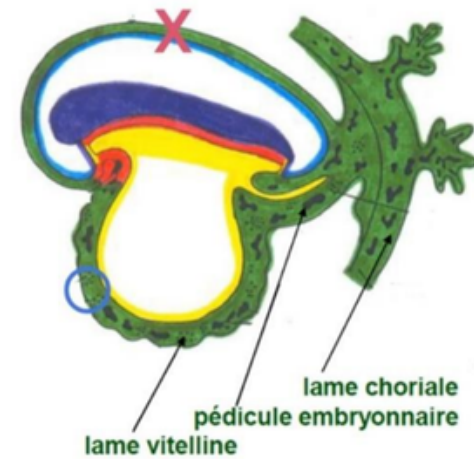
La 3^{ème} semaine est également marquée par la mise en place du **système vasculaire extra-embryonnaire** avec la formation des **ilots angioformateurs de Wolff et de Pander**.

Ils sont constitués de :

- **Cellules périphériques** à l'origine de la paroi des vaisseaux sanguins
- **Cellules centrales** à l'origine des cellules des lignées sanguines

Ils apparaissent au sein du MEE, au niveau de la lame chorale, du pédicule embryonnaire et de la lame vitelline.

⚠ On n'en trouve **PAS au niveau de la lame amniotique** (croix sur le schéma) !



IV. Anomalies du développement de la 3^{ème} semaine

(Cf : diapo pour photos d'anomalies pour votre curiosité)

→ Anomalies liées à la chorde :

La chorde joue un rôle d'induction sur la formation de la plaque et de la gouttière neurale.

Des anomalies du processus d'évolution de la chorde sont à l'origine **d'anomalies de la formation du système nerveux central**

→ Anomalies liées au tube neural :

Des défauts de fermeture du tube neural sont à l'origine :

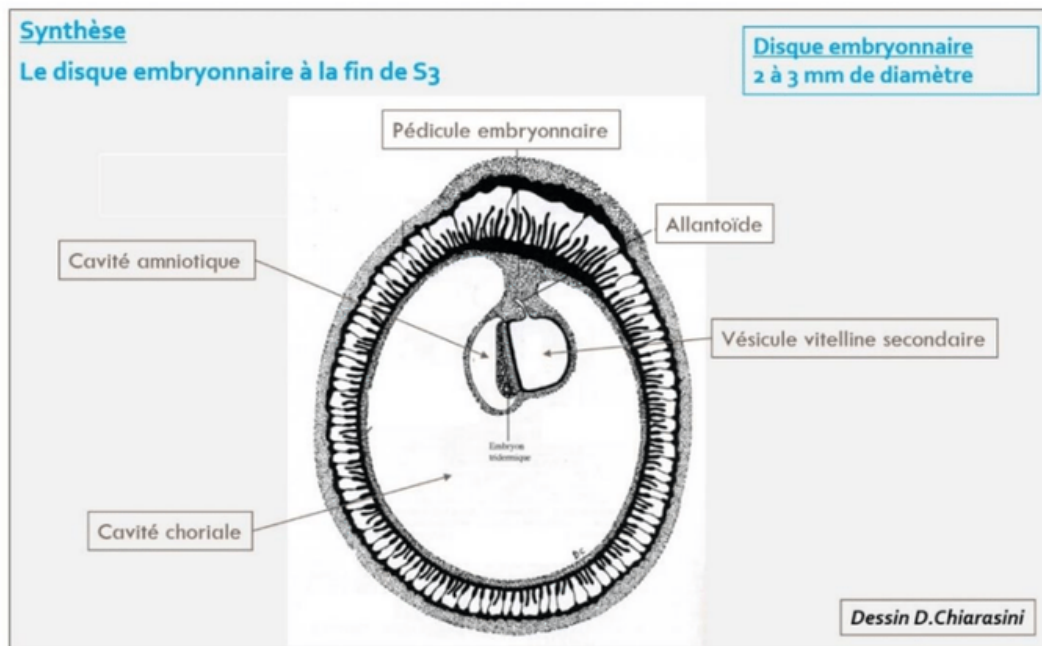
- **d'anencéphalie** : s'ils surviennent à l'**extrémité céphalique**
- **de spina bifida** : s'ils surviennent à l'**extrémité caudale**

→ Anomalies liées à la ligne primitive :

La LP va régresser et ne persistera que sous la forme de reliquats embryologiques.

Ceux-ci sont à l'origine des **tératomes sacro-coccygiens**, tumeurs le plus souvent **bénignes**, survenant majoritairement chez les foetus **de sexe féminin** et pouvant contenir des tissus issus des 3 feuillets embryonnaires



Éléments clés de la 3^{ème} semaine :

- R v lation **de l'am norrh e maternelle** avec les diagnostics **cliniques** et **biologiques** de grossesse qui deviennent possibles
- Le passage d'un **DED** de **0,2 mm de diam tre**   un **DET** de **2   3 mm de diam tre**
- La mise en place des **3 feuillets primitifs** : **ectoblaste**, **MIE** et **entoblaste** qui sont bien d'origine ** piblastique**
- La **mise en place de la chorde**,  galement d'origine ** piblastique**
- L'organisation du m soblaste intra-embryonnaire de part et d'autre de la chorde en **m soblaste para-axial**, **interm diaire** et **lat ral**
- La chorde est **inductrice** de la formation de la plaque neurale et donc de **la neurulation primaire**
- Les cellules des cr tes neurales sont   la jonction entre les bords de la goutti re neurale (neurectoblaste) et l' piblaste II



QCM 1 : Parmi les propositions suivantes concernant la 3ème semaine de DE, la(les)quelle(s) est (sont) exacte(s) ?

- A) L'épiblaste se met en place
- B) Le mésenchyme extra-embryonnaire se met en place
- C) L'entoblaste se met en place
- D) La chorde se met en place
- E) La neurulation débute

QCM 2 : Parmi les propositions suivantes concernant la ligne primitive, la(les)quelle(s) est (sont) exacte(s) ?

- A) Elle se met en place au début de la 3ème semaine de développement
- B) Elle forme un sillon linéaire à la surface de l'entoblaste
- C) elle se situe dans la région céphalique du disque embryonnaire
- D) Le nœud primitif est situé à son extrémité caudale
- E) Elle donnera le nucléus pulposus des disques intervertébraux

QCM 3 : Parmi les propositions suivantes concernant le processus chordal, la(les)quelle(s) est (sont) exacte(s) ?

- A) Il apparaît à la surface épiblastique du disque embryonnaire
- B) Il est à l'origine de la formation du mésoblaste intra-embryonnaire
- C) Il est délimité à son extrémité céphalique par la membrane pharyngienne et à son extrémité caudale par la membrane cloacale
- D) Il établit une communication entre la cavité amniotique et la vésicule vitelline secondaire
- E) Il donnera le nucléus pulposus des disques intervertébraux

QCM 4 : Parmi les propositions suivantes concernant la formation du mésoblaste intra-embryonnaire, la(les)quelle(s) est (sont) exacte(s) ?

- A) Il se forme à partir de cellules qui migrent depuis la ligne primitive
- B) Les cellules qui le constituent migrent entre épiblaste et ectoblaste
- C) Il dérive de cellules épiblastiques
- D) Il sera en contact au cours de son développement avec le mésenchyme extra-embryonnaire
- E) Il est le siège du développement des îlots angioformateurs de Wolff et de Pander

QCM 5 : Parmi les propositions suivantes concernant l'ectoblaste, la(les)quelle(s) est (sont) exacte(s) ?

- A) Il est d'origine épiblastique
- B) Il est à l'origine de l'hypoblaste
- C) Il est à l'origine du neurectoblaste
- D) Il est à l'origine de l'épiblaste secondaire
- E) Il est à l'origine des crêtes neurales



QCM 6 : Parmi les propositions suivantes concernant la neurulation primaire, la(les)quelle(s) est (sont) exacte(s) ?

- A) La plaque neurale correspond à un épaissement entoblastique
- B) La plaque neurale se met en place en avant du nœud primitif
- C) Les bords latéraux de la plaque chordale se relèvent pour former la gouttière neurale
- D) La plaque neurale est fermée en avant par la membrane pharyngienne
- E) La plaque neurale est fermée en arrière par le nœud primitif

QCM 7 : Parmi les propositions suivantes concernant la 3ème semaine, la(les)quelle(s) est (sont) exacte(s) ?

- A) Elle correspond à la cinquième semaine d'aménorrhée
- B) Elle est marquée par la révélation de l'aménorrhée maternelle
- C) Les taux d'hCG sanguins diminuent
- D) Le corps jaune entre en involution
- E) Le corps jaune produit la progestérone

QCM 8 : Parmi les propositions suivantes concernant l'évolution de l'embryon à la 3ème semaine, la(les)quelle(s) est (sont) exacte(s) ?

- A) La chorde est à l'origine de la neurulation
- B) La gastrulation débute avant la neurulation
- C) La ligne primitive apparaît avant la plaque neurale
- D) Le processus chordal se développe à partir du nœud primitif
- E) Le processus chordal se développe en direction de la partie caudale de l'embryon

QCM 9 : Parmi les propositions suivantes concernant les crêtes neurales, la(les)quelle(s) est (sont) exacte(s) ?

- A) Elles sont d'origine entoblastique
- B) Elles sont d'origine ectoblastique
- C) Elles sont d'origine mésoblastique
- D) Elles entrent dans la constitution de l'épiblaste secondaire
- E) Elles forment le bord supérieur du tube neural

QCM 10 : Quelle succession d'étapes correspond à l'évolution du processus chordal ?

- A) Chorde > Canal chordal > Plaque chordale > Processus chordal
- B) Processus chordal > Canal chordal > Plaque chordale > Chorde
- C) Processus chordal > Canal chordal > Plaque neurale > Chorde
- D) Processus chordal > Canal chordal > Chorde > Plaque chordale
- E) Plaque chordale > Canal chordal > Processus chordal > Chorde



Correction

QCM 1 : CDE

- A) Faux : Il se met en place à la 2ème semaine de DE
 B) Faux : Il se met en place à la 2ème semaine de DE.
 C'est le mésoblaste intra-embryonnaire qui se met en place à la 3ème semaine de DE
 C) Vrai
 D) Vrai
 E) Vrai

QCM 3 : E

- A) Faux : Sous la surface de l'ectoblaste
 B) Faux : C'est la ligne primitive qui en est à l'origine
 C) Faux : Pas de rapport avec le processus chordal
 D) Faux : C'est le canal neurentérique qui établit cette communication mais pas le processus chordal
 E) Vrai

QCM 5 : ACDE**QCM 6 : B**

- A) Faux : Epaissement ectoblastique
 B) Vrai
 C) Faux : Bords latéraux de la plaque neurale
 D) Faux
 E) Faux

QCM 8 : ABCD

- A) Vrai
 B) Vrai
 C) Vrai
 D) Vrai
 E) Faux : En direction de la partie céphalique

QCM 10 : B

Places aux super dédis qui vont être courtes mais intense :

-dédi au tutorat, cette famille incroyable qui a été ma source de motivation pendant mon année de doublante
 -dédi à mes CTs préf, c'est grâce à eux que j'ai pu vous faire cette fiche (d'ailleurs n'hésitez pas à me donner des retours :))
 -dédi à mes anciens tuteurs incroyables : Guillaume, Anis, Oscar, Olivier, Colin (que des hommes bien évidemment)
 -dédi à mes co-tuts, Lisa et Inaam, on va passer une année incroyable ensemble
 -dédi à ma toute nouvelle bande de tuteurs alias Naths, Lou, Noah, Manon, Anthony..
 -dédi à notre team "Road to P2", de belles rencontres ainsi que Manon qui va tout déchirer cette année
 -dédi à ma marraine que j'aime qui m'a soutenu dans la maladie pour faire cette fiche
 -dédi à Bidoli, je pense fooot à toi pour cette nouvelle année, tu vas tout déchirer (qui ne verra pas ma dédi)
 -dédi à Eden, mon incroyable rencontre de cette année, heureusement que tu as été là
 -dédi à mes parennnts qui m'ont toujours soutenu et accompagner penndant ma p1
 -enfin déji à vous les p1, vous ne vous rendez pas compte du courage et de la force qu'il faut pour se lancer dans cette aventure, peu de personnes en seraient capable.
 Pensez à vous récompenser et croyez en vous (c'est la clé de la réussite)

