

# ÉVOLUTION DE L'ÉPIBLASTE SECONDAIRE

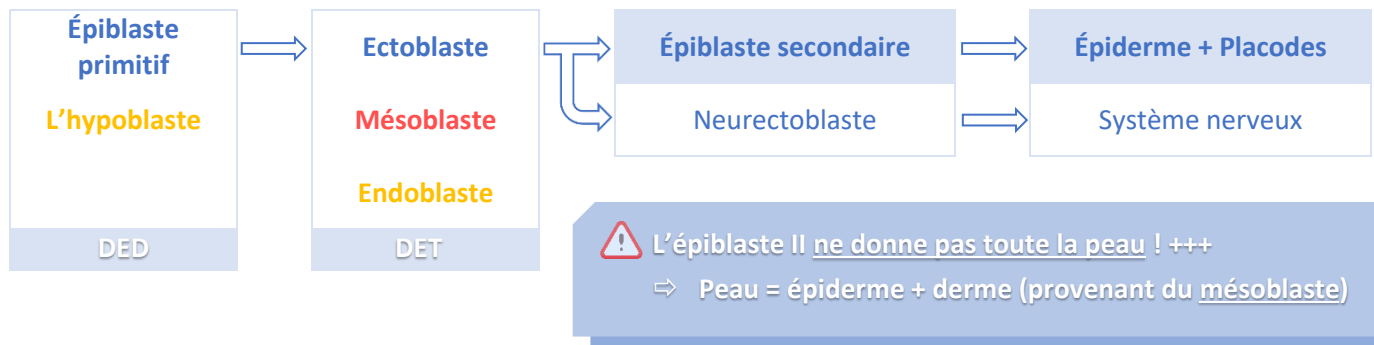
## I. INTRODUCTION

L'**épiBLaste primitif** fait partie du disque embryonnaire **didermique** (DED) avec l'**hypoblaste**.

Au cours de la **gastrulation**, le DED se transforme en embryon **tridermique** composé de 3 feuillets : **Ectoblaste**, **Mésoblaste intra-embryonnaire** et **Endoblaste**.

L'**ectoblaste** sera à l'origine du **neurectoblaste** (futur système nerveux) et de l'**épiBLaste secondaire** qui donnera la peau via l'**épiderme**, ainsi que les **placodes** (ébauches des organes sensoriels).

En résumé, on observe le schéma suivant :

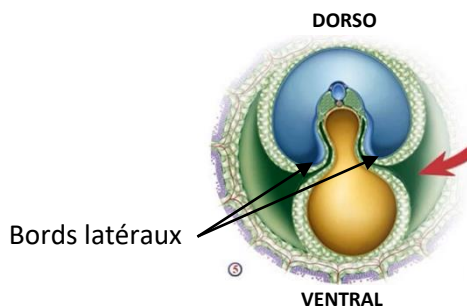


## II. DEVENIR DE L'ÉPIBLASTE SECONDAIRE

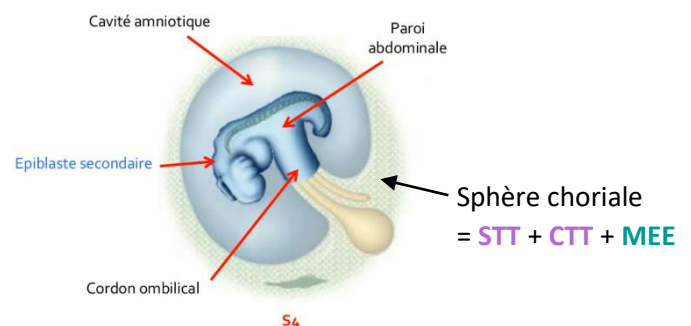
L'**épiBLaste secondaire** est à l'origine de l'**épiderme**, des **phanères**, des **épithéliums sensoriels**, du **crystallin**, des **épithéliums buccal et anal**, de l'**adénohypophyse** ainsi que des **adamantoblastes**.

### 1. ÉPIDERME ET PHANÈRES

Au cours de la **délimitation (S4)**, l'**augmentation du volume de la cavité amniotique** implique un rapprochement des **bords latéraux** de l'embryon sur la **face ventrale**.



Coupe transversale de l'embryon pendant la délimitation



Vue de profil après la délimitation

L'épiblaste secondaire va venir recouvrir toute la surface externe de l'embryon et se souder sur la ligne médiane **sauf au niveau du cordon ombilical +++**, permettant ainsi la formation de la **paroi abdominale**.

À la fin de la délimitation, l'embryon est entouré par l'épiblaste secondaire (= **futur épiderme**) et est relié à la **sphère chorale** par le **cordon ombilical** qui se situe en position ventrale.

Donc, à la **fin de la 4<sup>ème</sup> semaine** :

- La paroi abdominale est formée
- La surface de l'embryon est recouverte par l'**épiblaste secondaire**

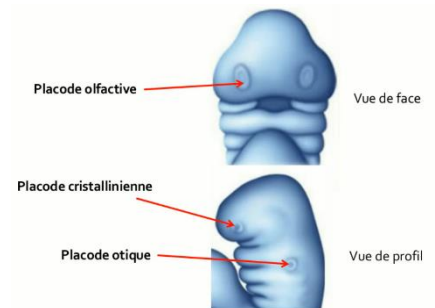
On retrouvera également la formation des **phanères** qui correspondent aux annexes de la peau : **cheveux, poils, ongles, glandes sudoripares, glandes sébacées** et **glandes mammaires**.

## 2. ÉPITHÉLIUMS SENSORIELS ET CRISTALLINS

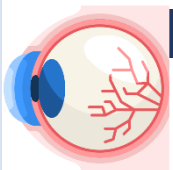
On va se concentrer sur le **pôle céphalique** de l'embryon qui se caractérise par la présence de **3 à 4 paires d'arcs branchiaux** dès la S4.

Lors de la **4<sup>ème</sup> semaine**, des **épaississements de l'épiblaste secondaire** apparaissent de façon **bilatérale** et **symétrique** au niveau de la partie céphalique de l'embryon : il s'agit des **placodes**.

Ce sont des ébauches des **épithéliums sensoriels** et du **cristallin** et elles participeront à la formation des **organes sensoriels à partir de la 5<sup>ème</sup> semaine**.



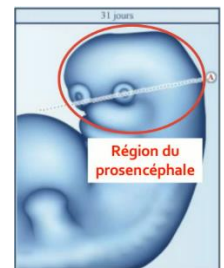
→ Nous allons détailler 3 types de placodes : *cristalliniennes, optiques et olfactives*.



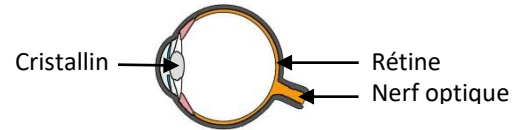
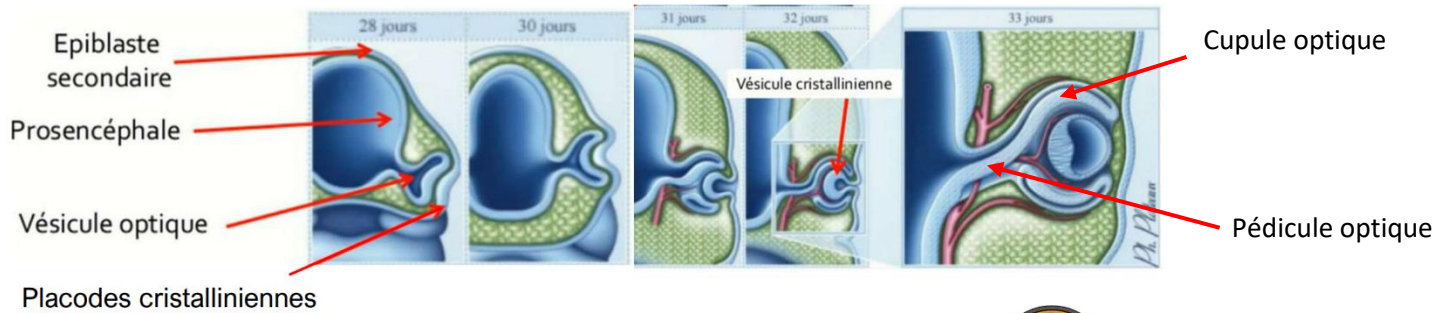
### Les placodes cristalliniennes

- Sont situées de chaque côté du **bourgeon naso-frontal**
- Se forment à partir de l'épiblaste II au niveau de la région du **proencéphale**

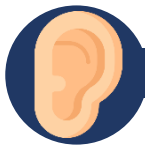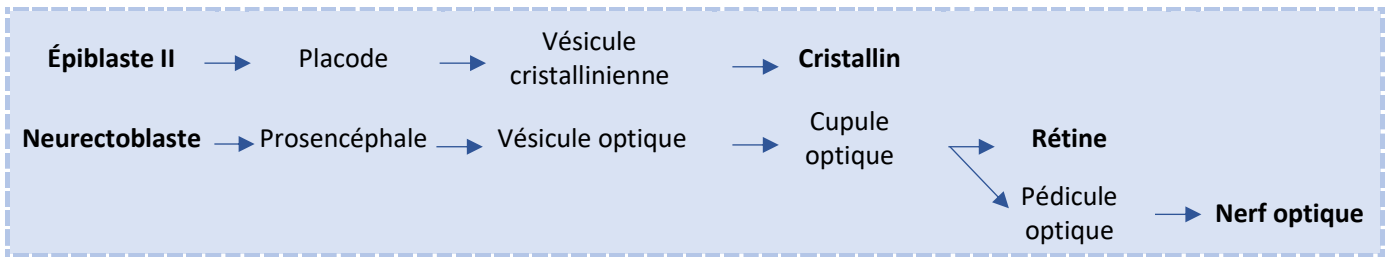
➤ 2 types de vésicules participent à la formation des yeux :



Les vésicules cristalliniennes	Les vésicules optiques
<p><b>Origine épiblastique II<sup>aire</sup></b></p> <p>Les <b>placodes cristalliniennes</b> <u>s'invaginent</u> jusqu'à s'isoler de l'épiblaste secondaire à la <b>5<sup>ème</sup> semaine</b>, pour former les <b>vésicules cristalliniennes</b>.</p> <p>→ Elles seront à l'origine des <b>cristallins</b></p>	<p><b>Origine neurectoblastique</b></p> <p>En parallèle, le <b>proencéphale</b> émet <u>2 évaginations latérales</u> pour former les <b>vésicules optiques</b>. Elles <u>s'invaginent</u> également et se dépriment en <b>cupules optiques</b> qui <u>englobent</u> les <b>vésicules cristalliniennes</b>.</p> <p>→ Chaque cupule optique sera à l'origine de la <b>rétine</b> et d'un pédicule optique qui donnera le <b>nerf optique</b></p>

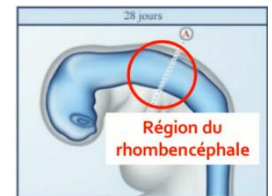

**Récap :**



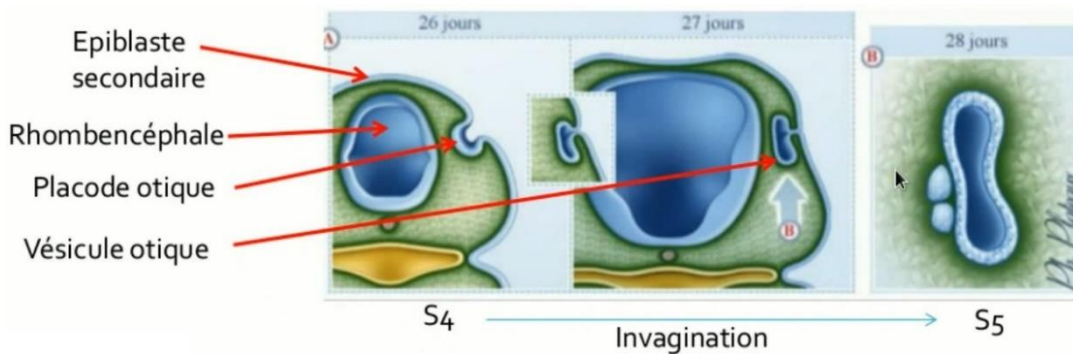
**Les placodes otiques**

- Se situent de chaque côté de l'appareil branchial
- Se forment à partir de l'épiblaste II au niveau de la région du **rhombencéphale**

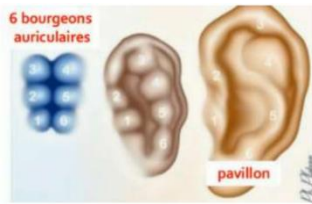
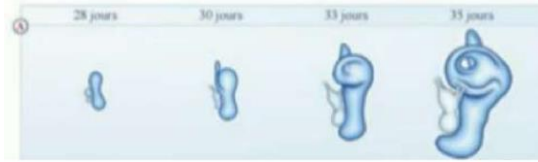
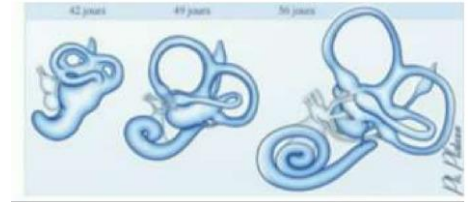

Les oreilles dérivent de l'appareil branchial et des placodes otiques.

- L'appareil branchial sera à l'origine de l'oreille externe et moyenne.
- Les placodes otiques s'invagineront pour former les vésicules otiques qui seront à l'origine de l'épithélium sensoriel de l'oreille interne = organe de l'audition et de l'équilibration.



**⚠ Placode oTique VS placode oTique**

**Oreille externe****Oreille moyenne****Oreille interne**

**Oreille externe** : à partir des **1 ère et 2ème paires d'arcs branchiaux** + **1 ère poche branchiale ectoblastique**

- Le **Pavillon** à partir des **1 ère et 2ème paires d'arcs branchiaux** où se forment **6 bourgeons auriculaires** qui se développent autour du CAE lors de la **6ème semaine** de développement.
- Le **Conduit Auditif Externe (CAE)** via l'allongement de la **1 ère poche branchiale ectoblastique**


**Oreille moyenne** : à partir des **1 ère et 2ème paires d'arcs branchiaux** + **1 ère poche branchiale entoblastique**

- Les **Osselets** à partir des **1 ère et 2ème paires d'arcs branchiaux**
- La **caisse du tympan** + les **trompes auditives** (= trompes d'Eustache) via la **1ère poche branchiale entoblastique**

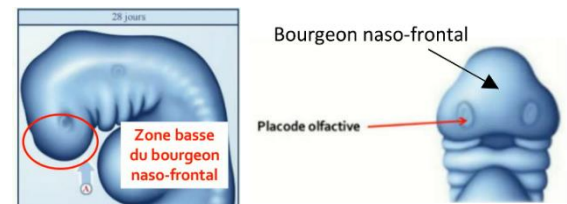
**Oreille interne** : à partir de la **vésicule otique**

- Le **Labyrinthe membraneux** à partir de la **vésicule otique**

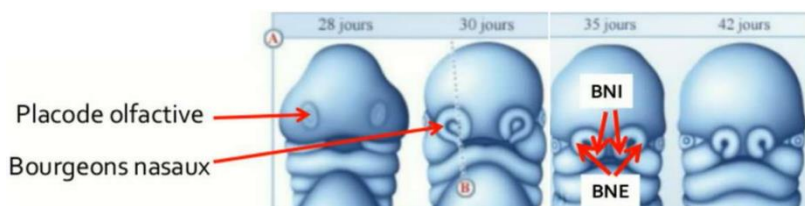
⚠ La **vésicule otique** est issue de la **placode otique** qui s'est internalisée

**Les placodes olfactives**

- Se situent dans la **zone basse** du **bourgeon naso-frontal**
- Se développent lors de la **5ème semaine**



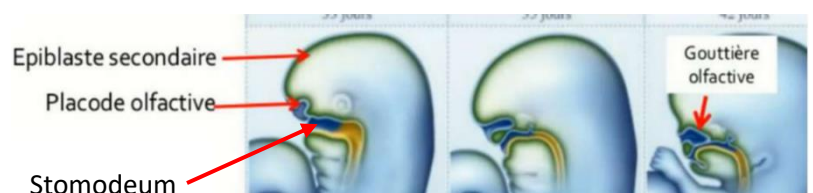
Au moment du remodelage de la face, pendant que les **bourgeons nasaux internes** et **externes** s'individualisent, les **placodes olfactives** vont **s'invaginer** en profondeur et s'enfoncer dans les **gouttières olfactives**, délimitées par ces bourgeons nasaux internes et externes.



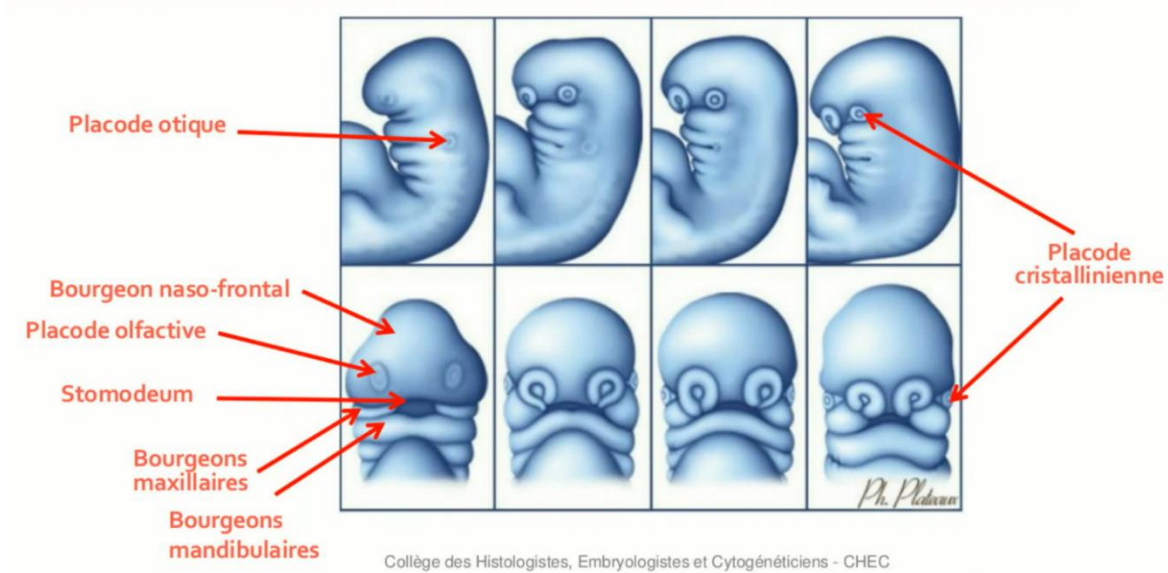
**BNI** : Bourgeon Nasaux Internes  
**BNE** : Bourgeon Nasaux Externes

→ Les **bourgeons nasaux internes et externes** viennent entourer les **placodes olfactives**.

→ Les **placodes olfactives** s'invaginent pour former les **gouttières olfactives**



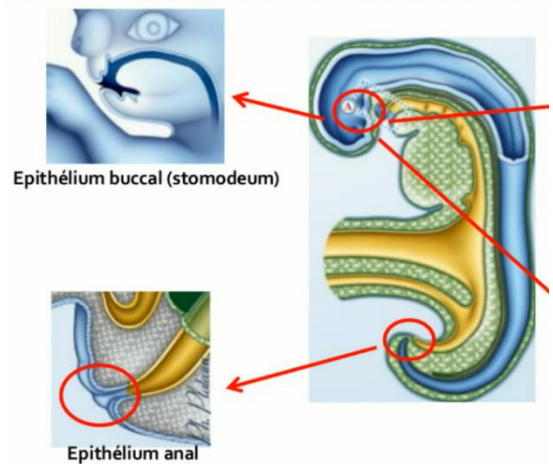
**Schéma récap de l'évolution des 3 types de placodes**



**3. ÉPITHÉLIUMS BUCCAL ET ANAL**

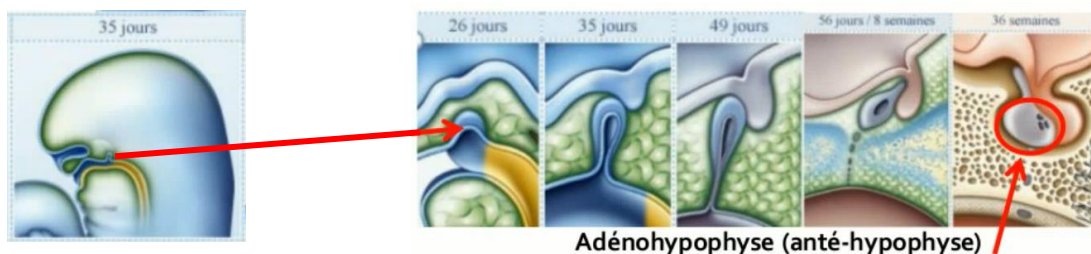
Au niveau du **stomodeum**, l'épiblaste secondaire donnera naissance à la **paroi interne des lèvres** et de la **cavité buccale**.

En région **caudal**, on observe la mise en place de **l'épithélium anal** qui met en communication l'intestin postérieur avec le milieu extérieur.



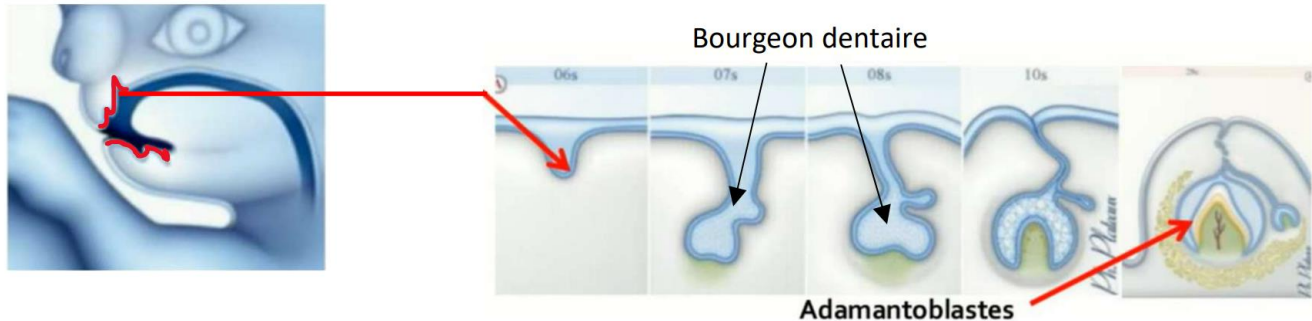
**4. ADÉNOHYPOPHYSE**

L'**adénohypophyse** (=anté-hypophyse) provient d'un épaissement du revêtement de l'épiblaste secondaire du plafond du **stomodeum**. Cet épaissement va se transformer en **lobe antérieur de l'hypophyse**.



## 5. ADAMANTOBLASTE

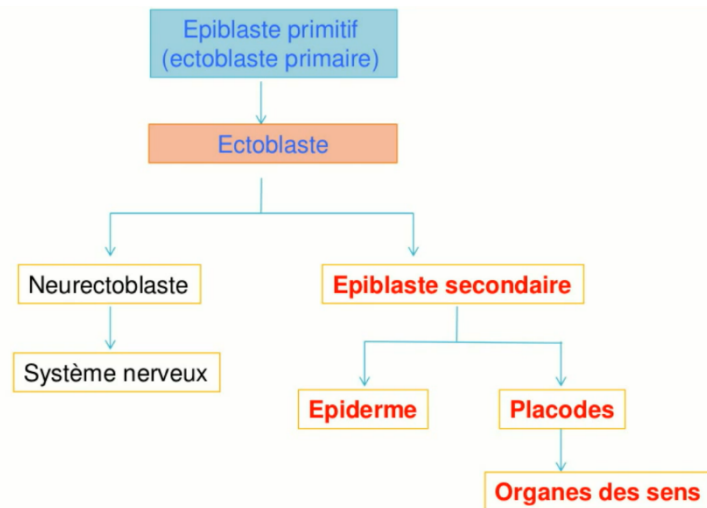
Les **adamantoblastes**, c'est-à-dire les **cellules de l'émail**, proviennent de l'épithélium dentaire des bourgeons dentaires. Cet épithélium dentaire étant lui-même issu de l'épiblaste secondaire.



## III. CONCLUSION

L'épiblaste secondaire est à l'origine de l'**épiderme** et participera à la formation des **organes des sens** par la formation des **épithéliums sensoriels** et du **cristallin**. Il donnera également **une partie** du tube digestif avec la mise en place de l'**épithélium buccal**, l'**épithélium anal** et les **adamantoblastes**.

Finalement, il participe au développement de la **partie antérieure** de l'**hypophyse** avec l'**adénohypophyse**.



Fin de la fiche !

Bon courage aux LAS 2/3, vous êtes de warriors <3 Eh oui, cette fiche a été faite spécialement pour vous 😊

Dédi à Baptiste, Cyprien et Jennifer et à notre première année passée ensemble <3

Dédi à toi aussi Evéa parce que tu es formidable mais aussi aux autres, je ne vous oublie pas 🐾

Dédi à ma famille de P1 et en particulier à Manon pour nos rdv aux EB

Dédi au chat de Valrose, Chatan alias Chatan Monteb sur les réseaux

Et enfin dédi à Thibault, es-tu prêt pour notre prochaine destination de voyage ?