

Embryologie

UE TRANS 2

[Année 2022-2023]

- ❖ Qcm issus des Tutorats, classés par chapitre
- ❖ Correction détaillée



SOMMAIRE

1. Introduction.....	3
Corrections : Introduction.....	4
2. Première semaine	5
Corrections : Première semaine	8
3. Deuxième semaine.....	11
Corrections : Deuxième semaine.....	17
4. Troisième semaine	22
Corrections : Troisième semaine	27
5. Quatrième semaine.....	32
Corrections : Quatrième semaine.....	35
6. Epiblaste secondaire	38
Corrections : Epiblaste secondaire	41
7. Mésoblaste	44
Corrections : Mésoblaste	48
8. Entoblaste.....	52
Corrections : Entoblaste.....	55
9. 3^{ème} mois à la délivrance	57
Corrections : 3 ^{ème} mois à la délivrance.....	59
10. Annexes	61
Corrections : Annexes	64

1. Introduction

2021 – 2022 (Dr.Long-Mira)

QCM 1 : À propos de l'introduction, indiquez la (les) propositions(s) exacte(s) :

- A) Les semaines de grossesse permettent de dater la grossesse à partir du 1^{er} jour des dernières règles
- B) 20 semaines de grossesse correspondent à 18 semaines d'aménorrhée
- C) L'embryologie étudie le développement de l'œuf, de l'embryon et du fœtus mais également des annexes
- D) Le fœtus est également appelé pré-embryon car il apparaît avant l'embryon
- E) Les propositions A, B, C et D sont fausses

QCM 2 : À propos de l'introduction, indiquez la (les) propositions(s) exacte(s) :

- A) L'embryon apparaît à partir de la fin de la 3^{ème} semaine de développement
- B) L'organogénèse correspond à la délimitation de l'embryon, il passe d'un embryon didermique à un embryon tridermique
- C) L'organogénèse I correspond à la formation des ébauches des organes et des appareils à partir des 3 feuillets primitifs
- D) La morphogénèse II correspond à la formation des organes et appareils définitifs par remodelage et maturation des ébauches précédentes
- E) Les propositions A, B, C et D sont fausses

QCM 3 : A propos de l'introduction, indiquez la (les) propositions(s) exacte(s) :

- A) La morphogénèse II a lieu pendant la période fœtale
- B) La morphogénèse II a lieu pendant la période embryonnaire
- C) La morphogénèse I a lieu pendant la période fœtale
- D) La morphogénèse I a lieu pendant la période embryonnaire
- E) Les propositions A, B, C et D sont fausses

QCM 4 : A propos de l'introduction, indiquez la (les) propositions(s) exacte(s) :

- A) L'organogénèse a lieu uniquement pendant la période fœtale
- B) L'organogénèse a lieu uniquement pendant la période embryonnaire
- C) L'organogénèse n'a pas lieu pendant la période fœtale
- D) L'organogénèse n'a pas lieu pendant la période embryonnaire
- E) Les propositions A, B, C et D sont fausses

QCM 5 : A propos de l'introduction à l'embryologie, indiquez la (les) propositions(s) exacte(s) :

- A) La morphogénèse II permet d'obtenir la morphologie humaine
- B) L'organogénèse se divise en 3 parties
- C) La délimitation fait partie de l'organogénèse II
- D) L'embryogénèse permet d'obtenir un disque tridermique
- E) Les propositions A, B, C et D sont fausses

QCM 6 : A propos de l'introduction à l'embryologie, indiquez la (les) propositions(s) exacte(s) :

- A) A la fin de la gastrulation les 3 feuillets primitifs mis en place sont : l'épiblaste, le mésoblaste et l'entoblaste
- B) L'embryon apparaît à partir de la fin de la gastrulation
- C) La grossesse commence à 2 semaine d'aménorrhée
- D) La phase post-ovulatoire correspond à la phase lutéale et également à la phase proliférative
- E) Les propositions A, B, C et D sont fausses

QCM 7 : A propos de l'introduction, indiquez la (les) propositions(s) exacte(s) :

- A) Les semaines de grossesse permettent de dater la grossesse à partir du 1^{er} jour des dernières règles
- B) 20 semaines de grossesse correspondent à 18 semaine d'aménorrhée
- C) L'embryologie étudie le développement de l'œuf, de l'embryon, et du fœtus mais également des annexes
- D) Le fœtus est également appelé pré-embryon, car il apparaît avant l'embryon
- E) Les propositions A, B, C et D sont fausses

Corrections : Introduction**QCM 1 : C**

- A) Faux : Ce sont les semaines d'aménorrhée qui permettent de dater la grossesse à partir du 1^{er} jour des dernières règles
B) Faux : 20 semaines de grossesse correspondent à 22 semaines d'aménorrhée. Rappel Semaine d'aménorrhée = Semaine de grossesse + 2 semaines
C) Vrai
D) Faux : C'est l'œuf qu'on appelle pré-embryon. Le fœtus est le stade après l'embryon
E) Faux

QCM 2 : C

- A) Faux : L'embryon apparaît à partir de la 2^{ème} semaine de développement
B) Faux : Ça c'est la morphogénèse I
C) Vrai
D) Faux : C'est la définition de l'organogénèse II
E) Faux

QCM 3 : BD

- A) Faux : Morphogénèse c'est la période embryonnaire
B) Vrai
C) Faux : Morphogénèse c'est la période embryonnaire
D) Vrai
E) Faux

QCM 4 : E

- A) Faux : L'organogénèse a lieu en période embryonnaire ET fœtale
B) Faux
C) Faux
D) Faux
E) Vrai

QCM 5 : AD

- A) Vrai
B) Faux : Non, en 2 parties seulement
C) Faux : Délimitation = morphogénèse I
D) Vrai
E) Faux

QCM 6 : C

- A) Faux : ECTOBLASTE pas épiblaste
B) Faux : A partir de la 2^{ème} semaine
C) Vrai
D) Faux : phase proliférative = phase pré-ovulatoire
E) Faux

QCM 7 : C

- A) Faux : Ce sont les semaines d'aménorrhée
B) Faux : 20 semaines de grossesse = 22 semaines d'aménorrhée
C) Vrai
D) Faux : C'est l'œuf qu'on appelle pré-embryon, et le fœtus apparaît après l'embryon
E) Faux

2. Première semaine

2021 – 2022 (Dr.Long-Mira)

QCM 1 : A propos de la première semaine du développement, indiquez la (les) propositions(s) exacte(s) :

- A) Lors du stade de pré-compaction on se trouve au niveau du tiers externe de l'ampoule
- B) De J0 à J6 on passe d'un zygote à un blastocyte avec sa zone pellucide et accolé à l'endomètre
- C) Les cellules de la masse cellulaire interne sont dites multipotentes
- D) Le blastocèle et une structure comportant : une masse cellulaire interne et un blastocyste
- E) Les propositions A, B, C et D sont fausses

QCM 2 : A propos de la 1^{ère} semaine de développement, indiquez la (les) propositions(s) exacte(s) :

- A) La fécondation a lieu dans le 1/3 interne de l'ampoule
- B) A J6, le blastocyste n'est plus entouré de sa zone pellucide
- C) La migration et la segmentation sont des phénomènes concomitants, se déroulant l'un après l'autre
- D) La nidation (événement majeur de la 2^{ème} semaine de développement), débute à la fin de la 1^{ère} semaine de développement
- E) Les propositions A, B, C et D sont fausses

QCM 3 : A propos de la 1^{ère} semaine de développement, indiquez la (les) propositions(s) exacte(s) :

- A) Au stade de pré-compaction, on passe de 2 à 16 blastomères
- B) La fécondation est une longue série de mitoses successives
- C) Au stade de compaction, l'œuf est une petite masse sphérique homogène
- D) Au stade de compaction, on passe de 10 à 20 blastomères
- E) Les propositions A, B, C et D sont fausses

QCM 4 : A propos de la 1^{ère} semaine de développement, indiquez la (les) propositions(s) exacte(s) :

- A) La segmentation et la nidation sont 2 phénomènes simultanés
- B) La fécondation permet de déclencher la 1^{ère} division cellulaire qui donnera les 2 premiers blastomères
- C) La fécondation est l'événement qui conduit à la formation d'un œuf fécondé appelé blastocyste
- D) La fécondation permet de rétablir l'haploïdie
- E) Les propositions A, B, C et D sont fausses

QCM 5 : A propos de la 1^{ère} semaine, indiquez la (les) propositions(s) exacte(s) :

- A) Lors du stade de pré-compaction on se trouve au niveau du tiers externe de la trompe utérine
- B) De J0 à J6 du cycle menstruel, on passe d'un zygote à un blastocyte avec sa zone pellucide et accolé à l'endomètre
- C) Les cellules de la masse cellulaire interne apparaissent au stade morula
- D) Le blastocyste est une structure comportant : une masse cellulaire interne et un blastocèle
- E) Les propositions A, B, C et D sont fausses

QCM 6 : A propos de la 1^{ère} semaine de développement, indiquez la (les) propositions(s) exacte(s) :

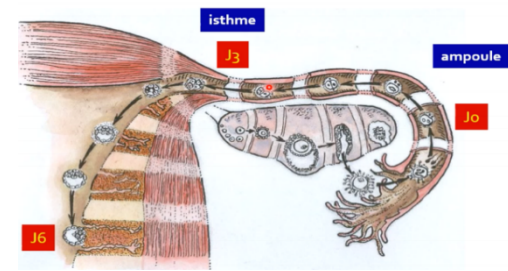
- A) La contraction de la muqueuse des trompes utérines permet à l'œuf de se déplacer jusqu'à la cavité utérine
- B) Lors des menstruations, l'œuf se déplace plus facilement dans les trompes grâce au sang qui y circule
- C) L'œuf se déplace dans la trompe grâce aux cils situés à la surface de la muqueuse de la trompe
- D) L'œuf se déplace dans un seul sens, de l'ovaire à la cavité utérine
- E) Les propositions A, B, C et D sont fausses

QCM 7 : A propos de la 1^{ère} semaine de développement, indiquez la (les) propositions(s) exacte(s) :

- A) Les cellules totipotentes est une cellule qui en théorie serait capable de générer un organisme entier y compris les annexes embryonnaires
- B) Les cellules multipotentes vont être capable de donner naissance à l'ensemble des cellules dérivées des 3 feuillets embryonnaires primitifs mais ne pourront pas donner en théorie un organisme entier et les annexes embryonnaires
- C) Les blastomères au stade pré-compaction sont dit totipotents
- D) On appelle les cellules totipotentes des cellules souches embryonnaires
- E) Les propositions A, B, C et D sont fausses

QCM 8 : A propos du schéma ci-joint, indiquez la (les) proposition(s) exacte(s) :

- A) J0 correspond à la fécondation
- B) A J3, on a 8 blastomères
- C) A J3, on se situe au niveau de l'ampoule
- D) J6 correspond à l'apposition du blastocyste sur la paroi du vagin
- E) Les propositions A, B, C et D sont fausses



QCM 9 : A propos de la 1^{ère} semaine de développement, indiquez la (les) proposition(s) exacte(s) :

- A) Les modifications de l'organisme maternel sont les mêmes que l'on observe normalement au cours de la période post-ovulatoire, que la femme soit enceinte ou pas
- B) Il n'y a aucun signe clinique ni biologique qui permettent d'établir le diagnostic de la grossesse
- C) Pendant la phase post-ovulatoire, il y a une sécrétion importante de d'œstrogène et une baisse de la progestérone
- D) La sécrétion d'hormone pendant la phase post-ovulatoire permet de faciliter l'implantation du futur blastocyste
- E) Les propositions A, B, C et D sont fausses

QCM 10 : A propos de la 1^{ère} semaine de développement, indiquez la (les) proposition(s) exacte(s) :

- A) Au stade de blastocyste, il y a perte de la totipotence
- B) Au stade blastocyste (ou morula), la zone pellucide est toujours présente
- C) Au stade morula, on peut distinguer 2 populations de cellules différentes
- D) On peut observer une couche de trophoblaste à la périphérie de l'ovaire
- E) Les propositions A, B, C et D sont fausses

QCM 11 : A propos de la 1^{ère} semaine, indiquez la (les) proposition(s) exacte(s) :

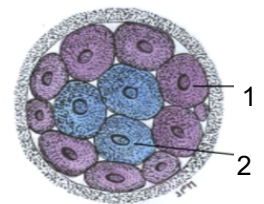
- A) Lors du stade d'éclosion on se trouve au niveau du tiers interne de la trompe utérine
- B) De J0 à J6 du développement embryonnaire, on passe d'un zygote à un blastocyste avec sa zone pellucide dans la cavité utérine
- C) Les cellules de la masse cellulaire interne apparaissent au stade de pré-compaction
- D) Le blastocyste est une structure comportant : une masse cellulaire externe en périphérie
- E) Les propositions A, B, C et D sont fausses

QCM 12 : A propos des modifications maternelles lors du cycle menstruel, indiquez la (les) proposition(s) exacte(s) :

- A) Seul l'utérus subit des modifications durant le cycle menstruel
- B) Elles sont dépendantes de la fécondation
- C) Après fécondation, les cils de la trompe permettent le déplacement de l'ovocyte
- D) Ces cils, appartiennent à la musculature de l'endomètre
- E) Les propositions A, B, C et D sont fausses

QCM 13 : A propos du schéma ci-contre, indiquez la (les) proposition(s) exacte(s) :

- A) On est au stade de pré-compaction
- B) A ce stade, l'œuf se situe au niveau du 1/3 externe de l'ampoule
- C) Les cellules de la flèche 1 donneront le trophoblaste, à l'origine des tissus embryonnaires
- D) Les cellules de la flèche 2 sont des cellules non-polarisées
- E) Les propositions A, B, C et D sont fausses



QCM 14 : A propos de la première semaine de développement embryonnaire, indiquez la (les) proposition(s) exacte(s) :

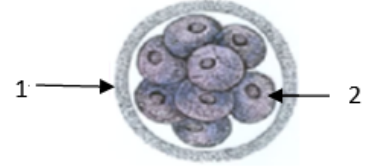
- A) La segmentation est une longue série de méioses successives à partir des 2 premiers blastomères
- B) La segmentation a lieu juste avant la migration
- C) Aux alentours de J6, on parle de blastocyste libre dans la trompe utérine avec son pôle embryonnaire et son pôle anté-embryonnaire
- D) Lors du 3^{ème} stade de segmentation, l'œuf se trouve dans la cavité utérine et se creuse d'une cavité appelée blastocyste
- E) Les propositions A, B, C et D sont fausses

QCM 15 : A propos des variants de la 1^{ère} semaine, indiquez la (les) propositions(s) exacte(s) :

- A) Il existe deux types de jumeaux : monozygotes et dizygotes
- B) Les jumeaux monozygotes sont issus d'un unique ovocyte qui a été fécondé par 2 spermatozoïdes en même temps
- C) Les jumeaux monozygotes sont issus de 2 ovocytes différents, expulsés pendant le même cycle menstruel
- D) Le cas des jumeaux monozygotes est considéré comme la pathologies la plus risquée de la 1^{ère} semaine
- E) Les propositions A, B, C et D sont fausses

QCM 16 : A propos du schéma ci-contre, indiquez la (les) propositions(s) exacte(s) :

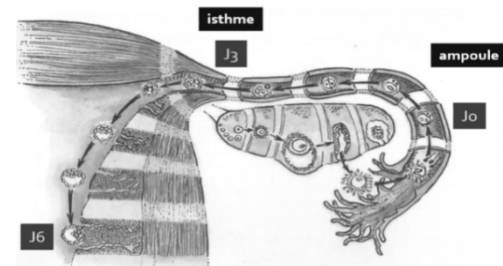
- A) On se trouve au stade morula, appelé aussi compaction
- B) Pendant ce stade, l'œuf est toujours dans la trompe utérine
- C) Notre œuf comporte une zone pellucide en périphérie (visible en 1)
- D) Non ! En 1, c'est le trophoblaste (couche périphérique)
- E) Les propositions A, B, C et D sont fausses

**QCM 17 : A propos de l'embryologie en générale, indiquez la (les) propositions(s) exacte(s) :**

- A) L'organogenèse se poursuit pendant la période fœtale (du 3^{ème} mois jusqu'à la naissance)
- B) La transformation du zygote en blastocyste a lieu pendant la période embryonnaire
- C) L'implantation de l'œuf dans la muqueuse utérine a lieu pendant la période fœtale
- D) L'apposition a lieu à J6
- E) Les propositions A, B, C et D sont fausses

QCM 18 : A propos du schéma ci-joint, indiquez la (les) propositions(s) exacte(s) :

- A) J0 correspond à la fécondation
- B) A J3, on a 8 blastomères
- C) A J3, on se situe au niveau de l'ampoule
- D) J6 correspond à l'apposition du blastocyste sur la paroi du vagin
- E) Les propositions A, B, C et D sont fausses

**QCM 19 : A propos de la 1^{ère} semaine, indiquez la (les) propositions(s) exacte(s) :**

- A) Lors du stade de pré-compaction on se trouve au niveau du tiers externe de l'ampoule
- B) De J0 à J6 on passe d'un zygote à un blastocyste avec sa zone pellucide et accolé à l'endomètre
- C) Les cellules de la masse cellulaire interne sont dites multipotente
- D) Le blastocèle et une structure comportant : une masse cellulaire interne et un blastocyste
- E) Les propositions A, B, C et D sont fausses

QCM 20 : A propos de la 1^{ère} semaine, indiquez la (les) propositions(s) exacte(s) :

- A) La première semaine de grossesse a lieu pendant la phase pré-ovulatoire du cycle menstruel
- B) La phase de sécrétion débute au 14^{ème} jour et s'achève au 28^{ème} jour du cycle menstruel
- C) La phase lutéale correspond à la phase pré-ovulatoire
- D) La phase de sécrétion correspond à la phase oestrogénique
- E) Les propositions A, B, C et D sont fausses

QCM 21 : A propos de la 1^{ère} semaine de développement, indiquez la (les) propositions(s) exacte(s) :

- A) Au stade de pré-compaction, on passe de 2 à 16 blastomères
- B) La fécondation est une longue série de mitoses successives
- C) Au stade de compaction, l'œuf est une petite masse sphérique homogène
- D) Au stade de compaction, on passe de 10 à 20 blastomères
- E) Les propositions A, B, C et D sont fausses

Corrections : Première semaine**QCM 1 : E**

- A) Faux : Le stade de pré-compaction commence au niveau du tiers INTERNE de l'ampoule
- B) Faux : SANS sa zone pellucide, on parle d'ailleurs de blastocyste libre
- C) Faux : Les cellules de la MCI sont dites PLURIPOTENTES
- D) Faux : C'est inverse : le blastocyste comporte : une masse cellulaire interne et le blastocèle
- E) Vrai

QCM 2 : BD

- A) Faux : La fécondation a lieu dans le 1/3 EXTERNE de l'ampoule de la trompe
- B) Vrai
- C) Faux : Ils sont bien concomitants, donc ils se déroulent EN MÊME TEMPS
- D) Vrai
- E) Faux

QCM 3 : A

- A) Vrai
- B) Faux : C'est la SEGMENTATION qui est une longue série de mitoses successives
- C) Faux : C'est au stade de pré-compaction que l'œuf est une masse sphérique homogène
- D) Faux : Au stade de compaction, on passe de 16 à 64 blastomères
- E) Faux

QCM 4 : B

- A) Faux : C'est la segmentation et la MIGRATION qui ont lieu simultanément
- B) Vrai
- C) Faux : Œuf fécondé = ZYGOTE et pas blastocyste
- D) Faux : La fécondation permet de rétablir la diploïdie
- E) Faux

QCM 5 : CD

- A) Faux : Au stade de pré-compaction on se trouve au niveau du 1/3 INTERNE de l'ampoule de la trompe
- B) Faux : De J0 à J6 du DEVELOPPEMENT embryonnaire et pas du cycle menstruel
- C) Vrai
- D) Vrai
- E) Faux

QCM 6 : CD

- A) Faux : C'est la contraction de la musculature ! #histo
- B) Faux : N'importe quoi, la 1^{ère} semaine n'a pas lieu lors des menstruations de la femme mais lors de la phase post-ovulatoire, en plus lors des menstruations le sang ne passe pas par les trompes car les saignements proviennent de l'évacuation de l'endomètre
- C) Vrai
- D) Vrai
- E) Faux

QCM 7 : AC

- A) Vrai
- B) Faux : Ça c'est la définition des cellules pluripotentes++
- C) Vrai
- D) Faux : Ce sont les cellules pluripotentes = cellules souches embryonnaires
- E) Faux

QCM 8 : AB

- A) Vrai
- B) Vrai
- C) Faux : A J3, on se situe au niveau de l'isthme
- D) Faux : Apposition □ Sur la paroi de l'ENDOMETRE
- E) Faux

QCM 9 : ABD

- A) Vrai
- B) Vrai
- C) Faux : Une AUGMENTATION de la progestérone
- D) Vrai
- E) Faux

QCM 10 : C

- A) Faux : C'est au stade de compaction ou morula qu'il y a perte de totipotence
- B) Faux : Attention à la parenthèse, même si c'est peu probable que la prof vous fasse des pièges comme ça, ça vous oblige à rester bien concentrer sur la lecture des items : morula= compaction et pas blastocyste
- C) Vrai
- D) Faux : WTF, à partir du stade morula on observe une couche de trophoblaste autour de l'œuf ou du blastocyste
- E) Faux

QCM 11 : E

- A) Faux : Au niveau de la cavité utérine
- B) Faux : Sans sa zone pellucide
- C) Faux : Au stade MORULA
- D) Faux : Une masse cellulaire interne
- E) Vrai

QCM 12 : E

- A) Faux : Les trompes aussi subissent des modifications
- B) Faux : Au contraire, INdépendante de la fécondation : Que la fécondation est lieu ou non, les modifications sont les mêmes
- C) Faux : On ne parle plus d'ovocyte quand la fécondation a eu lieu, on parle d'œuf fécondé ou de zygote
- D) Faux : Les cils appartiennent à la muqueuse de la trompe
- E) Vrai

QCM 13 : D

- A) Faux : On est au stade de compaction. Petit rappel : stade de compaction, on a 2 populations de cellules distinctes
- B) Faux : 1/3 externe de l'ampoule-> Fécondation
- C) Faux : Le trophoblaste est à l'origine des tissus extra-embryonnaires
- D) Vrai : Ce sont les cellules de la Masse Cellulaire Interne
- E) Faux

QCM 14 : E

- A) Faux : La segmentation est une longue série de MITOSES successives
- B) Faux : Segmentation et migration sont des phénomènes concomitants
- C) Faux : Tout est vrai sauf : que c'est dans l'UTERUS et pas dans la trompe
- D) Faux : La cavité s'appelle "blastocèle", le reste est juste
- E) Vrai

QCM 15 : A

- A) Vrai
- B) Faux : Les jumeaux monozygotes sont issus d'un unique ovocyte fécondé par un unique spermatozoïde, ils sont issus d'un unique zygote
- C) Faux : Ça ce sont les jumeaux dizygotes, ils sont issus de 2 zygotes différents
- D) Faux : Le cas des jumeaux n'est pas une pathologie mais une variation
- E) Faux

QCM 16 : BC

- A) Faux : On se trouve au stade de pré-compaction, il n'y qu'une seule population cellulaire !
- B) Vrai
- C) Vrai
- D) Faux : Le trophoblaste n'est pas présent à ce stade
- E) Faux

QCM 17 : ABD

- A) Vrai
- B) Vrai
- C) Faux : La nidation a lieu pendant la période embryonnaire
- D) Vrai
- E) Faux

QCM 18 : AB

- A) Vrai
- B) Vrai
- C) Faux : A J3, on se situe au niveau de l'isthme
- D) Faux : Apposition → Sur la paroi de l'ENDOMETRE
- E) Faux

QCM 19 : E

- A) Faux : Au stade de pré-compaction on se trouve au niveau du 1/3 INTERNE de l'ampoule de la trompe
- B) Faux : Sans sa zone pellucide
- C) Faux : Pluripotente
- D) Faux : C'est inverse : C'est le blastocyste qui comporte le blastocèle
- E) Vrai

QCM 20 : B

- A) Faux : La 1^{ère} semaine a lieu pendant la phase POST-ovulatoire
- B) Vrai
- C) Faux : La phase lutéale = phase POST-ovulatoire = phase de sécrétion = phase progestative
- D) Faux : La phase lutéale = phase post-ovulatoire = phase de sécrétion = phase PROGESTATIVE
- E) Faux

QCM 21 : A

- A) Vrai
- B) Faux : C'est la SEGMENTATION qui est une longue série de mitoses successives
- C) Faux : C'est au stade de pré-compaction que l'œuf est une masse sphérique homogène
- D) Faux : Au stade de compaction, on passe de 16 à 64 blastomères
- E) Faux

3. Deuxième semaine

2021 – 2022 (Dr.Long-Mira)

QCM 1 : À propos de la deuxième semaine de développement embryonnaire, indiquez la (les) réponse(s) exacte(s) :

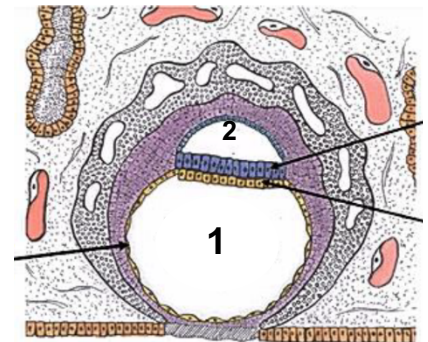
- A) La nidation correspond à l'enfouissement du blastocyste libre dans le chorion de l'endomètre
- B) La fenêtre d'implantation du blastocyste se réalise vers le 21^{ème} jour du cycle menstruel
- C) Le blastocyste s'appose dans la partie supéro-antérieure de l'utérus
- D) Le cytotrophoblaste est également appelé « syncytium multinucléé »
- E) Les propositions A, B, C et D sont fausses

QCM 2 : À propos de la deuxième semaine de développement embryonnaire, indiquez la (les) réponse(s) exacte(s) :

- A) Lors de l'apposition, le récepteur à la selectine se situe sur l'épithélium endométrial
- B) La digestion des mucines par le syncytiotrophoblaste permet de démasquer la fibronectine présente sur le versant blastocyste et le versant épithélial
- C) La membrane de Heuser apparait lors de la seconde poussée hypoblastique
- D) La caduque basilaire se situe entre la cavité utérine et le myomètre
- E) Les propositions A, B, C et D sont fausses

QCM 3 : À propos du schéma ci-contre, donnez la (les) réponse(s) exacte(s):

- A) On se situe environ au 10^{ème} jour de grossesse
- B) La circulation utéro lacunaire est en place
- C) Le 1 correspond au blastocèle et le 2 à la cavité amniotique
- D) L'épiblaste primitif n'a pas encore proliféré pour donner le mésenchyme extra-embryonnaire (MEE)
- E) Les propositions A, B, C et D sont fausses



QCM 4 : À propos de la deuxième semaine de développement embryonnaire, indiquez la (les) proposition(s) exacte(s) :

- A) La fenêtre d'implantation se situe dans la partie supérieure et postérieure de l'utérus
- B) Les pseudos menstruations sont issues de la desquamation de l'endomètre
- C) La prolifération de l'épiblaste primitif entre le cytotrophoblaste et les amnioblastes d'un côté, et le cytotrophoblaste et la membrane de Heuser de l'autre, sera à l'origine du mésenchyme intra-embryonnaire
- D) Les amnioblastes viennent tapisser la cavité amniotique en proliférant en dedans du cytotrophoblaste et de l'épiblaste primitif
- E) Les propositions A, B, C et D sont fausses

QCM 5 : À propos de la deuxième semaine de développement embryonnaire, indiquer la (les) proposition(s) exacte(s) :

- A) L'œuf possède la moitié du génome paternel, il est donc reconnu comme un organisme étranger par le système immunitaire maternel
- B) Le CTT est riche en mitose et le STT est formé par division successives de CTT sans cytotdiérèse
- C) Lors de l'intrusion, le CTT induit l'apoptose des cellules épithéliales de l'endomètre
- D) La membrane basale est détruite au stade de l'invasion
- E) Les propositions A, B, C et D sont fausses

QCM 6 : À propos de la deuxième semaine de développement embryonnaire, indiquer la (les) proposition(s) exacte(s) :

- A) Le Disque Embryonnaire Didermique est formé de l'épiblaste secondaire et de l'hypoblaste
- B) La première poussée hypoblastique se réalise sur la face interne du CTT, le blastocèle prend alors le nom de vésicule vitelline primitive
- C) Le MEE présente un feuillet interne (lame amniotique + lame vitelline) et le feuillet externe (lame chorale), tous deux reliés par le pédicule embryonnaire
- D) La réaction déciduale débute vers le 10^{ème} jour de développement embryonnaire
- E) Les propositions A, B, C et D sont fausses

QCM 7 : À propos de la deuxième semaine de développement embryonnaire, indiquez la (les) proposition(s) exacte(s) :

- A) L'embryon s'appose par son pôle anté-embryonnaire
- B) Au niveau du versant trophoblastique, on retrouve des selectines ainsi que des récepteurs à l'EGF
- C) Les pinopodes du syncytiotrophoblaste s'infiltrent entre les cellules épithéliales de l'endomètre
- D) Le bouchon de fibrine correspond à une cicatrice d'origine matricielle qui peut provoquer des petites hémorragies : les pseudos menstruations
- E) Les propositions A, B, C et D sont fausses

QCM 8 : À propos de la deuxième semaine de développement embryonnaire, indiquez la (les) proposition(s) exacte(s) :

- A) Le disque embryonnaire didermique apparaît pendant l'étape d'invasion
- B) La cavité amniotique vient s'interposer entre le cytotrophoblaste et l'épiblaste primitif
- C) Lors de la formation du coelome externe, une partie du mésenchyme extra embryonnaire ne sera pas refoulée par celui-ci, il s'agit du pédicule embryonnaire
- D) La progression de l'œuf dans le chorion est permise par la digestion du collagène I, ainsi que la reconnaissance intégrine/fibronectine
- E) Les propositions A, B, C et D sont fausses

QCM 9 : À propos de la deuxième semaine de développement embryonnaire, indiquez la (les) proposition(s) exacte(s) :

- A) La réaction déciduale correspond à la transformation des cellules myoblastiques de l'endomètre
- B) La stromélysine produite par le cytotrophoblaste vient détruire la paroi des vaisseaux, permettant ainsi la mise en place de la circulation utéro lacunaire
- C) La nidation se réalise dans la musculuse de l'endomètre
- D) Le coelome interne sera tapissé par des lames de mésenchyme extra embryonnaire
- E) Les propositions A, B, C et D sont fausses

QCM 10 : À propos de la nidation durant la deuxième semaine de développement embryonnaire, donnez la (les) proposition(s) exacte(s) :

- A) Elle commence dès l'apposition du blastocyste et se termine avant la gastrulation
- B) Dans l'ordre, on a : apposition, adhérence, intrusion, invasion
- C) L'épithélium utérin présente des invadopodes à sa surface
- D) Le blastocyste possède une tolérance immunitaire
- E) Les propositions A, B, C et D sont fausses

QCM 11 : À propos de la nidation, donnez la (les) proposition(s) exacte(s) :

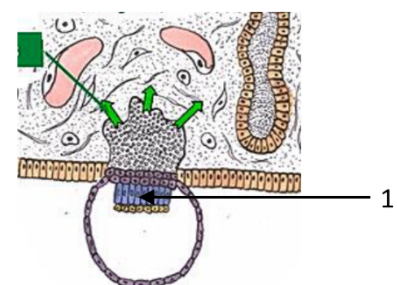
- A) L'apposition se réalise au 6^{ème} jour du cycle menstruel
- B) Le mécanisme de coordination correspond à un état d'activation de l'endomètre et un état de réceptivité du blastocyste
- C) Au stade d'apposition, les cellules trophoblastiques se différencient en CTT
- D) Les intégrines présentes sur les invadopodes du STT interagissent avec la laminine de la membrane basale.
- E) Les propositions A, B, C et D sont fausses

QCM 12 : À propos des phénomènes concomitant à la nidation, donnez la (les) proposition(s) exacte(s) :

- A) La circulation utéro-lacunaire se met en place entre J10 et J12
- B) Le sang se déverse dans les lacunes du syncytiotrophoblaste suite à la rupture de la paroi des vaisseaux du chorion par les gélatinases trophoblastiques
- C) Les villosités primaires possèdent un axe central de CTT, recouvert en périphérie par du STT
- D) La réaction déciduale correspond à la transformation des fibroblastes du chorion : ils augmentent en volume, et se chargent de glycogène et de lipides
- E) Les propositions A, B, C et D sont fausses

QCM 13 : À propos du schéma ci-dessous, donnez la (les) proposition(s) exacte(s) :

- A) Cette étape correspond à l'intrusion
- B) La membrane basale a été détruite par la stromélysine du syncytiotrophoblaste (STT)
- C) Le 1 correspond à la Masse Cellulaire Interne (MCI)
- D) Les gélatinases trophoblastiques digèrent le collagène I présent dans le chorion de l'endomètre
- E) Les propositions A, B, C et D sont fausses



QCM 14 : À propos de la deuxième semaine de développement embryonnaire, donnez la (les) proposition(s) exacte(s) :

- A) Lors de la formation du DED, les cellules hypoblastique (cellules cubiques) sont en contact avec le blastocèle
- B) La première poussée hypoblastique se réalise sur la face interne du CTT, le blastocèle prend alors le nom de vésicule vitelline primitive
- C) Le Mésenchyme Extra Embryonnaire (MEE) est issu de la propagation et de la différenciation de l'épiblaste primitif
- D) Le coelome externe est la dernière cavité liquidienne à se former
- E) Les propositions A, B, C et D sont fausses

QCM 15 : À propos de la deuxième semaine de développement embryonnaire, indiquez la (les) propositions exacte(s) :

- A) La nidation se réalise dans la musculeuse de l'endomètre
- B) La cavité utérine est tapissée par des amnioblastes
- C) L'amnios est une structure composée d'amnioblastes et de la lame amniotique
- D) La croissance du fœtus induira la fusion des caduques ovulaire et pariétale vers le 4^{ème} mois de développement
- E) Les propositions A, B, C et D sont fausses

QCM 16 : À propos de la 2^{ème} semaine de développement embryonnaire, indiquez la (les) proposition(s) exacte(s) :

- A) Elle se déroule durant la phase pré ovulatoire
- B) La progestérone permet la maturation de l'endomètre pour offrir à l'œuf un environnement propice à sa survie en cas d'implantation
- C) On peut diagnostiquer la grossesse à ce stade par dosage de β HCG
- D) Elle correspond à la 4^{ème} semaine d'aménorrhée
- E) Les propositions A, B, C et D sont fausses

QCM 17 : À propos de l'apposition, indiquez la (les) proposition(s) exacte(s) :

- A) La fenêtre d'implantation du blastocyste se situe à J6 post-conception.
- B) Le blastocyste possède une forte antigénicité pour ne pas être éliminé par le système immunitaire maternel
- C) L'état de réceptivité de l'endomètre se traduit par une tolérance immunitaire ainsi que la synthèse de facteurs de croissance
- D) L'interdigitation correspond au phénomène d'aboutissement de l'apposition : les pinopodes épithéliales s'intriquent avec les pinopodes trophoblastiques.
- E) Les propositions A, B, C et D sont fausses

QCM 18 : À propos des étapes d'adhérence et d'intrusion, indiquez la (les) proposition(s) exacte(s) :

- A) L'adhérence (J6/7) permet la fixation de l'œuf à l'endomètre
- B) Au niveau du point d'adhérence, les cellules trophoblastiques se différencient en CTT, qui se différenciera à son tour en STT
- C) Le glycocalyx est un manteau glucidique composé de mucines qui tapisse la paroi utérine
- D) Le clivage des mucines par le STT démasque des molécules d'adhérences (intégrines) présentes du l'épithélium endométrial et sur le blastocyste
- E) Les propositions A, B, C et D sont fausses

QCM 19 : À propos de l'invasion, indiquez la (les) proposition(s) exacte(s) :

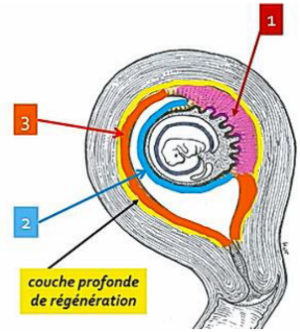
- A) L'invasion se réalise entre J10 et J12
- B) On observe une rupture de la membrane basale
- C) Les collagénases trophoblastiques digèrent le collagène de type I présent dans le chorion endométrial
- D) Des lacunes se forme au sein du STT vers J10
- E) Les propositions A, B, C et D sont fausses

QCM 20 : À propos de la circulation utéro lacunaire et des villosités primaires, indiquez la (les) proposition(s) exacte(s) :

- A) Le sang se déverse dans les lacunes du STT par rupture de la paroi des vaisseaux du chorion induite par les gélatinases trophoblastique
- B) Non c'est la stromélysine produite par le CTT qui vient détruire la paroi des vaisseaux !
- C) Les villosités primaires sont formées d'un axe central de STT
- D) La réaction déciduale et les villosités primaires se mettent en place entre J10 et J12
- E) Les propositions A, B, C et D sont fausses

QCM 21 : À propos de la réaction déciduale, indiquez la (les) proposition(s) exacte(s) :

- A) La réaction déciduale correspond à l'augmentation en volume des fibroblastes (cellules du chorion) qui se chargent en glycogène et en lipides
- B) Elle débute lorsque l'œuf est totalement implanté dans le chorion
- C) Suite à la réaction déciduale, l'endomètre se distinguera sous 3 lames : la lame choriale, la lame amniotique et la lame vitelline
- D) À propos du schéma, le 1 correspond à la caduque basilaire, le 2 à la caduque ovulaire et le 3 à la caduque pariétale
- E) Les propositions A, B, C et D sont fausses

**QCM 22 : À propos de la formation du DED et des cavités liquidiennes, indiquez la (les) proposition(s) qui respectent l'ordre chronologique :**

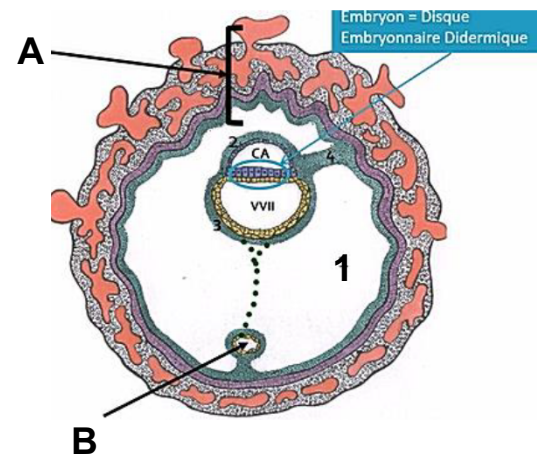
- A) DED, Cavité Amniotique, VV1, MEE, Coelome externe
- B) DED, VV1, MEE, Coelome externe, Cavité Amniotique
- C) Cavité Amniotique, VV1, Coelome externe
- D) DED, VV1, MEE, Coelome externe
- E) Les propositions A, B, C et D sont fausses

QCM 23 : À propos de la deuxième semaine de développement embryonnaire, indiquez la (les) proposition(s) exacte(s) :

- A) On peut parler d'embryon à partir du moment où le disque embryonnaire didermique (épiblaste primitif + hypoblaste) est formé
- B) La cavité amniotique se forme par apoptose de l'épiblaste primitif induit par le CTT
- C) La seconde poussée hypoblastique vient entièrement recouvrir la membrane de Heuser, la VV1 devient la VV2
- D) Le kyste exo-coelomique est tapissé par la seconde poussée hypoblastique
- E) Les propositions A, B, C et D sont fausses

QCM 24 : À propos de la deuxième semaine de développement embryonnaire, indiquez la (les) proposition(s) exacte(s) ATTENTION ITEM E :

- A) Le MEE est issu de la prolifération de l'épiblaste primitif entre le CTT et la lame amniotique d'un côté, et le CTT et la lame vitelline de l'autre
- B) Le coelome externe (1 sur le schéma) se forme par confluence de lacunes présentes dans le MEE
- C) Le A correspond au chorion
- D) La circulation utéro-lacunaire ainsi que les villosités primaires sont en place
- E) Le B montre un résidu de la VV1

**QCM 25 : À propos des pathologies associées à la 2^{ème} semaine, indiquez la (les) proposition(s) exacte(s) :**

- A) L'échec d'implantation a pour origine un mauvais dialogue moléculaire entre l'endomètre et l'œuf
- B) Il existe 2 types de grossesses ectopiques : les extra-utérines, et les intra-utérines
- C) Les grossesses extra-utérines correspondent aux grossesses ovarienne, tubaire ou encore péritonéale
- D) La grossesse ectopique intra-utérine présente très peu de danger en raison de son implantation utérine
- E) Les propositions A, B, C et D sont fausses

QCM 26 : À propos de la deuxième semaine de développement embryonnaire, indiquez la (les) proposition(s) exacte(s) :

- A) Pendant l'adhérence, les pinopodes de l'épithélium endométtrial permettent l'aspiration du liquide intra-utérin
- B) L'interaction laminine/intégrine induit la destruction de la membrane basale
- C) Lors de l'apposition, on retrouve des molécules d'adhérence sur le versant trophoblastique et des facteurs de croissance sur le versant endométtrial
- D) Le CTT va entraîner le clivage des mucines qui composent le glycocalyx
- E) Les propositions A, B, C et D sont fausses

QCM 27 : À propos de la deuxième semaine de développement embryonnaire, indiquez la (les) proposition(s) exacte(s) :

- A) La confluence des lacunes du STT aboutira à la formation du coelome externe
- B) Non ! C'est la confluence des lacunes du MEE qui aboutira à la formation du coelome interne !
- C) Les gélatinases trophoblastiques digèrent le collagène I présent dans le chorion de l'endomètre
- D) La reconnaissance intégrine/fibronectine permet la progression de l'œuf dans le chorion de l'endomètre
- E) Les propositions A, B, C et D sont fausses

QCM 28 : À propos de la deuxième semaine de développement embryonnaire, indiquez la (les) proposition(s) exacte(s) :

- A) La première poussée hypoblastique permet de passer de la VV1 à la VV2
- B) Au cours du développement, la croissance du fœtus induira le rapprochement puis la fusion des caduques ovulaire et pariétal, oblitérant la cavité amniotique
- C) La circulation utéro-lacunaire ainsi que les villosités primaires se mettent en place entre J10 et J12
- D) Une grossesse ectopique peut correspondre à une grossesse intra-utérine ou extra-utérine
- E) Les propositions A, B, C et D sont fausses

QCM 29 : À propos de la deuxième semaine de développement embryonnaire, indiquez la (les) proposition(s) exacte(s) :

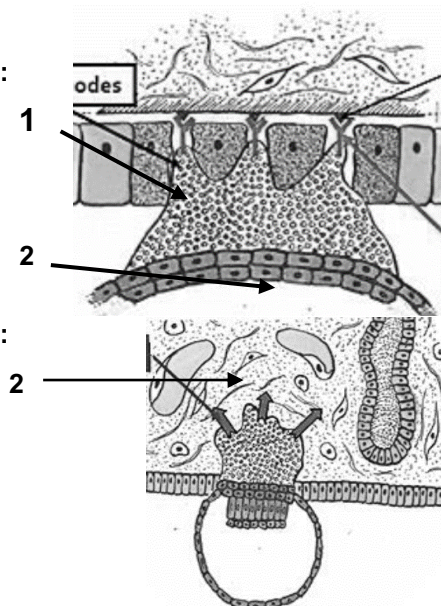
- A) Les amnioblastes ainsi que le mésenchyme extra-embryonnaire sont issus de l'ectoblaste
- B) Le mésenchyme extra embryonnaire vient tapisser le CTT, la membrane de Heuser, les amnioblastes, et forme également le pédicule embryonnaire
- C) La vésicule vitelline primitive, première cavité liquidienne à être formée, est tapissée par la membrane de Heuser
- D) Au niveau de la partie antéro-postérieure de l'utérus, le blastocyste libre vient s'apposer par son pôle anté embryonnaire
- E) Les propositions A, B, C et D sont fausses

QCM 30 : À propos de la deuxième semaine de développement embryonnaire, indiquez la (les) proposition(s) exacte(s) :

- A) Les pinopodes émis par le STT lors de l'intrusion permettent au blastocyste de s'infiltrer entre les cellules épithéliales en cours de lyse, et d'entrer en contact avec la membrane basale
- B) La stromélysine produite par le STT intervient lors de la réaction déciduale pour éroder les vaisseaux sanguins
- C) La réaction déciduale est déclenchée par le contact entre le blastocyste et l'endomètre, elle commence donc dès le début de la nidation
- D) La caduque pariétale se situe entre la musculuse et la cavité utérine
- E) Les propositions A, B, C et D sont fausses

QCM 31 : À propos du schéma ci-contre, indiquez la (les) propositions exacte(s) :

- A) On observe la lyse des cellules épithéliales induite par le CTT
- B) Le 1 correspond aux pinopodes du STT
- C) Le 2 correspond à la MCI
- D) On est à l'étape d'invasion
- E) On observe l'interaction fibronectine/laminine
- F) Les propositions A, B, C et D sont fausses

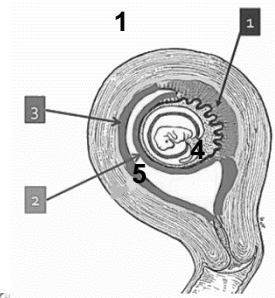


QCM 32 : À propos du schéma ci-contre, indiquez la (les) propositions exacte(s) :

- A) On est vers le 8^{ème} jour de développement
- B) Il s'agit de l'étape d'intrusion
- C) On peut observer la masse cellulaire interne
- D) Le 1 correspond au blastocèle
- E) Le 2 au chorion de l'endomètre

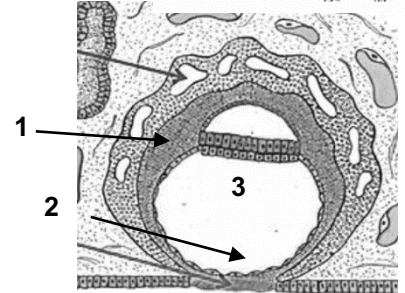
QCM 33 : À propos du schéma ci-contre, indiquez la (les) propositions exacte(s) :

- A) Ce schéma fait suite à la réaction déciduale
- B) Le 1 correspond à la caduque ovulaire
- C) Vers la 4^{ème} semaine, le 2 et le 3 fusionnent suite à la croissance du fœtus
- D) On observe le cœlome externe en 4
- E) Le 5 correspond à la muqueuse utérine



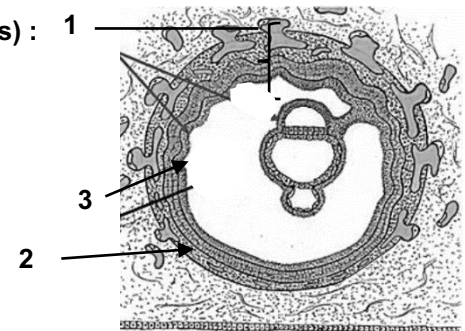
QCM 34 : À propos du schéma ci-contre, indiquez la (les) propositions exacte(s) :

- A) L'œuf est totalement implanté (J10)
- B) On observe le DED, composé de l'ectoblaste et de l'entoblaste
- C) En 1, on observe le MEE
- D) Le MEE est creusé de lacunes
- E) En 2, il s'agit du bouchon de fibrine, en 3 de la VV1



QCM 35 : À propos du schéma ci-contre, indiquez la (les) propositions exacte(s) :

- A) La circulation utéro-lacunaire n'est pas en place
- B) Le 1 correspond au chorion
- C) Le 2 correspond au chorion
- D) Le 3 correspond à la lame chorale (MEE), en contact avec le STT
- E) Les propositions A, B, C et D sont fausses



Corrections : Deuxième semaine**QCM 1 : AB**

- A) Vrai : phrase texto du cours
- B) Vrai : on parle du cycle menstruel donc J21, ce qui correspond à J6 de grossesse
- C) Faux : il s'appose dans la zone postéro-supérieur
- D) Faux : j'ai inversé cytotrophoblaste et syncytiotrophoblaste
- E) Faux

QCM 2 : A

- A) Vrai : ici on parle du récepteur ! La selectine quant à elle se situe sur les cellules trophoblastiques
- B) Faux : il faut remplacer la fibronectine par l'intégrine
- C) Faux : elle apparait pendant la première poussée hypoblastique
- D) Faux : ça c'est la caduque pariétale
- E) Faux

QCM 3 : AD

- A) Vrai : le schéma nous montre que l'œuf est totalement implanté, on est donc bien à J10 de grossesse
- B) Faux : on voit que les lacunes du STT ne sont pas encore gorgées de sang donc elle n'a pas encore eu lieu
- C) Faux : on voit qu'il y a déjà eu la première poussée hypoblastique, donc on parle de vésicule vitelline primitive
- D) Vrai : attention à la négation
- E) Faux

QCM 4 : E

- A) Faux : ça c'est la **zone** d'implantation
- B) Faux : la desquamation de l'endomètre correspond à des menstruations classiques, ici c'est dû à la cicatrisation de la muqueuse utérine au niveau du point d'adhérence après l'enfouissement de l'œuf
- C) Faux : item semblable à mon DM, sauf que c'est le MEE pas le MIE !
- D) Faux : ils ne viennent pas recouvrir l'épiblaste primitif, juste le CTT
- E) Vrai

QCM 5 : BD

- A) Faux : justement il n'est pas reconnu étranger grâce au mécanisme de coopération
- B) Vrai
- C) Faux : c'est le STT attention
- D) Vrai : même si le contact avec la MB se fait pendant l'intrusion, sa rupture se réalise durant l'invasion
- E) Faux

QCM 6 : BC

- A) Faux : l'épiblaste primitif +++
- B) Vrai : (la face externe du CTT serait plutôt coté STT)
- C) Vrai : et donc attention, le pédicule embryonnaire ne fait partie d'aucun feuillet !!
- D) Faux : la réaction déciduale commence dès le début de la nidation++ donc vers J6
- E) Faux

QCM 7 : BD

- A) Faux : par son pôle embryonnaire
- B) Vrai : et inversement, les EGF ainsi que les récepteurs à la selectine se situent sur l'épithélium endométrial
- C) Faux : ce sont les invadopodes
- D) Vrai : « pseudo » car non issue de la desquamation de l'endomètre
- E) Faux

QCM 8 : ABCD

- A) Vrai
- B) Vrai
- C) Vrai
- D) Vrai
- E) Faux

QCM 9 : E

- A) Faux : Les fibroblastes !
- B) Faux : produite par le STT
- C) Faux : Dans la muqueuse !! Attention aux lectures rapides
- D) Faux : Le coelome EXTERNE
- E) Vrai

QCM 10 : AB

- A) Vrai : définition du cours ++
- B) Vrai : hop lui c'était cadeau
- C) Faux : les invadopodes c'est pour le STT ! Ici c'étaient les pinopodes
- D) Faux : ça c'est l'endomètre, le blastocyste a une faible antigénicité
- E) Faux

QCM 11 : D

- A) Faux : au 6^{ème} jour de grossesse !! À J6 du cycle menstruel on n'a même pas encore l'ovulation
- B) Faux : j'ai inversé les deux notions. L'endomètre reçoit l'œuf donc dites vous que c'est lui qui est dans un état de réceptivité
- C) Faux : Au stade d'adhérence !! Je sais il était méchant celui-là mais il faut vraiment savoir ce qu'il se passe dans chaque étape (je vous ferai sûrement un petit tableau récap plus tard)
- D) Vrai
- E) Faux

QCM 12 : ACD

- A) Vrai : les dates du cours sont à connaître ❤
- B) Faux : item long avec un piège juste à la fin, c'est la stromélysine qui possède ce rôle (voir mes mnémos cousu main)
- C) Vrai
- D) Vrai
- E) Faux

QCM 13 : E

- A) Faux : Invasion !! On voit que la membrane basale a été détruite et que le STT envahi le chorion
- B) Faux : elle est détruite par les gélatinases trophoblastiques
- C) Faux : attention, la MCI s'est déjà différenciée en épiblaste 1 et en hypoblaste, on parle donc de DED
- D) Faux : c'est le rôle des collagénases trophoblastiques
- E) Vrai

QCM 14 : ABCD

- A) Vrai : ceux qui pensaient plutôt à la VV1, n'oubliez pas qu'on dit « lors de la formation du DED » donc on a toujours le blastocèle
- B) Vrai : (la face externe du CTT serait plutôt coté STT)
- C) Vrai
- D) Vrai : Ouuiii, on a d'abord la Cavité Amiotique, puis la VV2 et enfin le Coelome externe
- E) Faux

QCM 15 : CD

- A) Faux : dans la muqueuse !!
- B) Faux : la cavité AMNIOTIQUE
- C) Vrai
- D) Vrai
- E) Faux

QCM 16 : BD

- A) Faux : pendant la phase POST-ovulatoire
- B) Vrai
- C) Faux : ça c'est à la troisième semaine
- D) Vrai : SA = SG + 2 semaines
- E) Faux

QCM 17 : AC

- A) Vrai : « post-conception » = à partir de la fécondation
- B) Faux : une FAIBLE antigénicité
- C) Vrai : ce sont les 2 choses à retenir sur l'état de réceptivité de l'endomètre
- D) Faux : C'est bien l'aboutissement de l'apposition, mais ce ne sont pas les pinopodes trophoblastiques !! Ce sont des microvillosités
- E) Faux

QCM 18 : ABCD

- A) Vrai
- B) Vrai
- C) Vrai
- D) Vrai : intégrines sur les deux versants ++
- E) Faux

QCM 19 : BCD

- A) Faux : entre J7 et J9 ! Je sais, les dates ne sont pas drôles à apprendre mais c'est important 😞
Si vous avez un beug, raisonnez par rapport à une date importante : implantation totale = J10 (donc l'invasion ne peut pas se faire après)
- B) Vrai
- C) Vrai : à ne pas confondre avec les gélatinases trophoblastiques qui digèrent le collagène 4
- D) Vrai : Mnémo : le 0 du 10, imaginez que c'est une lacune. Donc lacunes = J10
- E) Faux

QCM 20 : E

- A) Faux : par la STROMELYSINE
- B) Faux : Produite par le STT !! (ne me tapez pas)
- C) Faux : un axe central de CTT
- D) Faux : attention entre réaction déciduale et circulation utéro lacunaire !!! Réaction déciduale → dès le début de la nidation
- E) Vrai

QCM 21 : AD

- A) Vrai
- B) Faux : là normalement si t'as lu la correction du QCM5 c'était cadeau (un peu de douceur dans ce dm de brutes)
- C) Faux : Alors là +++ on ne confond pas les caduques de la réaction déciduale avec les lames de MEE formées suite à l'apparition du coelome externe !!!
- D) Vrai
- E) Faux

QCM 22 : ACD

- A) Vrai
- B) Faux
- C) Vrai
- D) Vrai
- E) Faux : bon c'est quoi le délire de ce qcm ?! On vous demande quels items respectent l'ordre chronologique de la formation du DED et des cavités, donc la A est purement vraie, mais la C et la D également. Omettre des éléments ne rend pas ces items faux pour autant, par exemple la C respecte l'ordre de formation des cavités liquidiennes donc oui on ne parle pas du DED ni du Coelome externe mais cela reste vrai)

QCM 23 : A

- A) Vrai : petit rappel du cours de Lou !
- B) Faux : j'ai inversé → la CA est formée par apoptose du CTT induit par l'épiblaste primitif
- C) Faux : Elle ne vient pas entièrement recouvrir la membrane de Heuser, c'est justement pour cela qu'apparaît le kyste exo-coelomique. La VV1 est « coupée » par la seconde poussée hypoblastique et va donner deux structures : la VV2 et le kyste
- D) Faux : Par la membrane de Heuser
- E) Faux

QCM 24 : BCDE

- A) Faux : c'est entre le CTT et les amnioblastes, et le CTT et la membrane de Heuser
B) Vrai
C) Vrai : « Chorion » est un synonyme de sphère chorale/périphérique. MAIS attention, ce n'est pas le même chorion que celui de l'endomètre (sur le schéma ce sont des structures qui proviennent de l'embryon → CTT+STT+MEE)
D) Vrai
E) Vrai : le kyste exo-cœlomique est un résidu de la VV1 (et pas de la VV2)

QCM 25 : ABC

- A) Vrai
B) Vrai
C) Vrai
D) Faux : attention ça n'est pas une raison ! → exemple du placenta prævia qui peut provoquer de fortes hémorragies lors de l'accouchement++
E) Faux

QCM 26 : C

- A) Faux : c'est pendant l'apposition (la prof fait des pièges comme ça donc attention)
B) Faux : pourquoi ? car ça permet juste d'avoir un contact avec la membrane basale, par contre elle sera détruite pendant l'invasion grâce aux gélatinases trophoblastiques
C) Vrai : ++ et si on parle des récepteurs c'est l'inverse !
D) Faux : le STT !!! piège classiques
E) Faux

QCM 27 : D

- A) Faux : des lacunes du MEE !! attention on ne confond pas les deux ! Le STT c'est pour la circulation utéro-lacunaire
B) Faux : cœlome externe ! la prof adore ce genre de piège
C) Faux : c'est les collagénases trophoblastiques
D) Vrai
E) Faux

QCM 28 : CD

- A) Faux : du blastocèle à la VV1
B) Faux : la cavité UTERINE grrrr on ne confond pas les deux !
C) Vrai
D) Vrai : oui ! j'ai eu pas mal de question sur ça donc pour récap : ectopique = en dehors de la zone de nidation (=partie supéro-postérieur de l'utérus) mais donc elles peuvent être intra ou extra utérine. → une grossesse extra-u est forcément ectopique, une grossesse intra-u pas forcément
E) Faux

QCM 29 : B

- A) Faux : de l'épiblaste primitif
B) Vrai
C) Faux : c'est la deuxième cavité liquidienne, la première c'est la CA
D) Faux : Bon là y'a rien qui allait : c'est la partie postéro-supérieur et c'est le pôle embryonnaire
E) Faux

QCM 30 : CD

- A) Faux : les invadopodes !!! là vraiment je vous fais les pièges bateaux de l'examen
B) Faux : lors de la circulation utéro lacunaire
C) Vrai : +++
D) Vrai : musculuse = myomètre
E) Faux

QCM 31 : F

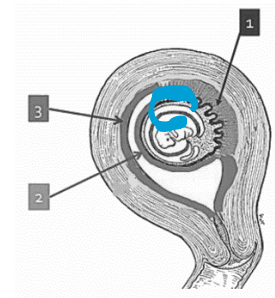
- A) Faux : induite par le STT
B) Faux : invadopodes
C) Faux : c'est du CTT
D) Faux : intrusion !
E) Faux : intégrine/laminine
F) Vrai (y'a jamais 6 items à l'examen, j'étais juste inspirée)

QCM 32 : ADE

- A) Vrai : car on voit le DED et qu'on est à l'étape d'invasion
- B) Faux : invasion
- C) Faux : le DED !
- D) Vrai
- E) Vrai

QCM 33 : A

- A) Vrai
- B) Faux : caduque basilaire
- C) Faux : au 4^{ème} mois !!
- D) Faux : cavité utérine !!! (à ne pas confondre avec la cavité amniotique (en bleu))
- E) Faux : à la musculuse / myomètre

**QCM 34 : AE**

- A) Vrai
- B) Faux : épiblaste + hypoblaste
- C) Faux : c'est le CTT (il n'y a pas encore de MEE à cette étape)
- D) Faux : ce qui est creusé de lacunes c'est le STT
- E) Vrai

QCM 35 : BC

- A) Faux : si on voit bien que les lacunes du STT sont remplies de sang
- B) Vrai : (synonyme de sphère chorale et de sphère périphérique)
- C) Vrai : mais attention là c'est pas le même chorion → c'est le chorion de l'endomètre
- D) Faux : en contact avec le CTT !!! Mais c'est bien du MEE (j'ai eu pleins de questions sur ça.... Toutes les lames c'est du MEE !)
- E) Faux

4. Troisième semaine

2021 – 2022 (Dr.Long-Mira)

QCM 1 : À propos de la troisième semaine de développement embryonnaire, indiquez la (les) réponse(s) exacte(s) :

- A) À la fin de la troisième semaine, le disque embryonnaire est tridermique et mesure 2 à 3 cm de diamètre
- B) La gastrulation est la succession d'événements conduisant à la mise en place des 3 feuillets primitifs (ectoblaste, mésoblaste, entoblaste)
- C) Ces trois contingents se forment par un phénomène de migration
- D) Avant la troisième semaine, la plupart du temps la femme ne peut pas savoir si elle enceinte car les diagnostics cliniques et biologiques ne sont pas possibles
- E) Les propositions A, B, C et D sont fausses

QCM 2 : À propos de la troisième semaine de développement embryonnaire, indiquez la (les) réponse(s) exacte(s) :

- A) La neurulation primaire correspond à la mise en place du système nerveux périphérique (SNP)
- B) Le neuropore postérieur se ferme à J24/25 et le neuropore antérieur à J26/J28
- C) Au stade de canal chordal, il n'existe pas de communication transitoire entre CA et VVII
- D) Les îlots angioformateurs de Wolf et Pander se forment dans le MEE, au niveau de la lame amniotique
- E) Les propositions A, B, C et D sont fausses

QCM 3 : À propos de la troisième semaine de développement embryonnaire, indiquez la (les) proposition(s) exacte(s) :

- A) Les membranes pharyngienne et cloacale sont 2 régions didermiques où épiblaste et entoblaste restent accolés
- B) La corde se forme à partir des cellules épiblastiques entre J17 et J19
- C) Des anomalies de formation de la corde n'auront aucun impact sur la formation du SNC
- D) La corde va régresser mais persistera sous forme de tératomes sacro-coccygiens
- E) Les propositions A, B, C et D sont fausses

QCM 4 : À propos de la troisième semaine de développement, dans quel ordre se forment les différents contingents ?

- A) 1) Mésoblaste 2) Ectoblaste 3) Entoblaste
- B) 1) Ectoblaste 2) Mésoblaste 3) Entoblaste
- C) 1) Entoblaste 2) Mésoblaste 3) Ectoblaste
- D) 1) Endoblaste 2) Mésoblaste 3) Ectoblaste
- E) 1) Mésoblaste 2) Entoblaste 3) Ectoblaste

QCM 5 : À propos de la neurulation primaire, indiquez la (les) réponse(s) exacte(s) :

- A) La première étape correspond à une prolifération des cellules ectoblastiques, sous forme de cordon plein, sous la couche ectoblastique, en direction céphalique
- B) Le processus chordal se développe à partir du nœud primitif en direction céphalique
- C) Le canal chordal possède une structure tubulaire
- D) La plaque chordale fusionne, en sa paroi ventrale avec l'entoblaste
- E) Les propositions A, B, C et D sont fausses

QCM 6 : À propos de la troisième semaine de développement embryonnaire, indiquez la (les) réponse(s) exacte(s) :

- A) La formation de la plaque neurale commence vers J19 du cycle menstruel
- B) La plaque neurale se forme par un épaississement ectoblastique en avant de la ligne primitive
- C) À partir de J22, la gouttière neurale commence à se fermer et ainsi le tube neural à se former
- D) À partir de J16, un bourgeon creux se forme, secondairement à l'extrusion d'une partie de la paroi de l'entoblaste en localisation extra-embryonnaire : c'est l'allantoïde
- E) Les gonocytes primordiaux apparaissent à J18 en localisation extra-embryonnaire, en regard de la portion caudale du DE

QCM 7 : À propos de la troisième semaine de développement embryonnaire, indiquez la (les) proposition(s) exacte(s) :

- A) A J26 de grossesse, le nœud primitif se forme à l'extrémité céphalique de la ligne primitive
- B) À partir de J16 du développement embryonnaire, on observe une migration des cellules épiblastiques et ainsi une formation de 3 contingents (éctoblaste, mésoblaste, entoblaste) - *item très ambiguë donc annulé*
- C) Le mésenchyme est un tissu de structure condensée
- D) Le mésoblaste est un tissu de structure lâche
- E) Les propositions A, B, C et D sont fausses

QCM 8 : À propos de la troisième semaine de développement embryonnaire, indiquez la (les) proposition(s) exacte(s) :

- A) Le MIE va proliférer et se différencier en formant 3 paires de cordons longitudinaux
- B) Les 6 cordons formés se disposent de part et d'autre de la chorde
- C) Le MIE évolue en 2 cordons de mésoblaste para-axial, 2 cordons de mésoblaste intermédiaire, et 2 cordons de mésoblaste latéral
- D) Les deux membranes (cloacale et pharyngée) sont 2 régions sur la ligne médiane qui restent didermiques, et donc dépourvues de mésoblaste
- E) Les propositions A, B, C et D sont fausses

QCM 9 : À propos de la troisième semaine de développement embryonnaire, indiquez la (les) proposition(s) exacte(s) :

- A) La chorde a un rôle d'induction dans la neurulation primaire car elle formera une partie du SNC : la moelle spinale
- B) Durant la troisième semaine, on assiste à un phénomène de « croissance différentielle »
- C) En effet, il s'agit d'un véritable recul de la ligne primitive
- D) Il est dû à une régression de la LP
- E) Les propositions A, B, C et D sont fausses

QCM 10 : À propos de la troisième semaine de développement embryonnaire, indiquez la (les) proposition(s) exacte(s) :

- A) Au cours de la 3^{ème} semaine, on observe un passage d'un DED de 0,2 mm de diamètre à un DET de 2-3 mm de diamètre
- B) Lors de la formation du tube neurale, ce sont les bords de la gouttière neurale (à savoir les cellules des crêtes neurales) qui fusionnent
- C) On retrouve les îlots angioformateurs de Wolff et Pander au niveau de la lame vitelline, de la lame chorale et du pédicule embryonnaire mais pas au niveau de la lame amniotique
- D) Une spina bifida est un défaut de fermeture du tube neural à son extrémité caudale
- E) Les propositions A, B, C et D sont fausses

QCM 11 : À propos de la troisième semaine de développement embryonnaire, indiquez la (les) proposition(s) exacte(s) :

- A) L'allantoïde se forme en regard de la portion crâniale du disque embryonnaire
- B) Les gonocytes primordiaux apparaissent au sein de la portion caudale de l'embryon car ils formeront les futurs gamètes
- C) Les îlots angioformateurs de Wolf et Pander contribueront à la mise en place d'un système vasculaire extra-embryonnaire
- D) Les cellules périphériques et centrales correspondent aux deux types de cellules qui constituent ces îlots
- E) Les propositions A, B, C et D sont fausses

QCM 12 : À propos de la troisième semaine de développement embryonnaire, indiquez la (les) proposition(s) exacte(s) :

- A) Les cellules périphériques sont à l'origine des cellules de la lignée sanguine
- B) Les cellules centrales sont à l'origine des vaisseaux sanguins
- C) Les îlots angioformateurs de Wolf et Pander apparaissent dans le MEE au niveau de la lame amniotique
- D) Le pédicule embryonnaire est le pédicule vasculaire qui relie l'embryon à sa coque trophoblastique
- E) Les propositions A, B, C et D sont fausses

QCM 13 : À propos de la troisième semaine de développement embryonnaire, indiquez la (les) proposition(s) exacte(s) :

- A) Les anomalies liées à la chorde n'ont aucune incidence sur la formation du SNC
- B) La non fermeture du tube neural à son extrémité céphalique est responsable d'une spina bifida
- C) La non fermeture du tube neural à son extrémité caudale est responsable d'une anencéphalie
- D) Après sa régression, la LP persiste sous forme de tératomes sacro-coccygiens (=tumeurs malignes)
- E) Les propositions A, B, C et D sont fausses

QCM 14 : À propos de la troisième semaine de développement embryonnaire, indiquez la (les) proposition(s) exacte(s) :

- A) La LP se forme par convergence des cellules épiblastiques vers l'axe médian et selon un axe caudo-crânial
- B) La mise en place de la LP correspond à la deuxième étape de la gastrulation
- C) L'entoblaste, le mésoblaste et l'ectoblaste se forment par un phénomène de migration cellulaire épiblastiques
- D) Le mésoblaste est le premier contingent à se former
- E) Les propositions A, B, C et D sont fausses

QCM 15 : À propos de la troisième semaine de développement embryonnaire, indiquez la (les) proposition(s) exacte(s) :

- A) La chorde donnera plus tard une partie du SNC qu'on retrouve au niveau de la colonne vertébrale : la moelle spinale
- B) Le tube neural persistera, quant à lui, sous forme de nucléus pulposus contenu dans les DIV
- C) Le canal neurentérique correspond à une communication permanente entre CA et VVII
- D) À partir de J22, il y a rapprochement et fusion des bords de la gouttière aux extrémités de l'embryon qui progressent en direction cervicale
- E) Les propositions A, B, C et D sont fausses

QCM 16 : À propos de la troisième semaine de développement embryonnaire, indiquez la (les) proposition(s) exacte(s) :

- A) Ce qui rend possible le diagnostic de grossesse à la 3^{ème} semaine est la production de HCG (Hormone Chorionique Gonadotrope) par le CTT
- B) Les diagnostics biologiques se font par détection de l'aménorrhée chez la femme enceinte
- C) Les diagnostics cliniques se font par dosage sanguin et détection urinaire de la BHCG
- D) Il existe 2 types de signes sympathiques : ceux liés à une hypoprogéstéronémie et ceux liés à une hypoestrogénie
- E) Les propositions A, B, C et D sont fausses

QCM 17 : À propos de la troisième semaine de développement embryonnaire, indiquez la (les) proposition(s) exacte(s) :

- A) La gastrulation commence à J15 avec la mise en place de la LP
- B) Elle permet de passer d'un DED (épiblaste + hypoblaste) à un DET (ectoblaste, mésoblaste, entoblaste) mettant en œuvre des phénomènes de migration et différenciation des cellules épiblastiques
- C) Le deuxième contingent à se former est l'entoblaste
- D) Ce feuillet se forme par la migration des cellules épiblastiques qui viennent intégrer celles de l'hypoblaste en les repoussant vers les parois latérales de la VVII
- E) Les propositions A, B, C et D sont fausses

QCM 18 : À propos de la troisième semaine de développement embryonnaire, indiquez la (les) proposition(s) exacte(s) :

- A) Le deuxième contingent à se former est le mésoblaste
- B) Il se forme par la migration des cellules épiblastiques qui plongent transversalement entre ectoblaste et entoblaste
- C) Le mésoblaste restera en contact, à sa périphérie avec le MEE
- D) La structure du mésoblaste est condensée, alors que celle du mésenchyme est lâche, bien que ces deux tissus soient de même origine embryologique
- E) Les propositions A, B, C et D sont fausses

QCM 19 : À propos de la troisième semaine de développement embryonnaire, indiquez la (les) proposition(s) exacte(s) :

- A) Les cellules du mésoblaste intra-embryonnaires migrant dans la région cervicale de l'embryon constituent la zone cardiogène
- B) Après résorption, les membranes pharyngienne et cloacale formeront respectivement les orifices uro-génitaux et buccal
- C) L'ectoblaste se forme par un phénomène de migration des cellules épiblastiques
- D) L'ectoblaste se forme par un phénomène de différenciation
- E) Les propositions A, B, C et D sont fausses

QCM 20 : À propos de la troisième semaine de développement embryonnaire, indiquez la (les) proposition(s) exacte(s) :

- A) La première étape de formation de la chorde est la formation du processus chordal
- B) Sa formation débute à J17, par une prolifération en doigt de gant, sous forme de cordon plein, sous la surface ectoblastique, en direction céphalique
- C) Le processus chordal a la même origine (le nœud primitif) et la même localisation (sur la ligne médiane) que le canal chordal
- D) Cependant, le processus et le canal diffèrent par leur structure : le processus chordal est un cordon plein tandis que le canal chordal a une structure tubulaire
- E) Les propositions A, B, C et D sont fausses

QCM 21 : À propos de la troisième semaine de développement embryonnaire, indiquez la (les) proposition(s) exacte(s) :

- A) Au stade de chorde, il existe une communication transitoire entre la CA et la VVII : c'est le canal neurentérique.
- B) La plaque chordale se forme à partir de la paroi ventrale qui s'épaissit, tandis que la paroi dorsale fusionne avec l'ectoblaste
- C) La chorde se forme vers J19, sous forme d'un cordon cellulaire plein
- D) La chorde a un rôle nerveux
- E) Les propositions A, B, C et D sont fausses

QCM 22 : À propos de la troisième semaine de développement embryonnaire, indiquez la (les) proposition(s) exacte(s) :

- A) La neurulation est un processus de formation du SNC se déroulant en 3 étapes
- B) La plaque neurale se forme en avant de la LP vers J19
- C) La plaque neurale et la chorde se développent toutes deux à partir du nœud primitif
- D) Cependant, la chorde se développe sous l'ectoblaste, alors que la plaque neurale se forme en surface de ce feuillet
- E) Les propositions A, B, C et D sont fausses

QCM 23 : À propos de la troisième semaine de développement embryonnaire, indiquez la (les) proposition(s) exacte(s) :

- A) La gouttière neurale se forme à J28
- B) À partir de J22, les bords de la gouttière neurale vont se rapprocher et fusionner pour former le tube neural
- C) Elle commence à se refermer dans la partie cervicale, donc laisse les deux extrémités ouvertes dans la cavité amniotique
- D) Ces deux extrémités correspondent aux neuropores postérieur et antérieur qui se ferment respectivement à J24/25 et J26/28
- E) Les propositions A, B, C et D sont fausses

QCM 24 : À propos de la troisième semaine de développement embryonnaire, indiquez la (les) proposition(s) exacte(s) :

- A) À partir de J16, un bourgeon creux se forme, secondairement à l'extrusion d'une partie de la paroi de l'entoblaste en localisation intra-embryonnaire : c'est l'allantoïde
- B) À J18, les gonocytes primordiaux, d'origine entoblastique apparaissent en localisation extra-embryonnaire, avant de migrer plus tard en intra-embryonnaire
- C) Les îlots angioformateurs de Wolff et Pander apparaissent au sein du mésenchyme intra-embryonnaire
- D) Plus précisément, ils apparaissent au niveau de la lame chorale, de la lame amniotique, du pédicule embryonnaire mais pas au niveau de la lame vitelline
- E) Les propositions A, B, C et D sont fausses

QCM 25 : À propos de la troisième semaine de développement embryonnaire, indiquez la (les) proposition(s) exacte(s) :

- A) Les anomalies sur le processus d'évolution de la chorde sont à l'origine d'anomalies de la formation du SNC
- B) Des défauts de fermeture du tube neural sont à l'origine de deux types d'anomalies selon la localisation atteinte : l'anencéphalie (à l'extrémité céphalique) et la spina bifida (à l'extrémité caudale)
- C) La LP va régresser et ne persistera que sous forme de reliquats embryologiques
- D) Ils seront à l'origine des tératomes sacro-coccygiens qui sont des tumeurs toujours bénignes, survenant majoritairement chez le fœtus de sexe féminin
- E) Les propositions A, B, C et D sont fausses

QCM 26 : À propos de la troisième semaine de développement embryonnaire, indiquez la (les) proposition(s) exacte(s) :

- A) La hCG va permettre le maintien du corps jaune (au niveau de l'ovaire) ainsi que les productions d'œstrogène et de progestérone (assurées par le corps jaune ovarien)
- B) Les signes sympathiques liés à une hyperprogestéronémie correspondent à une tension mammaire
- C) Les signes sympathiques liés à une hyperœstrogénie se traduisent sur le plan digestif par des nausées, vomissements, hypersialorrhée ; sur le plan urinaire par une polyurie, pollakiurie ; mais également par des somnolences, insomnies et de la fatigue
- D) Vers J19, la plaque chordale forme un cordon cellulaire plein : la chorde
- E) Les propositions A, B, C et D sont fausses

QCM 27 : À propos de la troisième semaine de développement embryonnaire, indiquez la (les) proposition(s) exacte(s) :

- A) La chorde est d'origine épiblastique
- B) La LP est la traduction morphologique du mouvement des cellules
- C) Les cellules de l'épiblaste convergent vers l'axe médian selon un axe cranio-caudal
- D) L'entoblaste et le mésoblaste sont les uniques feuillets fondamentaux à se former par migration cellulaire
- E) Les propositions A, B, C et D sont fausses

QCM 28 : À propos de la troisième semaine de développement embryonnaire, indiquez la (les) proposition(s) exacte(s) :

- A) Le diagnostic de grossesse n'est généralement pas possible avant la 3^{ème} semaine
- B) Le nœud primitif se forme vers J16, à l'extrémité caudale de la LP
- C) L'ectoblaste, correspondant au troisième contingent formé, se constitue par un phénomène de différenciation
- D) L'entoblaste se forme à partir des cellules épiblastiques en s'intégrant aux cellules de l'hypoblaste et en les repoussant vers les parois latérales de la VVII
- E) Les propositions A, B, C et D sont fausses

QCM 29 : À propos de la troisième semaine de développement embryonnaire, indiquez la (les) proposition(s) exacte(s) :

- A) Le processus chordal se forme par prolifération en doigt de gant, sous forme de cordon plein
- B) La chorde es en contact dans sa partie supérieure avec l'ectoblaste et dans sa partie inférieure avec l'entoblaste, en avant de la LP
- C) La neurulation primaire se déroule de J17 à J19
- D) Le neuropore postérieur se ferme à J24/J25 et celui antérieur se ferme à J26/J28
- E) Les propositions A, B, C et D sont fausses

QCM 30 : À propos de la troisième semaine de développement embryonnaire, indiquez la (les) proposition(s) exacte(s) :

- A) Vers J19, la plaque neurale se développe sous l'action inductrice de la chorde, à partir du nœud primitif, par un épaissement de l'ectoblaste, en avant de la LP
- B) La gouttière neurale se forme vers J30 par creusement de la plaque neurale
- C) A partir de J22, les bords de la gouttière vont se rejoindre et fusionner, au niveau des crêtes neurales, pour former le tube neural
- D) Les ilots angioformateurs de Wolff et Pander apparaissent uniquement au niveau de la lame choriale, du pédicule embryonnaire et de la lame vitelline
- E) Les propositions A, B, C et D sont fausses

Corrections : Troisième semaine**QCM 1 : BD**

- A) Faux : le DET mesure 2 à 3 mm
- B) Vrai : définition du cours +++)
- C) Faux : l'ectoblaste ne se forme pas par la migration des cellules épiblastiques (comme pour l'entoblaste et le mésoblaste) mais par un phénomène de différenciation
- D) Vrai
- E) Faux

QCM 2 : C

- A) Faux : la neurulation primaire correspond à la mise en place du système nerveux CENTRAL (SNC)
- B) Faux : les dates ont été interverties
Le neuropore antérieur se ferme à J24/25 avant le neuropore postérieur qui se ferme à J26/28
- C) Vrai
- D) Faux : Surtout pas ! Les îlots angioformateurs de Wolf et Pander apparaissent dans le MEE au niveau de la lame chorale, du pédicule embryonnaire et de la lame vitelline
- E) Faux

QCM 3 : B

- A) Faux : 2 régions didermiques oui ! mais attention dans le cours la simplification est la suivante « les feuillets épiblastique et hypoblastique restent accolés ». Je ne pense pas que ce genre de piège tombe à l'examen mais nous avons envie qu'aucune partie du cours ne vous échappe et vous avez été nombreux à nous poser des questions dessus. Donc retenez telle quelle la version du cours.
- B) Vrai : oui oui cellules épiblastiques retenez comme ça et il faudra checker les réponses de la prof
- C) Faux : totalement faux car la chorde a un rôle d'induction dans la neurulation primaire, bien qu'elle n'ait pas de rôle nerveux en soit.
- D) Faux : c'est la ligne primitive qui en est à l'origine. La chorde formera le nucléus pulposus, on se souvient.
- E) Faux

QCM 4 : CD

- A) Faux
- B) Faux
- C) Vrai
- D) Vrai : ENTOBLASTE=ENDOBLASTE
- E) Faux

QCM 5 : E

- A) Faux
- B) Faux
- C) Faux
- D) Faux
- E) Vrai : les items sont justes en soit mais attention ils traitent de la formation de la chorde et non de la neurulation primaire ! On vous a dit que le jour de l'examen, la prof ne fait pas tomber de piège énoncé et c'est toujours vrai ; seulement on vous en fait pour que dans un QCM aucun mot de ne vous échappe et également renforcer votre concentration !

QCM 6 : BCD

- A) Faux : J19 du développement embryonnaire / de grossesse et non pas du cycle menstruel (et on se rappelle que c'est approximativement à J14 du cycle menstruel que la femme ovule, qu'il peut y avoir fécondation. Dès lors, la grossesse commence)
- B) Vrai : pour ceux qui se sont trompés, la gastrulation a eu lieu donc l'ectoblaste s'est formé on ne parle pas, par conséquent, d'épiblaste
- C) Vrai : les dates ! (oui je force)
- D) Vrai : texto la ronéo PASS/LAS de l'année dernière
- E) Faux

QCM 7 : B

- A) Faux : A J16 +++ (facile à retenir car un jour après la formation de la ligne primitive). J26 ça te dit sûrement quelque chose ... c'est la fermeture du neuropore postérieur dans le mécanisme de neurulation primaire.
B) Vrai : item assez long avec pas mal de précision mais pas de quoi douter il est bien vrai.
C) Faux
D) Faux : j'ai inversé le type de structure (condensée, lâche) attribuée au mésenchyme et mésoblaste (désoulé)
E) Faux

QCM 8 : ABCD

- A) Vrai : $6=3*2$ donc 3 paires de cordons : on reste concentrés les p'tits loups !
B) Vrai
C) Vrai
D) Vrai
E) Faux

QCM 9 : B

- A) Faux : ATTENTION !!! La chorde donnera le nucléus pulposus qui appartient aux disques intervertébraux (donc pas de rôle nerveux) mais elle a bien un rôle d'induction car elle permet, en partie, la formation de la plaque neurale. Alors que le neurectoblaste formera le SNC, soit l'encéphale (tout ce que tu as dans le crâne) + moelle spinale.
B) Vrai
C) Faux : le recul n'est pas réel mais est relatif car elle ne régresse pas (en tout cas pas à ce moment-là)
D) Faux : regarde correction item C
E) Faux

QCM 10 : ACD

- A) Vrai
B) Faux : Ambiguë, la prof ne le posera pas comme ça
C) Vrai
D) Vrai
E) Faux

QCM 11 : CD

- A) Faux : l'allantoïde se forme en regard de la portion CAUDALE du DE
B) Faux : les gonocytes primordiaux apparaissent en position extra-embryonnaire
C) Vrai
D) Vrai
E) Faux

QCM 12 : D

- A) Faux : les cellules **périphériques** sont à l'origine des **vaisseaux sanguins**
B) Faux : les cellules **centrales** sont à l'origine des cellules de la **lignée sanguine**
C) Faux : **SURTOUT PAS !**
D) Vrai
E) Faux

QCM 13 : E

- A) Faux : car la chorde a un **rôle d'induction** dans la formation du SNC
B) Faux : non fermeture du tube neural à son extrémité **céphalique** → **Anencéphalie**
C) Faux : non fermeture du tube neural à son extrémité **caudale** → **Spina Bifida**
D) Faux : tératomes sacro-coccygiens= tumeurs **bégnines**
E) Vrai

QCM 14 : A

- A) Vrai : quand il s'agit d'un AXE, crânio-caudal=caudo-crânial
B) Faux : mise en place de la LP= 1^{ère} étape de la gastrulation
C) Faux : **entoblaste + mésoblaste** → formés par un phénomène de **migration** cellulaire **l'ectoblaste** → formé par un phénomène de **DIFFÉRENCIATION**
D) Faux : **l'ENTOBLASTE= 1^{er} contingent formé** ≠ mésoblaste= 2^{ème} contingent formé
E) Faux

QCM 15 : E

- A) Faux : la **chorde** persistera sous forme de **nucléus pulposus** (contenu dans les DIV)
B) Faux : le **tube neural** est à l'origine du **SNC**
C) Faux : le canal neurentérique est bien une communication entre CA et VVII mais elle est **TRANSITOIRE**
D) Faux : rapprochement et fusion des crêtes neurales d'abord au niveau **cervical** (les neuropores ça existe les p'tits gars) qui progressent vers les extrémités céphalique et caudale
E) Vrai

QCM 16 : E

- A) Faux : désolé un peu horrible mais c'est le STT qui produit cette hormone
B) Faux
C) Faux : j'ai inversé les moyens de diagnostic et le type de diagnostic
D) Faux : il y a bien 2 catégories de signes sympathiques : ceux liés à une **HYPER**progestéronémie, et ceux liés à une **HYPER**oestrogénie (i.e **HYPER** = excès de ces deux hormones et non pas **HYPO** = déficit)
E) Vrai

QCM 17 : ABD

- A) Vrai
B) Vrai
C) Faux : l'entoblaste est le premier contingent formé. Le deuxième est le mésoblaste
D) Vrai : il s'agit bien de la formation de l'entoblaste
E) Faux

QCM 18 : ACD

- A) Vrai
B) Faux : attention le mésoblaste est le deuxième contingent à se former et l'ectoblaste est le troisième. Donc lorsque le mésoblaste se forme, les cellules épiblastiques ne se sont pas encore différenciées. Ainsi le mésoblaste se forme par migration des cellules épiblastiques qui plongent transversalement entre épiblaste et entoblaste.
C) Vrai
D) Vrai
E) Faux

QCM 19 : D

- A) Faux : la zone cardiogène se trouve en avant de la membrane pharyngienne, donc à l'extrémité **CÉPHALIQUE** de l'embryon et non pas dans la région cervicale (=au centre de l'embryon, *cf fermeture tube neural*)
B) Faux : j'ai inversé membranes et devenir... on reste concentrés les p'tits loups
C) Faux : voir correction item D
D) Vrai +++
E) Faux

QCM 20 : ABCD

- A) Vrai
B) Vrai : oui dans le cours on dit « sous la surface épiblastique » mais comme la prof nous a confirmés que la gastrulation avait lieu avant la formation de la chorde, pour pas que cela vous paraisse ambigu mes chacals je l'ai noté comme ça (*cf réponse de la prof sur le fofo*). Honnêtement je ne pense pas qu'elle piègera sur ce genre de bails pour le concours
C) Vrai
D) Vrai
E) Faux

QCM 21 : C

- A) Faux : alors oui la communication transitoire entre CA et VVII se nomme bien le canal neurentérique mais il est présent au stade de plaque chordale, voilà les loulous
B) Faux : c'est n'imp. La plaque chordale se forme à partir de la paroi dorsale qui s'épaissit, tandis que la paroi ventrale fusionne avec l'entoblaste
C) Vrai
D) Faux : elle a un rôle d'induction dans la neurulation primaire, mais n'appartient pas au système nerveux donc n'a pas de rôle nerveux en soit
E) Faux

QCM 22 : ABCD

- A) Vrai
- B) Vrai
- C) Vrai
- D) Vrai
- E) Faux

QCM 23 : BC

- A) Faux : la gouttière neurale se forme à J20. Un peu tatillon mais faut connaître les dates les frères
- B) Vrai
- C) Vrai
- D) Faux : j'ai inversé date de fermeture et neuropore antérieur et postérieur. Je force mais c'est ultra important +++
- E) Faux

QCM 24 : E

- A) Faux : en localisation extra-embryonnaire : il s'agit d'un élément constitutif du pédicule embryonnaire
- B) Faux : d'origine ÉPIBLASTIQUE
- C) Faux : au sein du mésenchyme EXTRA-embryonnaire (MEE t'as capté)
- D) Faux : partie du cours à connaître +++
Ils se trouvent au niveau des lames chorale, vitelline, du pédicule embryonnaire mais surtout pas au niveau de la lame chorale
- E) Vrai

QCM 25 : ABC

- A) Vrai
- B) Vrai
- C) Vrai
- D) Faux : non pas toujours mais le plus souvent bénignes (ne voulez pas ma mort svp)
- E) Faux

QCM 26 : AD

- A) Vrai
- B) Faux
- C) Faux : j'ai inversé (cf premier tableau de ma fiche). Le p'tit tips : quand tu as un item long comme cela ne le lis vraiment pas jusqu'au bout tu sais que c'est faux vraiment passe ton chemin rapidement
- D) Vrai : texto le cours
- E) Faux

QCM 27 : ABCD

- A) Vrai
- B) Vrai
- C) Vrai
- D) Vrai
- E) Faux

QCM 28 : ACD

- A) Vrai
- B) Faux : le NP se forme à l'extrémité céphalique de la LP
- C) Vrai
- D) Vrai : texto
- E) Faux

QCM 29 : AB

- A) Vrai
- B) Vrai
- C) Faux : c'est la formation de la corde se déroule de J17 à J19
- D) Faux : j'ai inversé les dates de la fermeture des 2 neuropores (antérieur avant postérieur)
- E) Faux

QCM 30 : ACD

- A) Vrai
- B) Faux : la gouttière neurale se forme vers J20
- C) Vrai : je voulais mettre en item la reformulation de la professeure d'un QCM qui vous avait beaucoup posé problème
- D) Vrai
- E) Faux

5. Quatrième semaine

2021 – 2022 (Dr.Long-Mira)

QCM 1 : A propos de la délimitation, indiquez la (les) propositions(s) exacte(s) :

- A) Lors de la plicature longitudinale, il y a une bascule à 180° à l'extrémité crâniale sous la face ventrale
- B) L'organogénèse ne participe pas à la délimitation car la délimitation est un phénomène de morphogénèse
- C) Lors de la plicature longitudinale, le développement important de la cavité amniotique permet la bascule de la région crâniale uniquement
- D) Le développement du mésoblaste para-axiale permet la plicature longitudinale
- E) Les propositions A, B, C et D sont fausses

QCM 2 : A propos de la délimitation de l'embryon, indiquez la (les) propositions(s) exacte(s) :

- A) La plicature longitudinale permet à la zone cardiogène de rejoindre sa position définitive au niveau du futur thorax
- B) A cause de la croissance importante du neuréctoblaste, on observe une bascule à 180° à l'extrémité caudale
- C) La croissance importante de la vésicule vitelline entraîne la disparition du coelome externe
- D) À la suite de la plicature l'embryon est entièrement délimité par l'épiblaste secondaire
- E) Les propositions A, B, C et D sont fausses

QCM 3 : A propos de la 4^{ème} semaine de développement embryonnaire, indiquez la (les) propositions(s) exacte(s) :

- A) On parle d'induction intermédiaire pour les cellules des crêtes neurales
- B) Les premiers battements cardiaques sont observables à J22 du cycle menstruel
- C) A la 4^{ème} semaine se forme l'ébauche de la circulation sanguine
- D) A la 4^{ème} semaine les 2 tubes cardiaques se rejoignent pour former le tube endocardique
- E) Les propositions A, B, C et D sont fausses

QCM 4 : A propos de la formation du cordon ombilical, indiquez la (les) propositions(s) exacte(s) :

- A) Le pédicule embryonnaire contient du MEE, l'allantoïde et des vaisseaux
- B) Le pédicule vitellin est formé par du MEE de la lame vitelline avec des vaisseaux et du canal vitellin
- C) Le cordon ombilical est la réunion de ces 2 structures (pédicule embryonnaire + pédicule vitellin)
- D) Le cordon ombilical relie l'embryon à la sphère amniotique
- E) Les propositions A, B, C et D sont fausses

QCM 5 : A propos de la plicature, indiquez la (les) propositions(s) exacte(s) :

- A) La morphogénèse I a lieu au cours du 3^{ème} mois
- B) La plicature longitudinale résulte notamment de la neurulation, surtout au niveau de sa partie crâniale
- C) A la fin de la délimitation notre embryon est relié à la sphère chorale par le pédicule embryonnaire
- D) Lors de la plicature transversale, l'extrémité crâniale fait saillie dans la cavité amniotique
- E) Les propositions A, B, C et D sont fausses

QCM 6 : A propos de la plicature, indiquez la (les) propositions(s) exacte(s) :

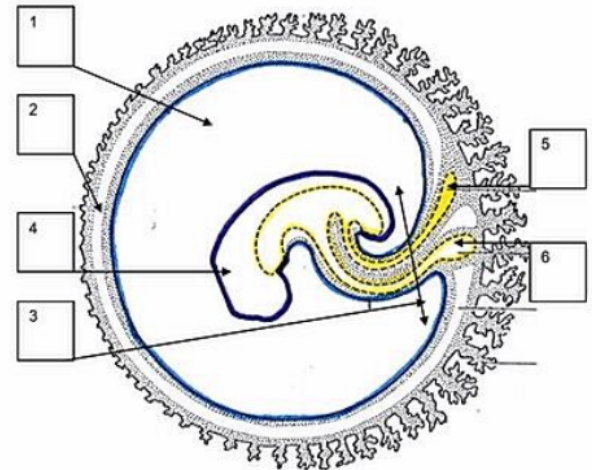
- A) La neurulation ne participe pas à la plicature transversale
- B) La métamérisation ne participe pas à la plicature longitudinale
- C) La métamérisation participe à la plicature transversale
- D) La neurulation participe à la plicature transversale
- E) Les propositions A, B, C et D sont fausses

QCM 7 : A propos des conséquences de la plicature, indiquez la (les) propositions(s) exacte(s) :

- A) La partie apicale de la vésicule vitelline formera la vésicule ombilicale
- B) La partie intermédiaire de la vésicule vitelline secondaire formera elle, le canal vitellin
- C) L'augmentation de la cavité amniotique permet la disparition du coelome interne
- D) L'augmentation de la cavité amniotique permet aussi de rapprocher le pédicule vitellin et embryonnaire pour former le cordon ombilical
- E) Les propositions A, B, C et D sont fausses

QCM 8 : A propos de ce schéma ci-contre, indiquez la (les) propositions(s) exacte(s) :

- A) 1 → Cœlome externe
- B) 2 → Cœlome interne
- C) 5 → Vésicule ombilicale
- D) La vésicule ombilicale est reliée à l'intestin primitif par le canal vitellin
- E) Les propositions A, B, C et D sont fausses



QCM 9 : A propos de la 4^{ème} semaine de développement, indiquez la (les) propositions(s) exacte(s) :

- A) La partie caudale du neur ectoblaste se divise en 3 zones plus dilatées qui seront à l'origine du système nerveux
- B) Les cellules des crêtes neurales donneront une seule population de cellule bien définie
- C) Les cellules des crêtes neurales subissent une transition épithélio-mésenchymateuse, c'est-à-dire qu'elles gagnent une capacité d'adhérence
- D) Les îlots de Wolff et Pander forment l'ébauche de la circulation sanguine
- E) Les propositions A, B, C et D sont fausses

QCM 10 : A propos de la 4^{ème} semaine de développement embryonnaire, indiquez la (les) propositions(s) exacte(s) :

- A) La circulation extra-embryonnaire comprends des aortes dorsales fusionnées dans leur partie caudale
- B) La circulation extra-embryonnaire comprends aussi des veines cardinales
- C) Le tube cardiaque est formé par la fusion de 2 tubes endocardiques
- D) Le tube cardiaque est entouré par le mésoblaste latéral somatopleural, qui le feuillet le plus externe
- E) Les propositions A, B, C et D sont fausses

QCM 11 : A propos de la 4^{ème} semaine de développement embryonnaire, indiquez la (les) propositions(s) exacte(s) :

- A) Les cellules des crêtes neurales participent à la formation du crâne
- B) Les cellules des crêtes neurales participent à la formation de la médullosurrénal
- C) Les arcs branchiaux sont aussi appelés arcs cloacaux
- D) Les arcs branchiaux sont aux nombres de 6
- E) Les propositions A, B, C et D sont fausses

QCM 12 : A propos de la spina bifida, indiquez la (les) propositions(s) exacte(s) :

- A) La spina bifida est une anomalie de la fermeture du tube neural
- B) C'est une maladie qui a une origine uniquement génétique
- C) Il est impossible de prévenir cette maladie
- D) La forme viable la plus grave s'appelle un myéloméningocèle
- E) Les propositions A, B, C et D sont fausses

QCM 13 : A propos du mésoblaste, indiquez la (les) propositions(s) exacte(s) :

- A) Le mésoblaste latéral se métamérise
- B) Le mésoblaste para-axial sera à l'origine des reins
- C) Le mésoblaste para-axial sera à l'origine de l'estomac
- D) Le mésoblaste latéral se divise en deux feuillets
- E) Les propositions A, B, C et D sont fausses

QCM 14 : A propos de la 4^{ème} semaine de développement embryonnaire, indiquez la (les) propositions(s) exacte(s) :

- A) Le tube cardiaque est entouré par le mésoblaste latéral somatopleural, qui le feuillet le plus interne
- B) Le tube cardiaque est limité de part et d'autre par du mésoblaste latéral : le feuillet splanchnopleural
- C) Ce feuillet splanchnopleural est lui-même limité par le cœlome interne
- D) Le cœlome interne est lui-même limité par du mésoblaste latéral : le feuillet somatopleural
- E) Les propositions A, B, C et D sont fausses

QCM 15 : À propos de la délimitation, indiquez la (les) propositions(s) exacte(s) :

- A) C'est la transformation du DET en embryon cylindrique délimité par de l'ectoblaste
- B) La délimitation est un phénomène de morphogénèse I
- C) On parle de plicature longitudinale aussi appelée plicature transversale
- D) La plicature permet d'internaliser l'intestin primitif
- E) Les propositions A, B, C et D sont fausses

QCM 16 : A propos de la 4^{ème} semaine :

- A) L'allantoïde est à l'origine de la formation de la vessie
- B) On peut dire que la cavité amniotique participe à la fois à la plicature transversale et longitudinale
- C) A la fin de la plicature l'embryon est recouvert d'épiblaste secondaire
- D) La portion de la vésicule vitelline secondaire qui est internalisée participera à l'organogénèse notamment par le biais de l'intestin primitif
- E) Les réponses A, B, C et D sont fausses

QCM 17 : A propos de L'appareil branchial :

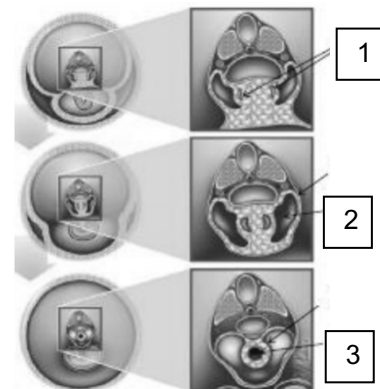
- A) L'appareil branchial est constitué sur sa face externe d'une poche ectoblastique et sur sa face interne d'une poche entoblastique
- B) Les arcs branchiaux possèdent seulement des composantes vasculaires et nerveuses
- C) Il y a initialement 6 arcs branchiaux, puis le 4^{ème} régresse. Il persistera donc 5 arcs branchiaux
- D) L'appareil branchial se trouve au pôle caudal de l'embryon
- E) Les réponses A, B, C et D sont fausses

QCM 18 : A propos de l'appareil branchial

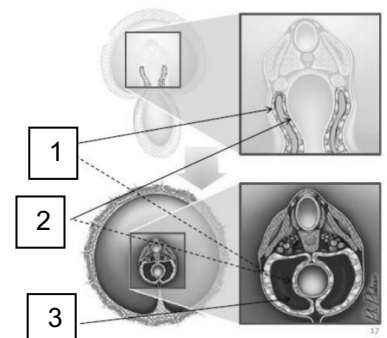
- A) La première poche entoblastique participe à la formation de l'oreille externe
- B) Toutes les poches ectoblastiques régressent pour laisser persister : le sinus nasal
- C) Il y a 5 arcs branchiaux, pour 4 poches ectoblastiques et entoblastiques
- D) La poche entoblastique du 4^{ème} arc branchial est à l'origine de toute la thyroïde
- E) Les réponses A, B, C et D sont fausses

QCM 19 : A propos du schéma ci-joint, indiquez la (les) propositions(s) exacte(s) :

- A) En 1 : on retrouve la splanchnopleure intra embryonnaire
- B) En 2 : on retrouve le coelome interne
- C) En 3 : on retrouve le tube cardiaque
- D) En 3 : on retrouve l'intestin primitif
- E) Les propositions A, B, C et D sont fausses

**QCM 20 : A propos du schéma ci-joint, indiquez la (les) propositions(s) exacte(s) :**

- A) En 1 : on retrouve la somatopleure intra embryonnaire
- B) En 1 : on retrouve la splanchnopleure intra embryonnaire
- C) En 2 : on retrouve la somatopleure intra embryonnaire
- D) En 2 : on retrouve la splanchnopleure intra embryonnaire
- E) En 3 : On retrouve l'intestin primitif
- F) Les propositions A, B, C, D et E sont fausses



Corrections : Quatrième semaine**QCM 1 : A**

- A) Vrai
B) Faux : L'organogénèse contribue à la délimitation par l'intermédiaire de 2 phénomènes (la neurulation et la métamérisation)
C) Faux : Le développement de la cavité amniotique est responsable d'une bascule à de l'extrémité crâniale ET caudale (même si cette bascule est plus importante en crâniale)
D) Faux : C'est la plicature TRANSVERSALE
E) Faux

QCM 2 : AD

- A) Vrai
B) Faux : La bascule a lieu à l'extrémité crâniale
C) Faux : C'est la cavité amniotique qui a une croissance importante et qui efface le coelome externe
D) Vrai
E) Faux

QCM 3 : AC

- A) Vrai
B) Faux : A J22 du développement embryonnaire
C) Vrai
D) Faux : C'est l'inverse les 2 tubes endocardiques se rejoignent pour former le tube cardiaque
E) Faux

QCM 4 : ABC

- A) Vrai
B) Vrai
C) Vrai
D) Faux : A la sphère chorale
E) Faux

QCM 5 : B

- A) Faux : La morphogénèse I correspond à la délimitation, et a donc lieu pendant la 4^{ème} semaine
B) Vrai
C) Faux : Il est relié à la sphère chorale par le cordon ombilicale
D) Faux : C'est lors de la plicature longitudinale
E) Faux

QCM 6 : ABC

- A) Vrai
B) Vrai
C) Vrai
D) Faux : Métamérisation → Plicature transversale / Neurulation → Plicature longitudinale
E) Faux

QCM 7 : BD

- A) Faux : C'est la partie inférieure qui formera la vésicule ombilicale, la partie apicale forme quant à elle l'intestin primitif
B) Vrai
C) Faux : L'augmentation de la cavité amniotique permet la disparition du coelome EXTERNE, attention à ne pas confondre ces deux structures
D) Vrai
E) Faux

QCM 8 : D

- A) Faux : Cavité Amniotique
B) Faux : Cavité Amniotique
C) Faux : La vésicule ombilicale est représentée en 6
D) Vrai
E) Faux

QCM 9 : D

- A) Faux : C'est la partie crâniale du neur ectoblaste
B) Faux : Les cellules des crêtes neurales se différencient en une impressionnante variété de tissus
C) Faux : Elles perdent cette capacité d'adhérence et au contraire vont gagner une capacité de migration
D) Vrai
E) Faux

QCM 10 : CD

- A) Faux : C'est dans la circulation INTRA-embryonnaire ça
B) Faux : Pareil, c'est dans la circulation INTRA-embryonnaire
C) Vrai
D) Vrai
E) Faux

QCM 11 : AB

- A) Vrai
B) Vrai
C) Faux : Aussi appelé arcs pharyngés
D) Faux : Au nombre de 5
E) Faux

QCM 12 : A

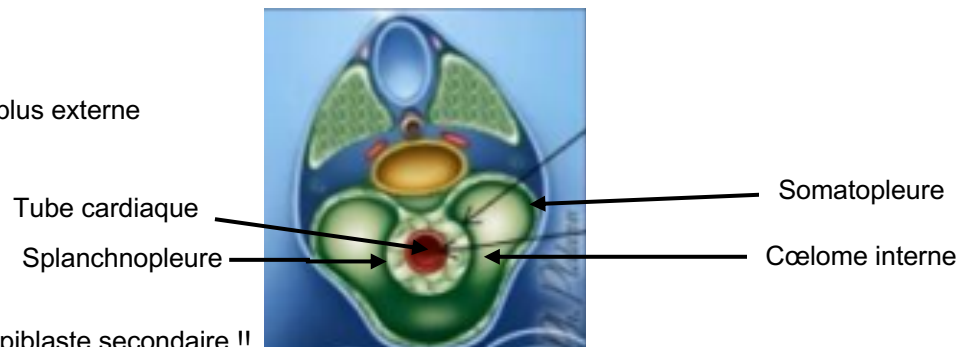
- A) Vrai
B) Faux : C'est une maladie multifactorielle (génétique, toxique...)
C) Faux : La prévention de cette anomalie repose sur une supplémentation par de la vitamine B9
D) Vrai
E) Faux

QCM 13 : D

- A) Faux : Il ne se métamérise pas ! Contrairement au mésoblaste para-axial et au mésoblaste intermédiaire
B) Faux : C'est le mésoblaste intermédiaire qui est à l'origine des reins
C) Faux : N'importe quoi, l'estomac vient de l'intestin primitif donc de l'entoblaste, aucun rapport avec le mésoblaste
D) Vrai
E) Faux

QCM 14 : BCD

- A) Faux : C'est le feuillet le plus externe
B) Vrai
C) Vrai
D) Vrai
E) Faux

**QCM 15 : BD**

- A) Faux : Délimité par de l'épiblaste secondaire !!
B) Vrai
C) Faux : La plicature longitudinale et transversale sont 2 phénomènes distincts, qui ont lieu en même temps
D) Vrai
E) Faux

QCM 16 : ABCD

- A) Vrai
B) Vrai
C) Vrai
D) Vrai
E) Faux

QCM 17 : A

- A) Vrai
- B) Faux : Ils possèdent aussi une composante cartilagineuse
- C) Faux : C'est le 5ème arc branchial qui régresse
- D) Faux : Crânial
- E) Faux

QCM 18 : C

- A) Faux : Elle participe à la formation de l'oreille moyenne
- B) Faux : Le sinus cervical, et c'est seulement la 2^{ème} 3^{ème} et 4^{ème} poches
- C) Vrai
- D) Faux : Les crêtes neurales sont à l'origine des cellules C de la thyroïde
- E) Faux

QCM 19 : BC

- A) Faux : En 1 : on retrouve les tubes endocardiques
- B) Vrai
- C) Vrai
- D) Faux
- E) Faux

QCM 20 : AD

- A) Vrai
- B) Faux : En 1 : on retrouve la somatopleure IE
- C) Faux : En 2 : on retrouve la splanchnopleure IE
- D) Vrai :
- E) Faux : En 3 : on retrouve le coelome interne
- F) Faux

6. Épiblaste secondaire

2021 – 2022 (Dr.Long-Mira)

QCM 1 : À propos de l'évolution de l'épiblaste secondaire, indiquez la (les) proposition(s) exacte(s) :

- A) L'épiblaste secondaire dérive du neurectoblaste
- B) Il donnera notamment l'épiderme ainsi que les placodes
- C) L'augmentation du volume de la cavité amniotique induit un rapprochement des bords latéraux de l'embryon sur la face ventrale
- D) Les bords latéraux se soudent sur toute la ligne médiane de l'embryon, ce qui formera la paroi abdominale
- E) Les propositions A, B, C et D sont fausses

QCM 2 : À propos de l'évolution de l'épiblaste secondaire, indiquez la (les) proposition(s) exacte(s) :

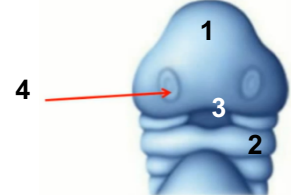
- A) L'embryon est entièrement recouvert d'épiblaste secondaire
- B) Le cordon ombilical relie l'embryon à la sphère chorale
- C) Les phanères correspondent aux ébauches des futurs organes sensoriels
- D) L'épiblaste secondaire est à l'origine d'une partie de la peau
- E) Les propositions A, B, C et D sont fausses

QCM 3 : À propos des placodes, indiquez la (les) proposition(s) exacte(s) :

- A) Elle se situent au niveau du pôle céphalique de l'embryon et correspondent à un épaississement d'ectoblaste
- B) Elles apparaissent pendant la 5^{ème} semaine
- C) Elles sont bilatérales et symétriques
- D) Elles seront à l'origine des épithéliums sensoriels et du cristallin
- E) Les propositions A, B, C et D sont fausses

QCM 4 : À propos du schéma ci-contre, indiquez la (les) proposition(s) exacte(s) ATTENTION ITEM E :

- A) Le 1 correspond au bourgeon naso-frontal
- B) Le 2 correspond aux arcs branchiaux
- C) Le 3 au stomodeum (=future cavité buccale)
- D) Le 4 aux placodes cristalliniennes
- E) La délimitation n'a pas encore eu lieu



QCM 5 : À propos des placodes cristalliniennes, indiquez la (les) proposition(s) exacte(s) :

- A) Elles se situent de part et d'autre de l'appareil branchial, dans la région du rhombencéphale
- B) L'œil est formé par les vésicules cristalliniennes (épiblaste secondaire) et les vésicules optiques (ectoblaste)
- C) L'épiblaste secondaire donnera la rétine ainsi que le nerf optique
- D) Les cupules optiques correspondent à des évaginations latérales du prosencéphale qui ont subi une dépression en leur centre
- E) Les propositions A, B, C et D sont fausses

QCM 6 : À propos des placodes otiques, indiquez la (les) proposition(s) exacte(s) :

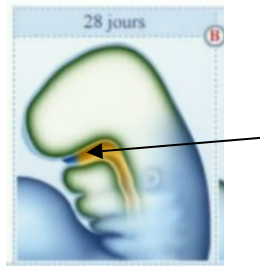
- A) Elles se situent de part et d'autre de l'appareil branchial et sont formées à partir d'épiblaste 2 au niveau de la région du prosencéphale
- B) L'oreille externe est issue de l'épiblaste secondaire tandis que les oreilles moyenne et interne sont issues de l'appareil branchial
- C) Les placodes otiques vont s'évaginer pour former les vésicules otiques
- D) Les vésicules otiques sont à l'origine de l'oreille interne
- E) Les propositions A, B, C et D sont fausses

QCM 7 : Reliez les composantes de l'oreille à leurs origines respectives :

- | | |
|---------------------------|---|
| Osselets • | • 1 ^{ère} et 2 ^{ème} paires d'arcs branchiaux |
| Pavillon • | • 1 ^{ère} poche branchiale ectoblastique |
| Caisse du tympan • | • 1 ^{ère} poche branchiale entoblastique |
| Conduit Auditif Externe • | • Vésicule otique |
| Labyrinthe membraneux • | |
| Trompe auditive • | |

QCM 8 : À propos des placodes olfactives, indiquez la (les) proposition(s) exacte(s) :

- A) Elles se situent dans la partie basse du bourgeon naso-frontal et se développent lors de la 5^{ème} semaine
- B) Le remodelage de la face permet l'apparition des bourgeons nasaux externes et internes qui viennent entourer les placodes olfactives
- C) Pendant ce temps, les placodes olfactives s'invaginent en profondeur pour former les gouttières olfactives
- D) Sur le schéma ci-dessous, la flèche montre les gouttières olfactives
- E) Les propositions A, B, C et D sont fausses

**QCM 9 : À propos des autres dérivés de l'épiblaste secondaire, indiquez la (les) proposition(s) exacte(s)**
ATTENTION ITEM E :

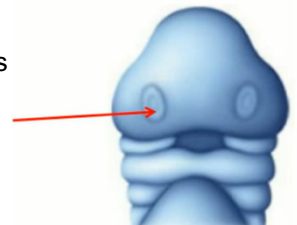
- A) L'épiblaste secondaire participe à la formation du tube digestif
- B) La paroi interne des lèvres ainsi que la cavité buccale proviennent du stomodeum tapissé d'ectoblaste
- C) L'épithélium anal met en communication l'intestin postérieur avec le milieu extérieur
- D) L'adénohypophyse (=anté hypophyse) est issue d'un épaissement d'épiblaste secondaire au niveau du plancher du stomodeum
- E) Les adamantoblastes correspondent aux cellules de l'émail, elles sont issues de l'épithélium dentaire (épiblaste 2)

QCM 10 : À propos de l'épiblaste secondaire, indiquez la (les) propositions(s) exacte(s) :

- A) Il viendra recouvrir toute la surface externe de l'embryon
- B) Il se soude sur toute la ligne médiane, ce qui formera la paroi abdominale
- C) L'œil se forme par invagination du prosencéphale, et évagination de la placode cristallinienne
- D) L'oreille interne se forme à partir des deux premiers arcs branchiaux
- E) Les propositions A, B, C et D sont fausses

QCM 11 : À propos de l'évolution de l'épiblaste secondaire, indiquez la (les) propositions(s) exacte(s) :

- A) Les placodes correspondent à des épaissements d'ectoblaste
- B) Les vésicules optiques sont d'origine neurectoblastique, tandis que les vésicules cristalliniennes proviennent de l'épiblaste secondaire
- C) Les placodes otiques se forment dans la région du rhombencéphale
- D) La flèche sur le schéma montre les placodes olfactives
- E) Les propositions A, B, C et D sont fausses

**QCM 12 : À propos de l'évolution de l'épiblaste secondaire, indiquez la (les) propositions exacte(s) :**

- A) L'épiblaste secondaire est à l'origine de toute la peau
- B) Les vésicules optiques donneront le cristallin
- C) Le Conduit Auditif Externe (CAE) se forme par allongement de la 1^{ère} poche branchiale entoblastique
- D) L'épiblaste secondaire participe à la formation du tube digestif avec la mise en place des épithéliums buccal et anal
- E) Les propositions A, B, C et D sont fausses

QCM 13 : À propos de l'épiblaste secondaire, indiquez la (les) proposition(s) exacte(s) :

- A) Suite à la délimitation, l'embryon sera entièrement recouvert d'épiblaste primitif
- B) Les bords latéraux de l'embryon se soudent sur toute la ligne médiane sauf au niveau du cordon ombilical
- C) Les placodes cristalliniennes correspondent à des épaissements de neurectoblaste
- D) Les organes sensoriels se forment à partir de la 5^{ème} semaine
- E) Les propositions A, B, C et D sont fausses

QCM 14 : À propos de l'épiblaste secondaire, indiquez la (les) proposition(s) exacte(s) :

- A) Au niveau du bourgeon naso frontal, on retrouve les placodes cristalliniennes et olfactives
- B) Les vésicules optiques seront à l'origine de la rétine et du nerf optiques par invagination du prosencéphale
- C) Les placode olfactives se forment dans la région du rhombencéphale
- D) L'oreille interne se forme à partir de les placodes otiques, situées de part et d'autre de l'appareil branchial
- E) Les propositions A, B, C et D sont fausses

QCM 15 : À propos de l'épiblaste secondaire, indiquez la (les) proposition(s) exacte(s) :

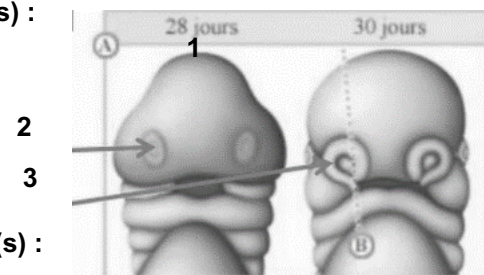
- A) La caisse du tympan et le conduit auditif externe sont issus de la 1^{ère} poche entoblastique
- B) L'oreille interne est issue des 1^{ère} et 2^{ème} paires d'arcs branchiaux
- C) Les placodes olfactives se forment pendant la 4^{ème} semaine de développement
- D) Les placodes olfactives s'invaginent, délimitées par les bourgeons nasaux internes et externes
- E) Les propositions A, B, C et D sont fausses

QCM 16 : À propos de l'épiblaste secondaire, indiquez la (les) proposition(s) exacte(s) :

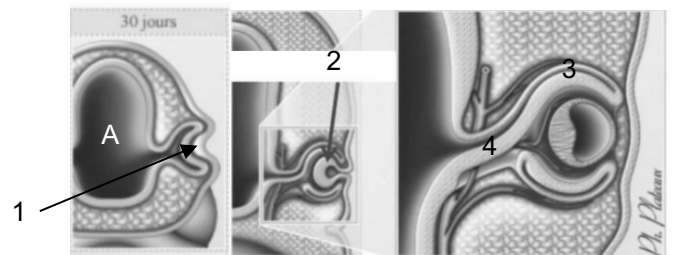
- A) Le stomodeum sera à l'origine de la cavité buccal et de la paroi interne des lèvres
- B) L'épithélium anal qui met en communication l'intestin antérieur avec le milieu extérieur
- C) Le lobe postérieur de l'hypophyse n'est pas issu de l'épiblaste secondaire
- D) Les adamantoblastes sont issues de l'épiblaste 2 qui tapisse le stomodeum, et seront à l'origine des cellules de l'émail
- E) Les propositions A, B, C et D sont fausses

QCM 17 : À propos du schéma ci-contre, indiquez la (les) propositions exacte(s) :

- A) Le 1 correspond au bourgeon naso-frontal
- B) Le 2 correspond à la placode olfactive
- C) Le 3 correspond au bourgeon nasal
- D) L'embryon est recouvert d'ectoblaste
- E) Les propositions A, B, C et D sont fausses

**QCM 18 : À propos du schéma ci-joint, indiquez la (les) propositions(s) exacte(s) :**

- A) En A on a la cavité amniotique
- B) Le 1 correspond à la placode otique
- C) En 2 on observe la vésicule optique
- D) Le 3 (cupule optique) et 4 (pédicule optique) sont d'origine neur ectoblastique
- E) Les propositions A, B, C et D sont fausses



Corrections : Epiblaste secondaire

QCM 1 : BC

- A) Faux : de l'**ectoblaste**
 B) Vrai
 C) Vrai
 D) Faux : pas sur toute la ligne médiane → présence du cordon ombilical
 E) Faux

QCM 2 : ABD

- A) Vrai
 B) Vrai
 C) Faux : les **placodes** ! Les phanères c'est les annexes cutanés (cheveux, poils, glandes..)
 D) Vrai : juste l'épiderme (pas le derme)
 E) Faux

QCM 3 : CD

- A) Faux : à un **épaississement d'épiblaste 2** !! oui le piège en fin d'item c'est méchant mais il faut être concentré jusqu'au bout
 B) Faux : pendant la **4^{ème} semaine** ! la 5^{ème} semaine = développement des organes sensoriels à partir des placodes
 C) Vrai
 D) Vrai
 E) Faux

QCM 4 : ABC

- A) Vrai
 B) Vrai
 C) Vrai
 D) Faux : placodes olfactives !! Je vous ai fait ce piège car on a tendance à vouloir les assimiler à des yeux sur ce schéma
 E) Faux : Si justement ! L'embryon est recouvert d'épiblaste 2, on voit l'appareil branchial + les placodes

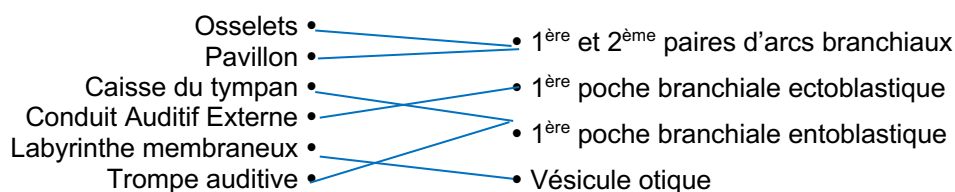
QCM 5 : D

- A) Faux : de part et d'autre du **BOURGEON NASO FRONTAL** dans la région du **PROSENCEPHALE**
 B) Faux : Les vésicules optiques c'est du **NEURECTOBLASTE**
 C) Faux : non l'épiblaste 2 donne juste le cristallin. C'est le neurectoblaste (prosencephale) qui donne la rétine et le nerf optique
 D) Vrai : un peu technique celui là mais regardez bien les schémas ça aide à mémoriser
 E) Faux

QCM 6 : D

- A) Faux : au niveau du **rhombencéphale**
 B) Faux : J'ai inversé : oreille externe + moyenne = appareil branchial / oreille interne = épiblaste 2
 C) Faux : **s'invaginer**. Si tu t'embrouilles entre les 2 termes → Evagination = vers l'Extérieur
 Invagination = vers l'Intérieur
 D) Vrai
 E) Faux

QCM 7 :



QCM 8 : ABC

- A) Vrai : oui oui 5^{ème} semaine pour la placode olfactive
- B) Vrai
- C) Vrai
- D) Faux : non ce qu'on voit c'est le stomodeum (partie bleue) qui communique avec l'Intestin Primitif Antérieur (jaune)
- E) Faux

QCM 9 : ACE

- A) Vrai : via les épithéliums buccal et anal
- B) Faux : tapissé d'épiblaste 2 (j'ai beaucoup trop forcé avec ce piège, mais il faut vraiment bien distinguer chaque structures +++)
- C) Vrai : texto cours
- D) Faux : au niveau du **plafond**
- E) Vrai

QCM 10 : A

- A) Vrai
- B) Faux : pas sur toute la ligne médiane □ présence du cordon ombilical
- C) Faux : tout est inversé □ évagination du prosencéphale et invagination de la placode cristallinienne
- D) Faux : non justement c'est l'exception ! Elle est formée à partir de la vésicule otique (=invagination de la placode otique)
- E) Faux

QCM 11 : BCD

- A) Faux : d'épiblaste 2
- B) Vrai
- C) Vrai
- D) Vrai
- E) Faux

QCM 12 : D

- A) Faux : d'une partie attention ! Il ne donne que l'épiderme
- B) Faux : non ça c'est les vésicules cristalliniennes, les vésicules optiques donnent la rétine + nerf optique
- C) Faux : 1ère poche branchiale ectoblastique
- D) Vrai
- E) Faux

QCM 13 : BD

- A) Faux : épiblaste secondaire
- B) Vrai
- C) Faux : d'épiblaste secondaire
- D) Vrai
- E) Faux

QCM 14 : AD

- A) Vrai : (mais pas les placodes otiques)
- B) Faux : évagination !!
- C) Faux : ça c'est les placodes otiques
- D) Vrai
- E) Faux

QCM 15 : D

- A) Faux : pas le conduit auditif externe
- B) Faux : de la placode otique !!!
- C) Faux : pendant la 5^{ème} (c'est l'exception)
- D) Vrai
- E) Faux

QCM 16 : ACD

- A) Vrai
- B) Faux : alors on évite de confondre l'anus avec la cavité buccal
- C) Vrai : yes il est issu du TN ! Le lobe antérieur de l'hypophyse = adénohypophyse = épiblaste 2
- D) Vrai
- E) Faux

QCM 17 : ABC

- A) Vrai
- B) Vrai
- C) Vrai : (on ne précise pas interne ou externe donc pas de piège, c'est juste un terme général)
- D) Faux : d'épiblaste secondaire !!
- E) Faux

QCM 18 : D

- A) Faux : oh ! la foule est outrée ! c'est le prosencéphale (vésicule la + crâniale du tube neurale)
- B) Faux : placode cristallinienne
- C) Faux : vésicule cristallinienne
- D) Vrai ++
- E) Faux

7. Mésoblaste

2021 – 2022 (Dr.Long-Mira)

QCM 1 : À propos de l'évolution du mésoblaste, indiquez la (les) proposition(s) exacte(s) :

- A) Le mésoblaste para-axial est à l'origine de la formation des somatomères au niveau occipito-coccygien et des somites au niveau céphalique
- B) Quant au mésoblaste latéral, il est à l'origine des voies urinaires et rénales ainsi que de l'appareil génital masculin
- C) Il existe, à un certain stade, 3 reins embryonnaires qui sont de la région céphalique à caudale : le métanéphros, le mésonephros, le pronéphros
- D) Le mésoblaste intermédiaire est à l'origine de la formation des séreuses et des cavités du corps humain
- E) Les propositions A, B, C et D sont fausses

QCM 2 : À propos de l'évolution du mésoblaste, indiquez la (les) proposition(s) exacte(s) :

- A) Le mésoblaste para-axial forme les somites et somatomères qui diffèrent, en plus de leur localisation, par la présence d'une cavité au niveau des somatomères : le myocèle
- B) A partir de la 4^{ème} semaine, après son individualisation chaque somite se différencie en plusieurs contingents cellulaires : le sclérotome, le dermatomyotome
- C) A partir de la 4^{ème} semaine, le mésoblaste intermédiaire se condense et forme les cordons néphrogènes
- D) Ces cordons subissent, ensuite, une étape de segmentation depuis la 2^{ème} paire de somites, occipitales jusqu'à la 5^{ème} paire de somites sacrés formant les néphrotomes
- E) Les propositions A, B, C et D sont fausses

QCM 3 : À propos de l'évolution du mésoblaste de développement embryonnaire, indiquez la (les) proposition(s) exacte(s) :

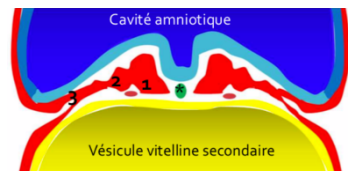
- A) Les somites au niveau occipito-coccygien, creusé d'une cavité (=le myocèle) sont les plus différenciés
- B) *Le pronéphros n'est à l'origine d'aucun dérivé chez l'homme* ITEM ANNULE
- C) Le mésoblaste latéral ne se segmente pas mais se clive, dès la fin de la S3, en deux lames ou feuillettes : la somatopleure intra-embryonnaire et la splanchnopleure intra-embryonnaire
- D) Le mésoblaste latéral est à l'origine de la formation des séreuses et des cavités du corps humain : la plèvre et la cavité pleurale, le péricarde et la cavité péricardique, le péritoine et la cavité péritonéale
- E) Les propositions A, B, C et D sont fausses

QCM 4 : À propos de l'évolution du mésoblaste, indiquez la (les) proposition(s) exacte(s) :

- A) L'organogénèse est un processus de formation des organes et des appareils à partir des constituants cellulaires des feuillettes fondamentaux
- B) Elle a lieu pendant la période fœtale
- C) Les feuillettes vont se modifier, se différencier et donner naissance aux ébauches des organes et appareils
- D) Ces ébauches vont subir des phénomènes de remodelage, de maturation et aboutiront ainsi à un organe fonctionnel pendant la vie intra-utérine
- E) Les propositions A, B, C et D sont fausses

QCM 5 : À propos de l'évolution du mésoblaste, indiquez la (les) proposition(s) exacte(s) :

- A) L'astérisque (*) correspond au mésoblaste axial
- B) Non ! L'astérisque (*) correspond à la chorde
- C) Le 1 correspond au mésoblaste intermédiaire
- D) Le 2 correspond au mésoblaste para-axial
- E) Le 3 correspond au mésoblaste latéral



QCM 6 : À propos de l'évolution du mésoblaste para-axial, indiquez la (les) proposition(s) exacte(s) :

- A) Les éléments cellulaires du mésoblaste para-axial se répartissent de façon symétrique de chaque côté de la chorde dorsale, et se segmentent en amas au niveau de chaque métamère soulevant l'ectoblaste autour de la zone de fermeture du TN
- B) Les somatomères et les somites diffèrent principalement par leur localisation (respectivement au niveau céphalique et occipito-coccygien) et d'une cavité au niveau des somites (= le myocèle)
- C) La métamérisation est la segmentation de l'embryon en étages superposés ou métamères, débutant à la 4^{ème} semaine
- D) 1 étage = 1 métamère = 1 paire de somites + ses dérivés + toutes les structures dans le même plan
- E) Les propositions A, B, C et D sont fausses

QCM 7 : À propos de la somitogénèse, indiquez la (les) proposition(s) exacte(s) :

- A) C'est un phénomène séquentiel : somites d'un métamère formés en même temps
- B) C'est un phénomène unidirectionnel : formation dans un sens cranio-caudal
- C) C'est un phénomène symétrique : de chaque côté de la chorde
- D) C'est un phénomène synchrone : formés les uns après les autres
- E) Les propositions A, B, C et D sont fausses

QCM 8 : À propos de l'évolution du mésoblaste para-axial, indiquez la (les) proposition(s) exacte(s) :

- A) Le sclérotome est composé de 3 types cellulaires qui sont les fibroblastes, les chondroblastes, les ostéoblastes qui seront respectivement à l'origine des disques intervertébraux, des ligaments intervertébraux, des os des vertèbres
- B) Le mésoblaste ayant migré autour de la chorde formera l'arc vertébral et le processus épineux
- C) Le mésoblaste ayant migré autour du TN formera le CV
- D) Le mésoblaste ayant migré latéralement formera les apophyses transverses et les côtes
- E) Les propositions A, B, C et D sont fausses

QCM 9 : À propos de l'évolution du mésoblaste para-axial, indiquez la (les) proposition(s) exacte(s) :

- A) À partir de la 5^{ème} semaine de développement, les cellules du myotome deviennent des cellules musculaires souches appelées les myoblastes (qui ont un aspect fusiforme)
- B) Au niveau de chaque métamère, le myotome se différencie en 2 contingents : un contingent dorsal (=l'hypomère) et un contingent ventral (=l'épimère)
- C) Au niveau thoracique, les muscles intercostaux perdront leur disposition métamérique
- D) Au niveau abdominal, les myotomes de plusieurs métamères fusionnent et forment des nappes musculaires concentriques et une colonne musculaire sur la ligne médiane
- E) Les propositions A, B, C et D sont fausses

QCM 10 : À propos de l'évolution du mésoblaste intermédiaire, indiquez la (les) proposition(s) exacte(s) :

- A) Le pronephros (O2-C5) est une structure transitoire vouée à disparaître chez l'homme
- B) Le pronephros est la structure la moins différenciée et le métanéphros la plus différencié du fait du gradient de différenciation crânio-caudal
- C) Le métanéphros est transitoirement fonctionnel au cours de la vie embryonnaire
- D) Le mésonéphros régresse et laisse persister le canal de Wolff
- E) Les propositions A, B, C et D sont fausses

QCM 11 : À propos de l'évolution du mésoblaste intermédiaire, indiquez la (les) proposition(s) exacte(s) :

- A) Le métanéphros, situé dans la région sacrée, constitue à la 5^{ème} semaine, une masse cellulaire (= le blastème métanéphrogène) à l'origine du métanéphros
- B) Le blastème métanéphrogène va évoluer et se différencier pour former l'ébauche du rein définitif sous l'induction du bourgeon urétéral
- C) Bourgeon urétéral = bourgeon urétral
- D) Lorsque le bourgeon urétéral pénètre le blastème métanéphrogène, il y a formation de la coiffe rénale et des sphérules rénales
- E) Les propositions A, B, C et D sont fausses

QCM 12 : À propos de l'évolution du mésoblaste intermédiaire, indiquez la (les) proposition(s) exacte(s) :

- A) Le bourgeon urétéral correspond à une excroissance de la partie crâniale du canal de Wolff
- B) La coiffe rénale est à l'origine des néphrons
- C) Le rein définitif est formé uniquement du bourgeon urétéral
- D) Le pronephros s'étend de la 6^{ème} vertèbre cervicale jusqu'à la 4^{ème} vertèbre lombaire
- E) Les propositions A, B, C et D sont fausses

QCM 13 : À propos de l'évolution du mésoblaste latéral de développement embryonnaire, indiquez la (les) proposition(s) exacte(s) :

- A) Le mésoblaste latéral se métamérise comme le mésoblaste para-axial et intermédiaire
- B) Il formera uniquement les séreuses (la plèvre, le péricarde, le péritoine)
- C) Une séreuse est une membrane formée d'un mésothélium reposant sur une couche de tissu conjonctif, recouvrant les organes et tapissant les cavités du corps
- D) Le pronephros régressera presque totalement sauf au niveau du canal pronéphrotique
- E) Les propositions A, B, C et D sont fausses

QCM 14 : À propos de l'évolution du mésoblaste, indiquez la (les) propositions(s) exacte(s) :

- A) La métamérisation débute dans la région caudale et progresse vers la région crâniale
- B) Les somatomères, à l'origine des muscles cranio-faciaux participeront à la formation des arcs branchiaux, tandis que les somites sont à l'origine du squelette de l'appareil locomoteur, des muscles de la paroi et du tissu conjonctif
- C) Le mésonéphros régresse et laisse persister le canal de Wolff
- D) Le rein définitif est formé de l'association du blastème métanéphrogène et du bourgeon urétral
- E) Les propositions A, B, C et D sont fausses

QCM 15 : À propos de l'évolution du mésoblaste, indiquez la (les) proposition(s) exacte(s) :

- A) La chorde est à l'origine, en partie, du SNC
- B) La somitogénèse est un processus asynchrone : les somites sont formés les uns après les autres
- C) Les somites, au niveau occipito-coccygien sont plus différenciés que les somatomères situés au niveau céphalique
- D) Au niveau abdominal, les myotomes de plusieurs métamères fusionnent et forment des nappes musculaires concentriques et une colonne musculaire médiane qui seront à l'origine des muscles transverses et des grands droits de l'abdomen
- E) Les propositions A, B, C et D sont fausses

QCM 16 : À propos de l'évolution du mésoblaste, indiquez la (les) proposition(s) exacte(s) :

- A) Le dermatome est à l'origine de l'épiderme
- B) Au niveau céphalique, le myotome est à l'origine des muscles striés cranio-faciaux
- C) Le sclérotome ayant migré autour du tube neural, formera le corps vertébral
- D) Le sclérotome ayant migré autour de la chorde formera l'arc vertébral et le processus épineux
- E) Les propositions A, B, C et D sont fausses

QCM 17 : À propos de l'évolution du mésoblaste, indiquez la (les) proposition(s) exacte(s) :

- A) Le mésoblaste intermédiaire est à l'origine des voies urinaires, rénales et de l'appareil génital masculin
- B) Le mésoblaste intermédiaire se condense en cordons néphrogènes qui se segmentent pour former les néphromes, qui donneront différents dérivés
- C) Les cordons néphrogènes se segmentent en néphrotomes depuis la 2^{ème} paire de somites occipitales, jusqu'à la 4^{ème} paire de somites lombaires
- D) Les néphrotomes sont des amas cellulaires situés en dehors des somites
- E) Les propositions A, B, C et D sont fausses

QCM 18 : À propos de l'évolution du mésoblaste, indiquez la (les) proposition(s) exacte(s) :

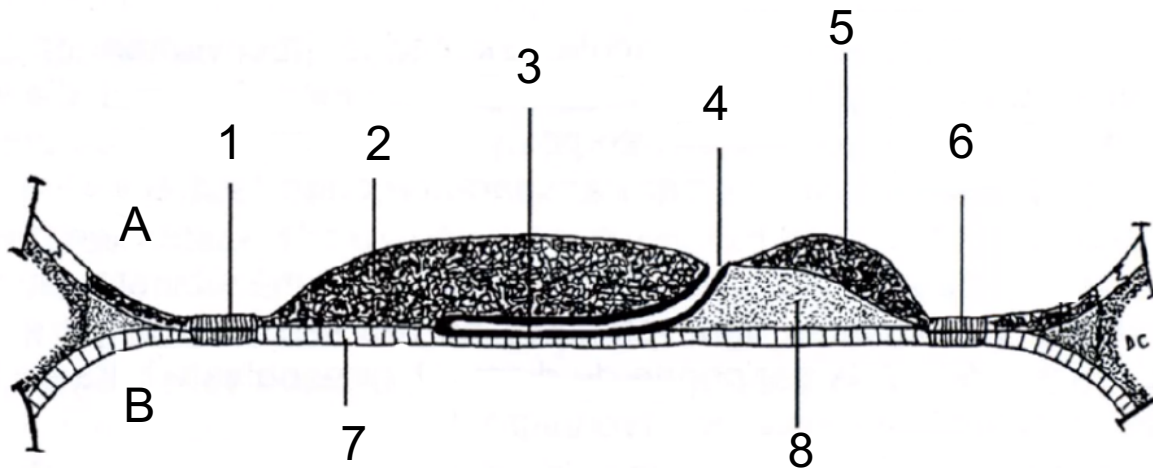
- A) Le pronéphros va complètement régresser
- B) Le pronéphros sera le rein le moins différencié et le métanéphros le plus différencié, car le gradient de différenciation est caudo-cranial
- C) Le mésonéphros est transitoirement fonctionnel au cours de la vie embryonnaire, puis, il régresse en laissant persister le canal de Wolff
- D) C'est donc cette partie qui sera à l'origine du rein définitif
- E) Les propositions A, B, C et D sont fausses

QCM 19 : À propos de l'évolution du mésoblaste, indiquez la (les) proposition(s) exacte(s) :

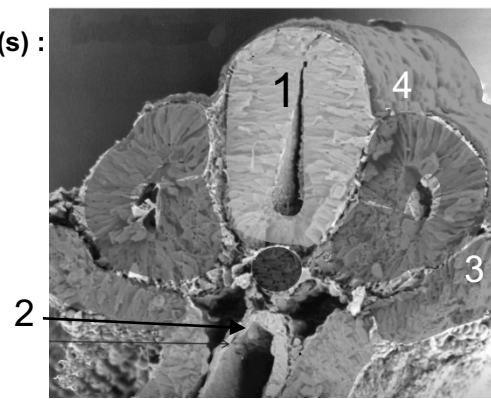
- A) Le métanéphros (à partir de L4) ne se métamérise pas et constitue à la 5^{ème} semaine, une masse cellulaire que l'on nomme métanéphros, à l'origine du métanéphros
- B) Le blastème métanéphrogène va évoluer et se différencier pour former l'ébauche du rein définitif
- C) Cette différenciation est induite par le bourgeon urogénital qui correspond à une excroissance de la partie caudale du canal de Wolff
- D) Lorsque le blastème se densifie, il forme : la coiffe rénale (à l'origine des néphrons) et les sphérules rénales
- E) Chorde = mésoblaste axial

QCM 20 : Légendez le schéma ci-dessous :

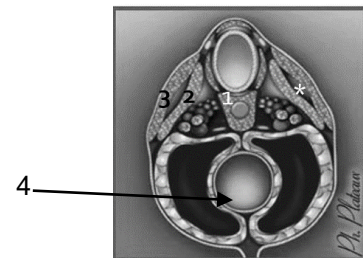
→ (Pour A et B ça montre les cavités liquidienne de l'embryon)

**QCM 21 : À propos du schéma ci-contre, indiquez la (les) propositions exacte(s) :**

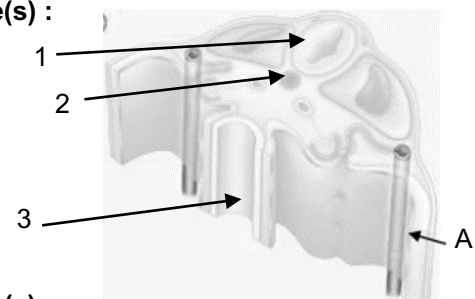
- A) On est dans la région céphalique de l'embryon*
- B) Le 1 montre le tube neural
- C) En 4 on observe de l'ectoblaste
- D) Le 2 correspond à de l'entoblaste
- E) Le 3 correspond au mésoblaste latérale
- F) Les propositions A, B, C et D sont fausses

**QCM 22 : À propos du schéma ci-contre, indiquez la (les) propositions exacte(s) :**

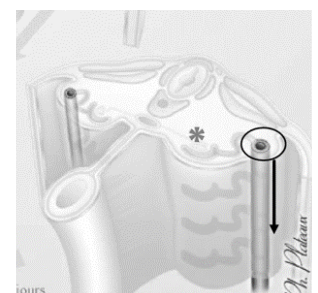
- A) On peut observer des somatomères
- B) En 2 on a le dermatome, en 3 le myotome
- C) En 1 il s'agit du syndétome qui a migré autour de la chorde et du TN
- D) Le 4 correspond au tube cardiaque
- E) Les propositions A, B, C et D sont fausses

**QCM 23 : À propos du schéma ci-joint, indiquez la (les) propositions(s) exacte(s) :**

- A) On est entre O2 et C5
- B) Le A correspond au canal mésonéphrotique
- C) En 1 on observe le TN, en 2 la chorde
- D) En 3 il s'agit de l'intestin primitif
- E) Les propositions A, B, C et D sont fausses

**QCM 24 : À propos du schéma ci-joint, indiquez la (les) propositions(s) exacte(s) :**

- A) On est entre C6 et T4
- B) On peut observer que les parties latérales du tubule métanéphrotique ont fusionné, participant à la formation du canal de Wolff
- C) La partie axiale du tubule mésonéphrotique est en contact avec les ébauches vasculaires (*)
- D) On peut observer que le sclérotome a migré autour de la chorde (pour donner le futur annulus fibrosus) et autour du tube neural (pour donner une partie de la future vertèbre)
- E) Les propositions A, B, C et D sont fausses



Corrections : Mésoblaste**QCM 1 : E**

- A) Faux : j'ai inverse (mouahahahaaah : rire machiavélique)
Somatomères -> au niveau céphalique
Somites -> au niveau occipito-coccygien
B) Faux : les dérivés cités proviennent du mésoblaste INTERMÉDIAIRE
C) Faux : de la région crâniale à caudale, on a : le pronéphros, le mésonéphros, le métanéphros (bossez vos repères anatomiques les loulous)
D) Faux : C'est le mésoblaste LATÉRAL qui en est à l'origine
E) Vrai

QCM 2 : BC

- A) Faux : ils diffèrent bien par la présence du myocèle. Mais cette cavité est présente au niveau des SOMITES et non pas des somatomères les loulous !
B) Vrai
C) Vrai
D) Faux : De la 2^{ème} paire de somites occipitales jusqu'à la 4^{ème} paire de somites lombaires car les néphromotomes ne sont observés qu'au niveau des étages PRONÉPHROTIC ET MÉSONÉPHROTIC
E) Faux

QCM 3 : ABCD

- A) Vrai
B) Vrai : il s'agit d'« une structure transitoire vouée à disparaître chez l'homme » (cf cours) ITEM ANNULE
C) Vrai : texto le cours
D) Vrai
E) Faux

QCM 4 : CD

- A) Vrai
B) Faux : elle a lieu pendant la période embryonnaire
C) Vrai
D) Vrai
E) Faux

QCM 5 : ABE

- A) Vrai
B) Vrai : j'avoue j'ai été vicieuse sur la formulation mais chorde = mésoblaste axial
C) Faux : le 1 correspond au mésoblaste para-axial (car de part et d'autre de l'axe)
D) Faux : le 2 correspond au mésoblaste intermédiaire
E) Vrai : les p'tits potes ce schéma est tiré du cours et c'est vraiment +++ et indispensable à votre compréhension et à une bonne visualisation !

QCM 6 : ABCD

- A) Vrai
B) Vrai
C) Vrai
D) Vrai
E) Faux : QCM cadeau les frères c'est texto le cours ;-)

QCM 7 : BC

- A) Faux : j'ai inversé séquentiel avec la définition de synchrone
B) Vrai
C) Vrai
D) Faux : réciproquement j'ai inversé synchrone avec la définition de séquentiel
E) Faux

QCM 8 : D

- A) Faux : item assez long mais restez concentrés les loulous ! les fibroblastes sont à l'origine des ligaments intervertébraux tandis que les chondroblastes sont à l'origine des disques intervertébraux
B) Faux
C) Faux : j'ai inversé les dérivés du mésoblaste migrant autour de la chorde et celui migrant autour du TN
D) Vrai
E) Faux

QCM 9 : AD

- A) Vrai
B) Faux : mouahahah j'ai inversé => le contingent DORSAL = ÉPIMÈRE et le contingent VENTRAL = HYPOMÈRE
C) Faux : justement au niveau thoracique, ils **conserveront** leur disposition métamérique
D) Vrai : texto les cours
E) Faux

QCM 10 : ABD

- A) Vrai
B) Vrai
C) Faux : le rein transitoirement fonctionnel est le mésonéphros. En effet, le pronéphros n'est pas fonctionnel et le métanéphros formera le rein définitif
D) Vrai
E) Faux

QCM 11 : ABD

- A) Vrai : texto le cours
B) Vrai
C) Faux : on se souvient uretère (qui conduit l'urine primitive des reins à la vessie) est bien différent de l'urètre qui permet de guider l'urine de la vessie vers l'extérieur)
D) Vrai
E) Faux

QCM 12 : E

- A) Faux : une excroissance de la partie CAUDALE du canal de Wolff. Téma le schéma du cours (toujours visualiser en embryooooOooooOooo ! +++)
B) Faux : ce sont les sphérules rénales qui sont à l'origine des néphrons
C) Faux : REIN DÉFINITIF = BLASTÈME MÉTANÉPHROGÈNE + BOURGEON URÉTÉRAL +++
D) Faux : pronephros → O2-C5 et mésonéphros → C6-L4 (donc juste avant métanéphros qui commence en L4, t'as capté)
E) Vrai

QCM 13 : C

- A) Faux : justement il ne se métamérise pas mais se clive en 2 lames
B) Faux : il formera séreuses et cavités => plèvre + cavité pleurale, péricarde + cavité péricardique, péritoine + cavité péritonéale
C) Vrai : définition bête et méchante
D) Faux : item vrai mais qui traite du mésoblaste intermédiaire (contrairement à ce que dit l'énoncé, on reste concentrés les loulous !)
E) Faux

QCM 14 : BC

- A) Faux : débute dans la région crâniale vers la région caudale (en gros j'ai inversé le sens de progression du phénomène)
B) Vrai
C) Vrai
D) Faux : urétéral et non pas urétral (je sais que vous me détestez à ce moment mais il faut bien rester concentré et faire la différence entre urètre et uretère)
E) Faux

QCM 15 : CD

- A) Faux : elle est à l'origine du nucléus pulposus (contenu dans les DIV), et a juste un rôle d'induction dans la formation du SNC, mais n'en n'est pas strictement à l'origine
- B) Faux : la somitogénèse est un processus synchrone → somites d'un métamère formés en même temps. J'ai mixé avec le fait que la somitogénèse est un processus séquentiel → somites formés les uns après les autres
- C) Vrai
- D) Vrai
- E) Faux

QCM 16 : E

- A) Faux : il est à l'origine du tissu conjonctif sous cutané : le derme et l'hypoderme
- B) Faux : au niveau céphalique, on retrouve les somatomères qui sont à l'origine des muscles cranio-faciaux. En clair, les muscles de la face ne proviennent pas du myotome
- C) Faux
- D) Faux : j'ai inversé entre les deux item le lieu de migration (autour du TN / de la chorde) et les dérivés correspondant
- E) Vrai

QCM 17 : ABCD

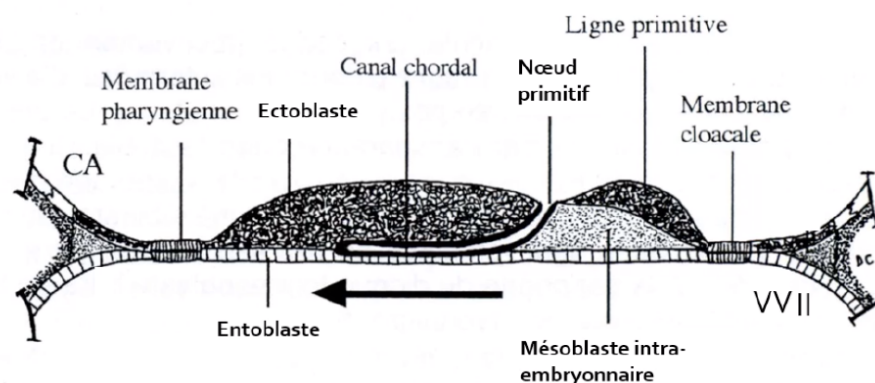
- A) Vrai
- B) Vrai
- C) Vrai
- D) Vrai
- E) Faux

QCM 18 : C

- A) Faux : il va régresser presque totalement sauf au niveau du canal de pronéphrotique
- B) Faux : le gradient de différenciation est cranio-caudal
- C) Vrai
- D) Faux : c'est l'ensemble du bourgeon urétéral et du blastème métanéphrogène qui formera le rein définitif
- E) Faux

QCM 19 : ABE

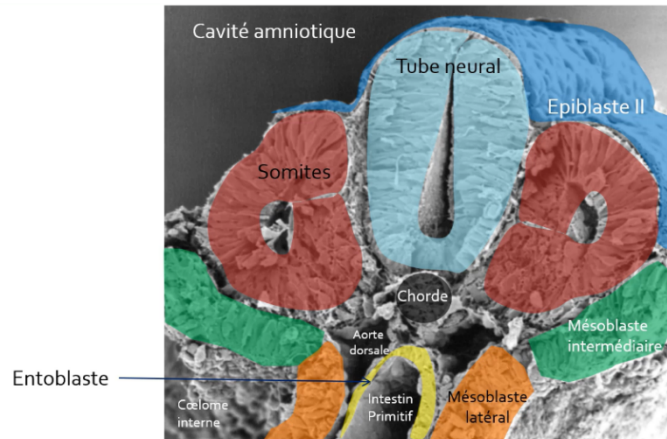
- A) Vrai : texto
- B) Vrai : texto encore
- C) Faux : c'est le bourgeon urétéral et non urogénital. Vous avez été beaucoup à penser que « urogénital » était synonyme de bourgeon urétéral mais ce n'est pas le cas, comme ça on est d'accord ! ;)
- D) Faux : ce sont les sphérules rénales qui sont à l'origine des néphrons
- E) Vrai : oui c'est bien vrai même si la chorde est d'origine épiblastique

QCM 20 :

QCM 21 : ABC

- A) Faux : car on voit la présence du myocèle = on a affaire à des SOMITES (pas des somatomères), on ne peut donc pas être dans la région céphalique
 B) Vrai
 C) Faux : de l'épiblaste 2 !!
 D) Vrai
 E) Faux : à du mésoB intermédiaire (lui il était un peu difficile je l'avoue)
 F) Faux

La prof adore ce schéma, il est déjà tombé plusieurs fois à l'examen, donc je vous conseille vivement de bien le connaître

**QCM 22 : E**

- A) Faux : pareil que dans le qcm 11, on voit le myocèle (*) donc ce sont des somites !
 B) Faux : c'est l'inverse !
 C) Faux : le **sclérotome**
 D) Faux : à l'intestin primitif/entoblaste
 E) Vrai

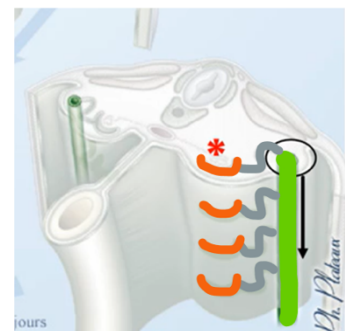QCM 23 : ACD

- A) Vrai : car on est dans la région pronéphrotique
 B) Faux : au canal pronéphrotique
 C) Vrai
 D) Vrai
 E) Faux

QCM 24 : CD

- A) Faux : entre C6 et L4
 B) Faux : tubule méSONéphrotique
 C) Vrai
 D) Vrai
 E) Faux

Pour ceux qui ont du mal à comprendre la **partie axiale** et la **partie latérale** du **tubule mésonéphrotiques**, voilà un petit schéma avec les couleurs qui correspondent 😊 (en rouge = **ébauche vasculaire**)
 Grossièrement : Latéral = la partie la plus loin du centre de l'embryon (cad la plus sur le côté)
 Axial = la partie la plus proche du centre de l'embryon
 Le **tubule mésonéphrotique** c'est la partie **orange** + partie **grise** + partie **verte**



8. Entoblaste

2021 – 2022 (Dr.Long-Mira)

QCM 1 : A propos de l'évolution de l'entoblaste, indiquez la (les) propositions(s) exacte(s) :

- A) L'intestin primitif se divise en 3 parties
- B) La région caudale de l'IP reste reliée à la vésicule ombilicale par le canal vitellin
- C) L'intestin primitif antérieur est initialement fermé par la membrane cloacale qui se résorbe à J27
- D) L'intestin primitif moyen est à l'origine de la partie proximale du colon
- E) Les propositions A, B, C et D sont fausses

QCM 2 : A propos de l'évolution de l'entoblaste, indiquez la (les) propositions(s) exacte(s) :

- A) L'intestin primitif antérieur est initialement fermé par la membrane pharyngienne qui se résorbe à J15
- B) Une fois la membrane résorbée on a une ouverture de l'IPA dans la cavité amniotique.
- C) L'IPA donne donc naissance au stomodeum (ébauche du crâne)
- D) L'IPM donnera naissance notamment à la partie terminale du duodénum
- E) Les propositions A, B, C et D sont fausses

QCM 3 : A propos de l'appareil branchial, indiquez la (les) propositions(s) exacte(s) :

- A) L'appareil branchial dérive de l'épiblaste secondaire
- B) N'importe quoi, il dérive du neurectoblaste
- C) Il a une forme d'entonnoir
- D) Il communique avec le coelome externe
- E) Les propositions A, B, C et D sont fausses

QCM 4 : A propos de l'IPA (intestin primitif antérieur), indiquez la (les) propositions(s) exacte(s) :

- A) L'intestin primitif antérieur se divise en 3 portions
- B) La portion céphalique donnera notamment le pharynx
- C) La portion caudale donnera notamment l'œsophage et l'estomac
- D) La portion pharyngienne donnera notamment le foie et les voies biliaires
- E) Les propositions A, B, C et D sont fausses

QCM 5 : A propos de l'intestin primitif, indiquez la (les) propositions(s) exacte(s) :

- A) L'IPM est à l'origine des arcs branchiaux
- B) L'IPM est à l'origine du jéjuno-iléon
- C) L'IPP est à l'origine du rectum
- D) L'IPP est à l'origine de la partie proximale du colon
- E) Les propositions A, B, C et D sont fausses

QCM 6 : A propos de l'intestin primitif, indiquez la (les) propositions(s) exacte(s) :

- A) L'IPM est à l'origine de la partie proximale duodénum
- B) La portion caudale de l'IPA est à l'origine de la diverticule respiratoire
- C) L'IPP est à l'origine de la partie distale du colon
- D) La portion caudale de l'IPA est à l'origine des arcs branchiaux
- E) Les propositions A, B, C et D sont fausses

QCM 7 : A propos de l'intestin primitif, indiquez la (les) propositions(s) exacte(s) :

- A) La zone de jonction entre l'éperon périnéal et la membrane cloacale formera le périnée
- B) L'éperon périnéal va s'allonger et va délimiter en avant le canal ano-rectal et en arrière le sinus uro-génital
- C) Quant à la membrane cloacale, elle va se différencier en membrane uro-génitale et en membrane anale
- D) La partie caudale de l'allantoïde se dilate pour former la vessie
- E) Les propositions A, B, C et D sont fausses

QCM 8 : A propos des arcs branchiaux, indiquez la (les) propositions(s) exacte(s) :

- A) Les arcs branchiaux correspondent à des massifs cellulaires délimités par les poches épiblastiques en dehors et les poches entoblastiques en dedans
- B) Ils sont composés de mésenchyme à l'origine des ébauches vasculaires, nerveuses, cartilagineuses
- C) Ils sont composés de mésoblaste à l'origine des muscles striés crânio-faciaux
- D) L'ensemble formera le squelette et les organes de la face et du cou
- E) Les propositions A, B, C et D sont fausses

QCM 9 : A propos de l'appareil branchial, indiquez la (les) propositions(s) exacte(s) :

- A) Il y a 5 arcs branchiaux en tout car le 5^{ème} régresse
- B) Il y a donc 5 poches épiblastiques
- C) Et 5 poches entoblastiques
- D) Les arcs branchiaux se forment selon un gradient cranio-caudal
- E) Les propositions A, B, C et D sont fausses

QCM 10 : A propos des poches de l'appareil branchial, indiquez la (les) propositions(s) exacte(s) :

- A) La 1^{ère} poche entoblastique donnera l'épithélium de l'oreille moyenne
- B) La 3^{ème} poche entoblastique donnera l'épithélium des amygdales palatines
- C) La 4^{ème} poche entoblastique donnera les parathyroïdes supérieures
- D) La 5^{ème} poche entoblastique donnera les parathyroïdes inférieures
- E) Les propositions A, B, C et D sont fausses

QCM 11 : A propos des poches de l'appareil branchial, indiquez la (les) propositions(s) exacte(s) :

- A) La 2^{ème} poche entoblastique donnera l'épithélium de l'oreille moyenne
- B) La 3^{ème} poche entoblastique donnera le thymus
- C) La 3^{ème} poche entoblastique donnera les parathyroïdes inférieures
- D) La 4^{ème} poche entoblastique donnera la thyroïde ainsi que ces cellules C
- E) Les propositions A, B, C et D sont fausses

QCM 12 : A propos de l'évolution de l'entoblaste, indiquez la (les) propositions(s) exacte(s) :

- A) Les arcs branchiaux sont délimités à l'intérieur par l'épiblaste secondaire
- B) Le 2^{ème} arc branchial apparaît à J24 alors que le 5^{ème} apparaît à J28
- C) Les 1^{er} battements cardiaques sont observables à partir de J12
- D) L'entoblaste va s'internaliser pour donner le coelome interne
- E) Les propositions A, B, C et D sont fausses

QCM 13 : À propos de l'évolution de l'entoblaste, indiquez la (les) propositions(s) exacte(s) :

- A) Le cloaque est une partie commune à l'IPP et à l'allantoïde
- B) L'IPM est situé dans la partie moyenne de l'embryon, à la hauteur de la vésicule ombilicale
- C) La partie ventrale de l'IPM est en communication avec l'allantoïde
- D) L'IPP est fermé par la membrane cloacale
- E) Les propositions A, B, C et D sont fausses

QCM 14 : A propos de l'appareil branchial, indiquez la (les) propositions(s) exacte(s) :

- A) L'appareil branchial sera à l'origine de la cavité bucco-nasale
- B) Les poches épiblastiques sont recouvertes par de l'épiblaste II en dedans
- C) Les poches ectoblastiques sont recouvertes par de l'ectoblaste en dehors
- D) Ces poches sont bilatérales et symétriques
- E) Les propositions A, B, C et D sont fausses

QCM 15 : A propos de l'appareil branchial, indiquez la (les) propositions(s) exacte(s) :

- A) Il y a 5 arcs branchiaux en tout car le 2^{ème} régresse
- B) La 1^{ère} poche entoblastique va former la face externe du tympan et du conduit auditif externe
- C) Non, la 1^{ère} poche entoblastique va former l'épithélium de l'oreille moyenne
- D) Les 2^{ème}, 3^{ème} et 4^{ème} poches entoblastiques régressent
- E) Les propositions A, B, C et D sont fausses

QCM 16 : A propos de l'entoblaste, indiquez la (les) propositions(s) exacte(s) :

- A) La 1^{ère} poche ectoblastique donnera l'épithélium de l'oreille externe
- B) La 4^{ème} poche entoblastique donnera l'épithélium des amygdales palatines
- C) La 4^{ème} poche entoblastique donnera les parathyroïdes inférieures
- D) La 6^{ème} poche entoblastique donnera les parathyroïdes inférieures
- E) Les propositions A, B, C et D sont fausses

QCM 17 : A propos de l'entoblaste, indiquez la (les) propositions(s) exacte(s) :

- A) La 2^{ème} poche entoblastique donnera l'épithélium de l'oreille moyenne
- B) La 3^{ème} poche ectoblastique donnera le thymus
- C) La 3^{ème} poche entoblastique donnera les parathyroïdes inférieures
- D) La 4^{ème} poche entoblastique donnera la thyroïde ainsi que ces cellules C
- E) Les propositions A, B, C et D sont fausses

Corrections : Entoblaste**QCM 1 : AD**

- A) Vrai
- B) Faux : C'est la région centrale
- C) Faux : Par la membrane pharyngienne
- D) Vrai
- E) Faux

QCM 2 : BD

- A) Faux : A J27
- B) Vrai
- C) Faux : Le stomodeum est ébauche de la bouche
- D) Vrai
- E) Faux

QCM 3 : C

- A) Faux : Non il dérive de l'entoblaste vu qu'il dérive de l'intestin pharyngien (= portion céphalique de l'IPA)
- B) Faux : Cf item A
- C) Vrai
- D) Faux : Il communique avec la cavité amniotique
- E) Faux

QCM 4 : BC

- A) Faux : Attention c'est l'intestin primitif qui se divise en 3 : Intestin primitif antérieur (IPA), IPM, IPP. Et l'IPA se divise lui-même en 2 : portion céphalique (=pharyngienne) et portion caudale
- B) Vrai
- C) Vrai
- D) Faux : C'est la portion caudale qui donne le foie et les voies biliaires
- E) Faux

QCM 5 : BC

- A) Faux : C'est l'IPA
- B) Vrai
- C) Vrai
- D) Faux : C'est l'IPM
- E) Faux

QCM 6 : C

- A) Faux : C'est la partie caudale de l'IPA qui à l'origine de la partie proximale du duodénum
- B) Faux : C'est la portion céphalique de l'IPA qui est à l'origine de la diverticule respiratoire
- C) Vrai
- D) Faux : C'est la portion céphalique de l'IPA qui est à l'origine des arcs branchiaux
- E) Faux

QCM 7 : AC

- A) Vrai
- B) Faux : C'est inverse, il va délimiter en avant le sinus uro-génital et en arrière le canal ano-rectal
- C) Vrai
- D) Faux : C'est sa partie moyenne qui va se dilater et formée la vessie
- E) Faux

QCM 8 : ABCD

- A) Vrai
- B) Vrai
- C) Vrai
- D) Vrai
- E) Faux

QCM 9 : AD

- A) Vrai
- B) Faux : Il n'y a que 4 poches épiblastiques
- C) Faux : Il n'y a que 4 poches entoblastiques
- D) Vrai
- E) Faux

QCM 10 : AC

- A) Vrai
- B) Faux : C'est la 2^{ème} poche
- C) Vrai
- D) Faux : Il n'y a pas de 5^{ème} poche
- E) Faux

QCM 11 : BC

- A) Faux : C'est la 1^{ère} poche
- B) Vrai
- C) Vrai
- D) Faux : La 4^{ème} poche entoblastique donnera la thyroïde SAUF ces cellules C qui elles, dérivent des crêtes neurales
- E) Faux

QCM 12 : E

- A) Faux : A l'intérieur → Délimités par l'entoblaste
- B) Faux : Il n'y a pas de 5^{ème} arc branchial !!!!!
- C) Faux : A partir de J22
- D) Faux : Pour donner l'intestin primitif
- E) Vrai

QCM 13 : ABD

- A) Vrai
- B) Vrai
- C) Faux : C'est la partie ventrale de l'IPP qui est en communication avec l'allantoïde
- D) Vrai
- E) Faux

QCM 14 :

- A) Vrai
- B) Faux : En dehors
- C) Faux : En dedans
- D) Vrai
- E) Faux

QCM 15 :

- A) Faux : C'est le 5^{ème} arc branchial qui régresse rapidement
- B) Faux : Cf item C, ça c'est pour la poche épiblastique
- C) Vrai
- D) Faux : Ça c'est pour les poches épiblastiques
- E) Faux

QCM 16 : A

- A) Vrai
- B) Faux : C'est la 2^{ème} poche
- C) Faux : Parathyroïdes supérieurs
- D) Faux : Il n'y a pas de 6^{ème} poche
- E) Faux

QCM 17 : C

- A) Faux : C'est la 1^{ère} poche
- B) Faux : ENTOBLASTIQUE
- C) Vrai
- D) Faux : La 4^{ème} poche entoblastique donnera la thyroïde SAUF ces cellules C qui elles, dérivent des crêtes neurales
- E) Faux

9. 3^{ème} mois à la délivrance

2021 – 2022 (Dr.Long-Mira)

QCM 1 : À propos du 3^{ème} mois à la délivrance, indiquez la (les) proposition(s) exacte(s) :

- A) Elle appartient à la période fœtale
- B) Elle est caractérisée par la croissance et la maturation des tissus et organes ainsi que du placenta
- C) En gynécologie, on date en semaine de développement
- D) On estime ainsi la durée de la grossesse à 42 semaines d'aménorrhée (=40 semaines de développement)
- E) Les propositions A, B, C et D sont fausses

QCM 2 : À propos du 3^{ème} mois à la délivrance, indiquez la (les) proposition(s) exacte(s) :

- A) Cette période est marquée par une croissance rapide de la tête
- B) Non, la tête arrête de croître et le corps se développe
- C) L'accroissement du poids intervient au cours des 3^{ème}, 4^{ème}, et 5^{ème} mois
- D) À la naissance, la tête représente 1/3 de la longueur de fœtus
- E) Les propositions A, B, C et D sont fausses

QCM 3 : À propos 3^{ème} mois à la délivrance, indiquez la (les) proposition(s) exacte(s) :

- A) La longueur du fœtus est habituellement exprimée en longueur vertex-coccyx ou cranio caudal
- B) Il s'agit d'un bon marqueur de la croissance fœtale que l'on peut mesurer au scanner
- C) La détermination l'âge du fœtus par la mesure de sa longueur cranio-caudale est primordiale pour une surveillance optimale de la grossesse
- D) Au 5^{ème} mois, le corps représente 2/3 de la longueur du fœtus
- E) Les propositions A, B, C et D sont fausses

QCM 4 : À propos de la période de développement fœtal, indiquez la (les) proposition(s) exacte(s) :

- A) La face prend un aspect plus humain au 5^{ème} mois.
- B) Pendant le 3^{ème} mois les yeux viennent se placer sur le versant latéral de la face
- C) Les yeux et les oreilles se trouvent à leurs places définitives dès le 3^{ème} mois.
- D) Le lanugo vient recouvrir tout le fœtus au 3^{ème} mois.
- E) Les propositions A, B, C et D sont fausses

QCM 5 : À propos de la période de développement fœtal, quel(s) élément(s) apparaisse(nt) pendant le 5^{ème} mois :

- A) Les ongles
- B) Le vernix caseosa
- C) Les points d'ossifications primaires
- D) Les organes génitaux (rendant possible le diagnostic par échographie)
- E) Les propositions A, B, C et D sont fausses

QCM 6 : À propos du 3^{ème} mois, indiquez la (les) proposition(s) exacte(s) :

- A) La hernie ombilicale apparaît progressivement à partir du 3^{ème} mois
- B) Les membres acquièrent une longueur proportionnelle à la longueur du corps
- C) Mais les membres supérieurs restent un peu plus courts et moins développés que les membres inférieurs
- D) Les mouvements du fœtus ne sont pas encore perceptibles
- E) Les propositions A, B, C et D sont fausses

QCM 7 : À propos de la période de développement fœtal, indiquez la (les) proposition(s) exacte(s) :

- A) Le fœtus grandit rapidement pendant les 4^{ème} et 5^{ème} mois
- B) Les yeux et les oreilles sont à leur position définitive au 5^{ème} mois
- C) Les sourcils, les cils, et les cheveux sont visibles au 5^{ème} mois
- D) Le vernix caseosa est une substance blanchâtre et grasseuse qui agit comme un isolant thermique
- E) Les propositions A, B, C et D sont fausses

QCM 8 : À propos de la période de développement fœtal, indiquez la (les) proposition(s) exacte(s) ATTENTION ITEM E :

- A) Les mouvements du fœtus apparaissent au 6-7^{ème} mois
- B) Les paupières s'ouvrent au 7^{ème} mois du développement
- C) Au cours du développement précoce, la chambre antérieure de l'œil est délimitée par l'épithélium postérieur de la cornée en avant et par la membrane pupillaire en arrière
- D) La membrane pupillaire régresse complètement au cours des 6^{ème} et 7^{ème} mois
- E) La chambre postérieure de l'œil est l'espace compris entre l'iris en avant et le cristallin et les corps ciliaires en arrière

QCM 9 : À propos de la période de développement fœtal, indiquez la (les) proposition(s) exacte(s) :

- A) La mise en place de la graisse sous cutanée se fait vers le 6^{ème} mois.
- B) Au 6^{ème} mois, le fœtus a un aspect ridé et rougeâtre, sa peau est également mince
- C) Une naissance prématurée rend la survie du fœtus difficile car c'est durant les deux derniers mois que se poursuit la maturation des organes (appareil respiratoire et système nerveux central notamment)
- D) Les os du crâne se soudent à la naissance par fusion des sutures et fontanelles
- E) Les propositions A, B, C et D sont fausses

QCM 10 : À propos de la période de développement fœtal, indiquez la (les) proposition(s) exacte(s) :

- A) Les fontanelles et les sutures permettent au crâne de bénéficier d'une certaine rigidité
- B) Le lanugo et le vernix caseosa régressent totalement avant la naissance
- C) À la fin du 9^{ème} mois, le thorax est la partie du corps du fœtus qui présente le plus grand diamètre
- D) À la naissance le poids moyen d'un nouveau-né à terme est de 3300g et la longueur vertex-talon est d'environ 50cm
- E) Les propositions A, B, C et D sont fausses

QCM 11 : À propos du 3^{ème} mois à la délivrance, indiquez la (les) propositions(s) exacte(s) :

- A) Les yeux, primitivement orientés latéralement, viennent se positionner sur le versant antérieur de la face vers le 3^{ème} mois.
- B) Au 5^{ème} mois, la tête représente environ 2/3 de la longueur du fœtus
- C) Vers le 5^{ème} mois, la peau commence à se recouvrir d'une substance blanchâtre et grasseuse qui porte le nom de lanugo
- D) À la naissance le poids moyen d'un nouveau-né à terme est de 3,3kg
- E) Les propositions A, B, C et D sont fausses

QCM 12 : À propos du 3^{ème} mois à la délivrance, indiquez la (les) propositions exacte(s) :

- A) Elle correspond à la période fœtal et est caractérisée par la croissance du fœtus
- B) Il y a 4 semaines de différences entre la datation en gynécologie et en embryologie
- C) On retrouve une croissance en poids surtout lors des 8^{ème} et 9^{ème} mois
- D) Au 3^{ème} mois, la tête correspond à 1/3 du corps
- E) Les propositions A, B, C et D sont fausses

QCM 13 : À propos du 3^{ème} mois à la délivrance, indiquez la (les) propositions exacte(s) :

- A) On utilise les stades de Carnegie pour mesurer la longueur du fœtus à l'échographie
- B) Le lanugo, fin duvet, agit comme un isolant thermique
- C) Le vernix caseosa, produit des glandes sébacées à la fin du 5^{ème} mois, agit comme une barrière anti-infectieux
- D) Les derniers mois de développement sont fondamentaux à la maturation de nombreux organes, notamment le système nerveux et l'appareil respiratoire
- E) Les propositions A, B, C et D sont fausses

QCM 14 : Indiquez les éléments qui se forment au 5^{ème} mois :

- A) Le lanugo sur la tête
- B) Les ongles
- C) La régression de la hernie ombilicale
- D) Les OGE deviennent visibles à l'échographie (= diagnostic du sexe possible)
- E) Les propositions A, B, C et D sont fausses

QCM 15 : À propos du 3^{ème} mois à la délivrance, indiquez la (les) propositions exacte(s) :

- A) Les paupières s'ouvrent, la membrane pupillaire régresse et la peau est mince, ridée et rougeâtre au 6^{ème} mois
- B) On peut percevoir les mouvements du fœtus au 6^{ème} mois
- C) Les sutures et les fontanelles ne se soudent pas au 8-9^{ème} mois
- D) Au 5^{ème} mois, les yeux et les oreilles sont dans leurs positions définitives
- E) Les propositions A, B, C et D sont fausses

Corrections : 3^{ème} mois à la délivrance**QCM 1 : AB**

- A) Vrai
B) Vrai
C) Faux : en SA !! SD c'est la datation en embryologie
D) Faux : **40 SA = 38 SD** (et oui dans ce cours il y a une semaine d'écart par rapport à ce qui est dit dans le cours sur l'introduction, mais en terme d'accouchement, on n'est pas à une semaine près 😊)
E) Faux

QCM 2 : E

- A) Faux : du **corps**
B) Faux : ATTENTION, la tête continue de se développer !! Mais juste moins rapidement que le corps, c'est pour ça qu'on parle de **ralentissement relatif** de la croissance de la tête par rapport au reste du corps.
C) Faux : ça c'est la croissance du corps ! le poids c'est pendant les **2 derniers mois**
D) Faux : le 1/4
E) Vrai

QCM 3 : ACD

- A) Vrai
B) Faux : ...ECHOGRAPHIE (ne me détestez pas s'il vous plaît, vraiment on sait jamais)
C) Vrai
D) Vrai : Si la tête fait 1/3 de la longueur, le corps correspond aux 2/3 restants (prenez l'habitude de vous adapter à ce qui est demandé et pas forcément à ce qui est écrit noir sur blanc dans le cours)
E) Faux

QCM 4 : E

- A) Faux : dès le 3^{ème} mois !
B) Faux : sur le versant antérieur (ils sont initialement latéraux)
C) Faux : non pendant le 3^{ème} mois ils migrent, leurs places définitives sont autour du **5^{ème} mois**
D) Faux : au 5^{ème} mois !!! Au 3^{ème} mois c'est que la **tête**
E) Vrai

QCM 5 : B

- A) Faux : 3^{ème} mois
B) Vrai
C) Faux : 3^{ème} mois
D) Faux : ils **apparaissent** au 3^{ème} mois, donc diagnostic du sexe possible **dès le 3^{ème} mois**, mais attention, à partir de là, on peut diagnostiquer le sexe de fœtus à n'importe quel mois (4,5,6,7,8,9^{ème} mois). Donc attention à la formulation des items :
→ « On peut diagnostiquer le sexe à partir du 5^{ème} mois » : faux
→ « On peut diagnostiquer le sexe au 5^{ème} mois » : vrai
E) Faux

QCM 6 : BD

- A) Faux : regresse/disparaît progressivement !
B) Vrai
C) Faux : c'est l'inverse → mb inf < mb sup
D) Vrai : ils sont perceptibles à partir du 5^{ème} mois
E) Faux

QCM 7 : ABC

- A) Vrai
B) Vrai
C) Vrai
D) Faux : c'est une barrière anti-infectieuse !! C'est le **lanugo** qui agit comme un isolant thermique
E) Faux

QCM 8 : BCDE

- A) Faux : 5^{ème} mois
- B) Vrai
- C) Vrai
- D) Vrai
- E) Vrai

QCM 9 : BC

- A) Faux : pendant les 2 derniers mois, ce qui donnera les formes rondes du fœtus
- B) Vrai : car pauvreté en tissu conjonctif et tissu graisseux
- C) Vrai
- D) Faux : ils ne se soudent surtout pas !! Ça commence quelques mois après la naissance (*pourquoi ? notamment pour permettre au cerveau de se développer sans être bloqué par les os du crane*)
- E) Faux

QCM 10 : D

- A) Faux : déformabilité !!
- B) Faux : non il régresse progressivement et disparaît complètement après la naissance
- C) Faux : la **tête**
- D) Vrai : 3300g = 3,3kg (et oui, les valeurs sont à connaître +++)
- E) Faux

QCM 11 : AD

- A) Vrai
- B) Faux : Le 1/3
- C) Faux : c'est le vernix caseosa
- D) Vrai : les valeurs sont à connaître !
- E) Faux

QCM 12 : AC

- A) Vrai
- B) Faux : il n'y a que 2 semaines
- C) Vrai
- D) Faux : la moitié !! c'est au 5^{ème} mois pour le 1/3
- E) Faux

QCM 13 : BCD

- A) Faux : la longueur vertex-coccyx ou cranio-caudal (carnegie c'est pas au programme mais c'est pour dater l'embryon)
- B) Vrai
- C) Vrai
- D) Vrai
- E) Faux

QCM 14 : E

- A) Faux
- B) Faux
- C) Faux
- D) Faux
- E) Vrai : tout ce qui est énuméré correspond au 3^{ème} mois

QCM 15 : ABCD

- A) Vrai : pour se rappeler on se dit que le 6^{ème} mois = que des P
- B) Vrai : et oui ! Ils apparaissent au 3^{ème} mois mais ça ne veut pas dire qu'ils ne sont pas perceptibles après
- C) Vrai +++ ça commence à se souder quelques mois après la naissance
- D) Vrai
- E) Faux

10. Annexes

2021 – 2022 (Dr.Long-Mira)

QCM 1 : À propos des annexes, indiquez la (les) proposition(s) exacte(s) :

- A) Les annexes correspondent à tout ce qui entre dans la constitution de l'embryon ou du fœtus
- B) Elles sont issues des structures dérivées du trophoblaste, auxquelles vont s'ajouter l'hypoblaste, le MEE, et les amnioblastes
- C) Les annexes sont des structures évolutives
- D) Celles définitives (le placenta, les membranes fœtales, la cavité amniotique, le cordon ombilical) seront constituées en 2^{ème} moitié de grossesse
- E) Les propositions A, B, C et D sont fausses

QCM 2 : À propos des annexes, indiquez la (les) proposition(s) exacte(s) :

- A) Le placenta est un organe transitoire
- B) Il se développe à partir de la 2^{ème} semaine de DE et est expulsé lors de l'accouchement (réaction déciduale), 20 à 30 minutes après la naissance
- C) Dès la 2^{ème} semaine, le trophoblaste s'est différencié en 2 populations cellulaires, d'abord au pôle embryonnaire : le STT (couche interne), le CTT (couche externe)
- D) Ce sont les lacunes formées au sein du STT, ayant érodé les capillaires maternels et conflué qui seront à l'origine de la chambre intervilleuse
- E) Les propositions A, B, C et D sont fausses

QCM 3 : À propos des annexes, indiquez la (les) proposition(s) exacte(s) :

- A) La chambre intervilleuse est remplie de sang embryonnaire
- B) La coque cytotrophoblastique se met en place par prolifération du CTT aux extrémités distales des villosités tertiaires, s'enfonçant dans l'endomètre décidualisé, et par l'anastomose des cordons de CTT au-delà du STT
- C) La chambre intervilleuse est ouverte sur l'endomètre décidualisé
- D) La chambre intervilleuse est tapissée de CTT
- E) Les propositions A, B, C et D sont fausses

QCM 4 : À propos des annexes, indiquez la (les) proposition(s) exacte(s) :

- A) La réaction déciduale correspond à des modifications morphologiques et fonctionnelles importantes au niveau des cellules de la partie superficielle de l'endomètre qui porte le nom de couche spongieuse
- B) L'endomètre décidualisé prend alors le nom de caduque, on en décrit 3 : la caduque ovulaire (qui participera à la formation du placenta), les caduques pariétale et basale (qui participeront à la formation des membranes)
- C) Les villosités choriales secondaires présentent, en coupe transversale, des capillaires sanguins au sein du MEE, entouré lui-même de STT
- D) Les villosités primaires présentent, en coupe transversale, un axe de MEE, au sein du CTT, le tout entouré de STT
- E) Les propositions A, B, C et D sont fausses

QCM 5 : À propos des annexes, indiquez la (les) proposition(s) exacte(s) :

- A) A J23, on observe les villosités choriales dans 3 stades morphologiques différents
- B) La circulation foeto-placentaire = circulation utéro-placentaire
- C) La circulation foeto-placentaire met en contact, le sang fœtal et le sang maternel
- D) La membrane chorio-amniotique se forme par fusion des caduques ovulaire et pariétale
- E) Les propositions A, B, C et D sont fausses

QCM 6 : À propos des annexes, indiquez la (les) proposition(s) exacte(s) :

- A) Au niveau du col utérin, on ne retrouve pas de caduque pariétale mais juste la membrane chorio-amniotique
- B) C'est pourquoi le col utérin est une zone de fragilité
- C) Le placenta est d'origine uniquement maternelle (avec la caduque basilaire)
- D) La face maternelle du placenta est bosselée et en contact avec le liquide amniotique
- E) Les propositions A, B, C et D sont fausses

QCM 7 : À propos des annexes, indiquez la (les) proposition(s) exacte(s) :

- A) La face maternelle possède des cotylédons maternels séparés par des septums inter-cotylédonaire
- B) La face fœtale est recouverte par l'amnios (ou épithélium amniotique)
- C) Les septums inter-cotylédonaire sont des replis qui cloisonnent totalement la chambre intervilleuse en cotylédons
- D) Le placenta présente 2 types de circulation : la circulation foeto-placentaire (incluant le cordon ombilical), et la circulation utéro-placentaire (incluant notamment la CIV)
- E) Les propositions A, B, C et D sont fausses

QCM 8 : À propos des annexes, indiquez la (les) proposition(s) exacte(s) :

- A) Le cordon ombilical comprend 1 artère ombilicale et 2 veines ombilicales
- B) Le sang transporté dans une veine ombilicale est désoxygéné, tandis que celui circulant dans une artère ombilicale est oxygéné
- C) Une artère ombilicale transporte le sang de l'embryon, puis du fœtus vers le placenta
- D) Une veine ombilicale transporte le sang ayant circulé dans les villosités chorales vers le fœtus
- E) Les propositions A, B, C et D sont fausses

QCM 9 : À propos des annexes, indiquez la (les) proposition(s) exacte(s) :

- A) Concernant la circulation utéro-lacunaire, le sang maternel arrive dans la CIV, par les artères utéro-placentaires, et y circule entre les villosités chorales, puis se draine dans les sinus veineux qui se collectent dans les veines utéro-placentaires
- B) Le placenta est cotylédoné
- C) A terme, le placenta présente, en coupe transversale, du côté fœtal : la plaque chorale (= amnios + MEE + CTT + STT), d'origine uniquement ovulaire
- D) A terme, le placenta présente, en coupe transversale, du côté maternel : la plaque basale (= STT + CTT + caduque basale), d'origine mixte (ovulaire et maternelle)
- E) Les propositions A, B, C et D sont fausses

QCM 10 : À propos des annexes, indiquez la (les) proposition(s) exacte(s) :

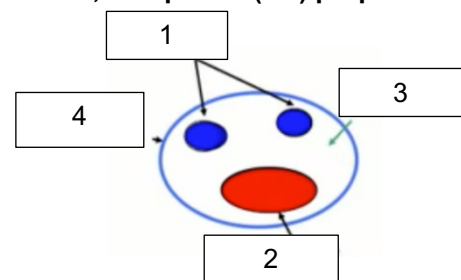
- A) Le placenta est semi-chorial
- B) Le placenta est discoïde
- C) Le placenta a une fonction protectrice parfaite
- D) Le placenta a une fonction immunologique
- E) Les propositions A, B, C et D sont fausses

QCM 11 : À propos des annexes, indiquez la (les) proposition(s) exacte(s) :

- A) Le placenta est décidual
- B) Les membranes fœtales sont des feuillets délimitant la cavité amniotique
- C) Elles sont en continuité avec le placenta et sont situées entre la cavité amniotique et la couche spongieuse de l'endomètre
- D) Les membranes fœtales auront une double origine : ovulaire (avec la membrane chorio-amniotique) et maternelle (avec les caduques ovulaire et pariétale)
- E) Les propositions A, B, C et D sont fausses

QCM 12 : À propos de la coupe transversale du cordon ombilical ci-dessous, indiquez la (les) proposition(s) exacte(s) :

- A) Le 1 correspond aux veines ombilicales
- B) Le 2 correspond à l'artère ombilicale
- C) Le 3 correspond à la gelée de Winston
- D) Le 4 correspond à de l'épiblaste secondaire
- E) Les propositions A, B, C et D sont fausses

**QCM 13 : À propos des annexes, indiquez la (les) propositions(s) exacte(s) :**

- A) Les annexes sont issues du tissu intra-embryonnaire
- B) Non ! Ce sont des structures dérivées du trophoblaste, de l'hypoblaste, du MEE, des amnioblastes et des caduques
- C) Elles ont une double origine : maternelle et ovulaire
- D) Les annexes fœtales se mettent en place dès la 2^{ème} semaine de développement mais celles définitives seront constituées en 2^{ème} moitié de grossesse
- E) Les propositions A, B, C et D sont fausses

QCM 14 : À propos des annexes, indiquez la (les) proposition(s) exacte(s) :

- A) Les annexes sont issues de tissus extra-embryonnaires, c'est-à-dire les structures dérivées du trophoblaste, auxquelles vont s'ajouter l'hypoblaste, le MEE, les amnioblastes et les caduques (apportant une contribution maternelle)
- B) Le placenta se met en place à partir de la 2^{ème} semaine de DE et est expulsé lors de la délivrance (lors de l'accouchement, 20 à 30 minutes après la naissance)
- C) Les villosités chorales se mettent en place au cours de la 2^{ème} et 3^{ème} semaine de développement
- D) A J23, toutes les villosités sont définitives et donc de types tertiaires
- E) Les propositions A, B, C et D sont fausses

QCM 15 : À propos des annexes, indiquez la (les) proposition(s) exacte(s) :

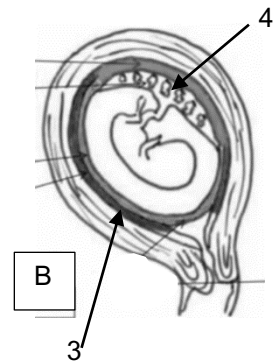
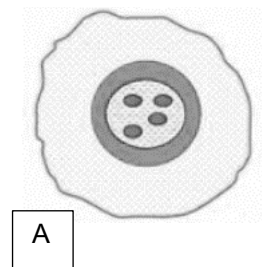
- A) Les villosités prolifèrent au pôle anti-embryonnaire, formant le chorion villeux (=futur placenta)
- B) Les villosités dégénèrent au pôle embryonnaire, formant le chorion lisse avasculaire
- C) La face fœtale bosselée du placenta comprend le cordon ombilical
- D) La face maternelle lisse est en contact avec la couche spongieuse de l'endomètre
- E) Les propositions A, B, C et D sont fausses

QCM 16 : À propos des annexes, indiquez la (les) proposition(s) exacte(s) :

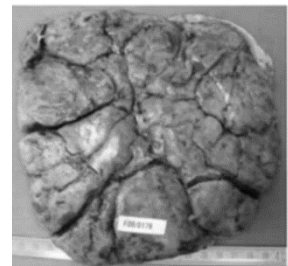
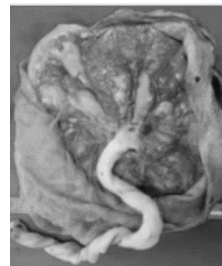- A) La circulation utéro-placentaire est constitué du cordon ombilical
- B) La circulation foeto-placentaire comprend la CIV
- C) Dans le cordon ombilical, les 2 artères ombilicales conduisent le sang désoxygéné de l'embryon, puis du fœtus vers le placenta
- D) Dans le cordon ombilical, l'unique veine ombilicale ramène le sang oxygéné qui a circulé dans les villosités choriales vers le fœtus
- E) Les propositions A, B, C et D sont fausses

QCM 17 : À propos des schéma ci-joint, indiquez la (les) propositions(s) exacte(s) :

- A) L'image A correspond à une coupe transversale de villosité secondaire
- B) De l'extérieur vers l'intérieur on a : STT, CTT, MIE, Vaisseaux ombilicaux
- C) Sur l'image B, le 3 correspond à la couche compacte
- D) En 4 on observe le chorion villeux
- E) Les propositions A, B, C et D sont fausses

**QCM 18 : À propos du schéma ci-joint, indiquez la (les) propositions(s) exacte(s) :**

- A) La photo de droite correspond à la face fœtale
- B) On observe de l'amnios sur la photo de droite
- C) La surface à gauche est cotylédonée
- D) La face de gauche est en contact avec le liquide amniotique
- E) Les propositions A, B, C et D sont fausses



Corrections : Annexes**QCM 1 : BCD**

- A) Faux : justement tout ce qui n'entre PAS dans la constitution de l'embryon ou du fœtus
- B) Vrai : texto
- C) Vrai
- D) Vrai
- E) Faux

QCM 2 : AD

- A) Vrai
- B) Faux : le placenta est bien expulsé lors de l'accouchement mais ce phénomène se déroulant 20 à 30 minutes après la naissance s'appelle la délivrance
- C) Faux : STT => couche externe et CTT => couche interne
- D) Vrai
- E) Faux

QCM 3 : B

- A) Faux : elle est remplie de sang maternel dans lequel baignent les villosités
- B) Vrai
- C) Faux : la CIV est complètement fermée
- D) Faux : elle est tapissée de STT
- E) Faux

QCM 4 : E

- A) Faux : ce phénomène concerne bien la partie superficielle de l'endomètre mais elle porte le nom de couche compacte
- B) Faux : la caduque basale participera à la formation du placenta, les caduques ovulaire et pariétale participeront à la formation des membranes fœtales
- C) Faux : cette disposition correspond à des villosités choriales **tertiaires**
- D) Faux : cette disposition correspond à des villosités choriales **secondaires**
- E) Vrai

QCM 5 : E

- A) Faux : A J23, les villosités choriales sont définitives et donc de type tertiaire
- B) Faux : 2 circulations à distinguer ! Néanmoins, utéro-lacunaire = circulation utéro-placentaire
- C) Faux : elle rapproche, **sans mettre en contact** le sang fœtal du sang maternel +++
- D) Faux : la membrane chorio-amniotique se forme par fusion de l'amnios avec le chorion lisse
- E) Vrai

QCM 6 : AB

- A) Vrai
- B) Vrai
- C) Faux : le placenta mature a une double origine : maternelle (avec la caduque basilaire), fœtale (avec le chorion villositaire)
- D) Faux : la face maternelle est bien bosselée mais elle est en contact avec la **couche spongieuse de l'endomètre**
- E) Faux

QCM 7 : ABD

- A) Vrai
- B) Vrai
- C) Faux : les replis n'atteignent pas la face fœtale. C'est pour cela que le placenta est dit pseudo-cotyliédonés
- D) Vrai
- E) Faux

QCM 8 : CD

- A) Faux : le cordon ombilical se compose de : **2** artères ombilicales et **1** veine ombilicale
- B) Faux : les 2 artères ombilicales transportent du sang désoxygéné tandis que la veine ombilicale transporte du sang oxygéné (revois le petit chemin du transport du sang entre mère et embryon pour t'y retrouver ;-)
- C) Vrai
- D) Vrai
- E) Faux

QCM 9 : ACD

- A) Vrai : item assez long mais c'est textu le cours. Et on se rappelle, on considère que circulation utéro-placentaire = circulation utéro-lacunaire
B) Faux : le placenta est PSEUDO-cotylédoné +++ (car possédant des septums incomplets)
C) Vrai
D) Vrai
E) Faux

QCM 10 : BD

- A) Faux : le placenta est hémo-chorial +++
B) Vrai
C) Faux : il a une fonction imparfaite car le placenta a une perméabilité à certains agents infectieux, médicaments tératogènes, etc.
D) Vrai : il constitue une barrière placentaire perméable à certains anticorps qui confère une immunité passive à l'enfant
E) Faux

QCM 11 : ABCD

- A) Vrai : il se forme avec la participation des caduques
B) Vrai : textu
C) Vrai
D) Vrai
E) Faux

QCM 12 : E

- A) Faux : le 1 correspond aux 2 artères ombilicales (car elles transportent du sang désoxygéné et donc sont représentées en bleu)
B) Faux : le 2 correspond à la veine ombilicale (transporte du sang oxygéné et donc sont représentées en rouge)
C) Faux : le 3 correspond à la gelée de Wharton (les noms propres c'est important les loulous !)
D) Faux : le cordon ombilical est délimité par l'amnios
E) Vrai : je suis horrible je l'avoue mais c'est pour votre bien

QCM 13 : BCD

- A) Faux : EXTRA-embryonnaire (restons logiques les loulous)
B) Vrai
C) Vrai
D) Vrai
E) Faux

QCM 14 : ABCD

- A) Vrai : textu
B) Vrai : textu aussi
C) Vrai
D) Vrai
E) Faux

QCM 15 : E

- A) Faux : c'est au pôle embryonnaire que le chorion villeux se forme, le reste c'est okay
B) Faux : le chorion lisse se situe au pôle anti-embryonnaire
C) Faux : la face fœtale est lisse
D) Faux : la face maternelle est bosselée
E) Vrai

QCM 16 : CD

- A) Faux : c'est la circulation foeto-placentaire
B) Faux : c'est la circulation utéro-placentaire
C) Vrai : textu
D) Vrai : textu
E) Faux

QCM 17 : D

- A) Faux : villosité tertiaire
- B) Faux : **double piège** : c'est le **MEE**, et les capillaires **villositaires** !!!
- C) Vrai
- D) Vrai
- E) Faux

QCM 18 : D

- A) Faux : face maternelle
- B) Faux : photo de gauche
- C) Faux : photo de droite
- D) Vrai
- E) Faux