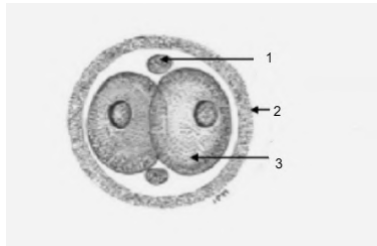


SEMAINE 1

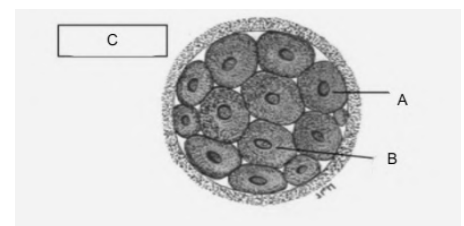
QCM 1 : Complétez le schéma :

- A) Le 1 correspond au globule polaire
- B) Le 2 correspond au blastomère
- C) Le 3 correspond à la zone pellucide
- D) On retrouve 4 blastomère sur ce schéma
- E) Les propositions A, B, C et D sont fausses



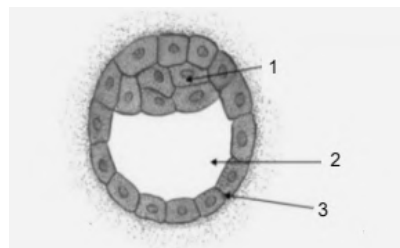
QCM 2 : Complétez le schéma :

- A) correspond au trophoblaste qui sont des cellules non polarisé
- B) correspond à la masse cellulaire interne qui sont des cellules non polarisé
- C) C'est le stade de compaction
- D) Son deuxième nom est morula qui fait référence à l'aspect fonctionnel
- E) Les propositions A, B, C et D sont fausses



QCM 3 : Complétez le schéma :

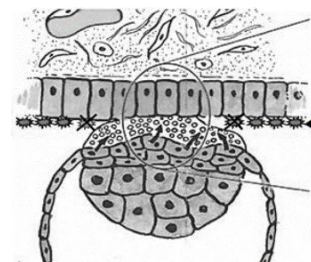
- A) Le 1 correspond à la masse cellulaire interne
- B) Le 2 correspond au blastocyste
- C) Le 3 correspond à la zone pellucide
- D) Ici on assiste à la lyse de la zone pellucide
- E) Les propositions A, B, C et D sont fausses



SEMAINE 2

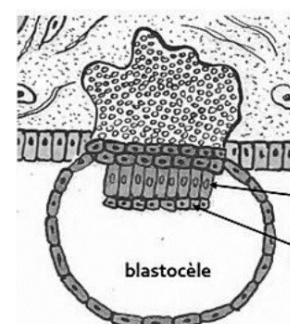
QCM 4 : Concernant le schéma ci-contre, indiquez-la ou les propositions exactes :

- A) Il s'agit de la deuxième étape de la nidation
- B) Le CTT s'est différencié en une autre population de cellules : le STT
- C) Le rôle de ce dernier est de dégrader les mucines du glycocalyx
- D) Les intégrines localisées sur le versant blastocyste interagissent avec la laminine
- E) Les propositions A, B, C et D sont fausses



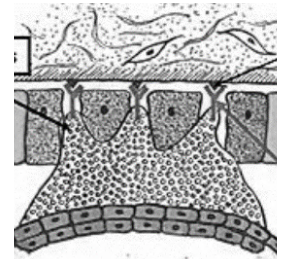
QCM 5 : Concernant le schéma ci-contre, indiquez-la ou les propositions exactes : ATTENTION ITEM E !!

- A) Cet événement se déroule autour de J8
- B) Le DED est visible : il est constitué d'une couche de cellules prismatiques appelée épiblaste primitif et d'une couche de cellules cubiques nommée hypoblaste
- C) À ce stade les intégrines reconnaissent les fibronectines et les collagénases digèrent le collagène de type II
- D) Il s'agit de l'avant dernière étape de la nidation, l'invasion
- E) Lors de l'invasion, le terme d'embryon peut être employé même si le DED ne s'est pas encore formé



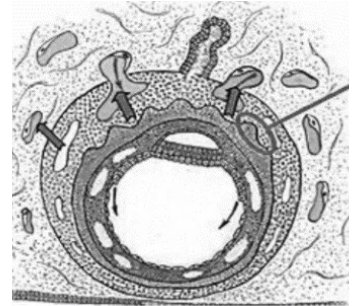
QCM 6 : Concernant le schéma ci-contre, indiquez-la ou les propositions exactes :

- A) Il s'agit de la deuxième étape de la nidation
- B) Cette étape se nomme l'invasion
- C) Les pinopodes du STT présentent à leur surface des intégrines
- D) Entre ces intégrines et la lamine de la membrane basale, nous pouvons observer une interaction moléculaire
- E) Les propositions A, B, C et D sont fausses



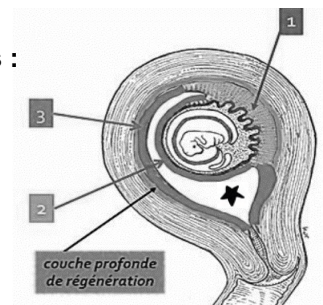
QCM 7 : Concernant le schéma ci-contre, indiquez-la ou les propositions exactes :

- A) On peut voir le mésenchyme intra-embryonnaire qui s'interpose entre les amnioblastes et la membrane de Heuser d'une part et le CTT d'autre part
- B) Lorsque le MEE se forme, l'œuf est totalement implanté
- C) La circulation utéro-lacunaire et la deuxième couche de cellules hypoblastiques sont en train de se mettre en place
- D) Au même moment, les villosités choriales primaires se forment par excroissances du STT dans le CTT
- E) Les propositions A, B, C et D sont fausses



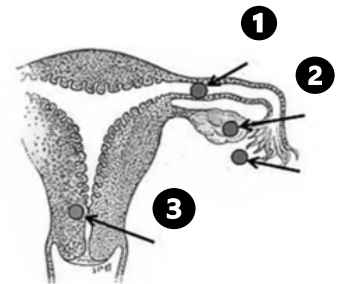
QCM 8 : Concernant la réaction déciduale, indiquez-la ou les propositions exactes :

- A) Elle a lieu en même temps que la nidation
- B) Elle consiste en une transformation des fibroblastes du myomètre
- C) Le 1 correspond à la caduque ovulaire
- D) Le 3 correspond à la caduque pariétale
- E) Les propositions A, B, C et D sont fausses



QCM 9 : Concernant le schéma ci-contre, indiquez-la ou les propositions exactes :

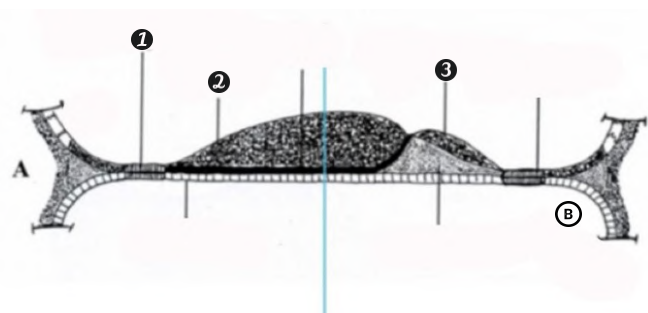
- A) Une grossesse extra-utérine peut survenir à la suite d'une implantation de l'œuf en 2, dans la région ovarienne
- B) Les zones de nidation 1 et 3 ne sont pas normales et sont responsables de grossesses intra-utérines
- C) Le 3 correspond à la région cervicale de l'utérus où un placenta prævia peut se former
- D) La formation d'un tel placenta n'est pas très problématique
- E) Les propositions A, B, C et D sont fausses



SEMAINE 3

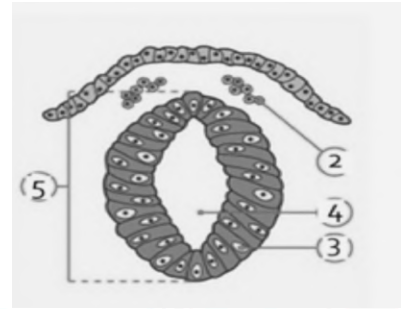
QCM 10 : À propos de ce schéma, indiquez-la ou les propositions exactes :

- A) Ce schéma représente l'étape de formation du canal chordal
- B) Le numéro 2 correspond à l'épiblaste
- C) Le numéro 1 correspond à la membrane pharyngienne, composée de 2 feuillets primitifs : l'hypoblaste et l'épiblaste
- D) Le numéro 3 correspond à l'ectoblaste
- E) Les propositions A, B, C et D sont fausses



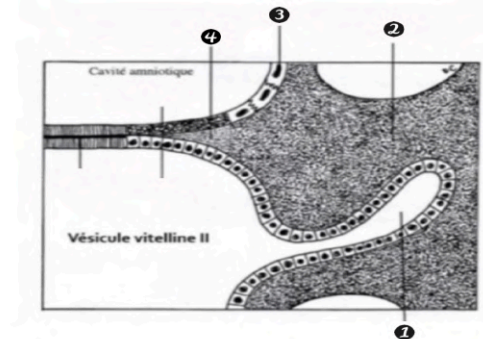
QCM 11 : À propos de ce schéma ci-dessous, indiquez-la ou les propositions exactes :

- A) Nous sommes vers J20
- B) Le numéro 2 correspond aux cellules des crêtes neurales en migration
- C) Le numéro 3 correspond au tube neural formé par l'épiblaste secondaire
- D) Le numéro 4 correspond au canal épendymaire
- E) Les propositions A, B, C et D sont fausses



QCM 12 : À propos du schéma ci-dessous, indiquez-la ou les propositions exactes :

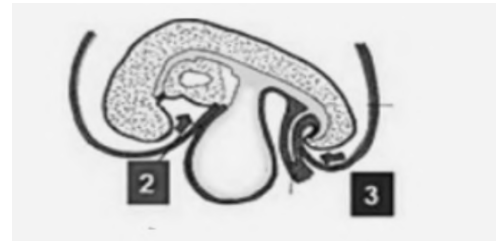
- A) Le numéro 1 correspond à l'allantoïde
- B) Ce dernier est une extrusion de la paroi de l'hypoblaste
- C) Le numéro 3 correspond à l'ectoblaste
- D) Le numéro 2 correspond au mésenchyme intra embryonnaire
- E) Les propositions A, B, C et D sont fausses



SEMAINE 4

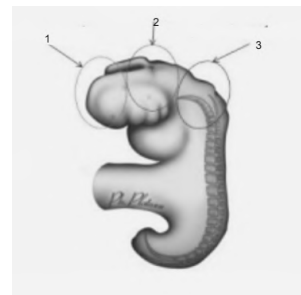
QCM 13 : Complétez le schéma :

- A) On a ici la plicature transversale
- B) Le 2 correspond au refoulement de la zone cardiogénique avec une bascule de 180°
- C) Le 3 correspond à la bascule de l'extrémité céphalique
- D) Ces deux phénomènes sont dus au développement de la cavité amniotique
- E) Les propositions A, B, C et D sont fausses



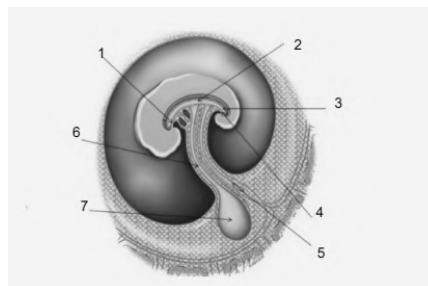
QCM 14 : Complétez le schéma :

- A) Le 1 correspond au proencéphale
- B) Le 2 correspond au métencéphale
- C) Le 3 correspond au rhombencéphale
- D) Ces 3 zones seront à l'origine du cerveau et du tronc cérébral
- E) Les propositions A, B, C et D sont fausses



QCM 15 : Complétez le schéma :

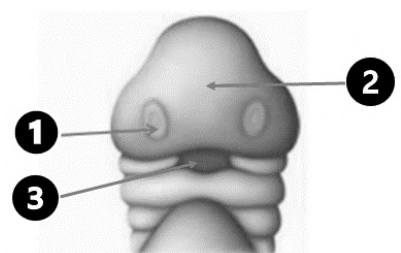
- A) Le 1 correspond à la membrane cloacale
- B) Le 2 correspond à l'intestin primitif
- C) Le 7 correspond à l'allantoïde
- D) Le 5 correspond au canal vitellin
- E) Les propositions A, B, C et D sont fausses



Évolution de l'épiblaste secondaire

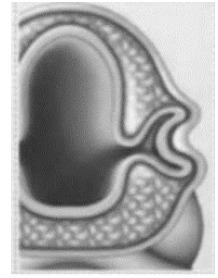
QCM 16 : Concernant le schéma ci-contre, indiquez-la ou les propositions exactes :

- A) On se situe autour de S4-S5
- B) Le 3 est le stomodeum et le 1 correspond à une placode olfactive
- C) Le 2 montre le bourgeon naso-frontal
- D) On peut voir la présence de 3 à 4 paires d'arcs branchiaux dès la S4
- E) Les propositions A, B, C et D sont fausses



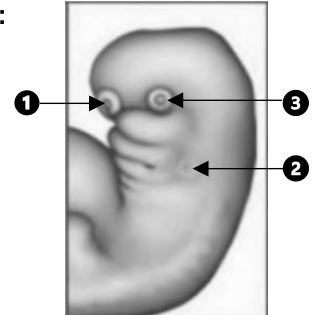
QCM 17 : Concernant le schéma ci-contre, indiquez-la ou les propositions exactes :

- A) C'est une coupe d'embryon passant au niveau du prosencéphale
- B) On peut voir les vésicules cristalliniennes englobant les vésicules optiques
- C) Les vésicules cristalliniennes donneront les cristallins
- D) Les vésicules optiques ne donneront que la rétine
- E) Les propositions A, B, C et D sont fausses



QCM 18 : Concernant le schéma ci-contre, indiquez-la ou les propositions exactes : ATTENTION ITEM E !!

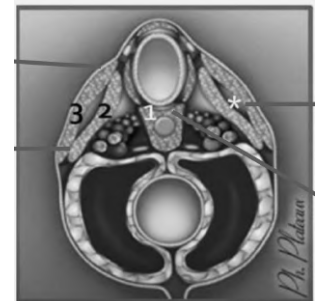- A) Le 1 est une placode olfactive
- B) Le 3 est une placode cristallinienne
- C) Le 2 est une placode otique
- D) Le 3 est une placode optique
- E) Le 2 est une placode auditive



Évolution du mésoblaste

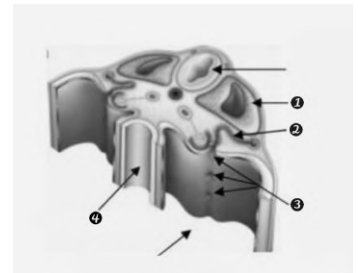
QCM 19 : À propos de cette photo, indiquez-la ou les propositions exactes :

- A) En 1 on retrouve le sclérotome qui participe à la formation de l'arc vertébral
- B) En 2 on retrouve le syndétome qui est le précurseur des tendons
- C) En 3 nous retrouvons le dermato-myotome
- D) La petite étoile sépare le dermato-myotome du syndétome, on l'appelle le myocèle
- E) Les propositions A, B, C et D sont fausses



QCM 20 : À propos de la formation du placenta, indiquez-la ou les propositions exactes :

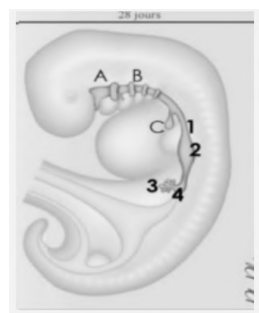
- A) On retrouve ce schéma lors de la formation du pronéphros
- B) En 1 on retrouve les somites
- C) En 2 on retrouve les néphrotomes qui sont sous forme de tubules pleins
- D) En 3 on retrouve les tubules qui s'ouvrent dans le coelome interne et leur confluence formera le canal pronéphrotique qui régressera
- E) En 4 on retrouve l'intestin primitif



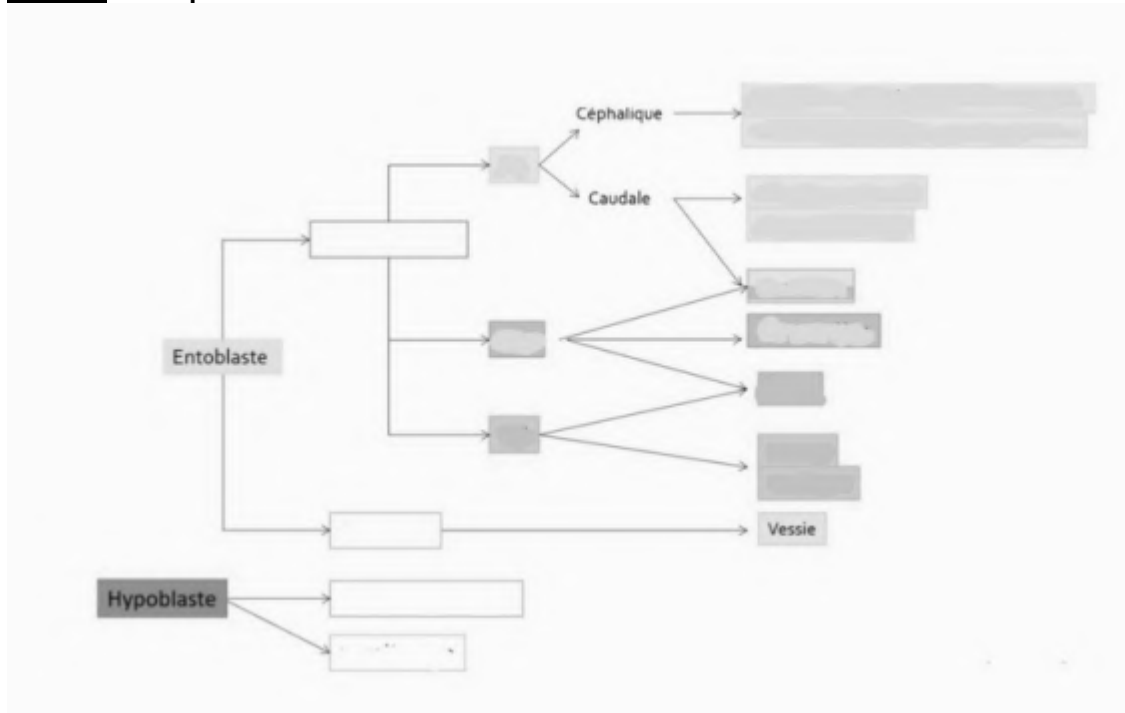
Évolution de l'entoblaste

QCM 21 : Complétez le schéma :

- A) correspond à la cavité buccale
- B) correspond à l'œsophage
- C) correspond au diverticule de l'estomac
- D) Le 3 correspond au foie et à la voie biliaire
- E) Les propositions A, B, C et D sont fausses



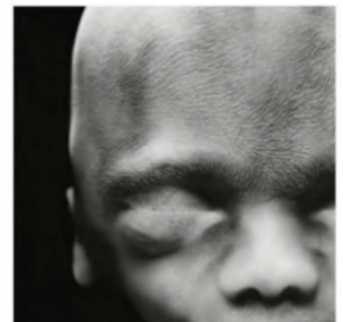
QCM 22 : Complétez le schéma :



3^{ème} mois de la délivrance

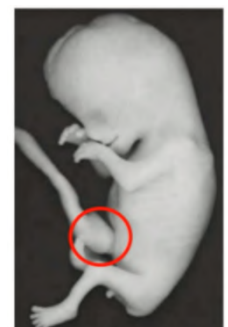QCM 23 : Concernant la photo ci-contre, indiquez-la ou les propositions exactes :

- A) Sur la tête du fœtus on aperçoit un duvet épais
- B) Il s'agit du vernix caseosa
- C) Ce duvet joue notamment le rôle d'isolant thermique et de barrière anti-infectieuse
- D) Il recouvre l'ensemble du corps du fœtus dès le 3^{ème} mois
- E) Les propositions A, B, C et D sont fausses



QCM 24 : Concernant la photo ci-contre, indiquez-la ou les propositions exactes :

- A) Nous apercevons entourée en rouge, la hernie ombilicale pathologique
- B) Cette hernie est due à la présence des anses intestinales dans le cordon ombilical
- C) Elle finira par disparaître au cours de la S6
- D) Ceci s'explique par le déplacement des anses intestinales du cordon ombilical vers la cavité thoracique
- E) Les propositions A, B, C et D sont fausses



Les annexes

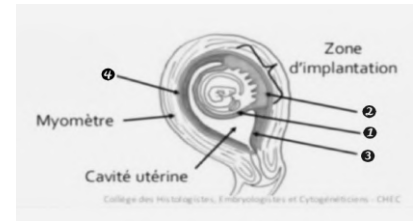
QCM 25 : À propos de ce schéma, indiquez-la ou les propositions exactes :

- A) C'est la formation de la villosité chorale primaire
- B) Cela se passe environ entre la 2^{ème} et 3^{ème} semaine de développement embryonnaire
- C) Le tout l'axe de CTT + MEE est entouré de STT en vert
- D) Elle sera formée définitivement vers J28
- E) Les propositions A, B, C et D sont fausses



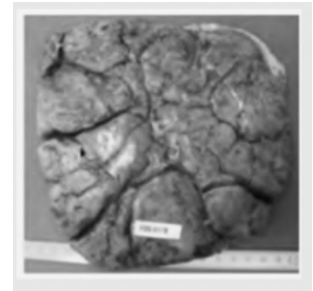
QCM 26 : À propos de ce schéma, indiquez-la ou les propositions exactes :

- A) Le numéro 1 correspond à la caduque basale participant à la formation du placenta
- B) Le numéro 2 correspond à la caduque ovulaire
- C) Le numéro 3 est la caduque pariétale participant avec la caduque ovulaire à la formation des membranes
- D) Le numéro 4 est la couche spongieuse, couche superficielle de l'endomètre
- E) Les propositions A, B, C et D sont fausses



QCM 27 : À propos de cette coupe, indiquez-la ou les propositions exactes :

- A) On reconnaît la face fœtale grâce à sa face bosselée
- B) Cette face est en contact avec la couche spongieuse de l'endomètre
- C) Cette face présente des cotylédons maternels séparés par des septums intra cotylédonnaires
- D) Elle est aussi en contact avec le liquide amniotique
- E) Les propositions A, B, C et D sont fausses



QCM 28 : À propos de cette photo, indiquez-la ou les propositions exactes :

- A) On va retrouver du côté fœtal, la plaque chorale d'origine mixte
- B) La plaque pariétale se retrouve entre la CIV et la plaque chorale
- C) L'amnios constitue la plaque chorale
- D) Entre la plaque chorale et basale, on retrouve aussi les villosités chorales
- E) Les propositions A, B, C et D sont fausses

