

1/	A	2/	BC	3/	AD	4/	AC	5/	AB
6/	E	7/	C	8/	AD	9/	AC	10/	C
11/	BD	12/	A	13/	BD	14/	ACD	15/	B
16/	ABCD	17/	AC	18/	ABCDE	19/	A	20/	AB
21/	AD	22/	IMAGE	23/	E	24/	B	25/	BC
26/	C	27/	B	28/	CD				

QCM 1 : A

- A) Vrai
- B) Faux : Zone pellucide
- C) Faux : Blastomère
- D) Faux : 2
- E) Faux

QCM 2 : BC

- A) Faux : cellules polarisé
- B) Vrai
- C) Vrai
- D) Faux : qui fait référence à l'aspect morphologique
- E) Faux

QCM 3 : AD

- A) Vrai
- B) Faux : balstocèle
- C) Faux : trophoblaste
- D) Vrai
- E) Faux

QCM 4 : AC

- A) Vrai
- B) Faux : Le STT n'est pas une population de cellule **S**. *Rappel : c'est une énorme cellule avec tout plein de noyaux !*
- C) Vrai
- D) Faux : Les intégrines du versant blastocyste interagissent avec les **intégrines** du versant épithélial.
- E) Faux

QCM 5 : AB

- A) Vrai
- B) Vrai
- C) Faux : C'est le collagène de type I.
- D) Faux : C'est la **dernière** étape de la nidation !
- E) Faux : Le terme d'embryon doit être employé **que si le DED est formé** ! C'est-à-dire que s'il est **visible sur un schéma** ou qu'à **partir de J8** (cf SDR)

QCM 6 : E

- A) Faux : C'est la **3^{ème} étape** !
- B) Faux : Il s'agit de l'**intrusion**
- C) Faux : On parle d'**invadopodes** !
- D) Faux : Alerte aux pièges ! C'est **laminine** et pas lamine ! *Sorryyy*
- E) Vrai

QCM 7 : C

- A) Faux : C'est le mésenchyme **extra-embryonnaire** ! C'est méchant je sais...
- B) Vrai
- C) Vrai : J'avoue c'est pas évident pour la **2^{ème}** couche de cellules hypoblastiques.
- D) Faux : C'est l'inverse, ce sont des excroissances du **CTT dans le STT** !
- E) Faux

QCM 8 : AD

- A) Vrai
- B) Faux : fibroblastes de l'**endomètre** !
- C) Faux : Il s'agit de la caduque **basilaire**.
- D) Vrai
- E) Faux

QCM 9 : AC

- A) Vrai
- B) Faux : Le 1 donne lieu à une nidation **extra**-utérine !
- C) Vrai
- D) Faux : Au contraire ! Il peut être responsable d'**accidents grave hémorragiques**
- E) Faux

QCM 10 : C

- A) Faux : C'est l'étape finale de la formation de la chorde
- B) Faux : correspond à l'ectoblaste, la mise en place d'un DET à été faite
- C) Vrai
- D) Faux : c'est la ligne primitive, on sait donc que ce sont à la rigueur des cellules épiblastiques
- E) Faux

QCM 11 : BD

- A) Faux : Nous sommes à J22 à la fin de formation du tube neural
- B) Vrai
- C) Faux : c'est bien le tube neural, mais il est formé par le neurectoblaste
- D) Vrai
- E) Faux

QCM 12 : A

- A) Vrai
- B) Faux : extrusion de la paroi de l'entoblaste (vu et revu)
- C) Faux : l'amnios
- D) Faux : mésenchyme extra embryonnaire
- E) Faux

QCM 13 : BD

- A) Faux : Plicature longitudinale
- B) Vrai
- C) Faux : extrémité caudale
- D) Vrai
- E) Faux

QCM 14 : ACD

- A) Vrai
- B) Faux : méSencéphale
- C) Vrai
- D) Vrai
- E) Faux

QCM 15 : B

- A) Faux : membrane pharyngée
- B) Vrai
- C) Faux : vésicule vitelline
- D) Faux : allantoïde
- E) Faux

QCM 16 : ABCD

- A) Vrai
- B) Vrai
- C) Vrai
- D) Vrai
- E) Faux

QCM 17 : AC

- A) Vrai
- B) Faux : C'est l'inverse : les vésicules **optiques** englobent les vésicules **cristalliniennes**
- C) Vrai
- D) Faux : Elles donnent aussi le **nerf optique**
- E) Faux

QCM 18 : ABCDE

- A) Vrai
- B) Vrai
- C) Vrai
- D) Vrai : **synonyme** de placode **cristallinienne** ! (cf SDR)
- E) Vrai : **synonyme** de placode **otique** ! (cf SDR)

QCM 19 : A

- A) Vrai
- B) Faux : c'est le myotome, mais le sclérotome est bien le précurseur des tendons
- C) Faux : c'est juste le dermatome
- D) Faux : c'est bien le myocèle mais il sépare le dermatome du myotome
- E) Faux

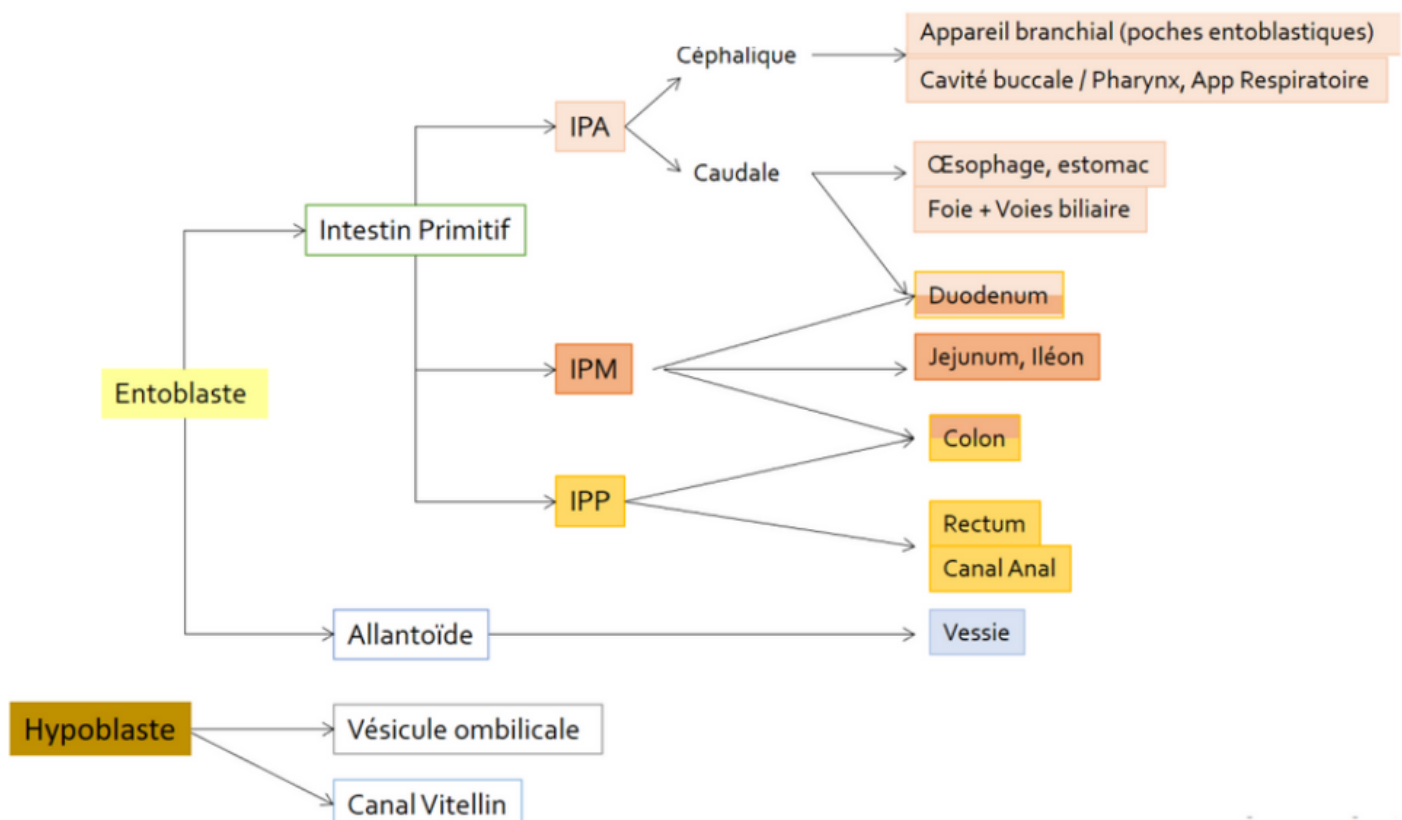
QCM 20 : AB

- A) Vrai
- B) Vrai
- C) Faux : tubules creux
- D) Faux : le canal pronéphrotique ne régresse pas
- E) Faux

QCM 21 : AD

- A) Vrai
- B) Faux
- C) Faux : diverticule respiratoire
- D) Vrai
- E) Faux

QCM 22 :



QCM 23 : E

- A) Faux : C'est un duvet **fin**
- B) Faux : C'est le **lanugo** !
- C) Faux : Le rôle de barrière anti-infectieuse est assuré par le **vernix caseosa** !
- D) Faux : Au 3^{ème} mois, le lanugo ne recouvre **que la tête**.
- E) Vrai

QCM 24 : B

- A) Faux : Ce n'est pas pathologique mais **physiologique** !
- B) Vrai
- C) Faux : A la S6, elles sont présentes dans le cordon ombilical
- D) Faux : Elles se retrouveront dans la cavité **abdominale** !
- E) Faux

QCM 25 : BC

- A) Faux : villosité chorale secondaire
- B) Vrai
- C) Vrai
- D) Faux : Vers J23
- E) Vrai

QCM 26 : C

- A) Faux : C'est le caduque ovulaire
- B) Faux : C'est le caduque basale (item A/B inversés)
- C) Vrai
- D) Faux : couche profonde de l'endomètre
- E) Faux

QCM 27 : B

- A) Faux : C'est la face maternelle qui est bien bosselée
- B) Vrai
- C) Faux : tout est juste sauf le intra- c'est bien INTER
- D) Faux : C'est la face fœtale qui est en contact avec le liquide amniotique
- E) Faux

QCM 28 : CD

- A) Faux : d'origine UNIQUEMENT ovulaire
- B) Faux : pas de plaque pariétale, j'ai inventé. La CIV est entre la plaque chorale et basale
- C) Vrai
- D) Vrai
- E) Faux