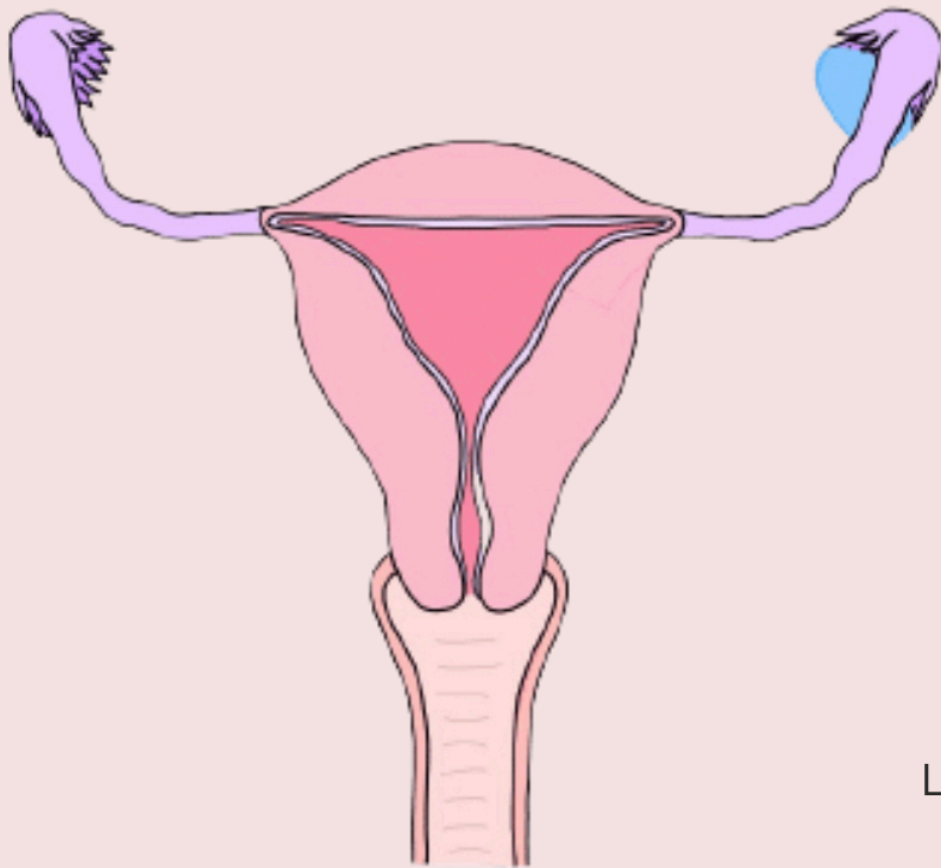


Périnée

Anatomie du petit bassin

Le tutorat est gratuit. Toute vente ou reproduction est interdite.

Anatomie générale



1

Ovaires

Gonade féminine

2

Oviductes = trompes utérines

- Bilatérales à l'angle supérieur du corps de l'utérus.
- Permet le transfert de l'œuf jusqu'à la cavité utérine

3

Utérus

- Permet la gestation
- « Organe de la mère »

4

Vagin

« Organe de la femme »

L'ensemble de l'AGF est sous péritonéale

SAUF l'ovaire qui est **intra-péritonéale**

MAIS NON péritonisé

Le tutorat est gratuit. Toute vente ou reproduction est interdite.

Périnée Cutanée

Le tutorat est gratuit. Toute vente ou reproduction est interdite.

Triangle antérieur (ou supérieur) = Uro-génital

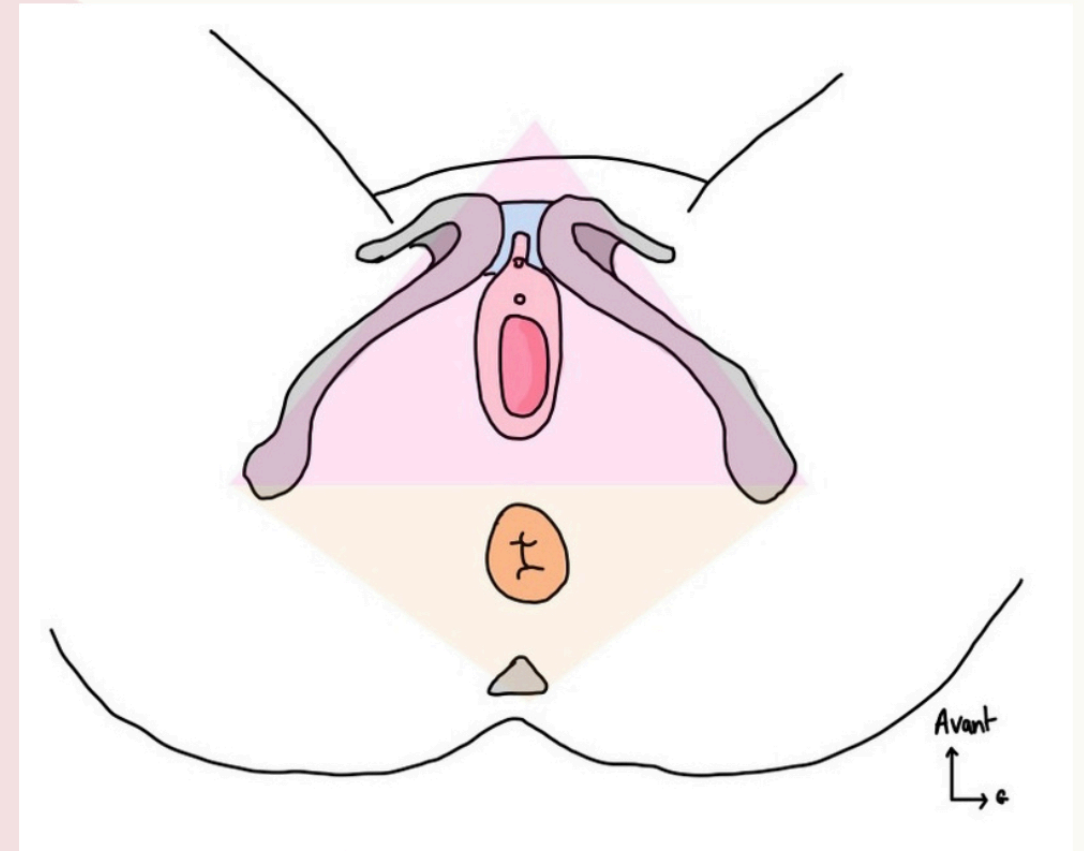
- Centré sur la fente uro-génitale (orifice de l'urètre et du vagin)

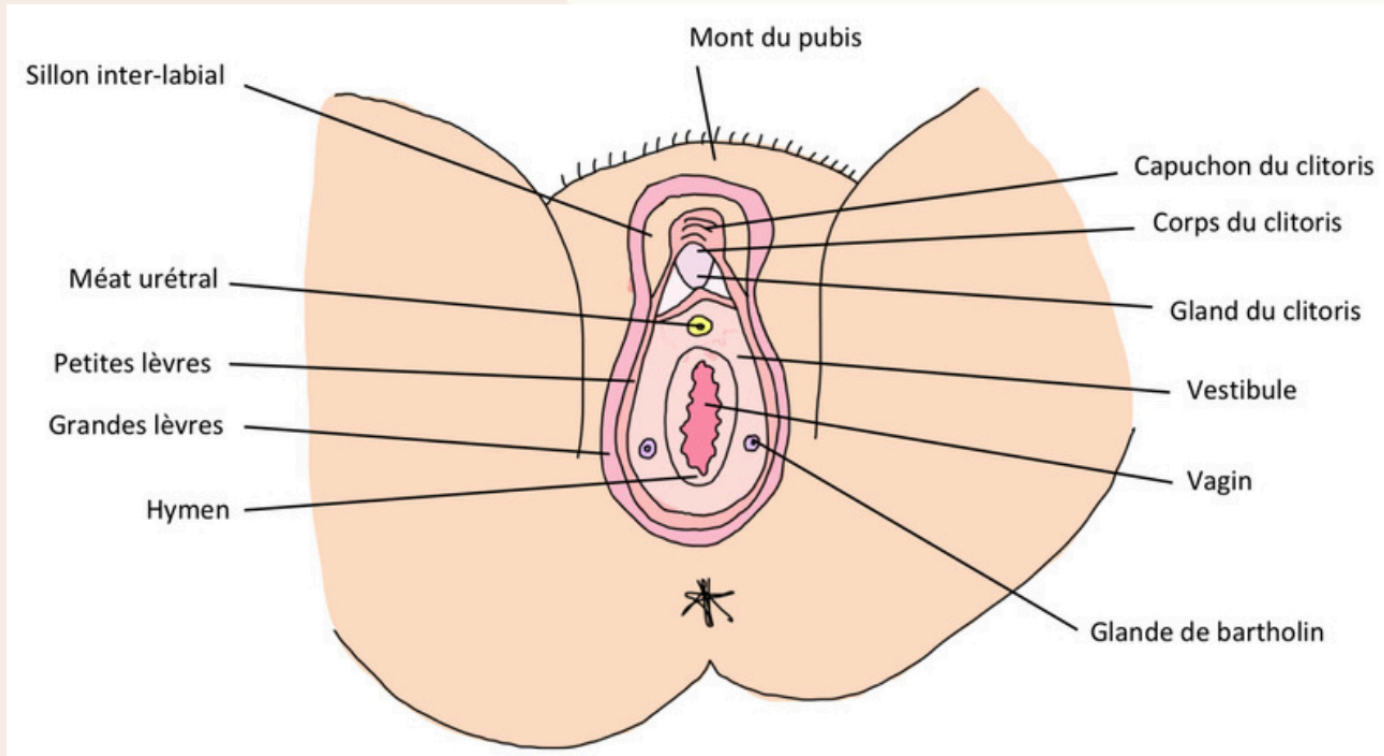
Triangle postérieur (ou inférieur) = anal

- Centré sur l'anus reconnaissable à ses plis radiés (!! Pas un organe génital)

Délimité par :

- En avant: symphyse pubienne
- Latéral: tubérosités ischiatiques D&G
- En arrière: coccyx





Mont du pubis

- Poils de section polygonal
- Morpions s'y accrochent

Grandes lèvres

- Charnues et poilues

Petites lèvres

- Capuchon du clitoris (en avant)
- Frein en arrière

Glandes de Skene




- Lubrifiant ≠ cyprine

Glandes de Bartholin

- Cyprine

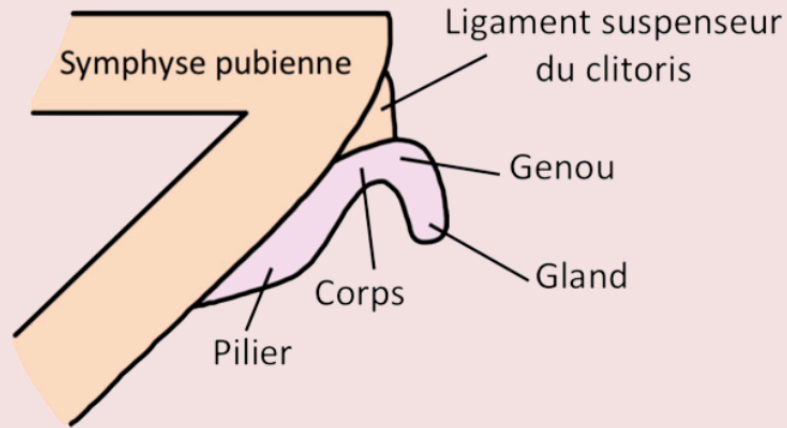
L'hymen

Membrane qui se trouve au niveau de l'orifice du vagin. Sa forme varie en fonction de la vie génitale de la femme.

FEMME VIERGE	<ul style="list-style-type: none">- Labié- Annulaire = circulaire- Semi-lunaire- Cribiforme 
FEMME NULLIPARE	Caroncules hyménéales 
FEMME <u>MULTIPARE</u>	Caroncules <u>myrtiliformes</u> 

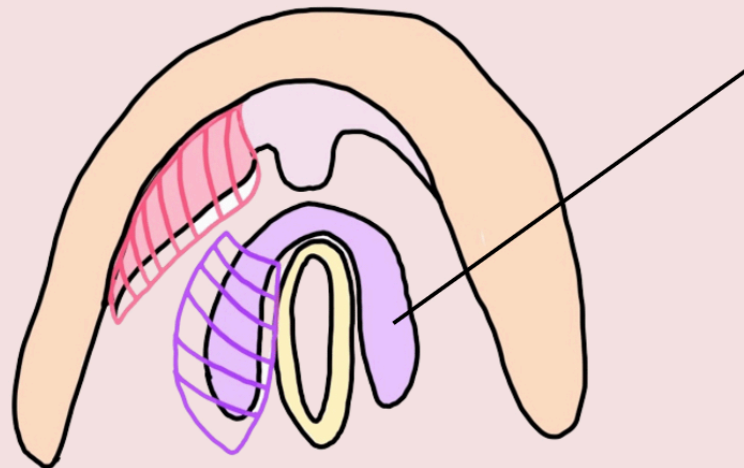
Corps érectiles

Dans la profondeur du périnée cutané. Ils sont entourés de deux muscles en cornet.



Clitoris

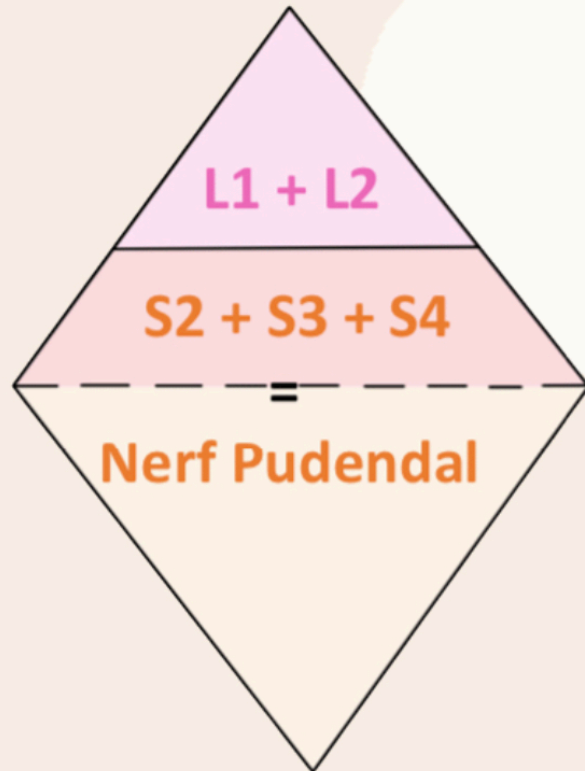
Le gland du clitoris est recouvert par le capuchon (expansion antérieure de la commissure antérieure des petites lèvres).



Bulbe vestibulaire

Unique mais comporte deux parties, droite et gauche. Entoure l'introït vaginal

Innervation



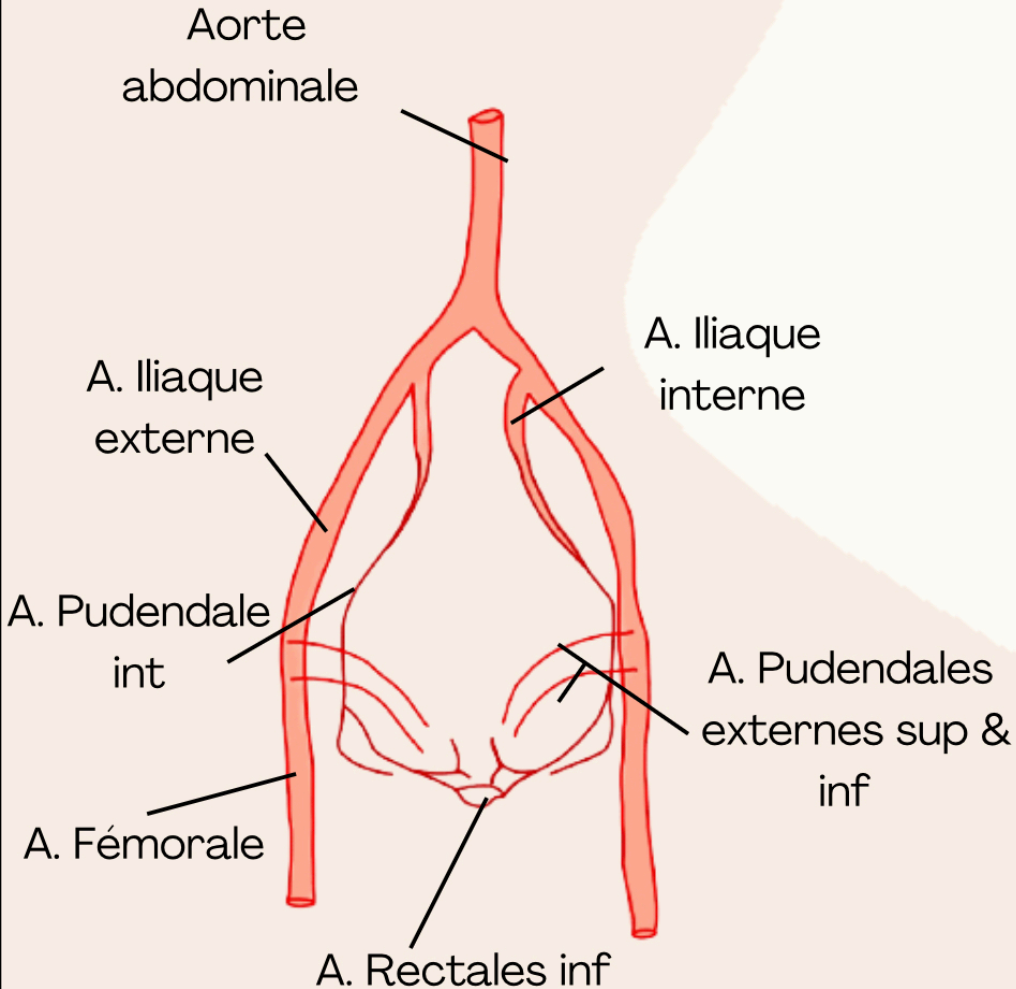
1/4 ANT: Rameaux ant de L1 & L2

- L1 = Nerf ilio-hypogastrique
- L2 = Nerf génito-fémorale

3/4 POST: Rameaux ant de S2/S3/S4 => Nerf pudendal

- S4 = Nerf rectale inférieur, innerve la marge de l'anus

Vascularisation



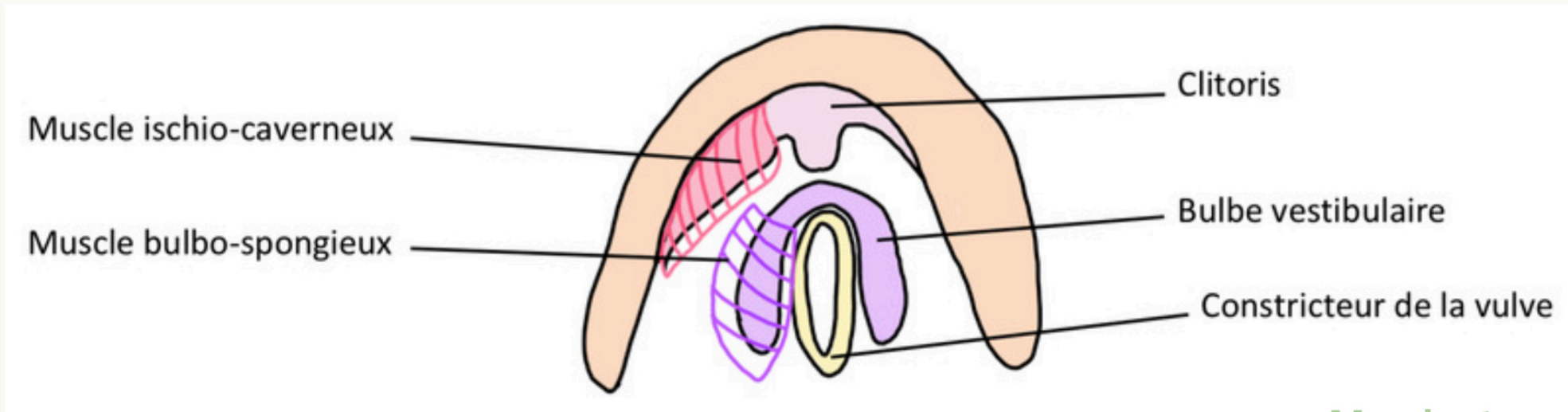
Triangle antérieur :

- **ANT** : Artères pudendales externes sup et inf, issues de l'artère fémorale
- **POST** : Artère pudendale interne, issue de l'artère hypogastrique (iliaque interne)

Triangle postérieur :

- Artère rectale inf, issue de la pudendale interne ou de l'iliaque interne

Périnée Musculaire



Muscles transverses et profond

The diagram illustrates the male urethra as a horizontal line. A pink oval representing the ischio-cavernosus muscle is positioned on the left side of the line. A purple oval representing the bulbo-spongiosus muscle is positioned on the right side of the line. Below the line, the text 'Ischio-caverneux' is written in pink, and 'Bulbo-spongieux' is written in purple.

Muscles en cornet

Muscle constricteur de la vulve

- Disparaît progressivement avec les accouchements
- **PAS** un muscle en corne