

FILLIÈRE GÉNITALE

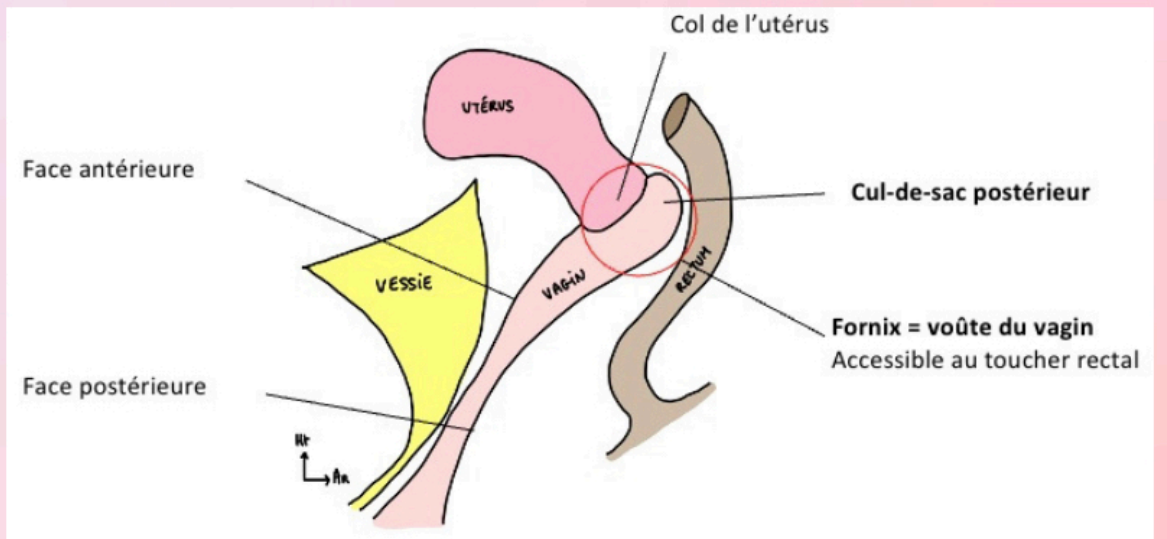
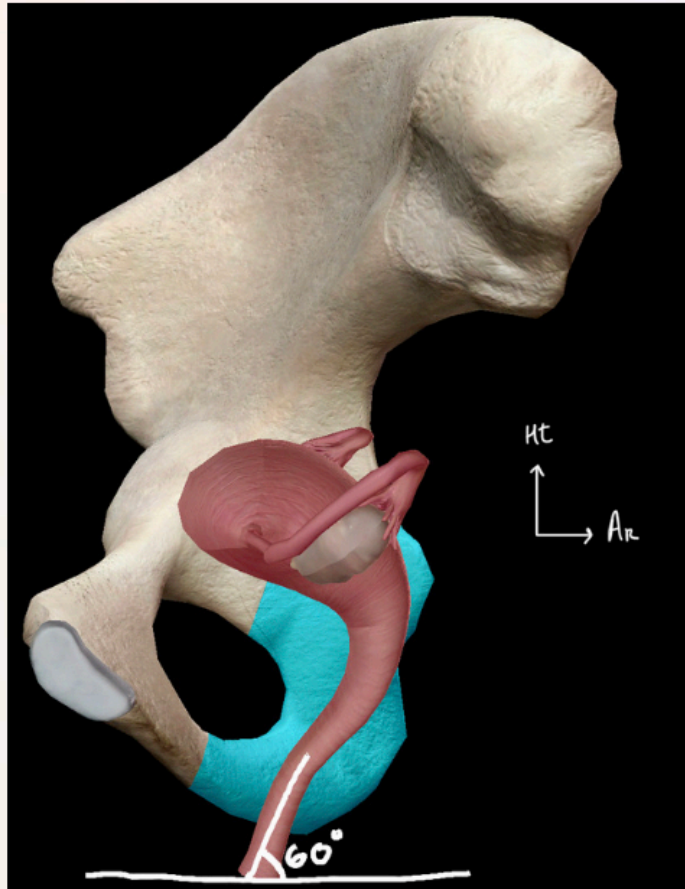
Anatomie du petit bassin

Manose

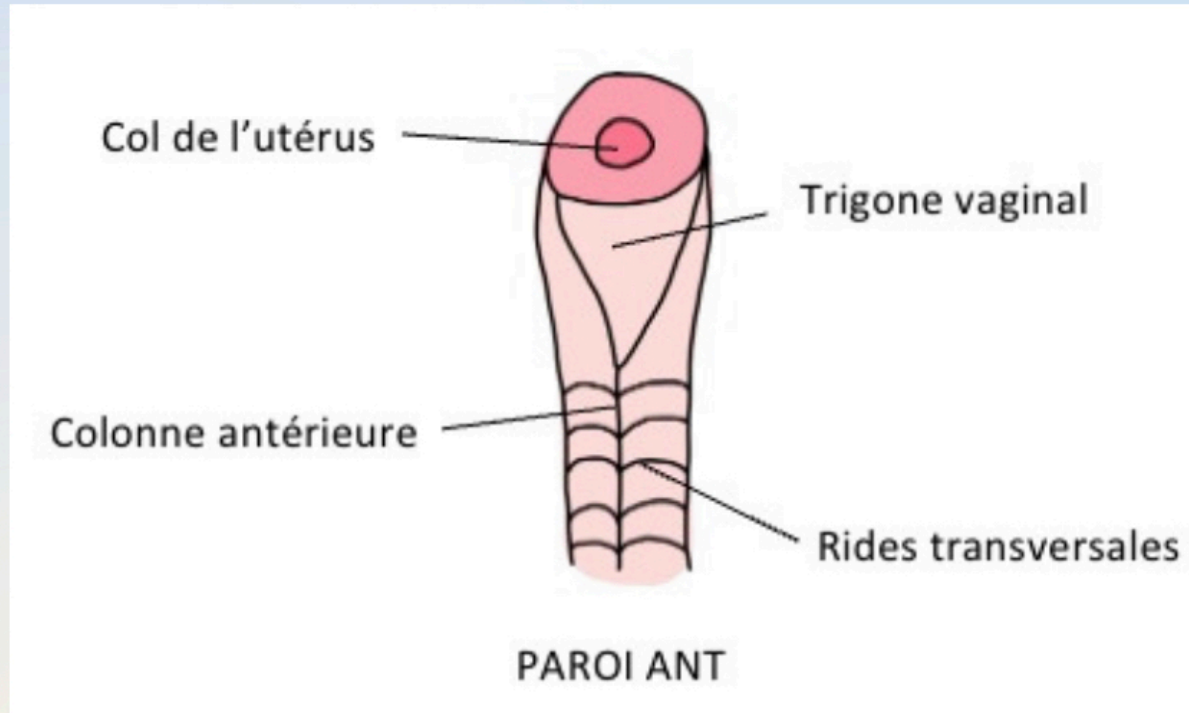
LE VAGIN

- Se projette sur l'ischion
- Angle de 60° avec l'horizontal
- Concave en arrière

- Cul-de-sac postérieur du fornix = lac spermatique



PAROI ANTÉRIEURE



COLONNE ANTÉRIEURE

- Rapport avec l'urètre

TRIGONE VAGINAL

- Division sup de la colonne ant
- Projection du trigone vésical

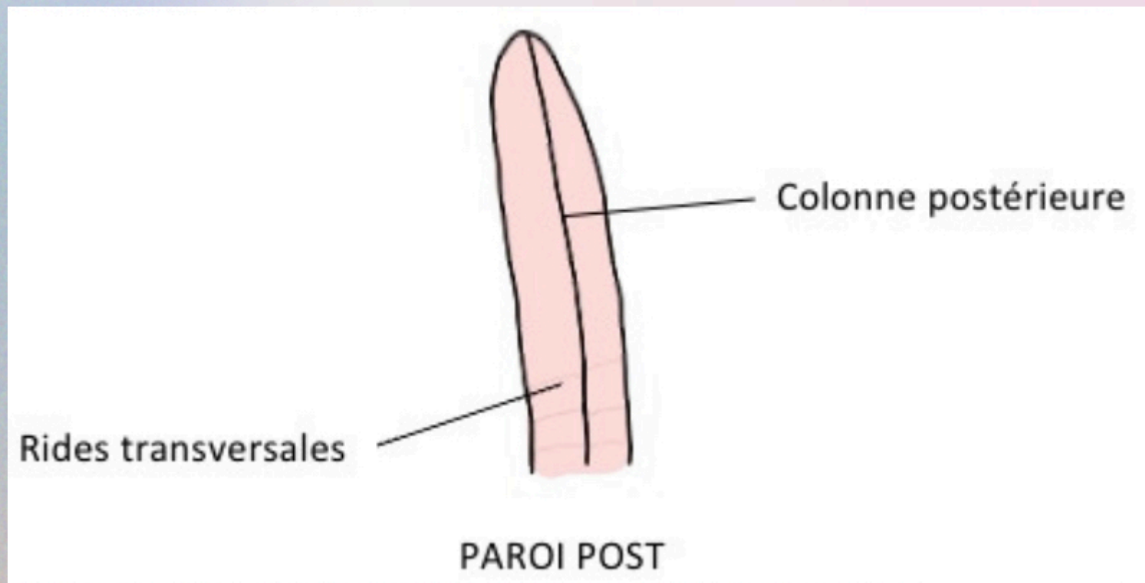
RIDES TRANSVERSALES

- Aspect en « palais de chien »
- S'atténuent avec l'âge et les grossesses

COL DE L'UTÉRUS

- Supérieur du vagin

PAROI POSTÉRIEURE



COLONNE POSTÉRIEURE

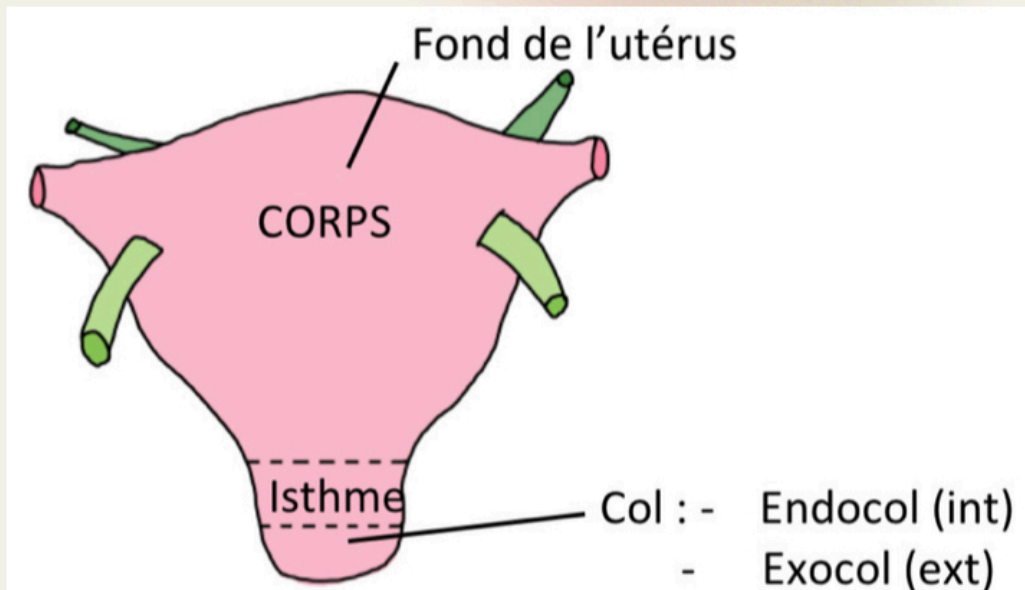
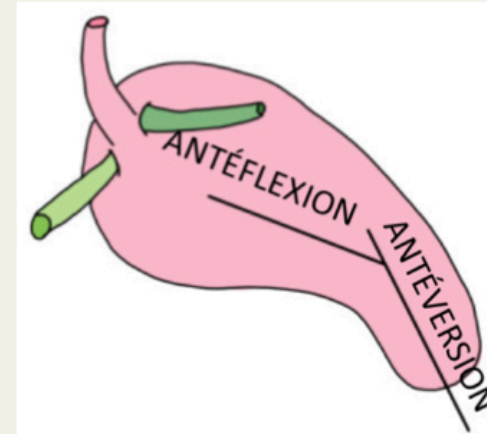
RIDES TRANSVERSALES

- Très estompées

VAGIN = CAVITÉ VIRTUELLE

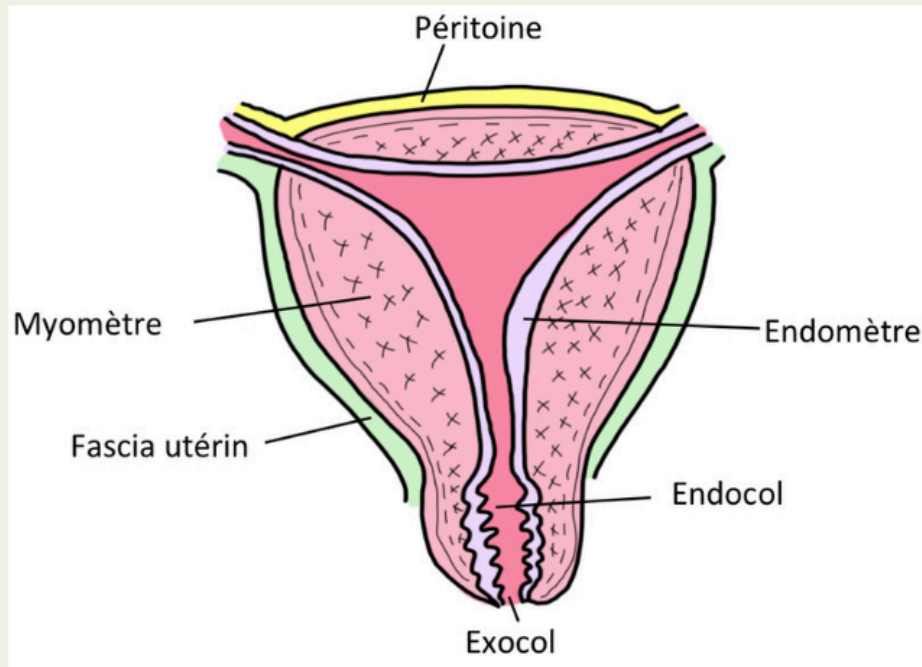
UTÉRUS

- Antéversé (se dirige en avant)
- Antéflechi (se repli sur lui même)



- **Ligament utéro-ovarien** : rattache la gonade féminine (ovaire) à l'utérus, il part en **arrière** de celui-ci
- **Ligament rond** : part en **avant** de l'utérus et rejoint les grandes lèvres

TUNIQUES DE L'UTÉRUS



TUNIQUE EXTERNE

- **Péritoine** : sauf sur les faces latérales +++
- **Fascia utérin** : au niveau des zones non péritonisée

TUNIQUE MOYENNE

- **Myomètre**
- 3 couches
 - Externe longitudinale
 - Moyenne circulaire
 - Interne plexiforme
- Tumeurs = myomes

TUNIQUE INTERNE

- **Endomètre**
 - Suit le cycle menstruel
 - Rosé, lisse
 - Plis palmés au niveau de l'endocol

COL UTÉRIN

- **Endocol** : épithélium unistratifié
- **Exocol** : épithélium pavimenteux

LE COL UTÉRIN

Le col de l'utérus à un aspect en museau de tanche (surtout visible chez la multipare).

NULLIPARE	<ul style="list-style-type: none">- Annulaire et régulier- Aplati et régulier	
PRIMIPARE	<ul style="list-style-type: none">- Orifice avec une ou deux irrégularités	
MULTIPARE	<ul style="list-style-type: none">- Plusieurs expansions ou diverticules- Témoin des accouchements successifs	

Patho : CANCER DE L'UTÉRUS

- Cancer du col : jonction endocol/exocol. Femme jeune.
- Cancer du corps : commence au niveau de l'endomètre. Femme âgée.

L'OVIDUCTE

= trompes utérines = trompes de Fallope

INTRA-UTÉRINE

- Très courte

ISTHME

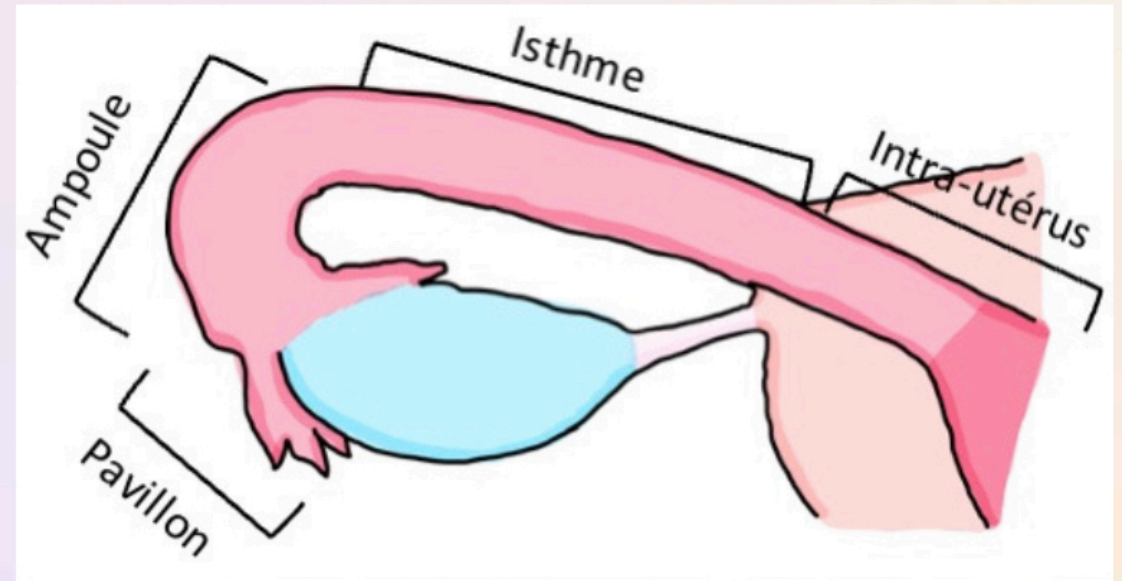
- Rétrécie

AMPOULE

- Dilatée
- Lieu de la fécondation

INFUNDIBULUM = PAVILLON

- Frange ovarique
 - Recouvre l'ovaire
- Ouverte dans la cavité péritonéale



Elles possèdent 3 tuniques :

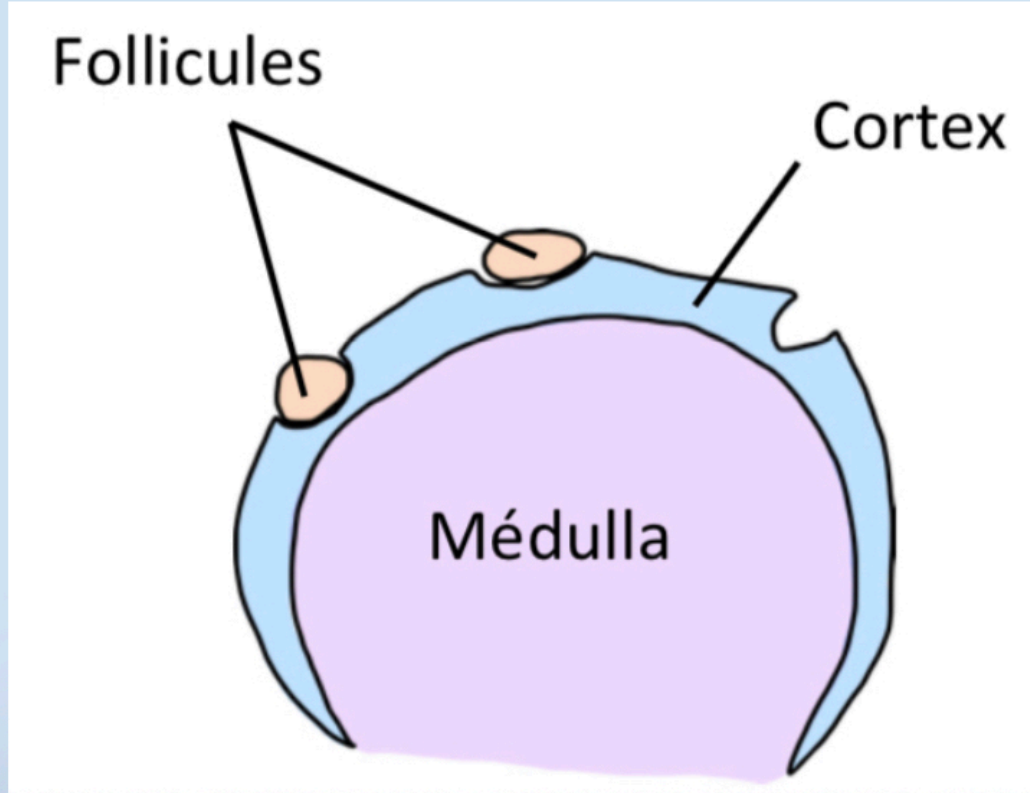
- Muqueuse (interne)
- Musculeuse (moyenne)
- Séreuse (externe)

La trompe utérine est entièrement péritonisée

SAUF

au niveau de la portion intra-utérine et de l'ostium de l'infundibulum

L'OVAIRE



CORTICALE

Elle est périphérique. On y retrouve des follicules à différents stade.

Elle à 2 rôle :

- **Exocrine** : excrète les ovocytes vers la trompes
- Endocrine : sécrétion de progestérone par le corps jaune

MÉDULLA

Elle est centrale et possède un rôle **endocrine** via la sécrétion d'œstrogène (hormone féminine)

INTRA-PÉRITONÉALE, NON PÉRITONISÉ