

# DM LIVE T3/01

**Reliez les bonnes innervations pour chaque nerf du périnée cutané**

L2 ●	● Nerf ilio-hypogastrique
L1 ●	● Nerf rectale inférieur
S2-S3-S4 ●	● Nerf génito-fémoral
S4 ●	● Nerf pudendal

## Complétez avec les artères manquantes

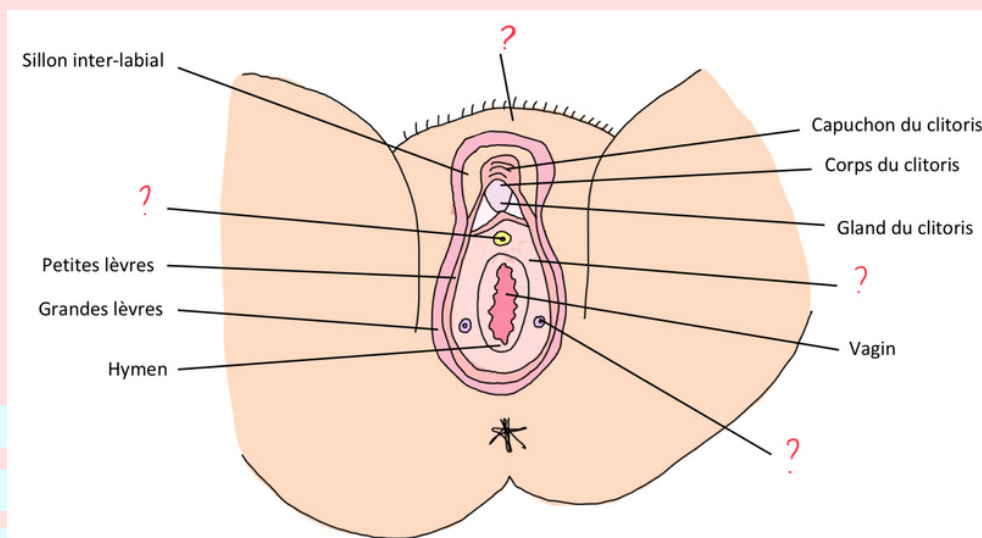
Le triangle antérieur est vascularisé en antérieur par les artères pudendales .....

Celles-ci sont issues de l'artère .....

En postérieur la vascularisation se fait via l'artère pudendale ..... qui est issue de l'artère .....

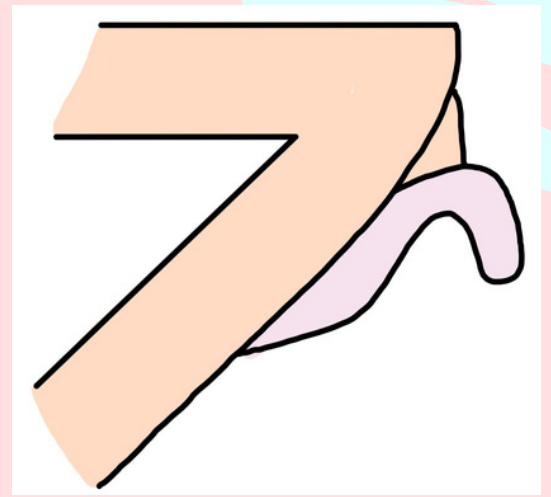
Le triangle postérieur est vascularisé par l'artère ..... Celle-ci est issue de l'artère pudendale .....

## Légendez ce schéma du périnée cutané



**Question bonus: Quels sont les 3 noms de la formation graisseuse en regard de la symphyse pubienne ?**

Où se trouve le **CORPS** du clitoris ?



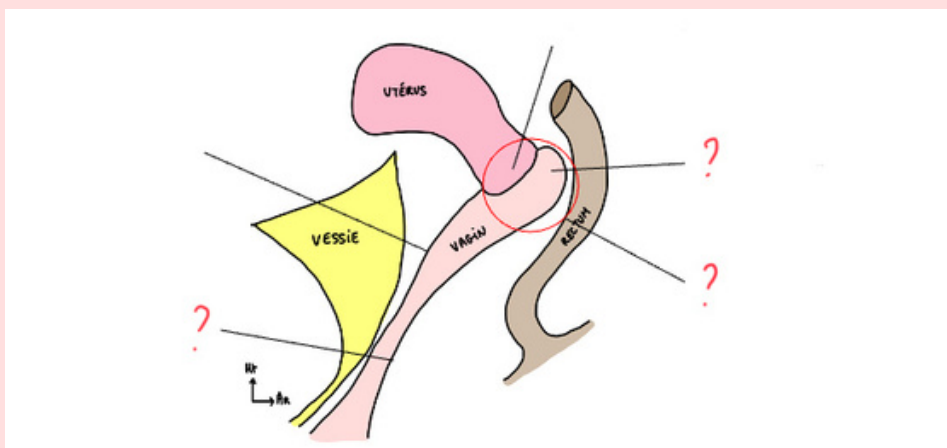
L'hymen de la femme vierge à 4 formes: labié, annulaire, cribiforme et ???  
Quel est le manquant ?

**VRAI ou FAUX ?**

Le bulbe vestibulaire est un muscle en cornet

Quels sont les deux muscles en cornet du périnée musculaire ?

Légendez ce schéma de la vue latéral du petit bassin



A propos des sécrétions hormonales du rein et des surrénales

Reins ●

● Cortisol

Corticosurrénale ●

● Adrénaline

Médullosurrénale ●

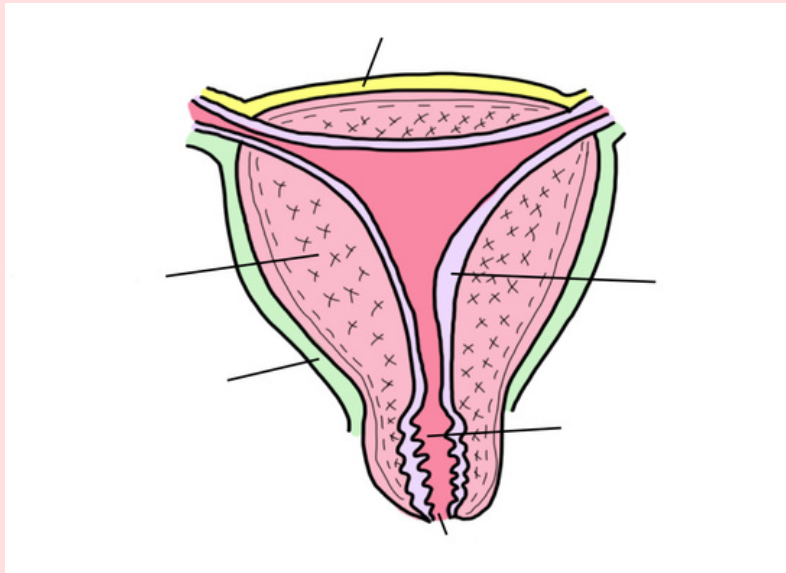
● Hormones du SRAA

## CAS CLINIQUE

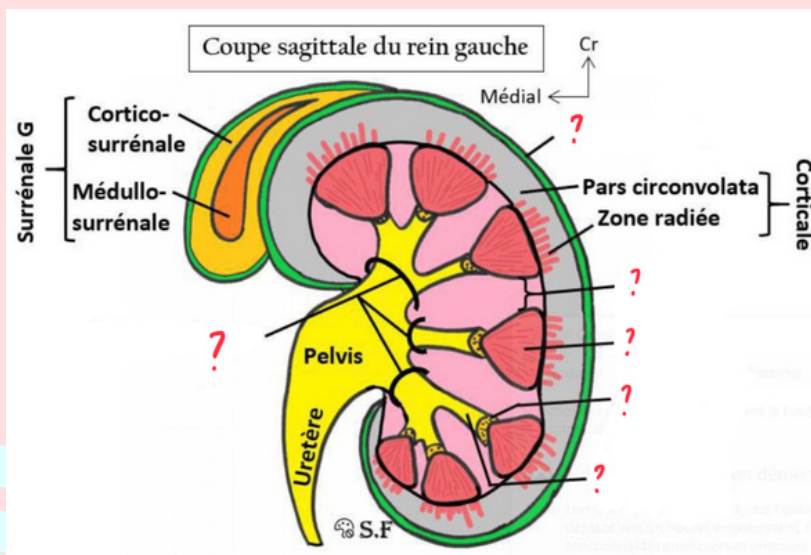
Vous êtes interne en gynécologie. Vous recevez Mme Vanille qui vient d'accoucher de son 5ème enfant. Vous devez rendre le compte-rendu de votre examen à votre chef de clinique. Quelle(s) proposition(s) devez-vous inclure ?

- A) Mme Vanille est primipare
- B) Non, elle est multipare
- C) Son col utérin présente 1 ou 2 irrégularités
- D) Son col utérin présente plusieurs diverticules
- E) Son col utérin est annulaire ou aplati, et régulier

Retrouvez le nom des différentes tuniques de l'utérus ainsi que du col utérin



Légendez cette coupe sagittale du rein



Remettez dans l'ordre les différentes parties du rein en suivant le trajet de l'urine :

- Pyramides
- Air criblée
- Calices mineurs
- Calices majeurs
- Pelvis
- Uretères

## Sécréteur ou Excréteur ?

Calices mineurs ●

Calices majeurs ●

Urètre ●

Pyramides ●

Uretères ●

Pelvis ●

● Sécréteur

● Excréteur

### CAS CLINIQUE

Vous êtes interne en urologie. Vous recevez un patient qui se plaint d'impuissance sexuelle.

Vous soupçonnez une diminution de la vascularisation des corps caverneux à cause d'une thrombose. Selon vous quelle artère serait touchée par cette thrombose ?

A) Artère rénale

B) Artère fémorale

C) Artère honteuse interne

D) Artère iliaque externe

## À propos de la bifurcation de l'aorte abdominale

L'aorte descendante abdominale se divise en..... en deux artères..... droite et gauche.

Quelles glandes sécrètent la cyprine?

Remettez dans l'ordre les différentes parties du clitoris (de la symphyse pubienne vers l'extérieur)

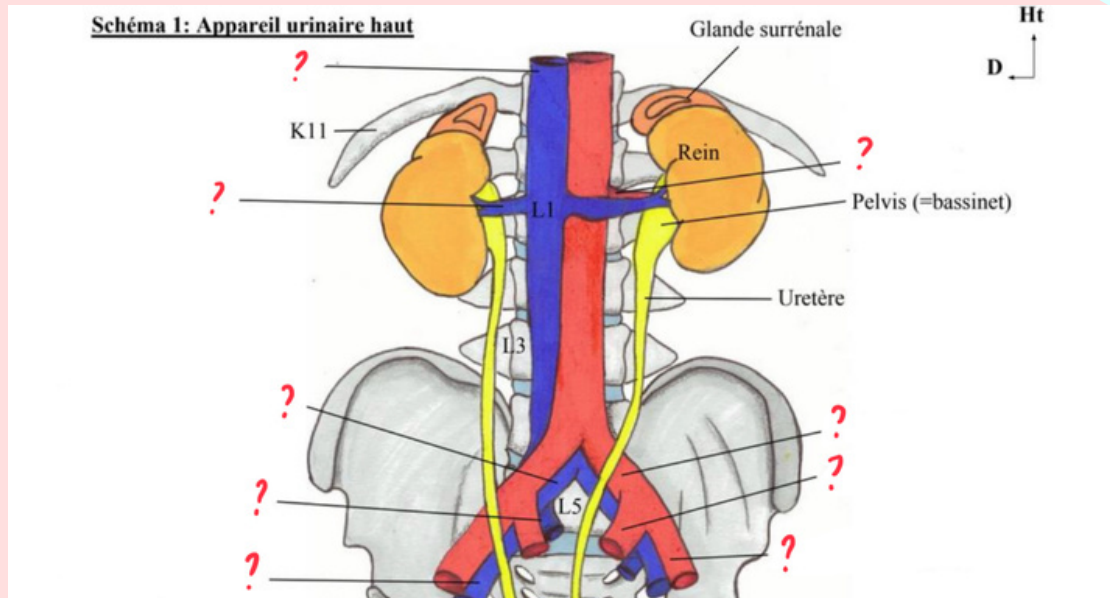
Gland

Corps

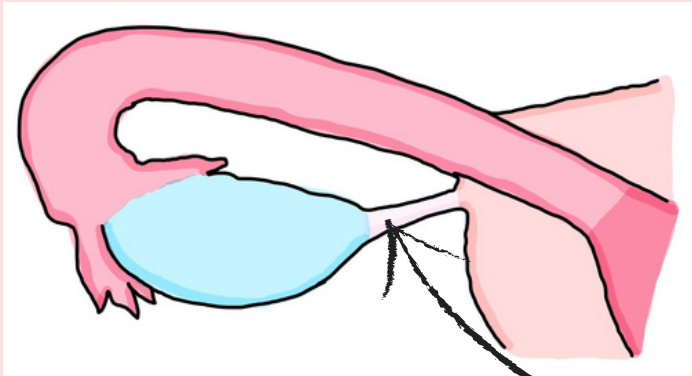
Genou

Piliers

# Complétez le schéma avec les veines et artères manquantes



## Encore un schéma à légender



Question bonus: dans quelle zone de la trompe à lieu la fécondation ?

Quel est cet élément anatomique ?

## À propos du rein

Les reins ont la forme de..... de..... cm de long sur .....cm de large.

Le rein GAUCHE remonte jusqu'à la .... ème côte.

Le rein DROIT remonte jusqu'à la .... ème côte.

## Entoure les éléments appartenants à la MÉDULLA

Aire criblée

Pyramides

Zone radiée

Calices mineurs et majeurs

Pars convoluta

Colonnes

## Reliez la glande surrénale à sa forme

Glande surrénale GAUCHE ●

● Virgule à grosse extrémité inférieure

Glande surrénale DROITE ●

● Bonnet phrygien

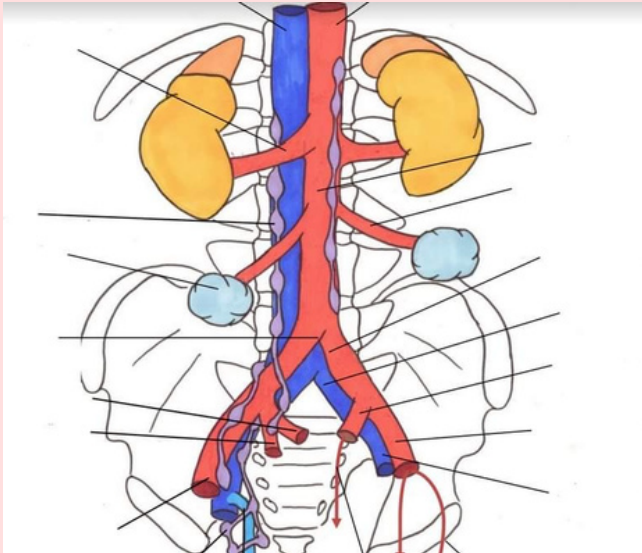
**Parmi les différentes faces de la vessie, laquelle est également appelée sa base ?**

A) Face supérieure

B) Face antéro-inférieure

C) Face postérieure

**Où se situe la crosse de la grande veine saphène ?**



**Donnez les artères issues du tronc antérieure de la iliaque interne**

**A propos des 3 tuniques de la vessie, reliez les propositions**

Tunique externe ●

Tunique moyenne ●

Tunique interne ●

● Détrusor

● Urothélium

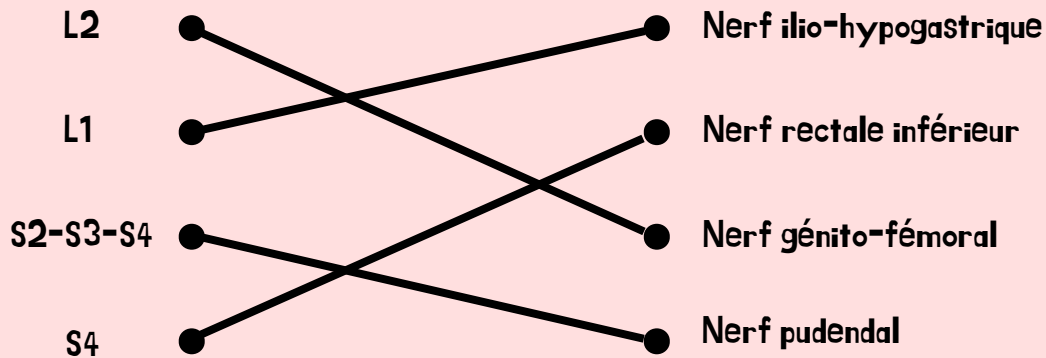
● Péritoine (sup), fascia ombilico pré-vésical (lat)

[LAS 1/2/3] Nous allons essayer de vous sortir le lien du Wooclap pour que vous puissiez le refaire quand vous voulez mais on galère un peu mdr. En attendant j'ai essayé de garder le côté ludique du DM j'espère que ce format vous plaît aussi.

[LAS 2/3] Le live ne concernait que les LAS 1 mais les questions sont au programme pour vous aussi ;p

# CORRECTION

Reliez les bonnes innervations pour chaque nerf du périnée cutanée



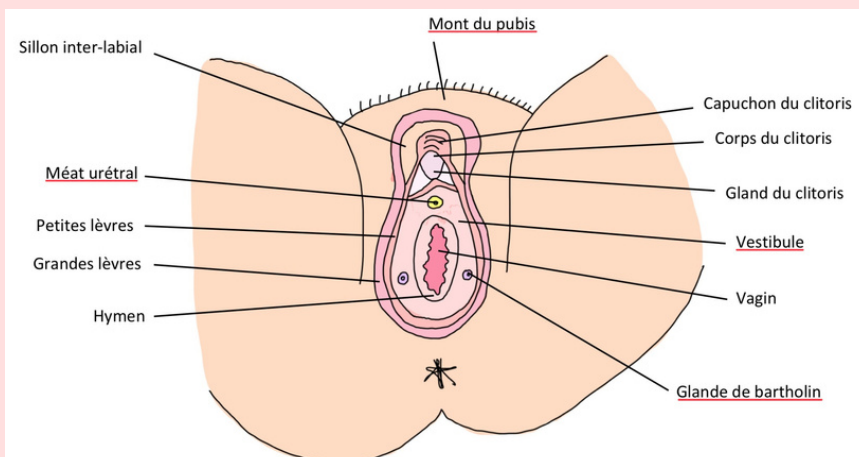
Complétez avec les artères manquantes

Le triangle antérieur est vascularisé en antérieur par les artères pudendales **externes sup & inf**  
Celles-ci sont issues de l'artère **fémorale**

En postérieur la vascularisation se fait via l'artère pudendale **interne** qui est issue de l'artère **iliaque interne (hypogastrique)**

Le triangle postérieur est vascularisé par l'artère **rectale inférieure** Celle-ci est issue de l'artère pudendale **interne (ou de l'iliaque interne)**

Légendez ce schéma du périnée cutané

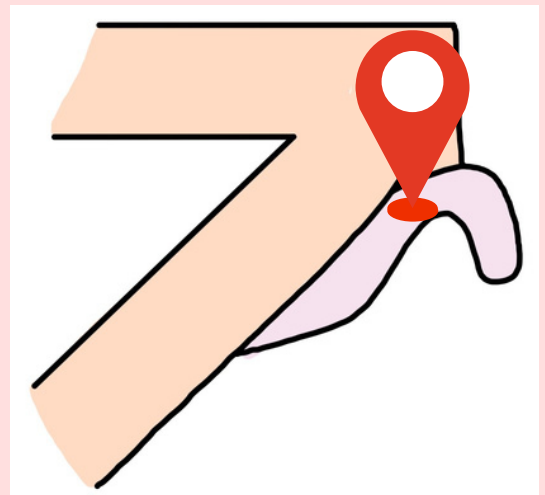


Question bonus:

- mont de vénus
- mont du pubis
- mont du pudendum



Où se trouve le **CORPS** du clitoris ?



L'hymen de la femme vierge à 4 formes: labié, annulaire, cribiforme et **SEMI-LUNAIRE**

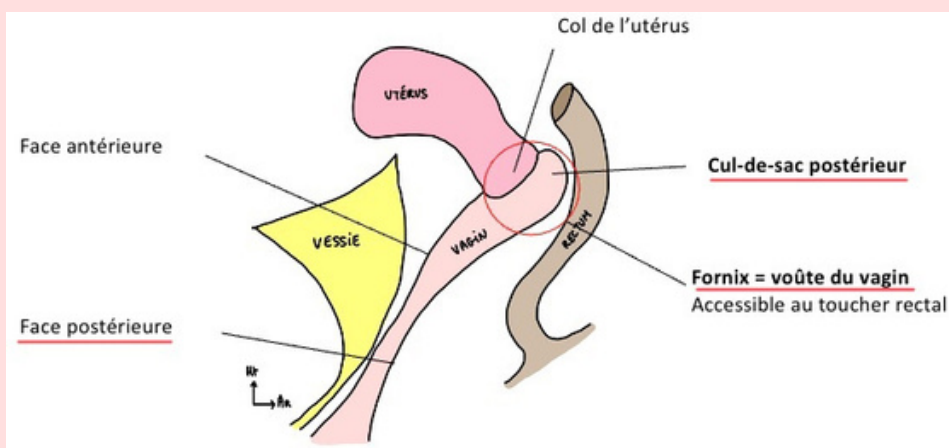
**FAUX**

Le bulbe vestibulaire est un **corps érectile**

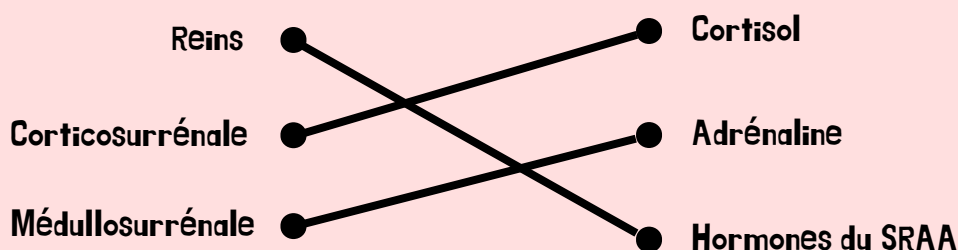
Quels sont les deux muscles en corne du périnée musculaire ?

- **ischio-caverneux**
- **bulbo-spongieux**

Légendez ce schéma de la vue latérale du petit bassin



A propos des sécrétions hormonales du rein et des surrénales





## CAS CLINIQUE

Vous êtes interne en gynécologie. Vous recevez Mme Vanille qui vient d'accoucher de son 5ème enfant. Vous devez rendre le compte-rendu de votre examen à votre chef de clinique. Quelle(s) proposition(s) devez-vous inclure ?

A) Mme Vanille est primipare

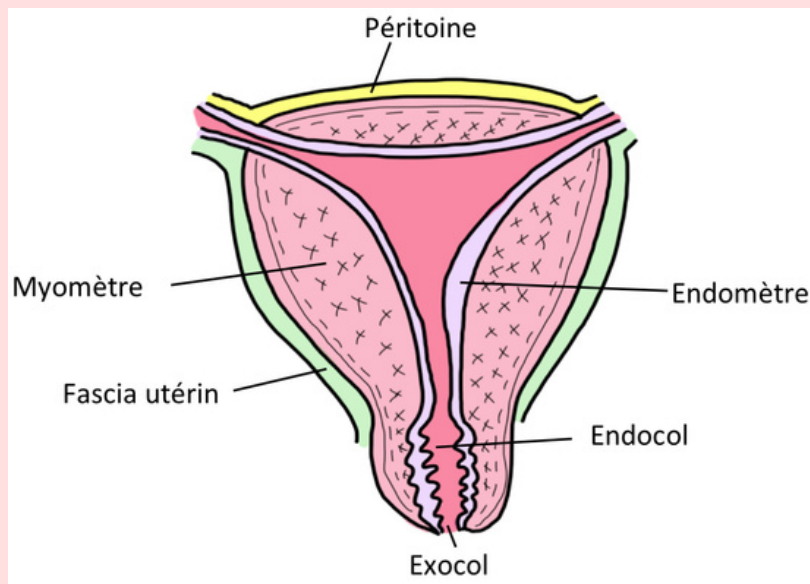
B) Non, elle est multipare

C) Son col utérin présente 1 ou 2 irrégularités

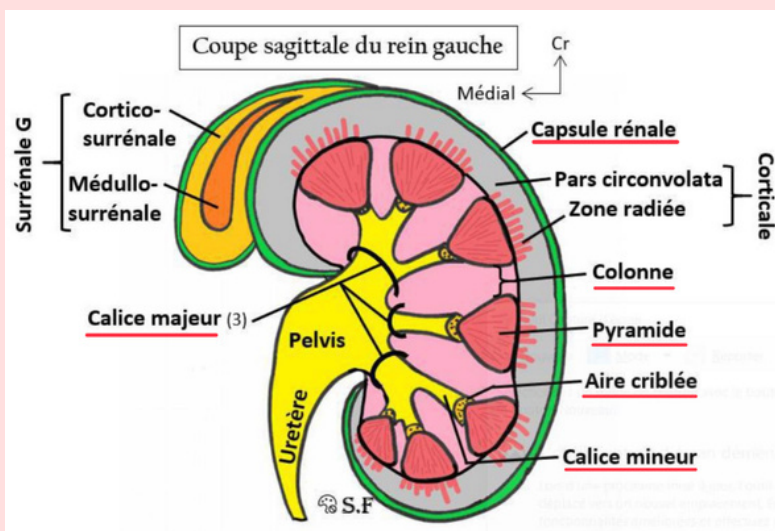
D) Son col utérin présente plusieurs diverticules

E) Son col utérin est annulaire ou aplati, et régulier

Retrouvez le nom des différentes tuniques de l'utérus ainsi que du col utérin



Légendez cette coupe sagittale du rein



Remettez dans l'ordre les différentes parties du rein en suivant le trajet de l'urine

:

Pyramides

Aire criblée

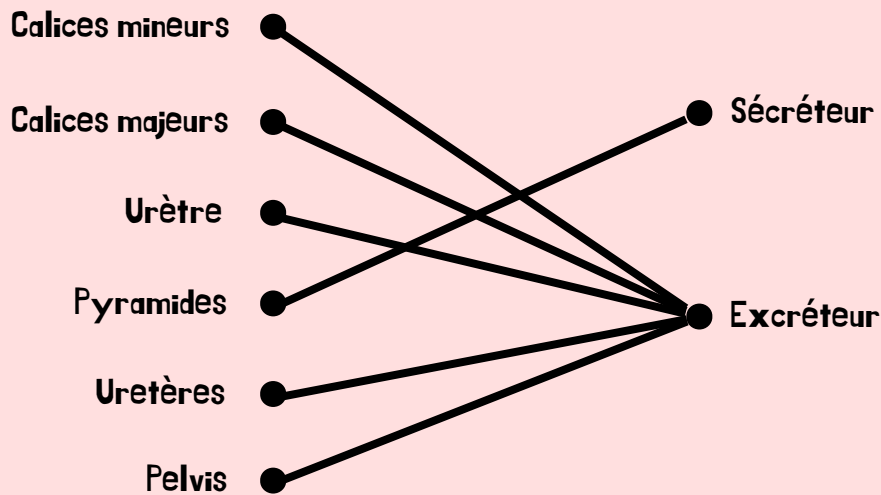
Calices mineurs

Calices majeurs

Pelvis

Urètres

## Sécréteur ou Excréteur ?



### CAS CLINIQUE

Vous êtes interne en urologie. Vous recevez un patient qui se plaint d'impuissance sexuelle.

Vous soupçonnez une diminution de la vascularisation des corps caverneux à cause d'une thrombose. Selon vous quelle artère serait touchée par cette thrombose ?

A) Artère rénale

B) Artère fémorale

**C) Artère honteuse interne**

D) Artère iliaque externe

## A propos de la bifurcation de l'aorte abdominale

L'aorte descendante abdominale se divise en **L4** en deux artères **iliaques communes** droite et gauche.

Quelles glandes sécrètent la cyprine ?

**Les glandes vestibulaires  
majeures de Bartholin**

Remettez dans l'ordre les différentes parties du clitoris (de la symphyse pubienne vers l'extérieur)

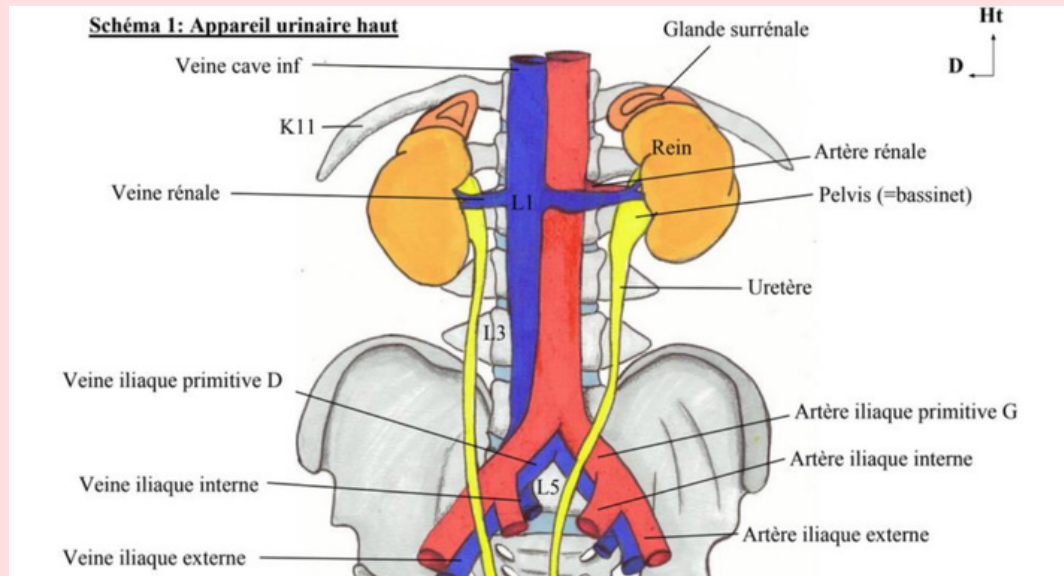
**Piliers**

**Corps**

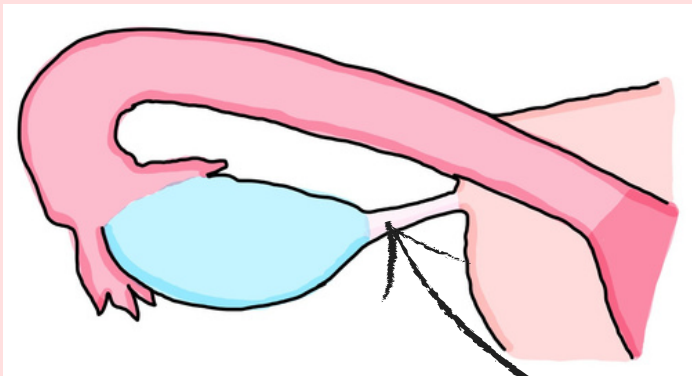
**Genou**

**Gland**

# Complétez le schéma avec les veines et artères manquantes



## Encore un schéma à légender



**Question bonus: dans quelle zone de la trompe à lieu la fécondation ?**

**1/3 externe de l'ampoule**

**Ligament utéro-ovarien**

## À propos du rein

Les reins ont la forme de **haricots** de **12** cm de long sur **6** cm de large.

Le rein **GAUCHE** remonte jusqu'à la **11**ème côte.

Le rein **DROIT** remonte jusqu'à la **12**ème côte.

## Entoure les éléments appartenants à la MÉDULLA

**Aire criblée**

**Pyramides**

**Zone radiée**

**Calices mineurs et majeurs**

**Pars convoluta**

**Colonnes**

## Reliez la glande surrénale à sa forme

**Glande surrénale GAUCHE**



**Virgule à grosse extrémité inférieure**

**Glande surrénale DROITE**



**Bonnet phrygien**

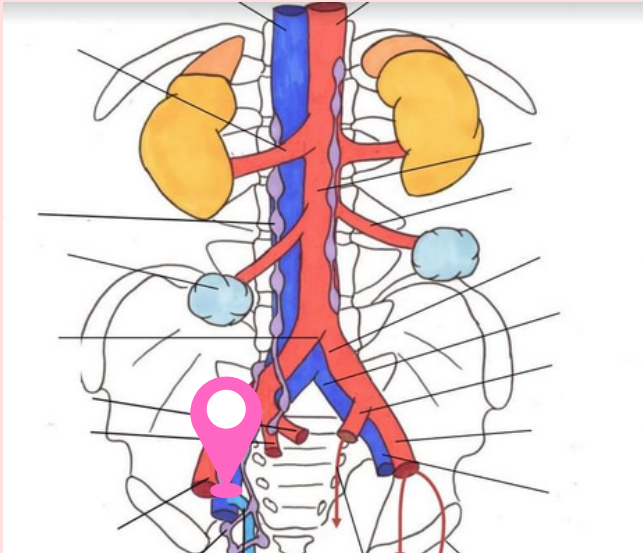
**Parmi les différentes faces de la vessie, laquelle est également appelée sa base ?**

A) Face supérieure

B) Face antéro-inférieure

C) Face postérieure

**Où se situe la crosse de la grande veine saphène ?**



**Donnez les artères issues du tronc antérieure de la iliaque interne**

- obturatrice
- ombilicale
- vésicale
- utérine
- vaginale

**A propos des 3 tuniques de la vessie, reliez les propositions**

