

Anatomie de la Paroi du Tronc

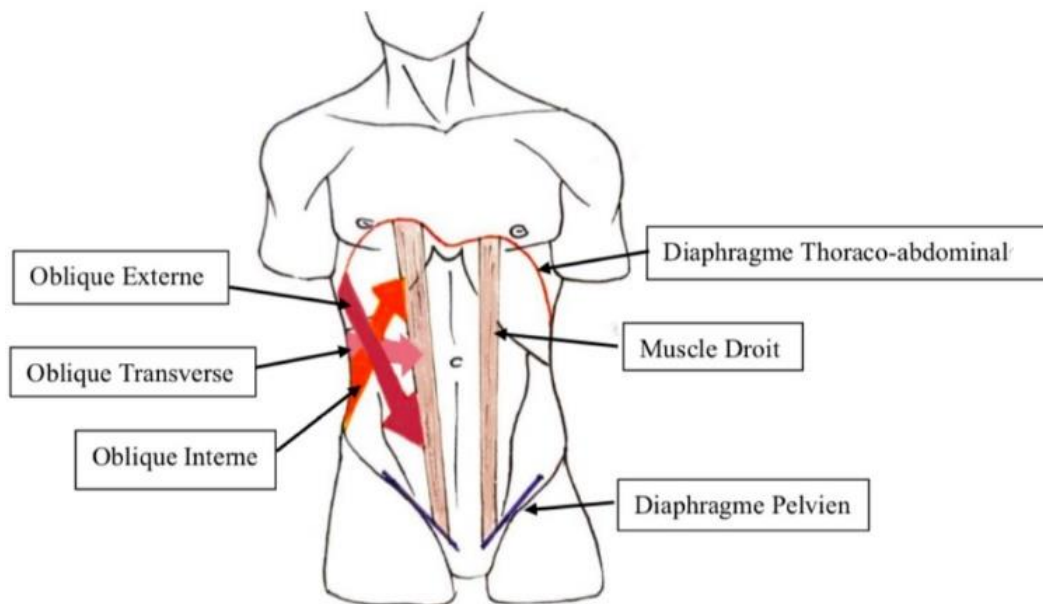


I - Anatomie générale

- **Le diaphragme thoraco-abdominal (aka DTA pour les intimes)**

Muscle plat séparant dans un plan horizontal la cavité thoracique de la cavité abdominale. Il est composé de deux coupes asymétriques, la coupole droite étant rehaussée par le foie. C'est le muscle principal de la respiration.

- **Délimitation de l'abdomen**



- ✓ Paroi inférieure : constituée du **diaphragme pelvien**, qui a la forme d'un entonnoir et s'accroche au bassin osseux. Il est percé d'orifices qui laissent passer les émonctoires des viscères abdominaux.
- ✓ Paroi postérieure : constituée de la colonne lombale et des muscles qui la recouvrent.
- ✓ Paroi antéro-latérale :
 - ❖ Les **muscles droits** (= rectus abdominalis), droit et gauche, dans un sens cranio-caudal.
 - ❖ Les muscles obliques, disposés en couches de la superficie à la profondeur :
 - **oblique externe**
 - **oblique interne**
 - ❖ Le **muscle transverse** dont les fibres sont horizontales. *Attention, ce n'est pas un muscle oblique ! C'est un muscle plat de l'abdomen.*

La gaine rectusienne +++

C'est la **ceinture** de l'abdomen qui entoure les muscles droits. Elle est constituée de la **terminaison des muscles obliques et du transverse** qui forme une enveloppe aponévrotique fibreuse.

II - Muscles de la paroi antéro-latérale

- **Les muscles droits**

Il y en a un droit et un gauche. Ils ont un sens cranio-caudal (vertical).

- ✓ Origine : face externe des côtes 5 à 7 + processus xyphoïde
- ✓ Trajet : vertical
- ✓ Terminaison : l'épine du pubis

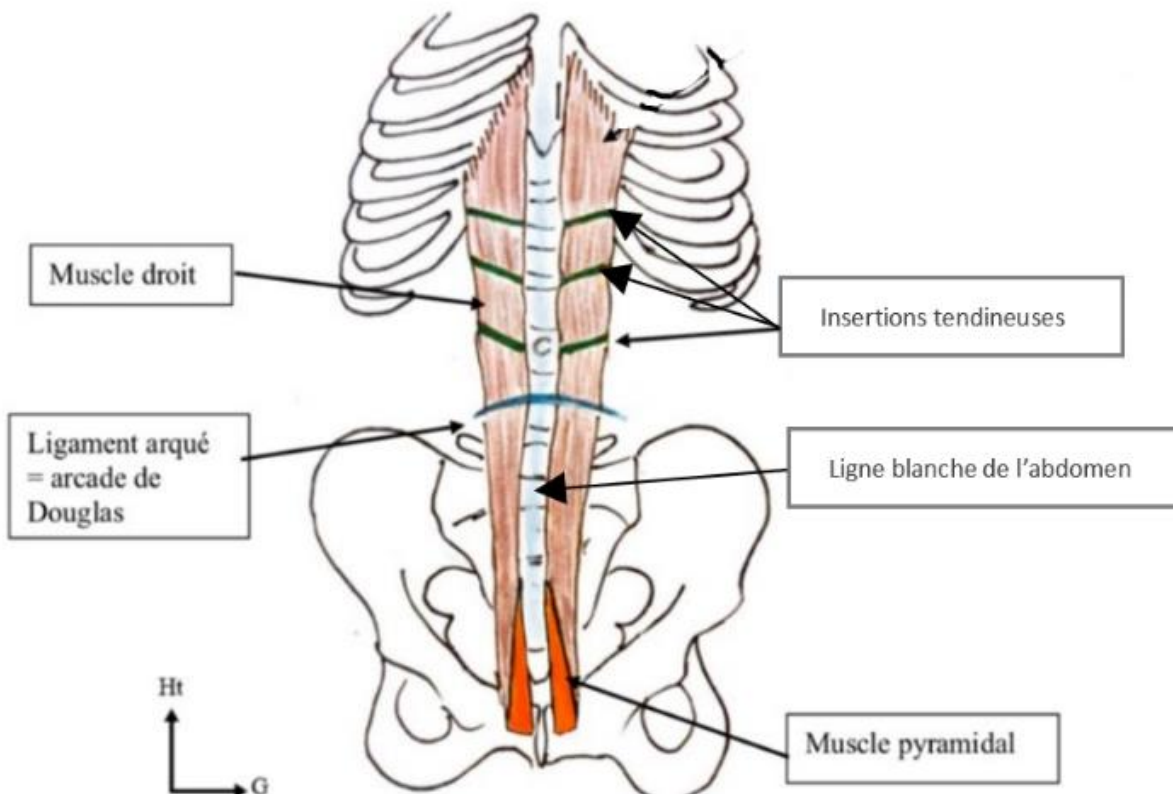
Ce sont des muscles **polygastriques** avec **3 insertions tendineuses** situées au-dessus du nombril. Ils sont responsables des « tablettes de chocolat » chez les personnes minces et musclées. Ils sont engainés par la gaine rectusienne et sont asymétriques.

- **Le muscle pyramidal**

C'est un muscle **accessoire inconstant** (80% des sujets) qui s'insère sur la ligne blanche et le pubis et qui double en avant ces muscles droits.

- **La ligne blanche de l'abdomen**

Elle est entre le muscle droit gauche et le muscle droit droit. Elle **se prolonge par la ligne blanche** du thorax et du cou.

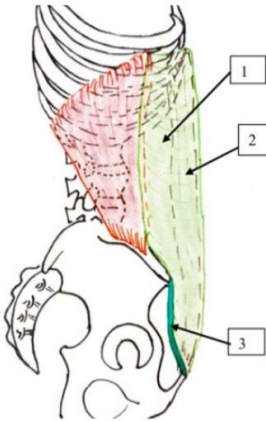




Cartes d'identité des muscles obliques et du muscle transverse



NOM : OBLIQUE EXTERNE



Portion charnue : fibres contractiles

Origine :

face externe des 8 dernières côtes

Terminaison :

crête iliaque

Trajet :

de haut en bas, d'arrière en avant

Portion aponévrotique : non contractile

Insertion distale :

ligament inguinal

Gaine rectusienne :

Forme la paroi antérieure, passe en avant du muscle droit

1 – Portion aponévrotique de l'OE

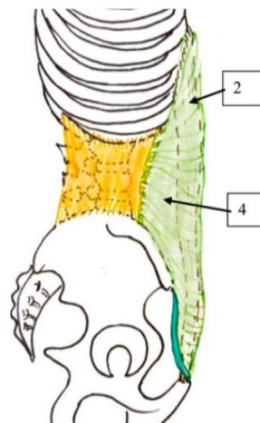
2 – Muscle droit

3 – Ligament inguinal

4 – Portion aponévrotique de l'OI

5 – Portion aponévrotique du transverse

NOM : OBLIQUE INTERNE



Portion charnue : fibres contractiles

Origine :

crête iliaque

Terminaison :

processus transverses des vertèbres lombaires par une aponévrose

Trajet :

de bas en haut, d'arrière en avant

Portion aponévrotique : non contractile

Gaine rectusienne :

la portion aponévrotique se divise pour envelopper en avant et en arrière le muscle droit

1 – Portion aponévrotique de l'OE

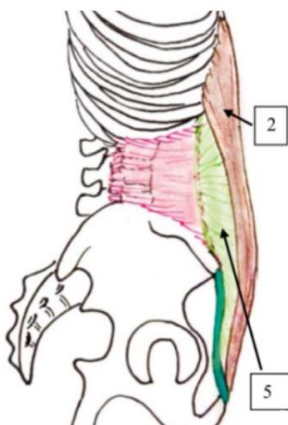
2 – Muscle droit

3 – Ligament inguinal

4 – Portion aponévrotique de l'OI

5 – Portion aponévrotique du transverse

NOM : TRANSVERSE



Portion charnue : fibres contractiles

Insertions:

processus transverses des vertèbres lombaires par un fascia + face profonde des dernières côtes

Trajet :

horizontal, c'est lui qui forme la véritable ceinture de l'abdomen

Portion aponévrotique : non contractile

Gaine rectusienne :

La portion aponévrotique passe en arrière du muscle droit pour former la portion postérieure de la gaine rectusienne

1 – Portion aponévrotique de l'OE

2 – Muscle droit

3 – Ligament inguinal

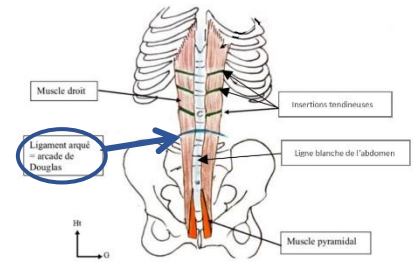
4 – Portion aponévrotique de l'OI

5 – Portion aponévrotique du transverse

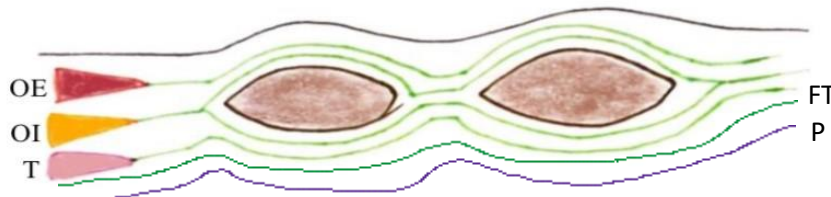
- **Ligne arquée = ligament arqué = arcade de Douglas**

La **ligne arquée** se trouve sous le nombril au niveau de l'intersection entre le 1/3 supérieur et 1/3 moyen du segment ombilic-pubis.

La **gaine rectusienne** aura une disposition différente selon si l'on se place au-dessus ou en dessous de la **ligne arquée** +++



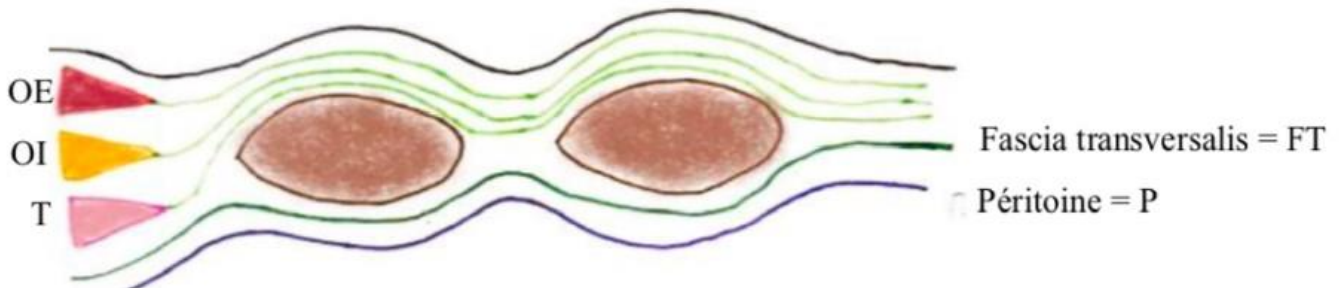
Coupe horizontale de la gaine rectusienne au-dessus de la ligne arquée



Gaine rectusienne =
portions
aponévrotiques des
muscles obliques + du
muscle transverse

⚠ Cette disposition est valable sur les 2/3 supérieurs de l'abdomen ! ⚠

Coupe horizontale de la gaine rectusienne en-dessous de la ligne arquée



- ✓ L'ensemble des aponévroses va passer en AVANT des muscles droits en-dessous du **ligament arqué** (= **arcade de Douglas**) (qui se trouve sous le nombril au niveau de l'intersection entre le 1/3 supérieur et le 1/3 moyen du segment ombilic-pubis +++)
- ✓ La paroi postérieure de la gaine rectusienne est alors formée par :
 - ❖ Le **Fascia Transversalis** (FT) : feuillet fibreux recouvrant la face profonde du muscle transverse (≠ aponévrose du muscle transverse !)
 - ❖ Le **péritoine pariétal** (P) plus en profondeur

⚠ RÉCAP' GAINE RECTUSIENNE ⚠

Au-dessus du ligament arqué :

- En avant des muscles droits : **oblique externe** + **oblique interne**
- En arrière des muscles droits : **oblique interne** + **transverse** + **fascia transversalis** + **péritoine pariétal**

En dessous du ligament arqué :

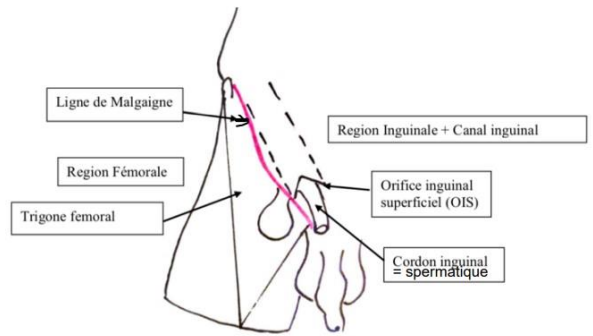
- En avant des muscles droits : **oblique externe** + **oblique interne** + **transverse**
- En arrière des muscles droits : **fascia transversalis** + **péritoine pariétal**

III - La région de l'aîne

- **La ligne de Malgaigne (= pli de l'aîne)**

Relie l'épine iliaque antérosupérieure à l'épine du pubis.
Elle divise 2 régions :

- ❖ **Inguinale** au-dessus
 - ❖ **Fémorale** en-dessous
- } Région inguino-fémorale



- **Le canal inguinal**

Passage oblique au travers de la paroi abdominale de la région inguino-fémorale. C'est à travers ce canal que **migre la gonade** +++ . Il livre donc passage au **cordon spermatique/inguinal** chez l'homme et au **ligament rond de l'utérus** chez la femme.

Il comprend 2 orifices :

- ✓ L'orifice inguinal profond (OIP) : communique avec la cavité abdominale. **C'est l'orifice d'entrée de la gonade**. C'est par cet orifice que le **cordon spermatique/le ligament rond** pénètre depuis la cavité abdominale dans le canal inguinal.
- ✓ L'orifice inguinal superficiel (OIS) : communique avec les testicules/grandes lèvres. **C'est l'orifice de sortie de la gonade**. C'est par cet orifice que sort le **cordon spermatique/le ligament rond** du canal inguinal jusqu'aux testicules/grandes lèvres.

- **Le ligament inguinal**

Ligament tendu entre l'épine iliaque antérosupérieure et l'épine du pubis.

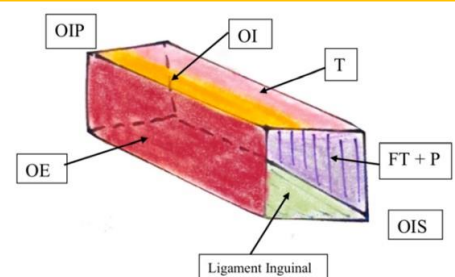
Il correspond à la paroi inférieure du canal inguinal. Il s'agit de la portion aponévrotique de l'oblique externe qui se recourbe sur lui-même.

- **Le cordon spermatique / inguinal**

Pédicule vasculonerveux qui suspend le testicule à la paroi abdominale. Il se compose de tous les éléments vasculaires, nerveux lymphatiques et fonctionnels qui vont ou viennent du testicule, notamment le canal déférent (*coucou la BDR*).

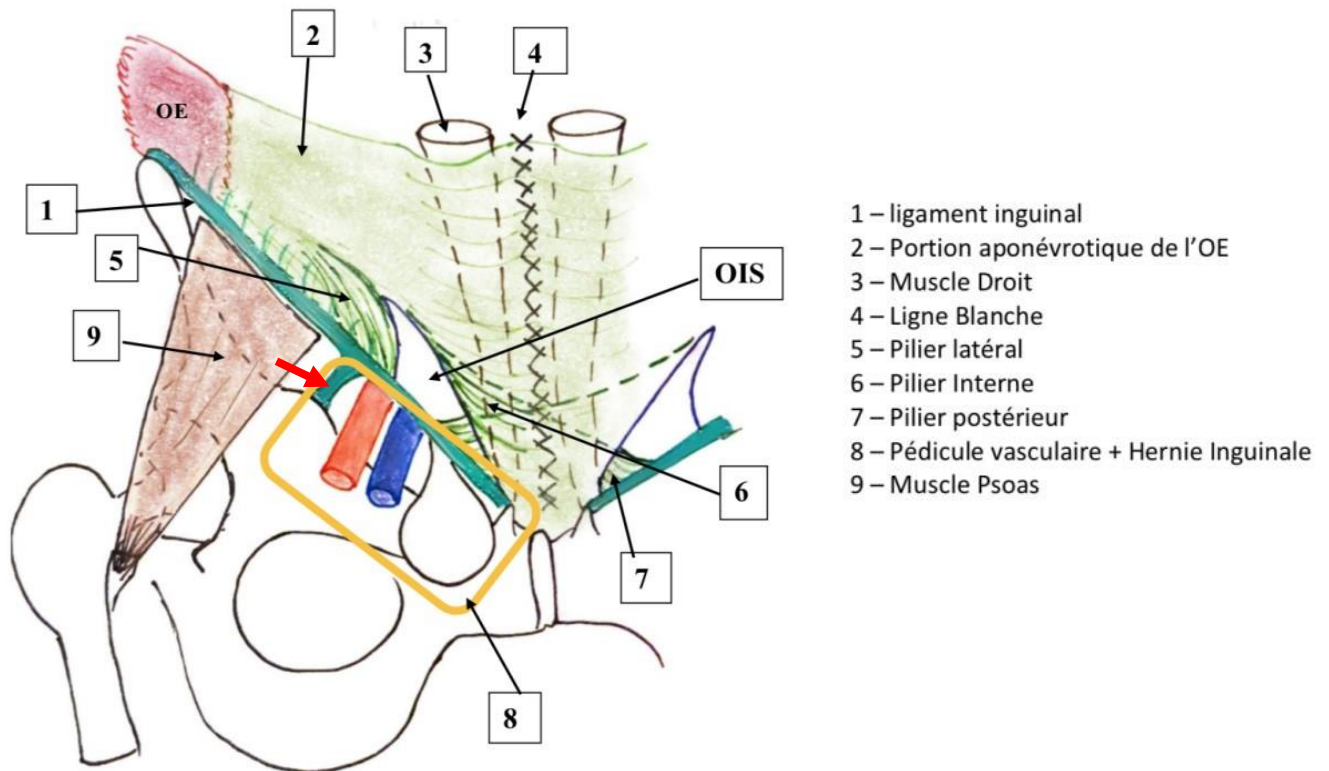
On peut considérer que le **canal inguinal** a 4 parois +++ :

- ✓ **Antérieure** : portion aponévrotique de l'**oblique externe**
- ✓ **Inférieure** : **ligament inguinal**
- ✓ **Supérieure** : **oblique interne** et **transverse** (fusion des 2)
- ✓ **Postérieure** : **fascia transversalis** + **péritoine**



Note : ici, l'OIS est représenté sous forme de carré, alors qu'en réalité il est plutôt triangulaire (cf. schéma suivant)

Plan "superficiel" du canal Inguinal en vue antérieure :



La portion aponévrotique de l'**oblique externe** constitue la paroi antérieure du **canal inguinal**. Au niveau de l'OIS, elle va donc se diviser pour laisser traverser le canal inguinal et forme :

- ✓ **Un pilier latéral/externe** : s'insère au niveau de la **bandelette ilio-pectinée** (flèche rouge sur le schéma) : tendue entre le **ligament inguinal** et l'éminence ilio-pectinée
- ✓ **Un pilier médial/interne** : qui se prolonge par la ligne blanche de l'abdomen
- ✓ **Un pilier postérieur (de Colles)** : en arrière du pilier médial, continue sa course pour le côté OPPOSÉ ++

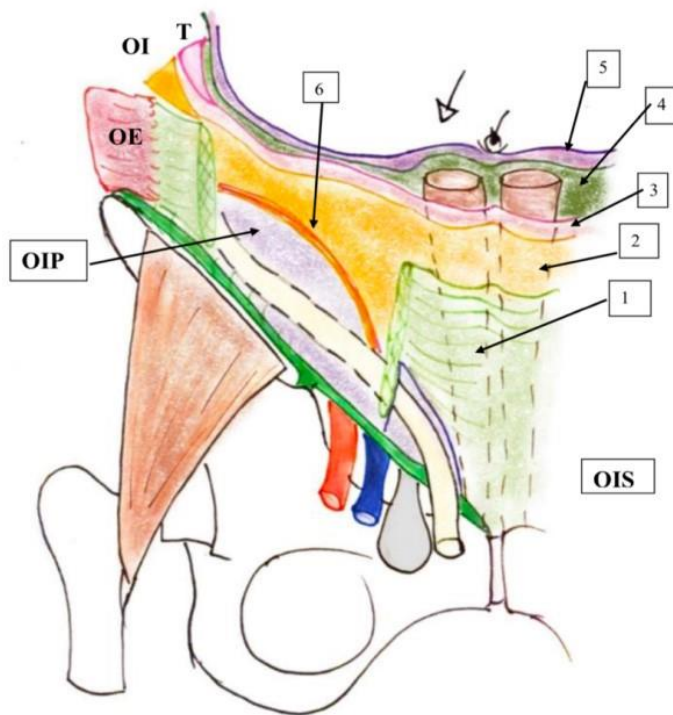
Ces 3 piliers concourent à la délimitation de l'OIS qui a une forme **triangulaire**. Attention, c'est le pilier **postérieur CONTROLATÉRAL** qui participe à cette délimitation (donc l'item « le pilier postérieur droit concourt à la délimitation de l'OIS droit » = faux).

⚠ RÉCAP CANAL INGUINAL ⚠

- Le **canal inguinal** a pour extrémités l'orifice inguinal superficiel (OIS) et l'orifice inguinal profond (OIP).
- Il contient le **cordon inguinal/spermatique** qui renferme des éléments vasculaires, lymphatiques et nerveux.
- L'OIS est cerné par les 3 piliers créés à partir des aponévroses de l'**oblique externe** ++

Plan profond du canal inguinal en vue antérieure

On enlève l'oblique externe et on accède à la paroi supérieure, inférieure et postérieure du canal inguinal

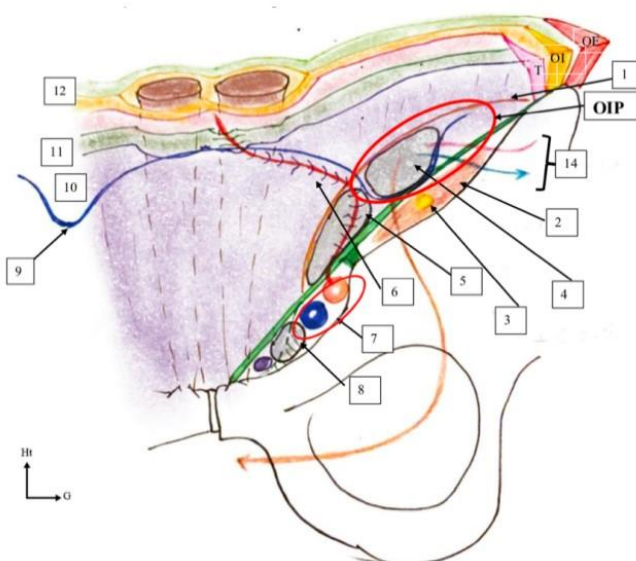


- 1- Portion aponévrotique de l'OE
- 2- Portion Aponévrotique de l'OI
- 3- Portion Aponévrotique du T
- 4- Fascia Transversalis
- 5- Péritoine
- 6- Tendon Conjoint

✓ Le tendon conjoint = la faux inguinale

Le **tendon conjoint** est la paroi supérieure du **canal inguinal**. Il est formé par la fusion des aponévroses de l'**oblique interne** et du **muscle transverse**. Ces aponévroses ne s'insèrent donc pas sur le **ligament inguinal** +++

Vue postérieure du canal inguinal : on rentre une petite caméra par le nombril et on filme la paroi postérieure de derrière en vue « coelioscopique »



- 1- Tendon conjoint
- 2- Muscle Psoas
- 3- Nerf Fémoral
- 4- HOE = H. Indirecte
- 5- HOI = H. Directe
- 6- A. Epigastrique
- 7- Pédicule Vasculaire
- 8- H. Fémorale + Operat° de Macvay
- 9- Lignament Interfavéolaire
- 10- Péritoine
- 11- Fascia transversalis
- 12- Gaine rectusienne
- 13- Cordon Spermatique
- 14- V. et A. spermatique

- ✓ On voit le **fascia transversalis** qui tapisse la face profonde du **muscle transverse**, puis se prolonge jusqu'au **ligament inguinal** pour former la face postérieure du **canal inguinal** (alors que le **transverse** fusionne avec l'**OI** et forme le **tendon conjoint**). Le **péritoine pariétal** suit le **fascia transversalis** en arrière.
- ✓ Le **cordon spermatique** est centré par le **conduit déférent** (qui véhicule les spermatozoïdes du testicule à la prostate) qui s'engage dans le **canal inguinal** via l'OIP et en sort par l'OIS jusqu'aux testicules.

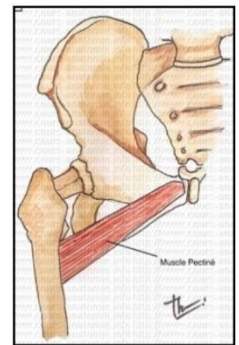
L'OIP est traversé par :

- Le **cordon spermatique**
- L'**artère spermatique** issue de l'aorte
- La **veine spermatique** : elle se jette dans la VCI à droite et dans la veine rénale gauche à gauche
- Les éléments lymphatiques

Récap : Le canal inguinal traverse obliquement les plans de la paroi abdominale. Il y passe le conduit spermatique / inguinal qui est un pédicule vasculo-nerveux contenant notamment le canal déférent, les artères et veines spermatiques, les éléments lymphatiques, etc.

La **bandelette ilio-pectinéale** et le **ligament inguinal** délimitent **2 lacunes** :

- **La lacune vasculaire en dedans**, elle contient :
 - ❖ L'artère fémorale
 - ❖ La veine fémorale en dedans
 - ❖ Le ganglion de Cloquet = un ganglion lymphatique remarquable
 - ❖ Le muscle pectiné qui s'insère à ce niveau
- **La lacune musculaire en dehors**, elle contient :
 - ❖ Le muscle ilio-psoas qui permet la flexion de la *cuisse* (« c'est le muscle qui permet de monter les escaliers »). Il a un tendon puissant sur le petit trochanter.
 - ❖ Le nerf fémoral au milieu (*rappel : on a de dehors en dedans nerf, artère, veine - NAV*)



L'artère iliaque externe devient l'artère fémorale en passant le **ligament inguinal**.

➔ Elle donne avant ça une dernière branche : **l'artère épigastrique**, qui vascularise la paroi abdominale antérieure au sein de la gaine rectusienne. Elle se place en avant du fascia transversalis (lame porte-vaisseaux de la paroi abdominale) et du péritoine.

Le **ligament inter-fovéolaire de Hesselbach** relie l'OIP côté gauche et l'OIP côté droit, il s'agit d'un épaississement du **fascia transversalis** qui fait lame porte vaisseaux de **l'artère épigastrique**.

L'OIP est donc limité (cf. schéma à la fin de la page 7) : +++

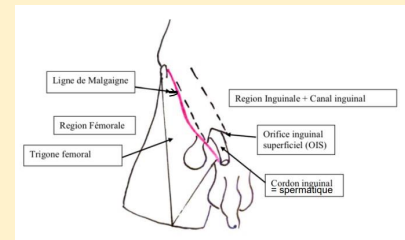
- ✓ En **haut** par la partie latérale du tendon conjoint,
- ✓ En **dedans** par le ligament inter-fovéolaire de Hesselbach
- ✓ En **bas** par le **ligament inguinal**

LES HERNIES

Une **hernie** est l'issue de viscères intra-abdominaux **dans un sac péritonéal** au travers d'un orifice musculo aponévrotique naturel.

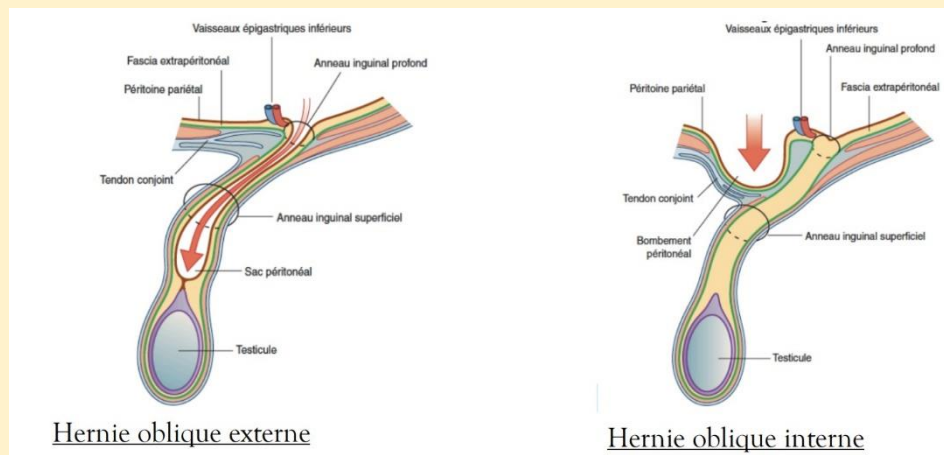
La **ligne de Malgaigne** permet de distinguer 2 types de hernies :

- Les hernies **inguinales** au-dessus (les + fréquentes)
- Les hernies **fémorales/crurales** en-dessous



1) Les hernies inguinales : elles sont de 2 types anatomiques

- ❖ **Obliques internes = directes** : elles s'extériorisent en-dedans de l'**artère épigastrique**. Elles sont liées à une faiblesse du fascia transversalis, en particulier chez les hommes vieillissants, ou qui font beaucoup d'efforts. Elles s'extériorisent dans la fosse inguinale médiale/moyenne (*retenez juste que c'est une zone en dedans de l'artère épigastrique*).
- ❖ **Obliques externes = indirectes = inguino-scrotales** : s'extériorisent en dehors de l'**artère épigastrique**. Le sac herniaire passe par l'OIP et longe le **cordon spermatique**. Elle se situe dans la fosse inguinale latérale (= l'OIP). Elles sont souvent congénitales, diagnostiquées chez le jeune enfant et secondaires à une **défaillance du ligament de Cloquet** : le péritoine ne se fusionne pas et les hernies peuvent faire protrusion dans le **canal inguinal**.



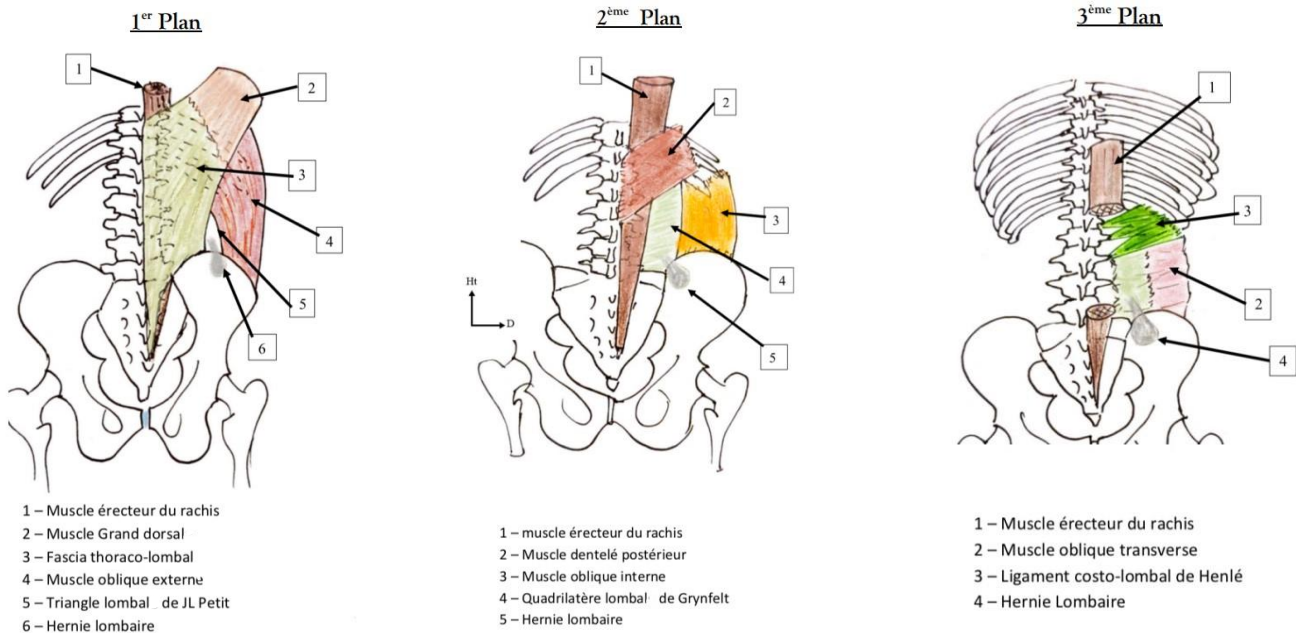
2) Les hernies fémorales :

- Protrusion du sac herniaire dans le **canal FÉMORAL**, en dedans des vaisseaux iliaques externes dans le trigone de Scarpa
- Touchent surtout les **femmes en surcharge pondérale**, après de nombreuses grossesses qui ont détendues le **ligament inguinal** : la lacune vasculaire s'étend alors et laisse passer le sac herniaire
- Diagnostic difficile chez les patientes obèses dont le panicule adipeux masque la hernie
- **Traitement** : on bouche la lacune vasculaire par l'opération de Macvay : on rattache le **ligament inguinal** au muscle pectiné en laissant le passage des vaisseaux
- **Complications possibles** : la hernie peut comprimer la veine fémorale (on parle de hernie étranglée)

△ Il n'y a pas de hernies dans la lacune musculaire △

IV) Paroi postérieure de l'abdomen

(On observe le dos, et on enlève des couches de muscles plan par plan pour aller en profondeur)



Les muscles érecteurs du rachis comblent la gouttière formée par le processus épineux et le processus transverse, du sacrum au cou.

Les hernies lombales se constituent dans le **quadrilatère lombal** et s'extériorisent par le **triangle lombal** qui sont les zones de faiblesse.

Attention : Le quadrilatère lombal de Grynfelt est donc situé plus profondément que le triangle lombal de Jean Louis Petit !

● Les artères lombaires :

L'aorte donne de L1 à L4 des artères lombaires/médullaires.

Elles passent entre les arcades fibreuses du psoas pour irriguer la paroi abdominale + la moelle.

L'**artère lombaire/médullaire d'Adamkiewicz** part d'une des artères lombaires et irrigue la moelle.

🚑 Ischémie par compression des artères lombaires 🚑

- Pathologie très rare de l'**artère d'Adamkiewicz**
- Retrouvée surtout chez les **sujets jeunes et maigres** atteints d'**hyperlordose lombaire**
- l'hyperflexion dorsale amène à une compression des artères lombaires dans les arcades du psoas → ischémie de la moelle → paraplégie transitoire
- Diagnostic par artériographie

Maintenant, place à un grand tableau récap' fait par Anato'Miss <3

Je sais, il fait peur au premier abord... le but de ce tableau est que vous ayez une vue d'ensemble des différents plans et des muscles que les constituent. Essayer d'imaginer un maximum ce que vous lisez et aidez-vous des schémas.

Courage à vous, c'est bientôt la fin de cette fiche et de cette année !!

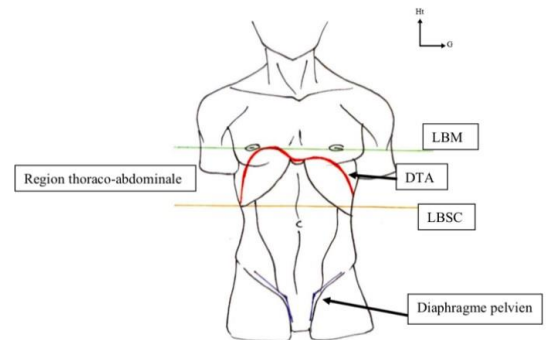
	Muscles	Insertion 1	Insertion 2	Fascia /aponévrose	Zone de faiblesse	Autre
<u>Premier plan</u>	Grand Dorsal	Processus épineux des vertèbres lombaires	Extrémité supérieure de l'humérus de dedans de la gouttière bicipitale	Fascia thoraco-lombal sur l'insertion lombaire	Triangle lombal de Jean-Louis Petit , entre : - Grand dorsal - Oblique externe - Crête iliaque	-Appartient fonctionnellement au MS -Plus grand muscle de l'organisme -En arrière des muscles érecteurs
	Oblique Externe	Face externe des 8 dernières côtes	Crête iliaque	x	➔ Hernies lombales	- En arrière des muscles érecteurs
<u>Second plan</u>	DP = Dentelé Postérieur	Face externe des 4 dernières côtes	Processus épineux T11+T12 + L1+L2+L3 formant 4/5 digitations charnues .	x	x	- En arrière des muscles érecteurs
	OI	Processus transverses des vertèbres lombaires	Crête iliaque	Insertion lombaire : quadrilatère lombal de Grynfelt délimité par - DPI en haut - Oblique interne en dehors - Crête iliaque en bas - Muscles érecteurs du rachis en dedans ➔ Hernies lombales		
<u>Troisième plan</u>	Transverse	Processus transverse des vertèbres lombales	Face profonde/interne des dernières côtes	Aponévrose d'insertion sur les vertèbres lombaires	En dessous des ligaments de Henlé : hernies lombaires	- Ligament costo-lombal de Henlé : processus transverses de L1, L2, et L3 ➔ dernière côte - En avant des muscles érecteurs du rachis
<u>Quatrième plan</u>	Carré des lombes	Bord inférieur de K12	Crête iliaque	- Ses fibres sont entrecroisées - Il est recouvert par le psoas		
	Psoas	-Faisceau antérieur : DIV -Faisceau postérieur : processus transverses lombaires	Petit trochanter	- Muscle creux - Le faisceau antérieur forme des arcades fibreuses en s'insérant d'un DIV à l'autre		

V) Le Diaphragme thoraco-abdominal

Le **DTA** est le **muscle principal de la respiration** : sa contraction va permettre un **effet de piston** et **créer une dépression** dans la cage thoracique permettant la respiration.

Il est plat et segmente en 2 le tronc : au-dessus on a la **cavité thoracique** et en-dessous la **cavité abdominale**. +++

Le **DTA** a la forme d'un parachute **asymétrique** dont la coupole droite est plus haute que la coupole gauche d'environ 2 travers de doigts à cause du foie : le sommet de la coupole droite se projette au niveau de la ligne bi-mamelonnaire.



Le **DTA** se situe dans la **région thoraco-abdominale** délimitée en haut par la ligne bi-mamelonnaire et en bas par la ligne bi sous-costale (qui réunit les 2 auvents sous-costaux).

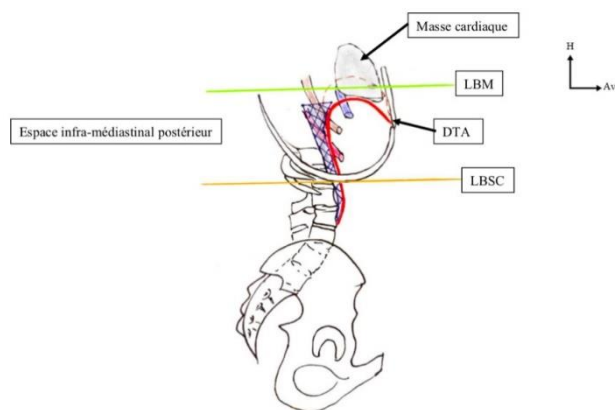
Dans cette région on aura des organes qui appartiennent à la fois au thorax (cœur, poumon etc.) et des organes qui appartiennent à la cavité abdominale (l'estomac, le colon, le foie...).

➔ S'il se produit une plaie de cette région il faudra donc songer à la possibilité de lésions des organes **thoraciques** et/ou **abdominaux** ! *Explication : Selon si l'on est en inspiration ou en expiration au moment de la lésion, la probabilité que les organes thoraciques et/ou abdominaux soient lésés est différente. A l'inspiration, le **DTA** s'abaisse et expose davantage les organes thoraciques tandis qu'à l'expiration c'est l'inverse.*

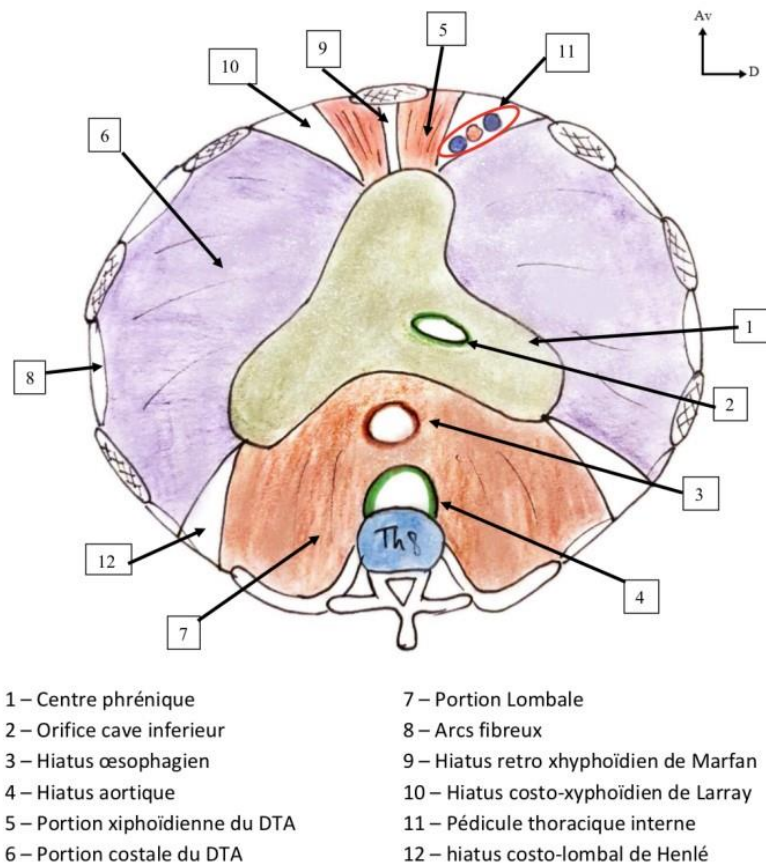
Il existe un autre diaphragme qui délimite en bas la cavité pelvienne : le **diaphragme pelvien**.

Le **DTA** s'insère sur le rachis thoraco-lombal. Il y a une portion horizontale qui est le siège de nombreux hiatus, et une portion verticale.

➤ Entre le rachis et le DTA dans sa portion verticale se trouve **l'espace infra-médiastinal postérieur**. C'est une région difficile d'accès chirurgicalement.



Sur ce schéma, on reconnaît les vertèbres Th11 et Th12 qui donnent des côtes flottantes, les vertèbres lombales avec les crêtes iliaques qui se projettent au niveau de L3.

Anatomie descriptive du DTA +++ (Attention, c'est une vue supérieure !)● **Portion horizontale : T8**

❖ **Le centre phrénique** : partie centrale fibreuse, **immobile** soutenant le cœur et le péricarde qui lui sont adhérents. Elle est constituée de 3 folioles : **antérieure, droite et gauche**. C'est au niveau de la foliole droite que va passer la veine cave inférieure provenant de la région abdominale rétropéritonéale pour rejoindre l'atrium droit.

❖ **La partie charnue** : périphérique et contractile, composée de trois portions :

- **Xyphoïdienne** : unit la foliole antérieure au processus xyphoïde
- **Costale** : s'étend de la foliole antérieure et de la foliole droite ou gauche aux côtes + arcs fibreux qui unissent les côtes et protègent la circulation des pédicules intercostaux
- **Lombale** : relie le centre phrénique au rachis lombal : elle forme la pente diaphragmatique quasi-verticale.

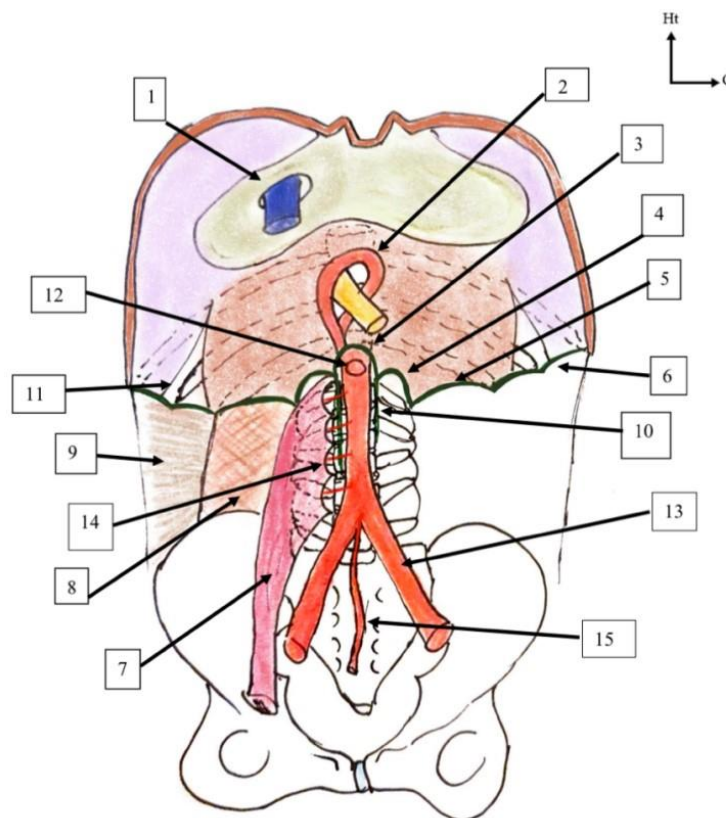
Ces trois portions sont d'origines embryologiques différentes et forment une somme de muscles digastriques reliés par le centre phréniques.

● **Les orifices du DTA :**

- Hiatus de Marfan : **rétro-xyphoïdien** : en arrière du processus xyphoïde du sternum.
- Hiatus de Larrey : **costo-xyphoïdien** : entre la portion costale et la portion xyphoïdienne. Il y passe le pédicule thoracique interne qui vient de l'artère sous-clavière et descend pour devenir l'artère épigastrique crâniale.
- Hiatus de Henlé : entre la portion **costale et lombale**. Dans ce hiatus passe également un certain nombre d'éléments vasculaires et nerveux. Il est un peu plus important car il est plus grand et explique la diffusion d'anasarque : lorsque les épanchements abdominaux remontent dans la cavité thoracique.

Dans la portion **lombale** du **DTA** on trouve 2 hiatus :

- ✓ Le hiatus aortique : où passe l'aorte, en regard de **Th12 +++**
- ✓ Le hiatus œsophagien : un peu plus en avant et en regard de **Th10 +++**



- 1 – Hiatus cave inférieur → Th9
- 2 – Piliers musculaires du hiatus œsophagien → Th10
- 3 – Ligament arquée médian → hiatus aortique en Th12
- 4 – Ligament arquée médial = arcade du psoas
- 5 – Ligament arquée latérale = arcade des carré lombes
- 6 – Arcades intercostales
- 7 – Muscle psoas
- 8 – Muscle carré des lombes

- 9 – Muscles de la paroi de l'abdomen
- 10 – Piliers du diaphragme → lit fibreux de l'aorte
- 11 – Hiatus costo-lombal de Henlé
- 12 – Tronc cœliaque
- 13 – A. Iliaque commune
- 14 – A. Lombaires
- 15 – A. Sacrée Médiane

C'est sur les **piliers**, structures fibreuses très solides que s'insère la portion lombale/verticale du **DTA**.

Piliers fibreux	<ul style="list-style-type: none"> ● Pilier droit : insertion sur L1, L2, L3 ● Pilier gauche : insertion sur L1, L2 <p>➔ Les 2 piliers s'unissent sur la ligne médiane en T12 pour former le ligament arqué médian et délimiter le hiatus aortique</p>
Piliers musculaires	<ul style="list-style-type: none"> ● Pilier droit : s'insère sur le pilier fibreux droit ● Pilier gauche : s'insère en arrière du pilier musculaire droit <p>➔ Ils cravatent l'œsophage et forment le hiatus œsophagien</p>

<3	Insertion 1	Insertion 2	Muscle
Ligament arqué médial = arcade du psoas	Piliers fibreux	Sommet du processus transverse de L1	Surmonte le psoas
Ligament arqué latéral = arcade du carré des lombes	Sommet du processus transverse de L1	Sommet de K12	Surmonte le carré des lombes
Arcades intercostales	Sommet des dernières côtes flottantes (K11 + K12)	K10	X

Il est important de maîtriser ces vues et de comprendre que toute pathologie sous-phrénique peut entraîner une irritation pleurale en diffusant via les orifices diaphragmatiques (par exemple un abcès du foie peut donner une pleurésie).

C'est la fin de cette fiche ! J'espère qu'elle était claire et qu'elle t'a aidé(e) à mieux comprendre ce cours pas facile-facile... Rassure-toi, il va devenir de plus en plus simple au fur et à mesure !

Maintenant prend une petite pause chocolat bien méritée avant de faire le DM de jeux que j'ai créé sur ce cours 😊

Bisous bisous

Scap'