

1/	E	2/	B	3/	CD	4/	BC	5/	BCD
6/	B	7/	ABC	8/	ACD	9/	BD	10/	ABC
11/	ABD	12/	BC	13/	ABCD	14/	ABCD	15/	ACD
16/	AB	17/	E	18/	CD	19/	ABCD	20/	E
21/	E	22/	E	23/	D	24/	E	25/	E
26/	A	27/	CD	28/	BD	29/	ABCD	30/	AD

QCM 1 : E

- A) Faux : le sommet de la cavité orbitaire est représenté par le **foramen optique**
 B) Faux : la fissure orbitaire supérieure est traversée le **nerf ophtalmique** ou **V1**
 C) Faux : elle est creusée dans la paroi **latérale**
 D) Faux : elle est uniquement formée par le maxillaire, le maxillaire inférieur est synonyme de mandibule
 E) Vrai

QCM 2 : B

- A) Faux : la grande aile du sphénoïde est visible mais pas la petite
 B) Vrai
 C) Faux : la grande fontanelle est la fontanelle bregmatique
 D) Faux : ce sont des espaces **non ossifiés**
 E) Faux

QCM 3 : CD

- A) Faux : c'est une règle de Léonard De Vinci
 B) Faux : la région buccale est en regard des joues
 C) Vrai
 D) Vrai
 E) Faux

QCM 4 : BC

- A) Faux : les branches sont verticales
 B) Vrai
 C) Vrai
 D) Faux : elle n'est pas taillée dans l'os lacrymal
 E) Faux

QCM 5 : BCD

- A) Faux : à l'**arrière** du trou rond !
 B) Vrai
 C) Vrai : entre les PAS & les GAS
 D) Vrai
 E) Faux

QCM 6 : B

- A) Faux : par la lame criblée de l'**ethmoïde**
 B) Vrai
 C) Faux : dans le canal du nerf **optique** +++
 D) Faux : dans le trou **ovale** ;)
 E) Faux

QCM 7 : ABC

- A) Vrai : maxillaire = mâchoire sup ; mandibule = mâchoire inf
 B) Vrai : on voit d'ailleurs la saillie des sinus frontaux à la base du crâne !
 C) Vrai : les cellules ethmoïdales +++
 D) Faux : attention, l'apophyse crista galli ne fait pas partie des fosses nasales mais du crâne, elle fait donc saillie **DANS** le crâne et **AU-DESSUS** des fosses nasales
 E) Faux

QCM 8 : ACD

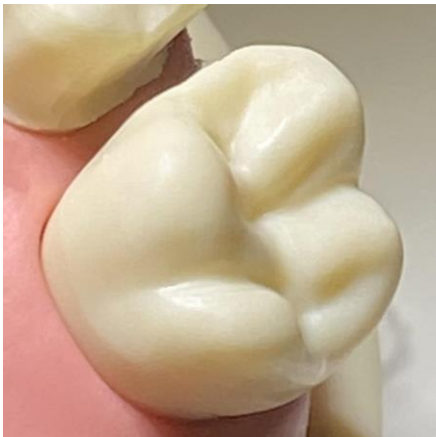- A) Vrai : parfois quelques variations, mais généralement formule constante
- B) Faux : le sacrum est une cyphose, donc une courbure avec une concavité **antérieure**
- C) Vrai
- D) Vrai : latéralement se trouvent les ailes, au bord antérieur se trouve le promontoire
- E) Faux

QCM 9 : BD

- A) Faux : Les dents permanentes sont numérotées dans le sens horaire à partir du secteur maxillaire **droit**
- B) Vrai
- C) Faux : La dent n°35 est une prémolaire (2^e) définitive, dans le secteur mandibulaire **gauche**
- D) Vrai
- E) Faux

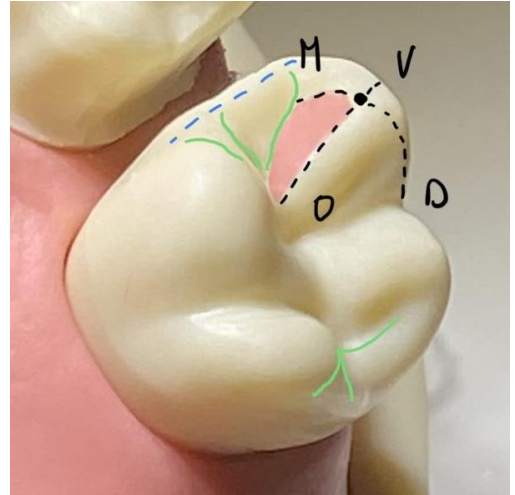
QCM 10 : ABC

- A) Vrai : texto cours, je te met une petite illustration pour mieux visualiser
Dent non légendée :



Dent légendée :

- *Noir* : arêtes cuspidiennes
- *Rouge* : pan cuspidien (mésio-vestibulaire occlusal)
- *Vert* : sillons marginaux



- B) Vrai : Transmission axiale des forces, calage et stabilisation et la dent, réduction des surfaces en contact (favorisant l'échappement et diminuant l'usure), efficacité maximale pour un travail maximal
- C) Vrai
- D) Faux : Les **fosses** naissent de l'intersection de deux sillons principaux
- E) Faux

QCM 11 : ABD

- A) Vrai
- B) Vrai
- C) Faux : Chaque placode à la même composition tissulaire, mais un **agencement des tissus différent** (*différentes formes*)
- D) Vrai : 16 placodes par arcade (x2) = 32 placodes au total (≠ lame dentaire primaire : 5 placodes par arcades (x2) = 20 placodes au total)
- E) Faux

QCM 12 : BC

- A) Faux : Les nœuds de l'émail primaire apparaissent au stade de cupule **jeune**
- B) Vrai
- C) Vrai
- D) Faux : Les nœuds de l'émail sont des cellules ne présentant **aucune différence morphologique**
- E) Faux

QCM 13 : ABCD

- A) Vrai
- B) Vrai
- C) Vrai
- D) Vrai
- E) Faux

QCM 14 : ABCD

- A) Vrai
- B) Vrai : Autrement dit, la partie radiculaire de la dent est moins richement innervée que la partie coronaire
- C) Vrai : « La région des cornes pulpaire a une densité d'innervation nettement supérieure au reste de la pulpe »
- D) Vrai
- E) Faux

QCM 15 : ACD

- A) Vrai
- B) Faux : il n'existe **pas de 5^{ème} arc +++**
- C) Vrai c'est le sujet du cours :)
- D) Vrai
- E) Faux

QCM 16 : AB

- A) Vrai
- B) Vrai
- C) Faux : J26 ☐ membres **supérieurs**
- D) Faux : J28 ☐ membres **inférieurs**
- E) Faux

QCM 17 : E

- A) Faux : Base = **PG + col** // Extrémité = **GP**
- B) Faux : voir A
- C) Faux : voir A
- D) Faux : **centripète** (vers le centre de la pulpe)
- E) Vrai

QCM 18 : CD

- A) Faux : entre les fibrilles d'ancrage ☐ cohésion
- B) Faux : autour des prolongements odontoblastiques ☐ élasticité
- C) Vrai
- D) Vrai
- E) Faux

QCM 19 : ABCD

- A) Vrai
- B) Vrai
- C) Vrai
- D) Vrai
- E) Faux

QCM 20 : E

- A) Faux : les nanosphères sont éliminées par la MMP20
- B) Faux : il faut une **acidification** du pH pour activer la MMP20 et **éliminer** les nanosphères. C'est dans un second temps que le pH sera **neutralisé** pour permettre la **croissance** des cristaux d'émail.
- C) Faux : les ions bicarbonates sont sécrétés par les améloblastes à bordure **plissée**
- D) Faux : bordure **lisse** = jonctions distales **lâches** ☐ passage des fluides interstitiels
- E) Faux

QCM 21 : E

- A) Faux : aux côtes 3/4/5 pas 4/5/6
- B) Faux : le grand pectoral ne va pas au radius mais à l'HUMERUS hihii
- C) Faux : aux côtes 5/6 pas 6/7
- D) Faux : il va de la clavicule à la première côte (**les zamis c'est super important les insertions révisez à fond la team !!**) <3
- E) Vrai

QCM 22 : E

- A) Faux : les troubles de la conduction = BLOCS ;)
- B) Faux : les troubles de la repolarisation = SUS ou SOUS décalage ST :))
- C) Faux : le spasme coronarien n'est pas dû à un bouchon de graisse mais l'athérosclérose oui !!
- D) Faux : cf correction item C
- E) Vrai

QCM 23 : D

- A) Faux : item inventé la team c'est pour voir si tu révises
- B) Faux : ne te laisse pas déstabiliser t'as jamais vu ça dans le cours sois sûr de toi
- C) Faux : wtf franchement j'ai de l'imagination
- D) Vrai : +++++++
- E) Faux

QCM 24 : E

- A) Faux : en ISOMETRIQUEEEEEEEEEEE et ui sorry
- B) Faux : 2 micromètres la team
- C) Faux : oulaaaaaaa t'as oublié les maths de première/terminale mon pote c'est juste une courbe :))
- D) Faux : lorsque qu'elle est inférieure à 2 micromètres, et ui piège de mer2
- E) Vrai

QCM 25 : E

- A) Faux : besoin de lunettes ? c'est involontaire et non volontaire je t'ai piégé désoléééééééé
- B) Faux : c'est un étirement involontaire des fibres musculaires
- C) Faux : si si elle les fait intervenir justement
- D) Faux : ça c'est le réflexe myotatique I N V E R S E mouhahahahah
- E) Vrai

QCM 26 : A

- A) Vrai
- B) Faux
- C) Faux : 80% **ischémique** et 20% **hémorragique**
- D) Faux : au niveau de la circulation cérébrale **antérieure**
- E) Faux

QCM 27 : CD

- A) Faux : il est **moins** précis mais **plus** rapide que l'ECB
- B) Faux : elle est **la plus utilisée**
- C) Vrai
- D) Vrai
- E) Faux

QCM 28 : BD

- A) Faux : c'est pour évaluer l'équilibre **dynamique**, ouais désolé pour celui-là...
- B) Vrai
- C) Faux : Si le patient ne peut pas être verticalisé on inscrit « non applicable »
- D) Vrai
- E) Faux

QCM 29 : ABCD

- A) Vrai
- B) Vrai
- C) Vrai
- D) Vrai
- E) Faux

QCM 30 : AD

- A) Vrai
- B) Faux : saisir, tenir, pincer et **mouvements globaux**
- C) Faux : ces items **n°6, 7 et 8**
- D) Vrai
- E) Faux