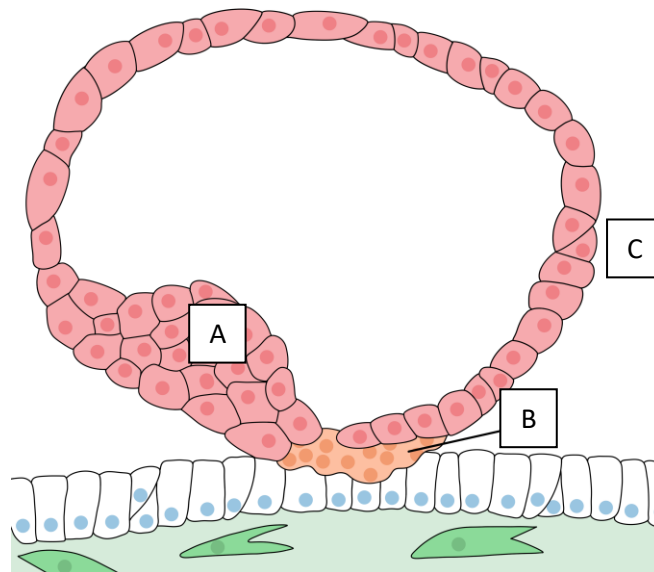


# DM n°2 : Développement placentaire (schémas)

Tutorat 2022-2023 : 8 QCMS – Durée : 10min

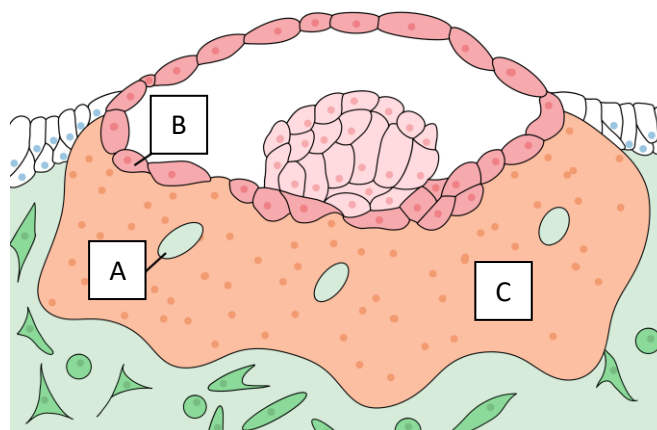


**QCM 1** : A propos du schéma suivant, indiquez la ou les proposition(s) exacte(s) :



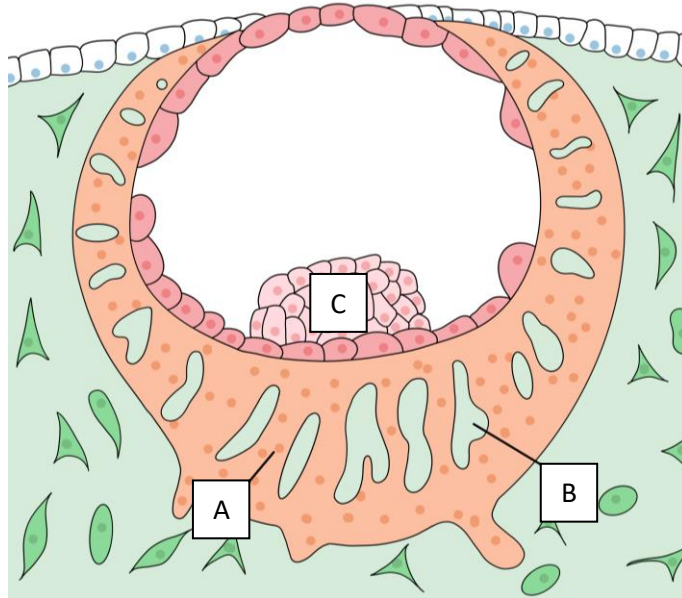
- A) La légende A montre le trophoblaste
- B) La légende B montre le syncytiotrophoblaste
- C) La légende C montre le cytotrophoblaste
- D) Ce schéma représente un embryon à J15
- E) Les propositions A, B, C et D sont fausses

**QCM 2** : A propos du schéma suivant, indiquez la ou les proposition(s) exacte(s) :



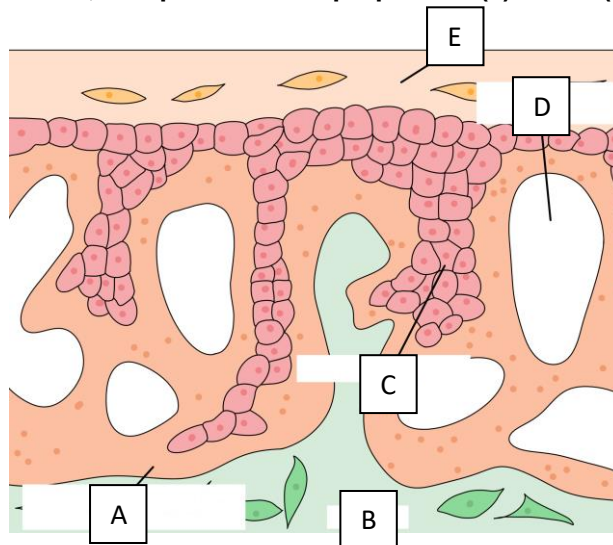
- A) La légende A montre une vacuole
- B) La légende B montre le syncytiotrophoblaste
- C) La légende C montre le cytotrophoblaste
- D) Ce schéma représente un embryon à J8
- E) Les propositions A, B, C et D sont fausses

**QCM 3** : A propos du schéma suivant, indiquez la ou les proposition(s) exacte(s) :



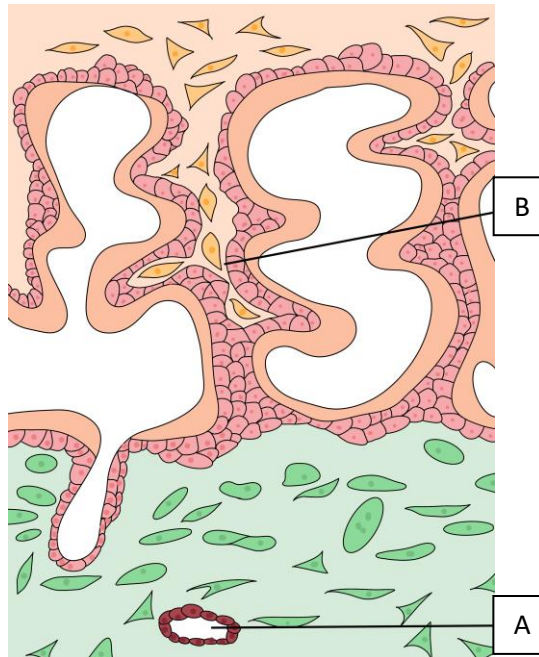
- A) La légende A montre une lacune syncytiale
- B) La légende B montre une vacuole
- C) La légende C montre le bouton embryonnaire
- D) Ce schéma montre un embryon à J7/J8
- E) Les propositions A, B, C et D sont fausses

**QCM 4** : A propos du schéma suivant, indiquez la ou les proposition(s) exacte(s) :



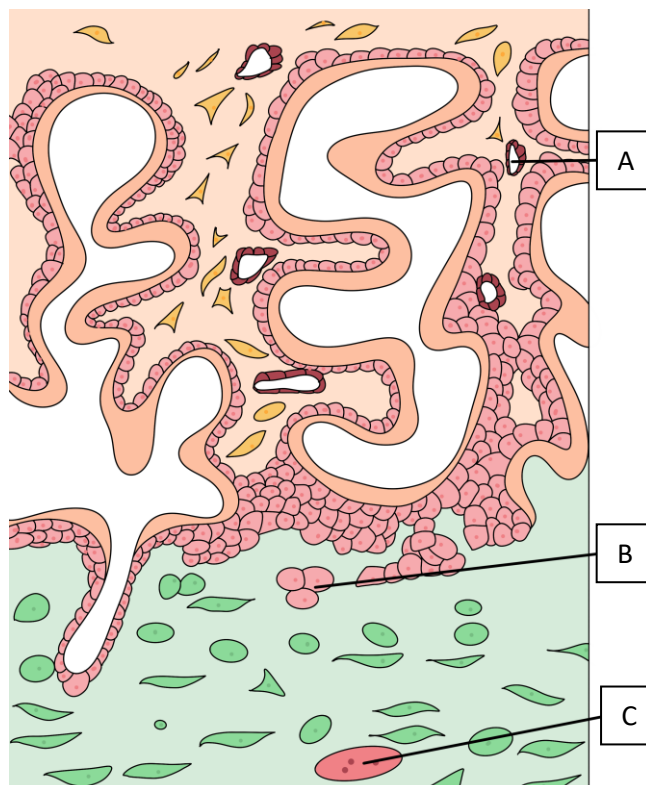
- A) La légende A montre la coque cytotrophoblastique
- B) La légende B montre le mésoderme embryonnaire
- C) La légende C montre la villosité primaire
- D) La légende D montre une vacuole de sang maternel
- E) La légende E montre la décidue
- F) Ce schéma montre un fœtus à J12/15

**QCM 5** : A propos du schéma suivant, indiquez la ou les proposition(s) exacte(s) :



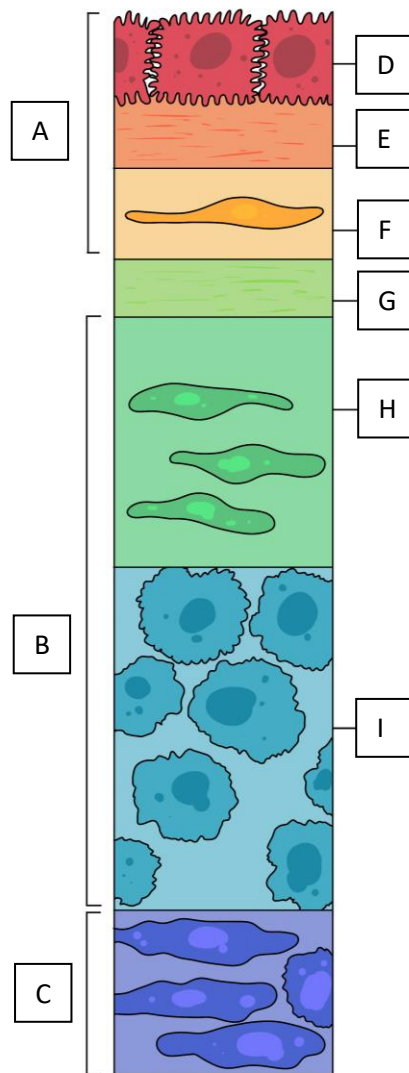
- A) La légende A montre un vaisseau endométrial
- B) La légende B montre une villosité chorionique tertiaire
- C) Nous sommes à J24 PC
- D) La villosité chorionique est dans sa structure définitive
- E) Les propositions A, B, C et D sont fausses

**QCM 6** : A propos du schéma suivant, indiquez la ou les proposition(s) exacte(s) :



- A) La légende A montre un capillaire fœtal
- B) La légende B montre un trophoblaste villositaire
- C) La légende C montre un vaisseau endométrial
- D) Ce schéma montre une villosité chorionique à J18
- E) Les propositions A, B, C et D sont fausses

**QCM 7** : : A propos du schéma suivant, indiquez la ou les proposition(s) exacte(s) :



- A) La légende A montre l'amnios
- B) La légende B montre la décidue
- C) La légende C montre le chorion
- D) La légende D montre l'épithélium amniotique
- E) La légende E montre les trophoblastes
- F) La légende F montre la couche compacte
- G) La légende G montre la couche spongieuse
- H) La légende H montre la couche fibroblastique
- I) La légende I montre la couche réticulée