

**LAS 1**

Date & heure : 01/02/2023, 16H30

Professeur : De Peretti

Nbr de pages : 17

**2022-2023**

# ODONTOLOGIE

Intitulé du cours :

Schéma Anatomie générale de la tête et du cou

**Ronéiste : Inès Haury**

**Ronéo n° : 1**



**Corporation des Carabins Niçois**

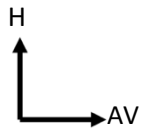
UFR Médecine  
28, av. de Valombrese  
06107 Nice Cedex

<http://carabinsniçois.fr/>  
[roneo.c2n@gmail.com](mailto:roneo.c2n@gmail.com)

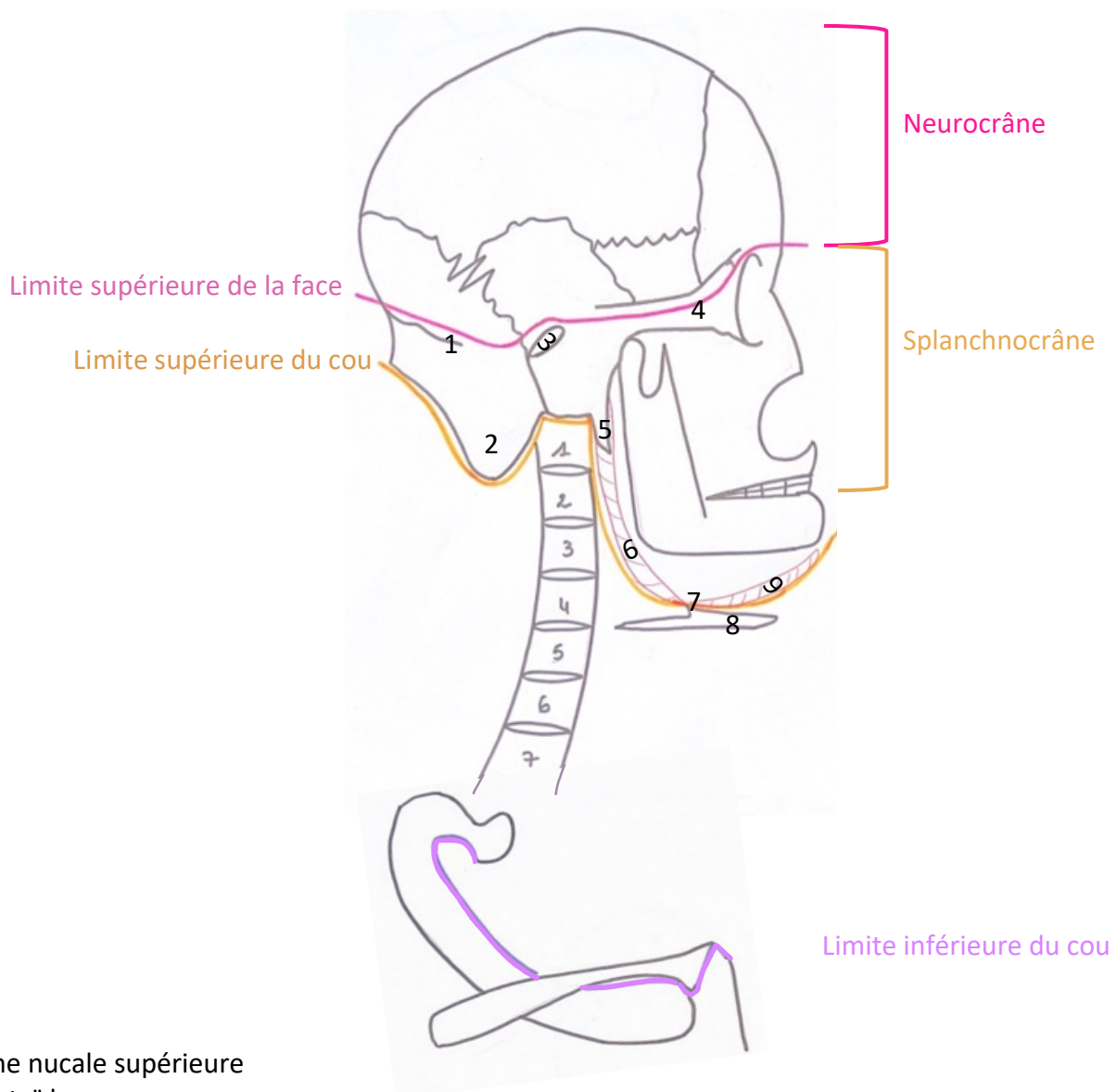


**PARTENAIRES :**



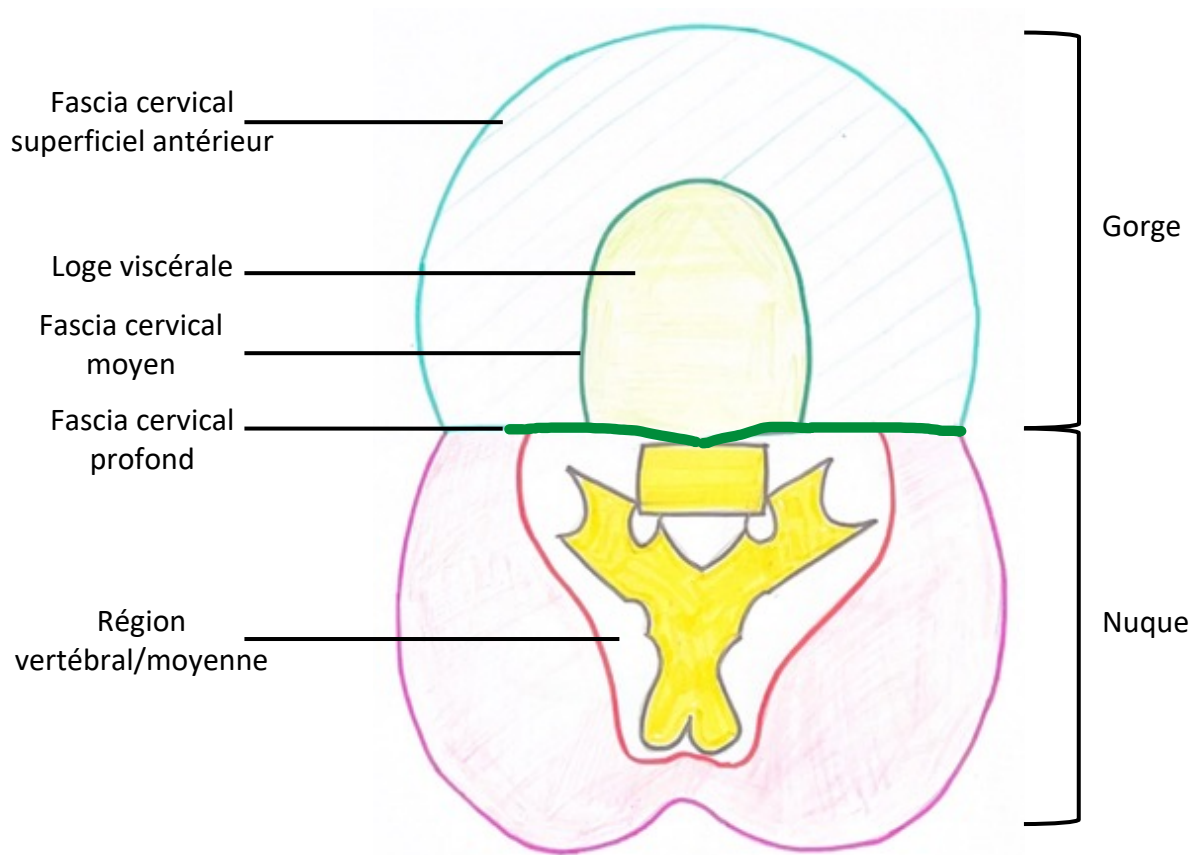
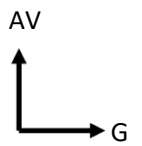


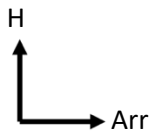
**Schéma 1 : Limites de la face et du cou en vue latérale droite**



1. Ligne nucale supérieure
2. Mastoïde
3. Méat auditif externe (MAE)
4. Processus zygomatique
5. Processus styloïde
6. Muscle digastrique (ventre post)
7. Tendon intermédiaire du digastrique
8. Os Hyoïde
9. Muscle digastrique (ventre Ant)

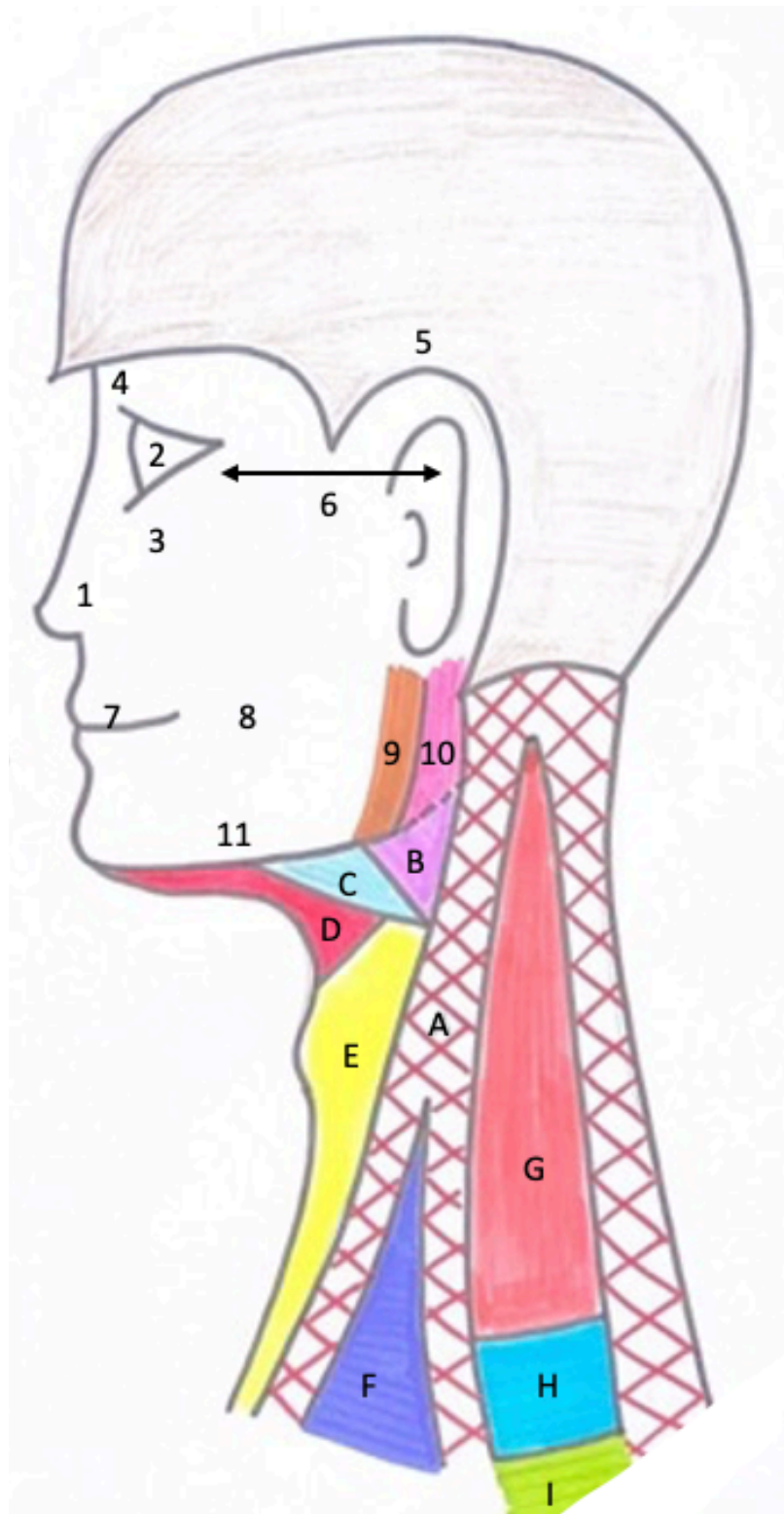
**Schéma 2 : Coupe transversale du cou en C6**

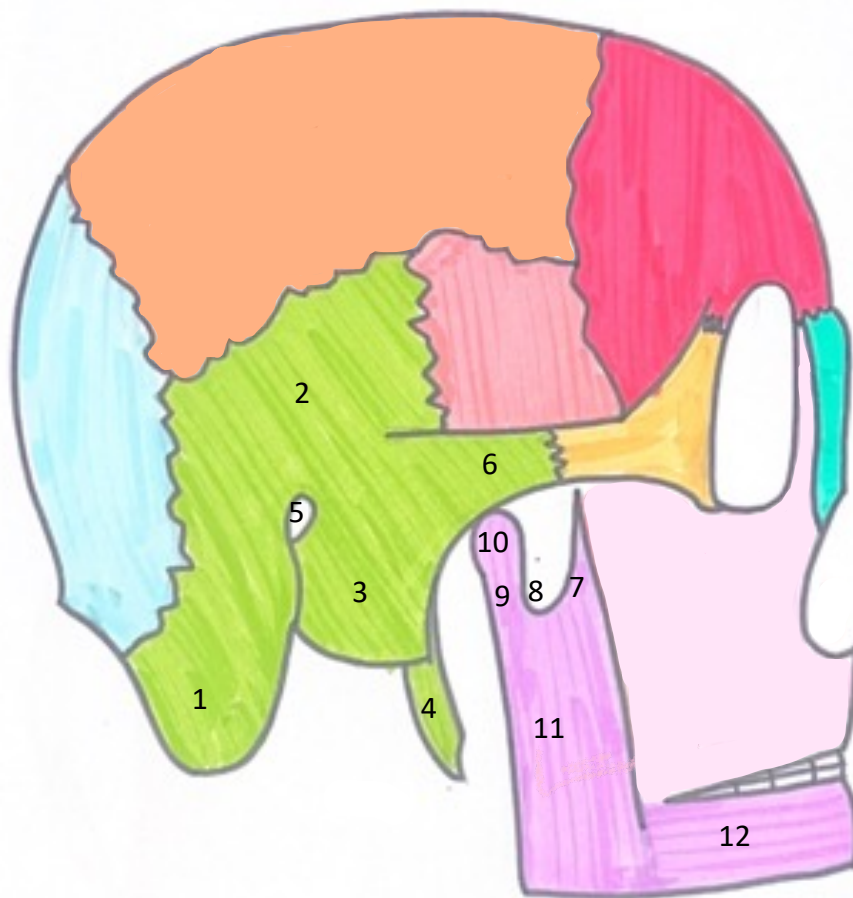
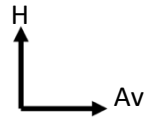


**Schéma 3 : Anatomie de surface de la tête et du cou en vue latérale gauche**

1. Région nasale
2. Région orbitaire
3. Région sous-orbitaire
4. Région frontale
5. Région temporale
6. Région zygomatique
7. Région orale (bouche)
8. Région buccale (cavité buccale)
9. Région parotidienne
10. Région mandibulaire
11. Région massétérine

- A. Région SCM
- B. Trigone carotidien
- C. Région sous-mandibulaire
- D. Région sus-hyoïdienne
- E. Région infra-hyoïdienne
- F. Petit creux sub-claviculaire
- G. Espace Omo-trapézien
- H. Région sus-claviculaire
- I. Région sous-claviculaire



**Schéma 4 : Crâne en vue latérale droite**

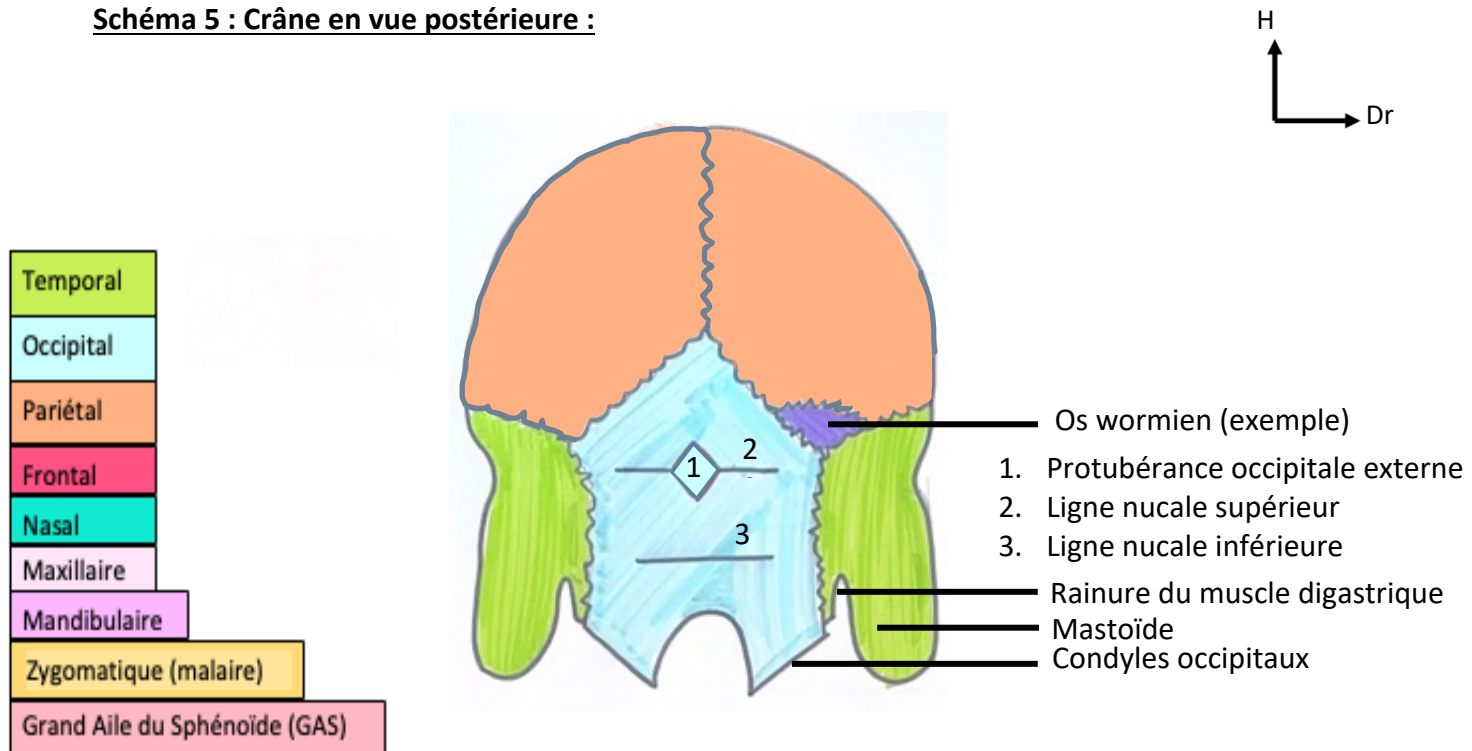
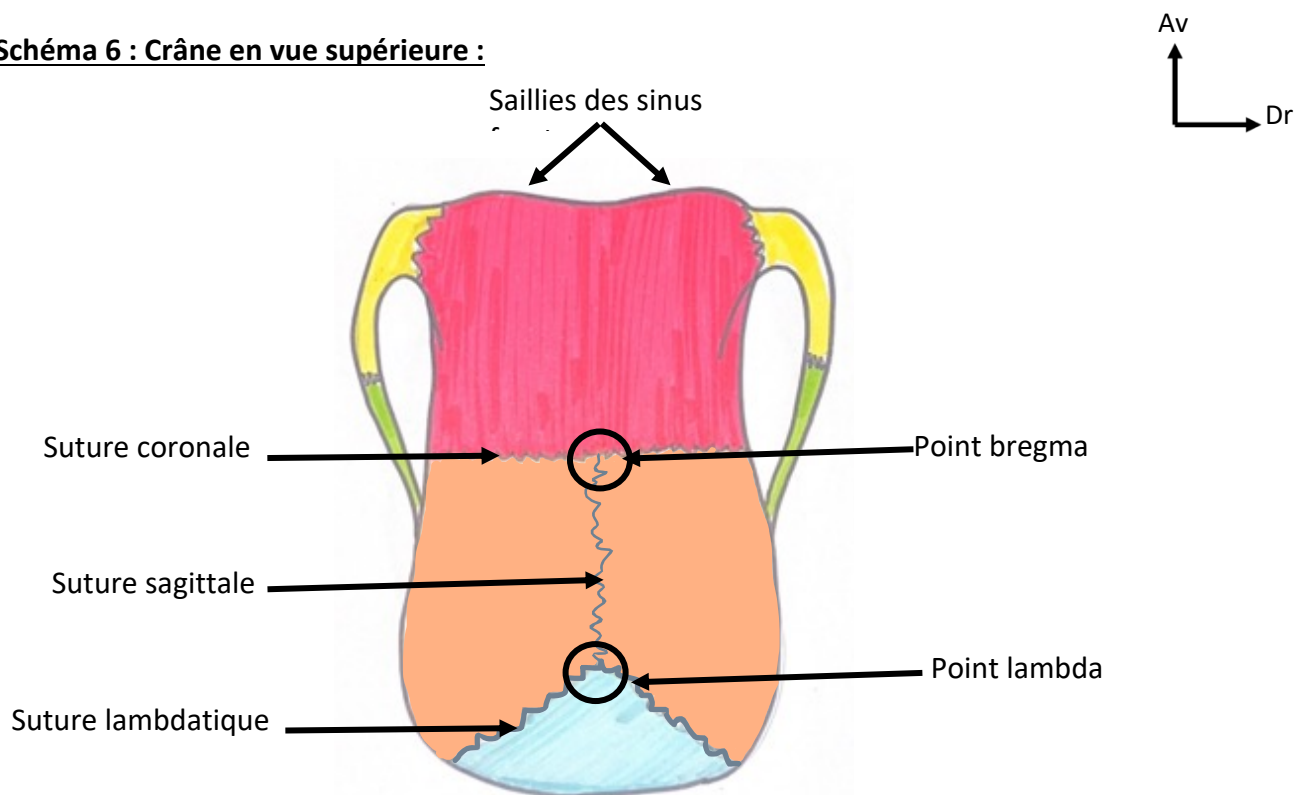
Temporal
Occipital
Pariétal
Frontal
Nasal
Maxillaire
Mandibulaire
Zygomatique (malaire)
Grand Aile du Sphénoïde (GAS)

**Temporal :**

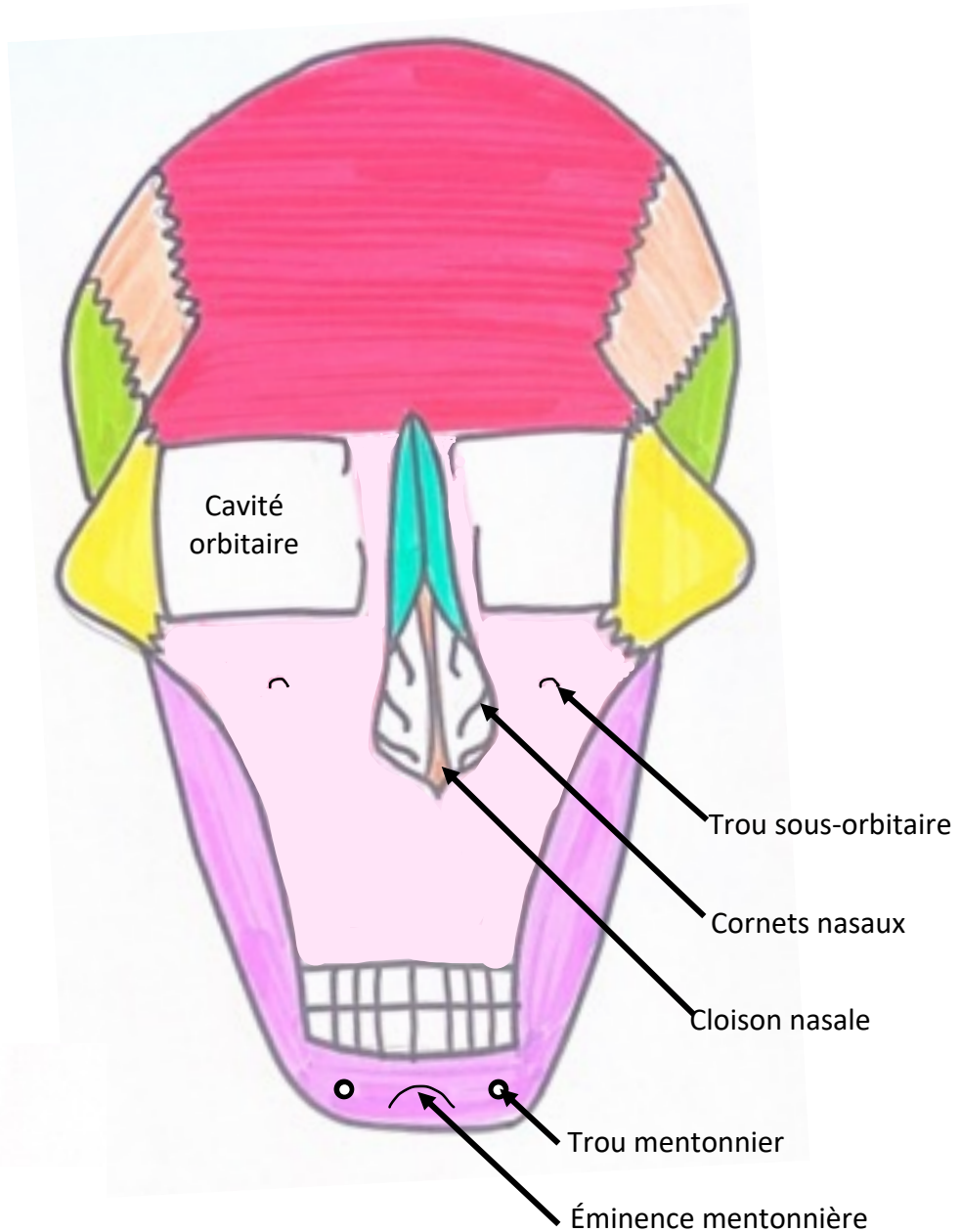
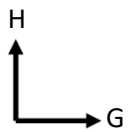
1. Mastoïde
2. Écaille
3. Tympanal
4. Processus styloïde
5. MAE
6. Processus zygomatique

**Mandibule :**

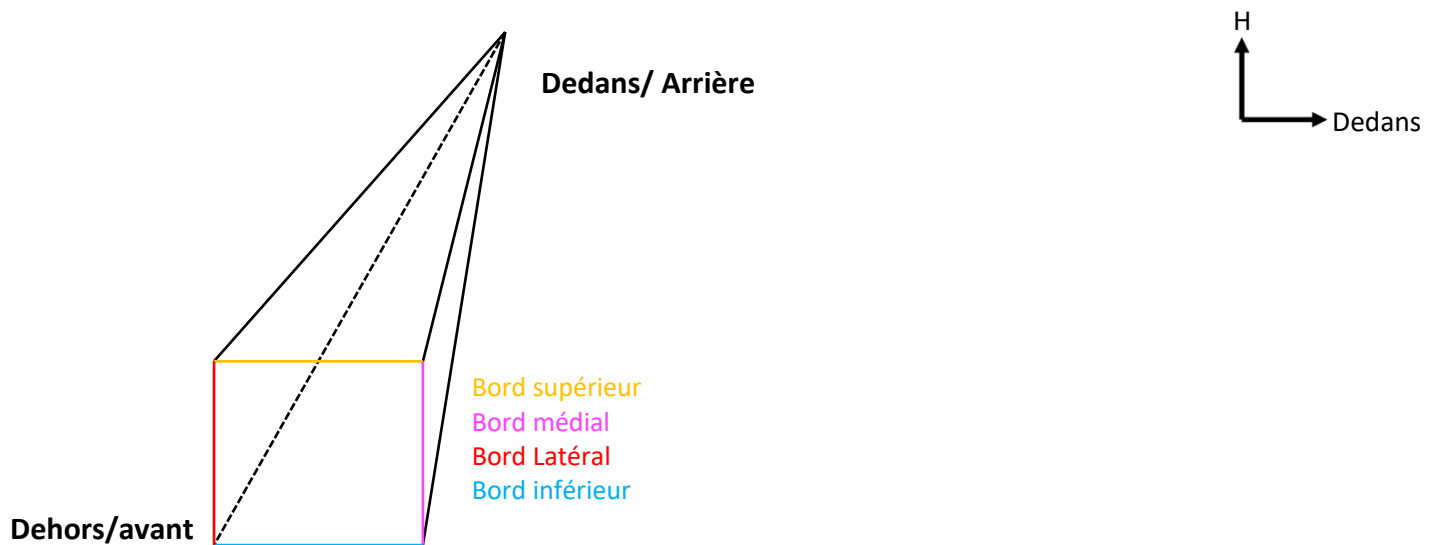
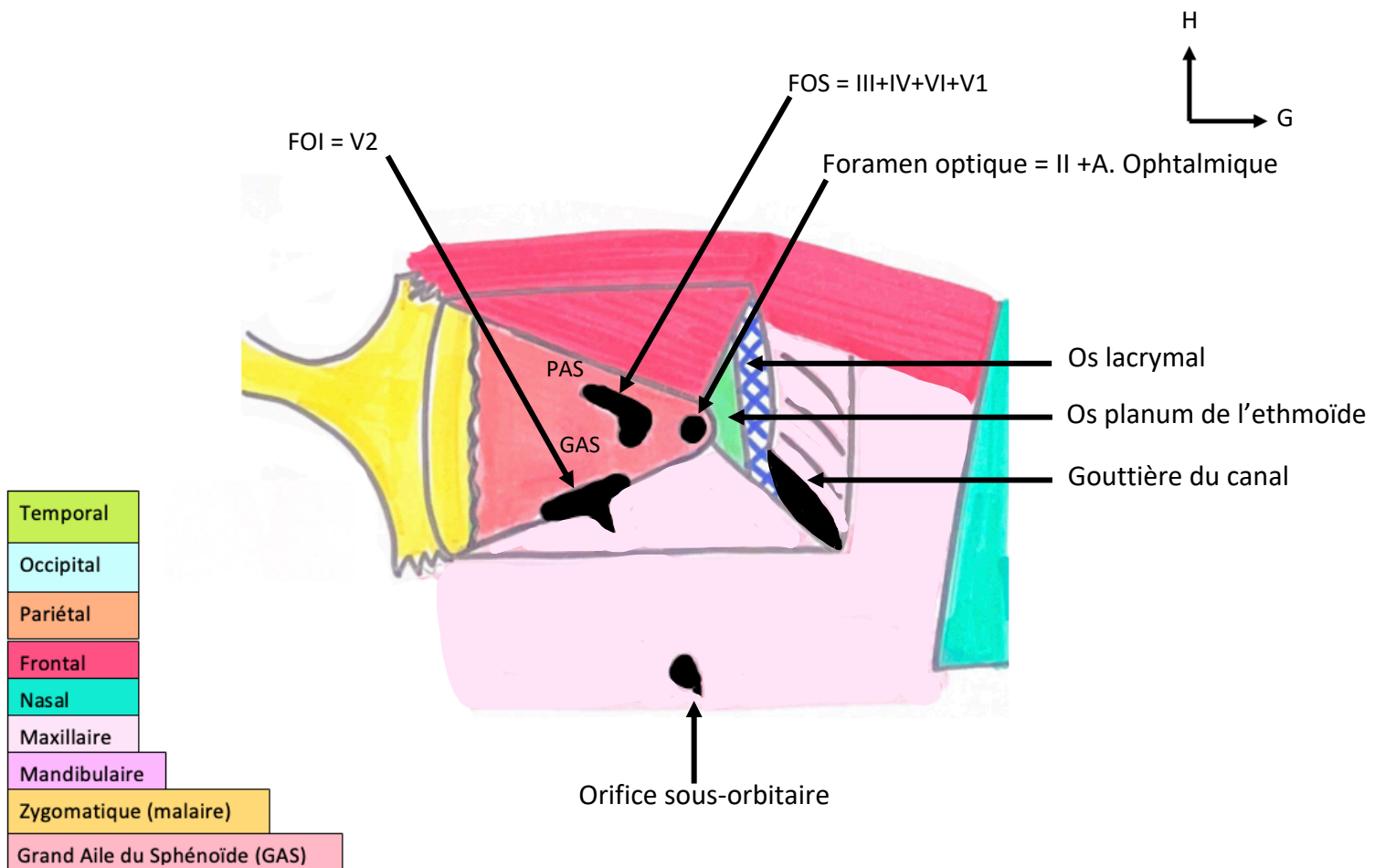
7. Processus styloïde
8. Échancrure
9. Col
10. Tête
11. Branche
12. Corps

**Schéma 5 : Crâne en vue postérieure :****Schéma 6 : Crâne en vue supérieure :**



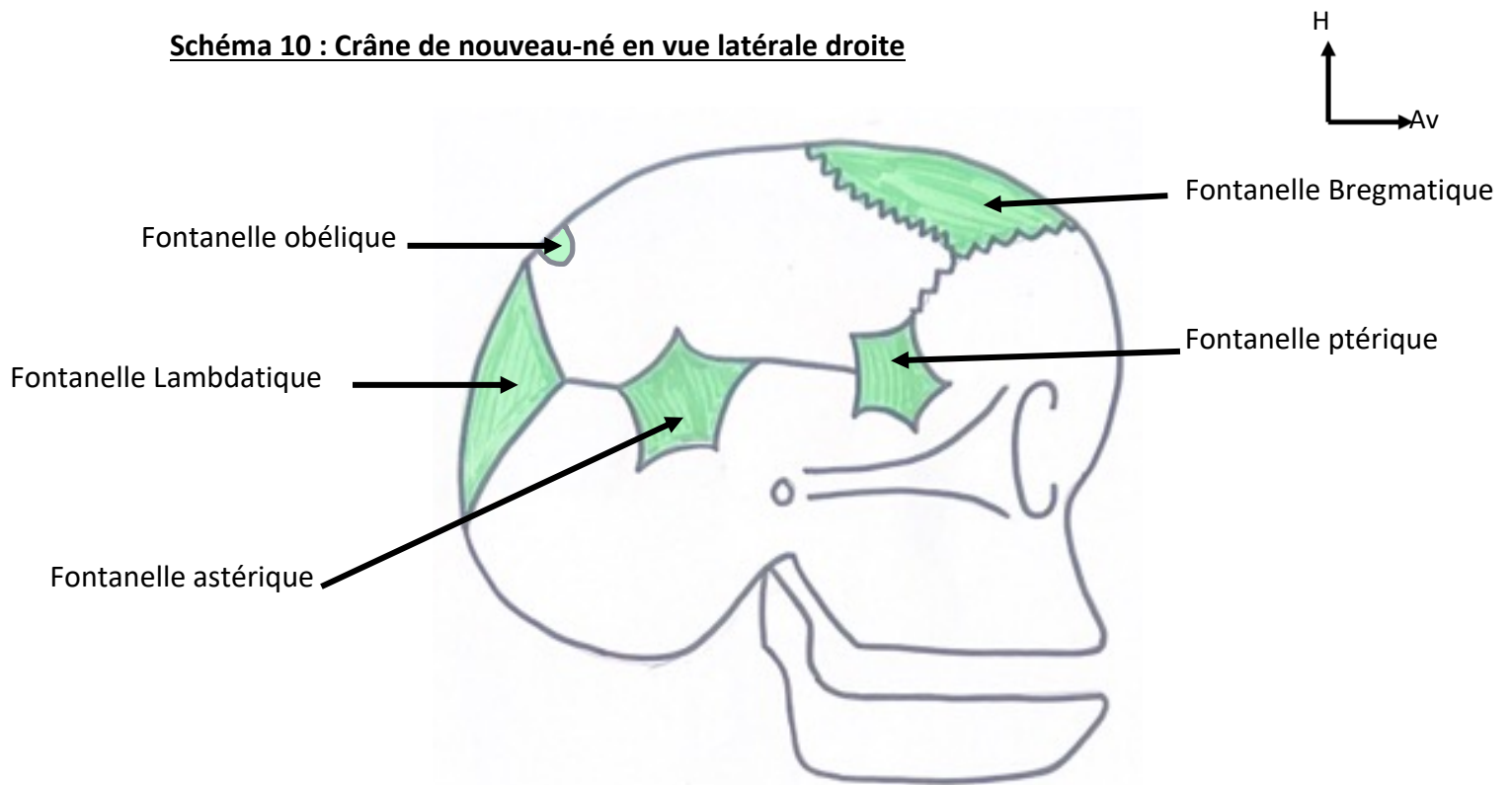
**Schéma 7 : Crâne en vue antérieure :**

Temporal
Occipital
Pariétal
Frontal
Nasal
Maxillaire
Mandibulaire
Zygomatique (malaire)
Grand Aile du Sphénoïde (GAS)

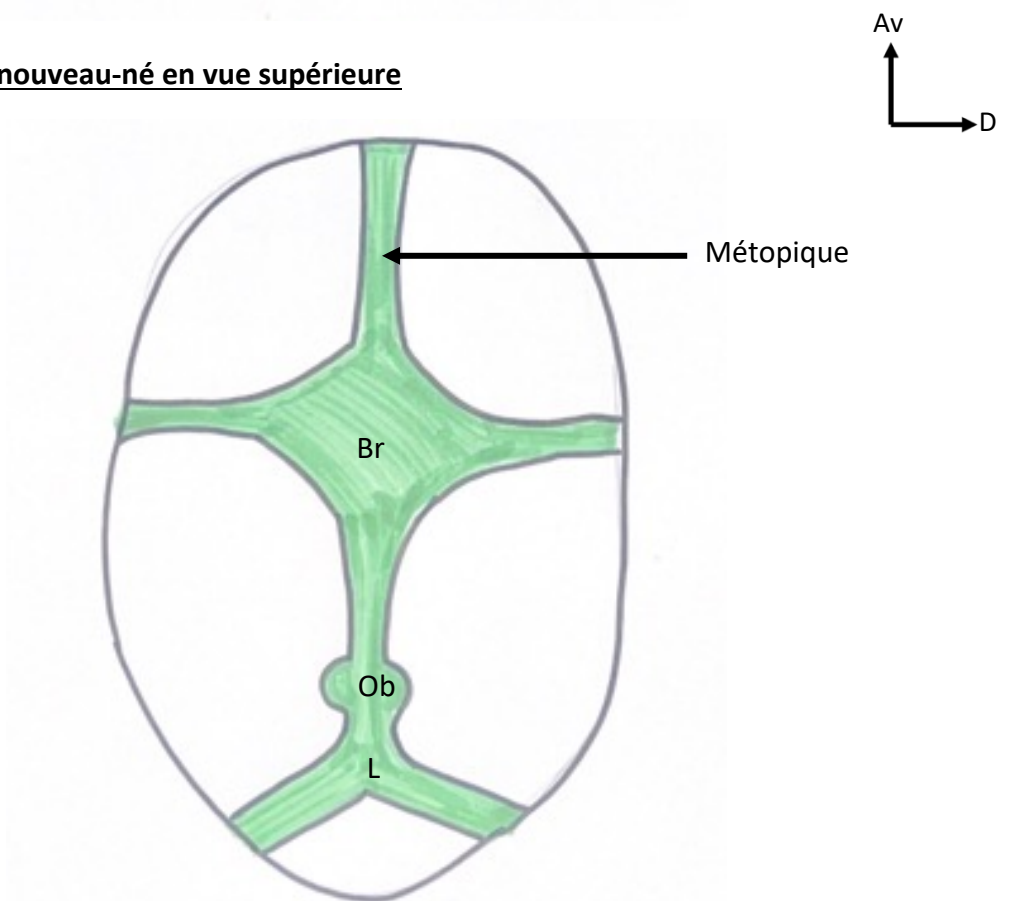
**Schéma 8 ; Schéma de la cavité orbitaire (pyramide à base antérieure) :****Schéma 9 ; Cavité orbitaire droite en vue antérieure**



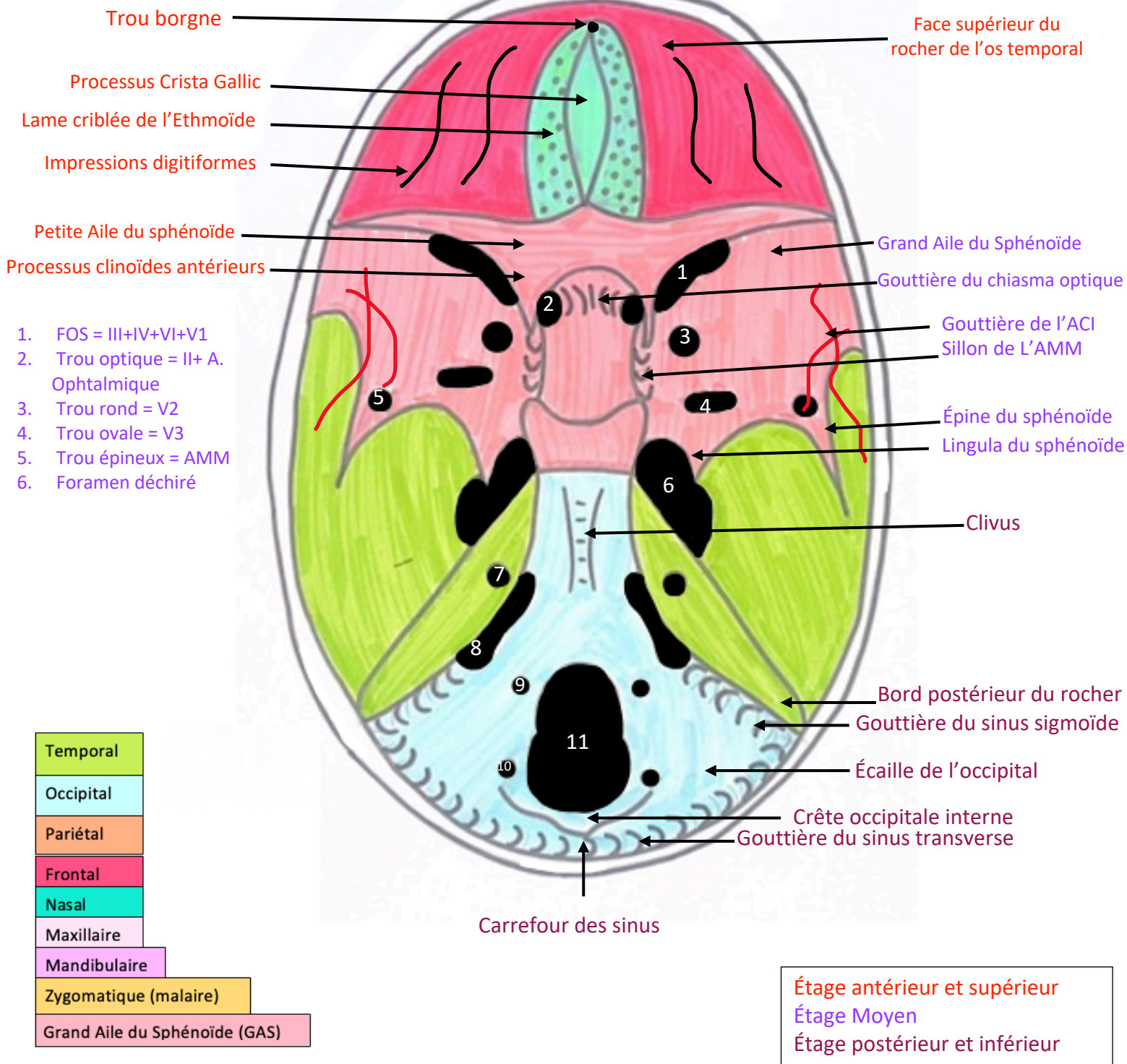
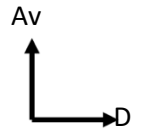
**Schéma 10 : Crâne de nouveau-né en vue latérale droite**

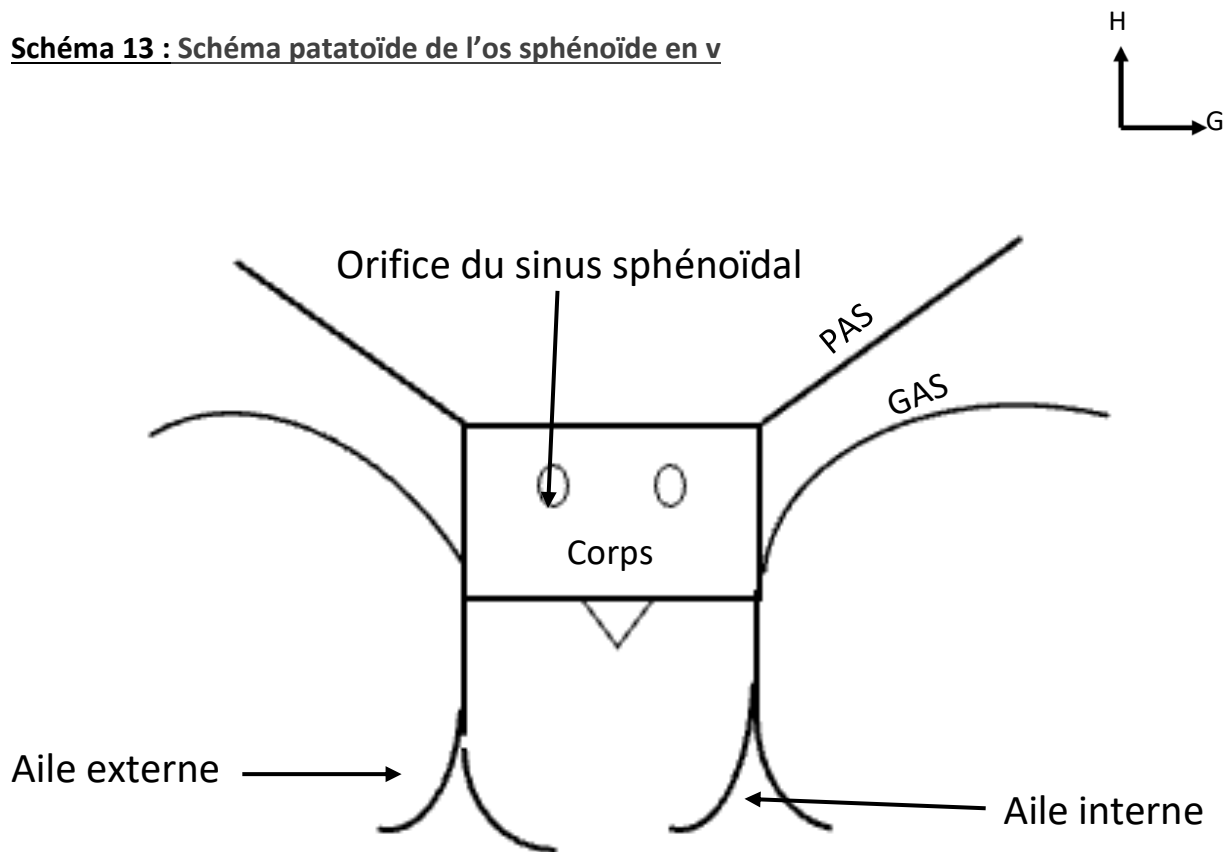


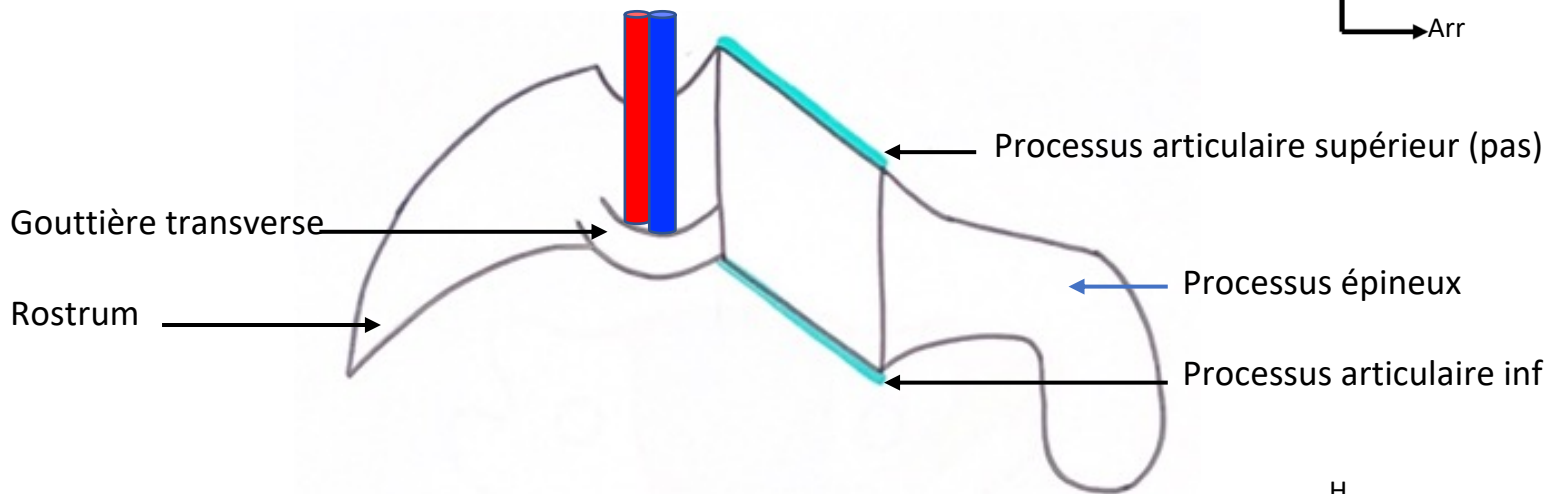
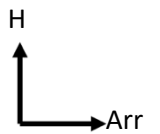
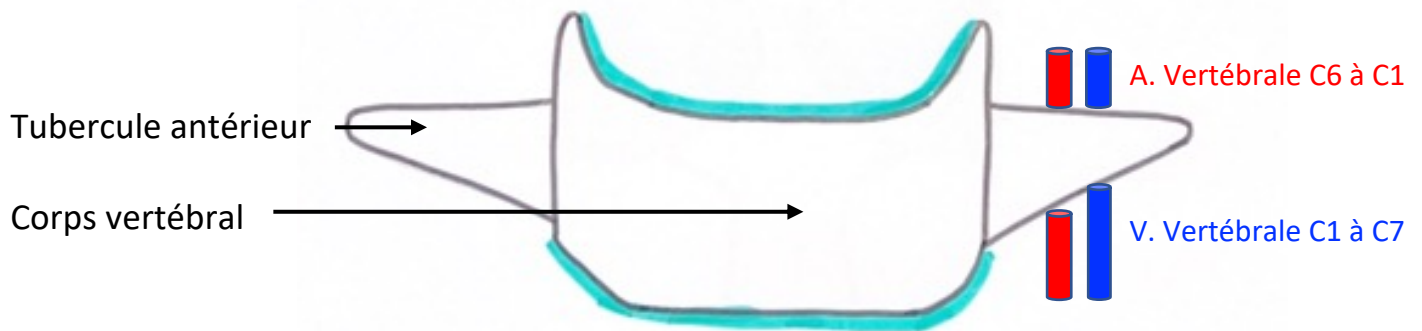
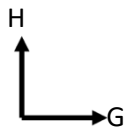
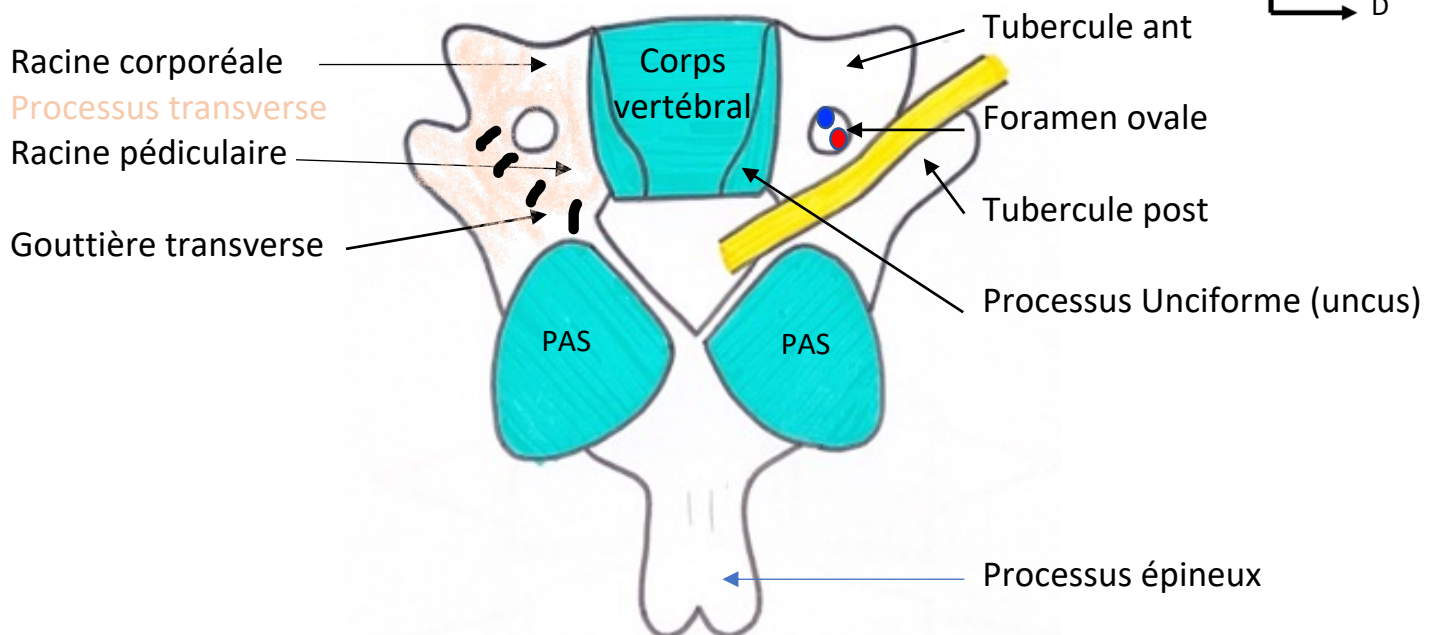
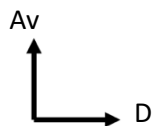
**Schéma 11 : Crâne de nouveau-né en vue supérieure**

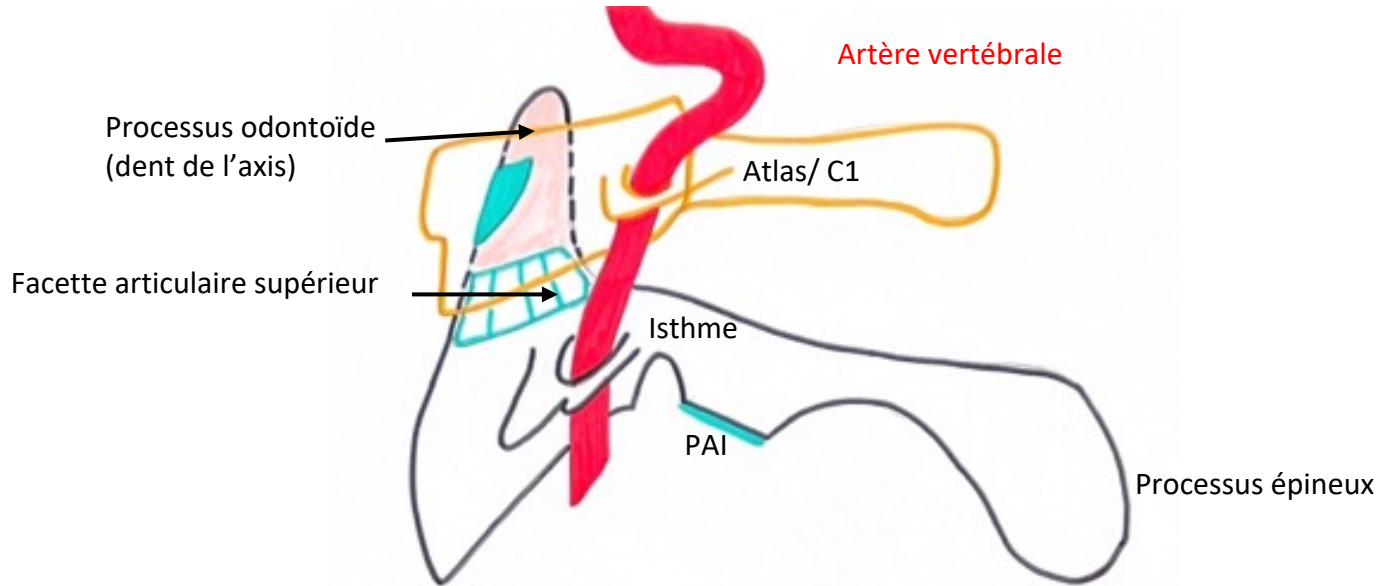
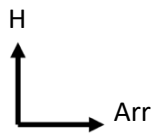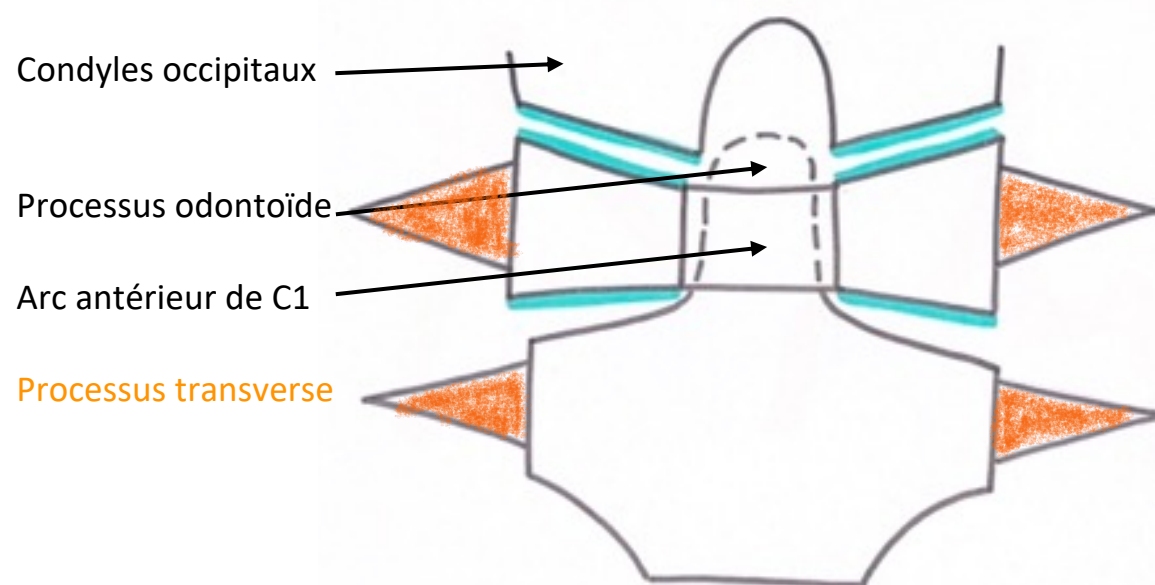

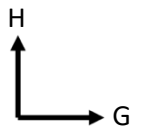
D

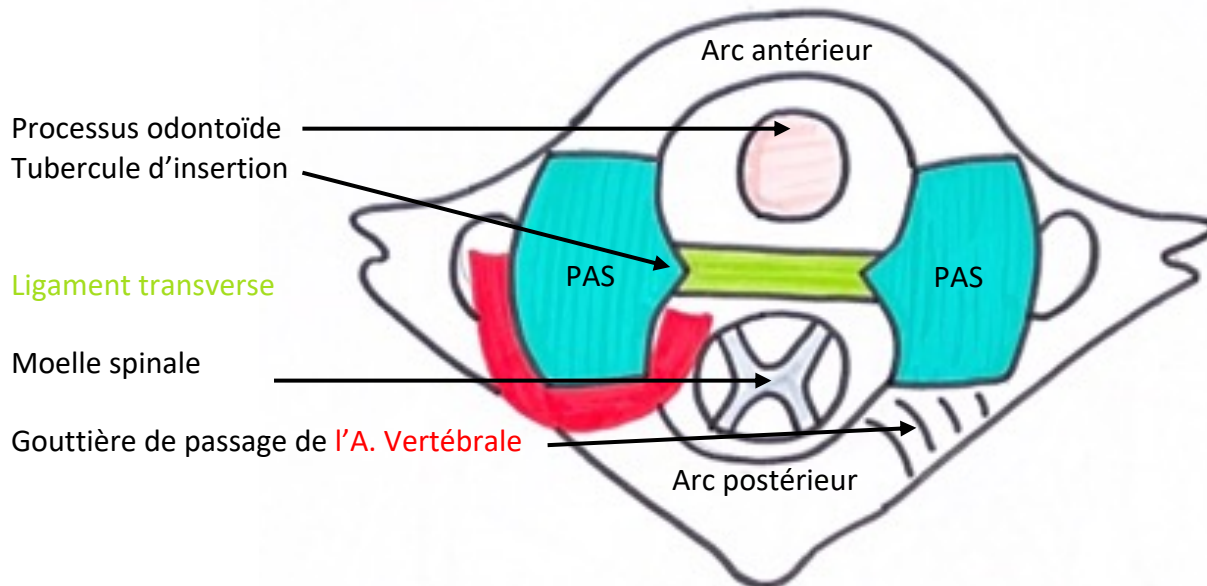
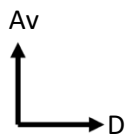
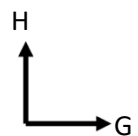
**Schéma 12 : Vue endocrânienne de la base du crâne**

**Schéma 13 : Schéma patatoïde de l'os sphénoïdal en v**

**Schéma 14 : Vue endocrânienne de la base du crâne (identique au 12)****Schéma 15 : Vertèbre cervicale type C5 en vue latérale gauche****Schéma 16 : Vertèbre cervicale type C5 en vue antérieure****Schéma 17 : vertèbre cervicale type C5 en vue supérieure**

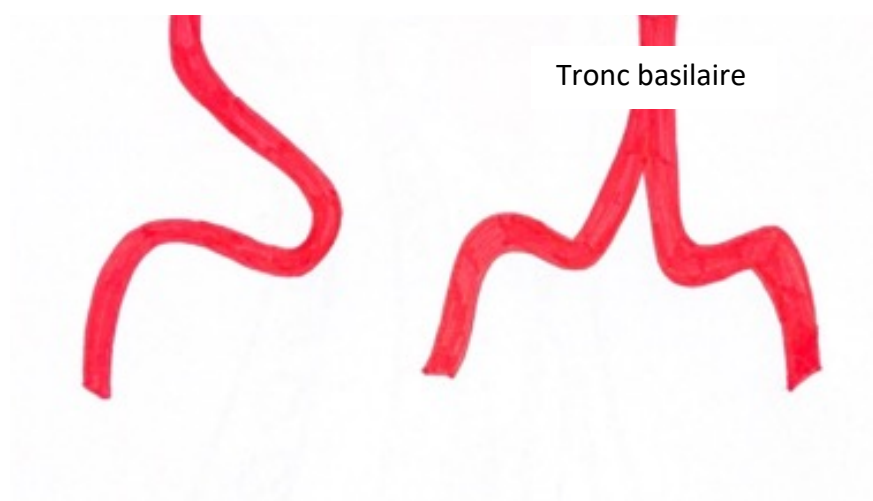
**Schéma 18 : Axis/C2 en vue latérale gauche****Schéma 19 : Atlas/C1 et Axis/C2 en vue antérieure**



**Schéma 20 : Atlas en vue supérieure****Schéma 21 : Trajet de l'artère vertébrale**

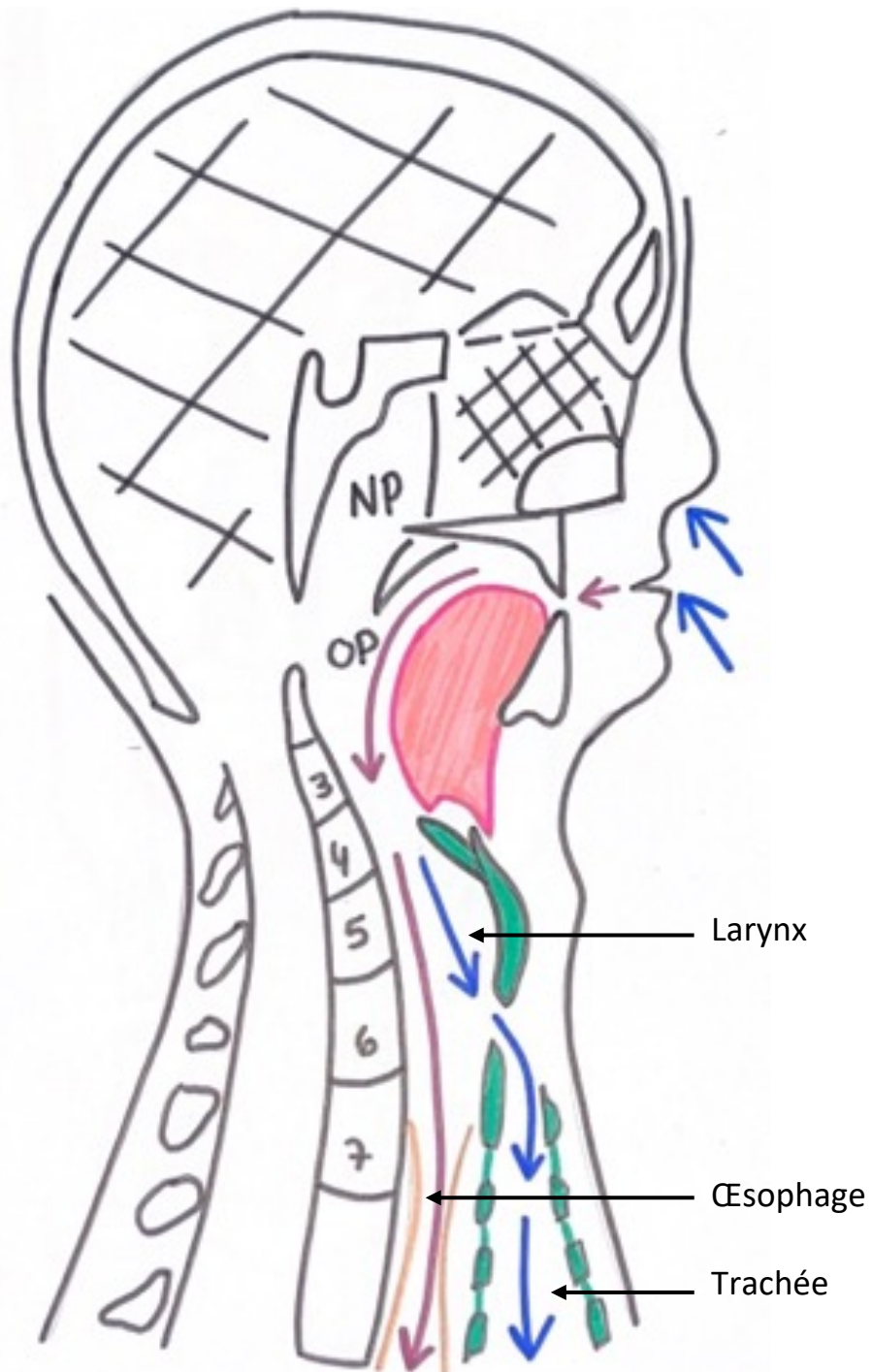
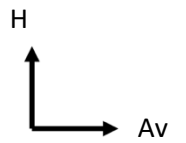
Vue de profil :

Vue antérieure :



- **1ère boucle vers l'arrière et 2<sup>ème</sup> vers L'avant**



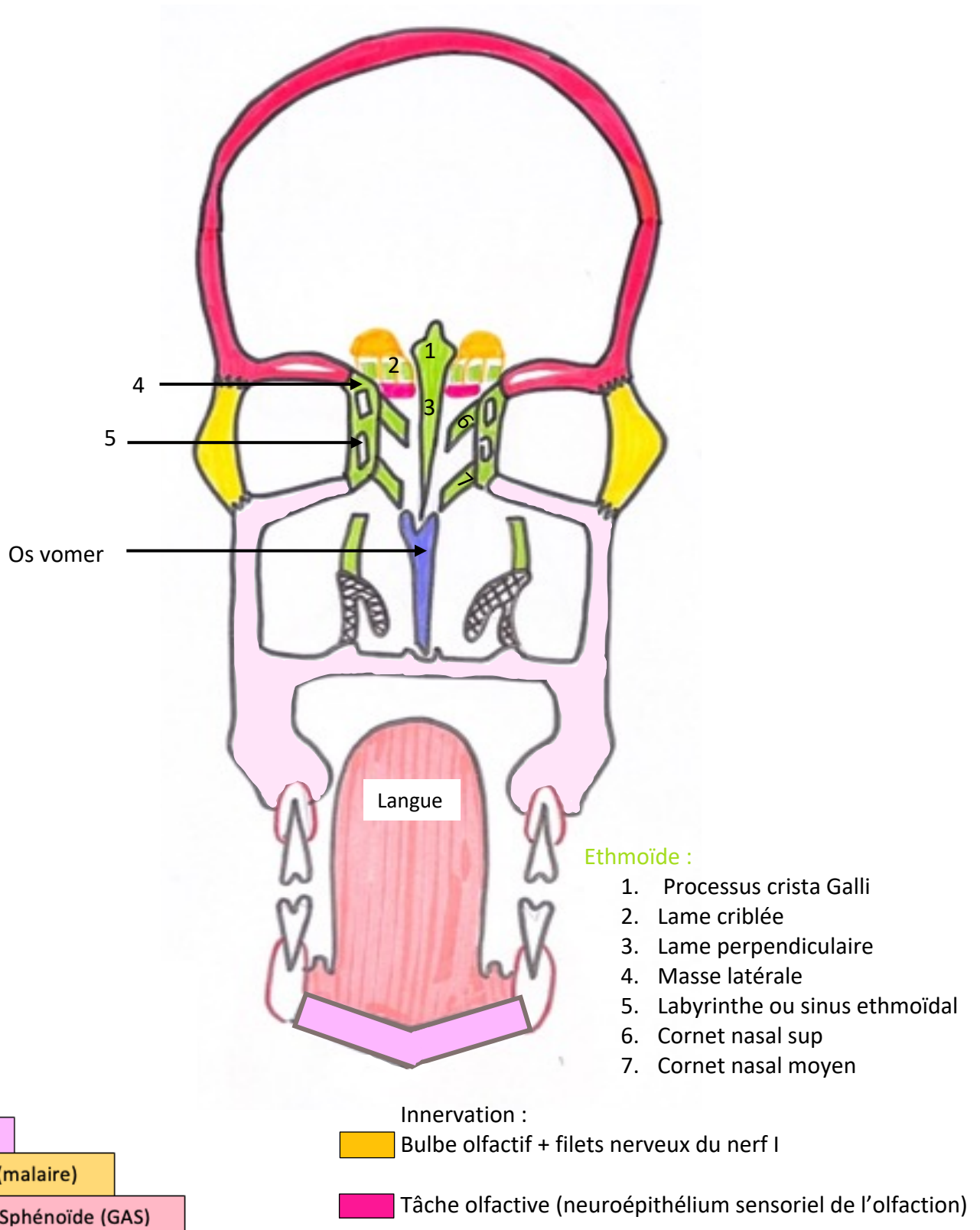
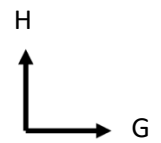
**Schéma 22 : Coupe sagittale droite de la tête et du cou**

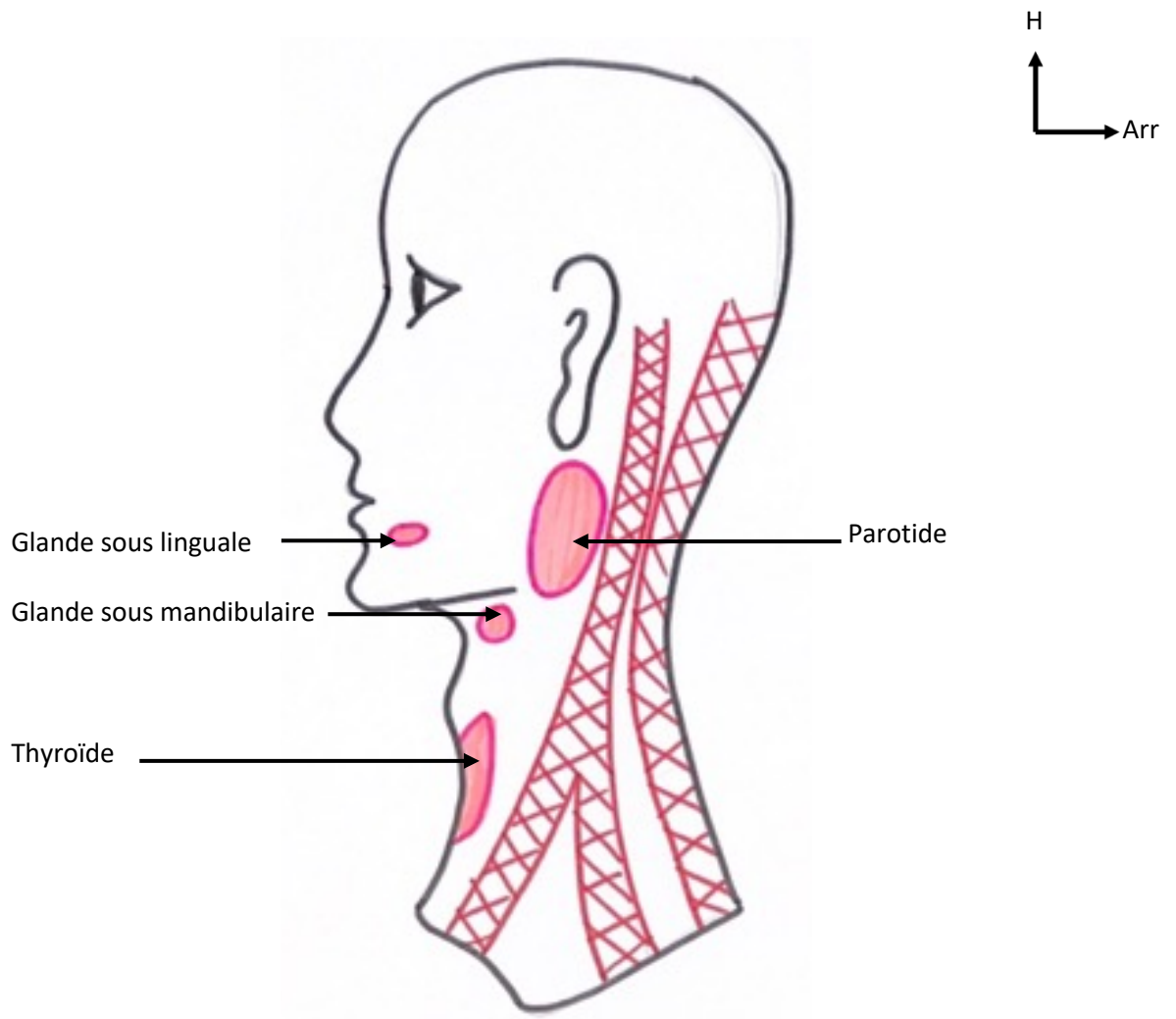
→ Voie digestive

→ Voies respiratoires

NP = Nasopharynx

OP = Oropharynx

**Schéma 23 : Coupe frontale des fosses nasales en vue antérieure**

**Schéma 24 : Glandes de la face et du cou en vue latérale gauche****Schéma 25 : Thyroïde en vue antérieure**