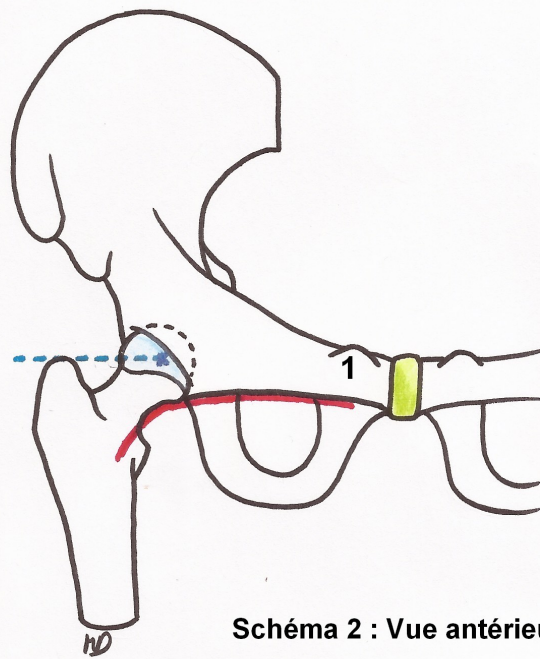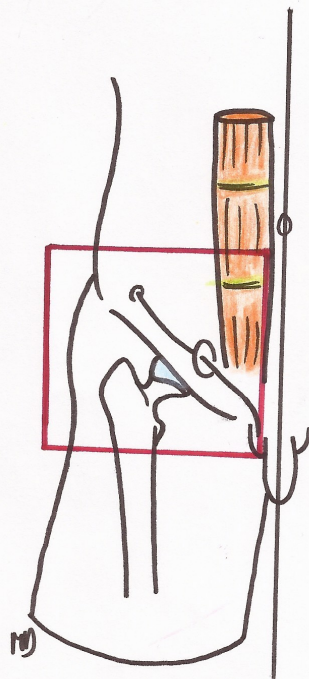


- ceintre cervico-obturateur
- - - alignement
  - sommet grand trochanter
  - centre tête fémorale

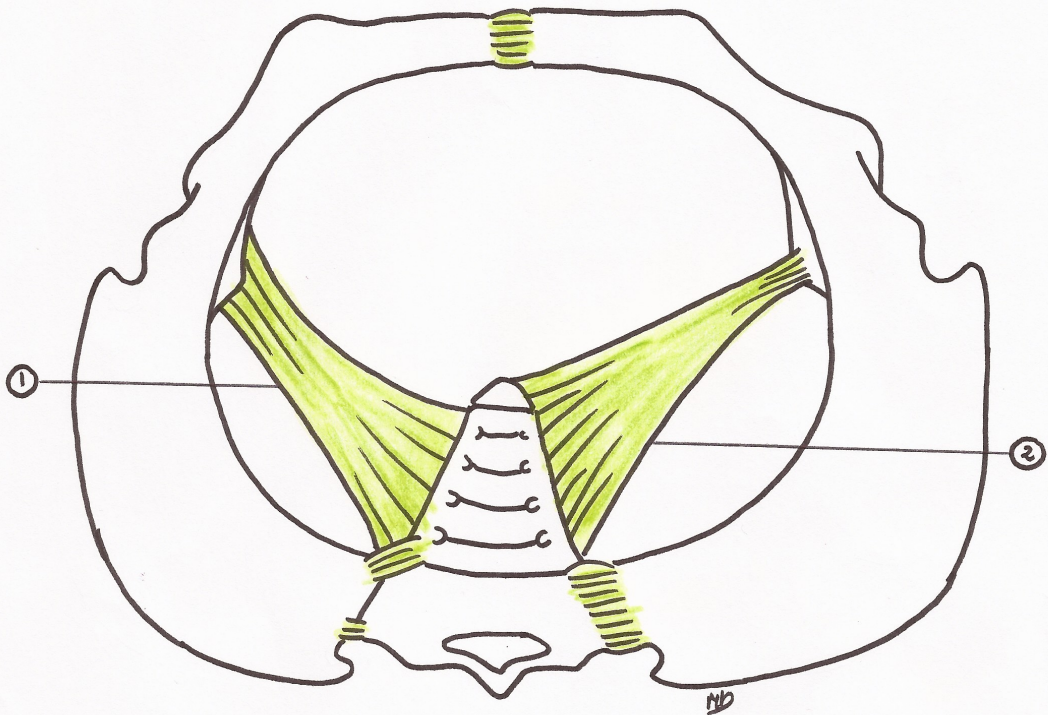
1- épine du pubis

Schéma 2 : Vue antérieure de la jonction coxo-fémorale.



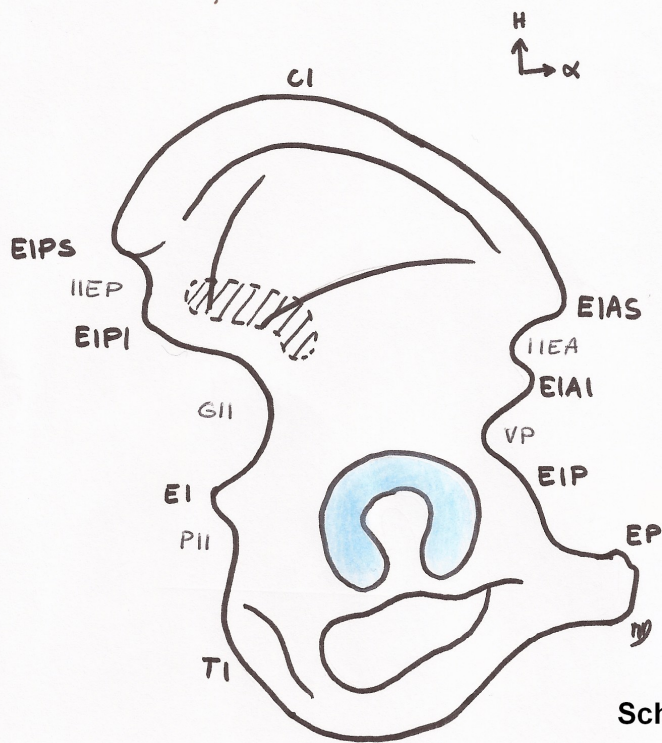
□ région inguino-fémorale

Schéma 1 : Vue de face



- ① lg<sup>t</sup> sacro-tubéral
- ② lg<sup>t</sup> sacro-épineux

**Schéma 3 : vue supérieure du bassin**



- EIAS/EIAS** Epine iliaque Antéro-supérieure  
**EIP** Eminence Ilio-Pectinée  
**EP** Epine du Pubis  
**IIEA** Incisure Inter-Epineuse  $\alpha$   
**VP** Vallée du psoas  


---

**CI** Crête iliaque  


---

**EIPS/EIAS** Epine iliaque Postéro-supérieure  
**EI** Epine Ischiatique  
**TI** Tubérosité Ischiatique  
**IIEP** Incisure Inter-Epineuse  $\pi$   
**GII** Grande Incisure Ischiatique  
**PII** Petite Incisure Ischiatique

Schéma 4 : Vue latérale de l'os coxal droit

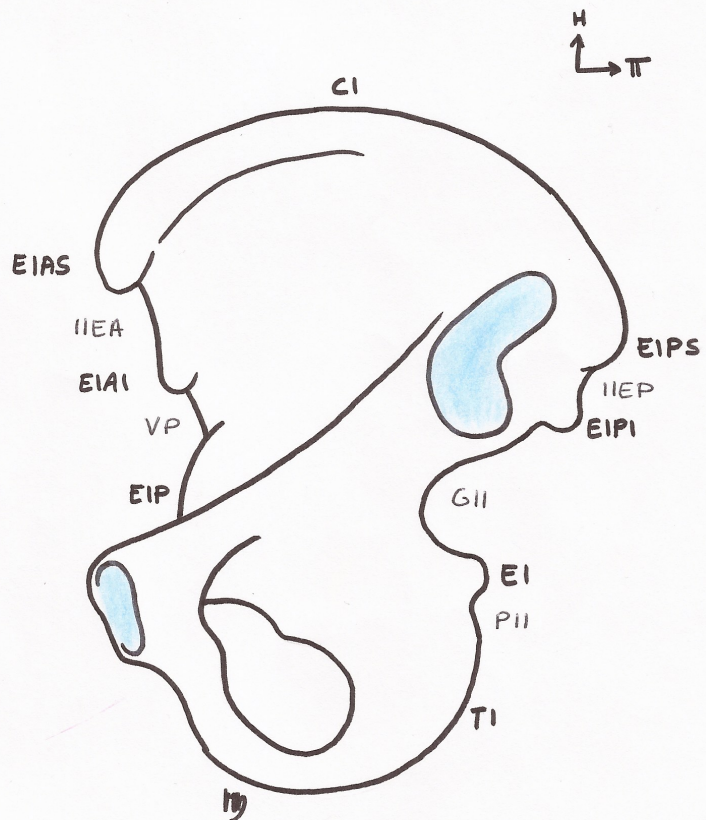
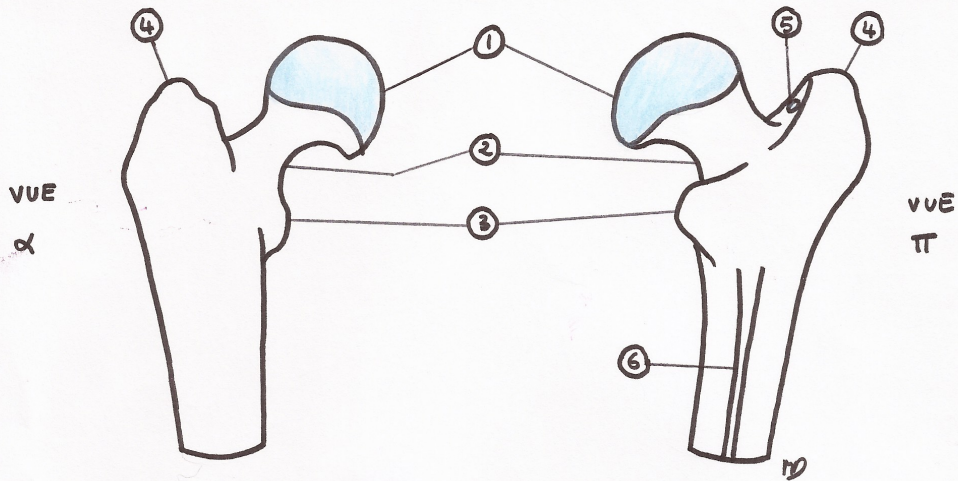
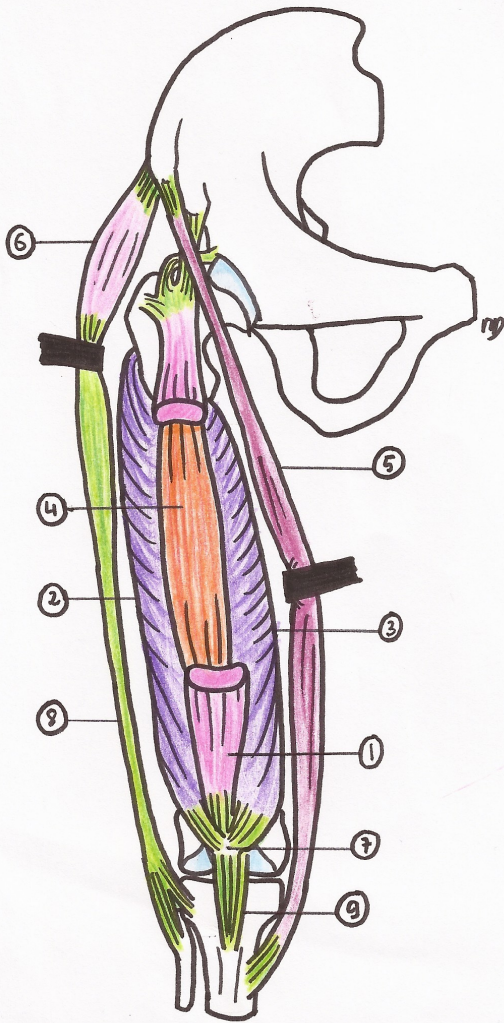


Schéma 5 : Vue médiale de l'os coxal droit



- |                    |   |
|--------------------|---|
| ① tête du fémur    | ④ Grand Trochanter                        |
| ② col du fémur     | ⑤ Fosseule Trochantérienne                |
| ③ Petit Trochanter | ⑥ Ligne <del>Apopéc</del> / Inominée Àpre |



### Quadriceps

- ① m. droit fémoral
- ② m. vaste latéral
- ③ m. vaste médial
- ④ m. vaste intermédiaire

### ⑤ m. Sartorius

### ⑥ Tenseur du fascia lata

- ⑦ Patella
- ⑧ Fascia Lata
- ⑨ ligament patellaire

Schéma 6

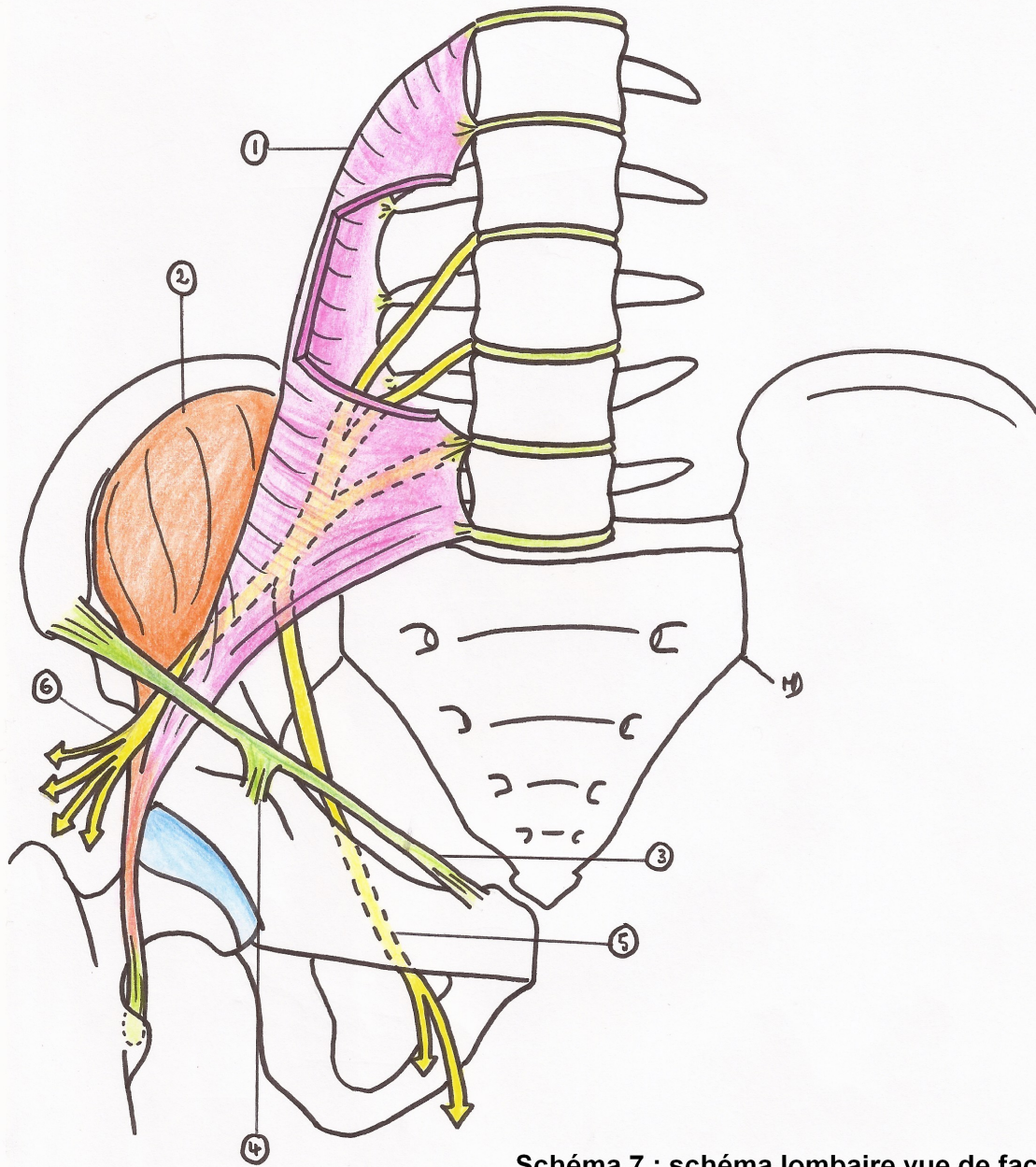


Schéma 7 : schéma lombaire vue de face

- ① m. Grand Psoas
  - ② m. Iliaque
  - ③ lg<sup>+</sup> inguinal
  - ④ bandelette ilio-pectinéale
  - ⑤ N<sup>f</sup>. obturateur
  - ⑥ N<sup>f</sup>. Fémoral
- } m. ilio-psoas

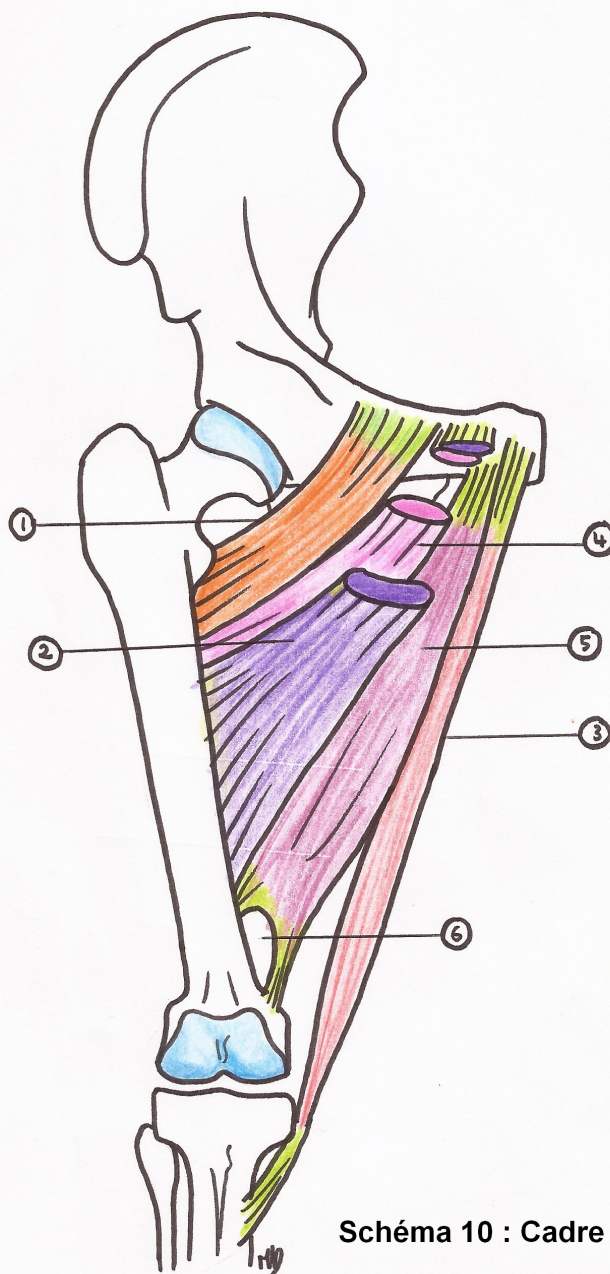


Schéma 10 : Cadre osseux de l'ensemble

**couche superficielle**

- ① m. Pectiné
- ② m. moyen adducteur
- ③ m. gracile

**couche moyenne**

- ④ petit/court adducteur

**couche profonde**

- ⑤ grand/long adducteur
- ⑥ canal des adducteurs

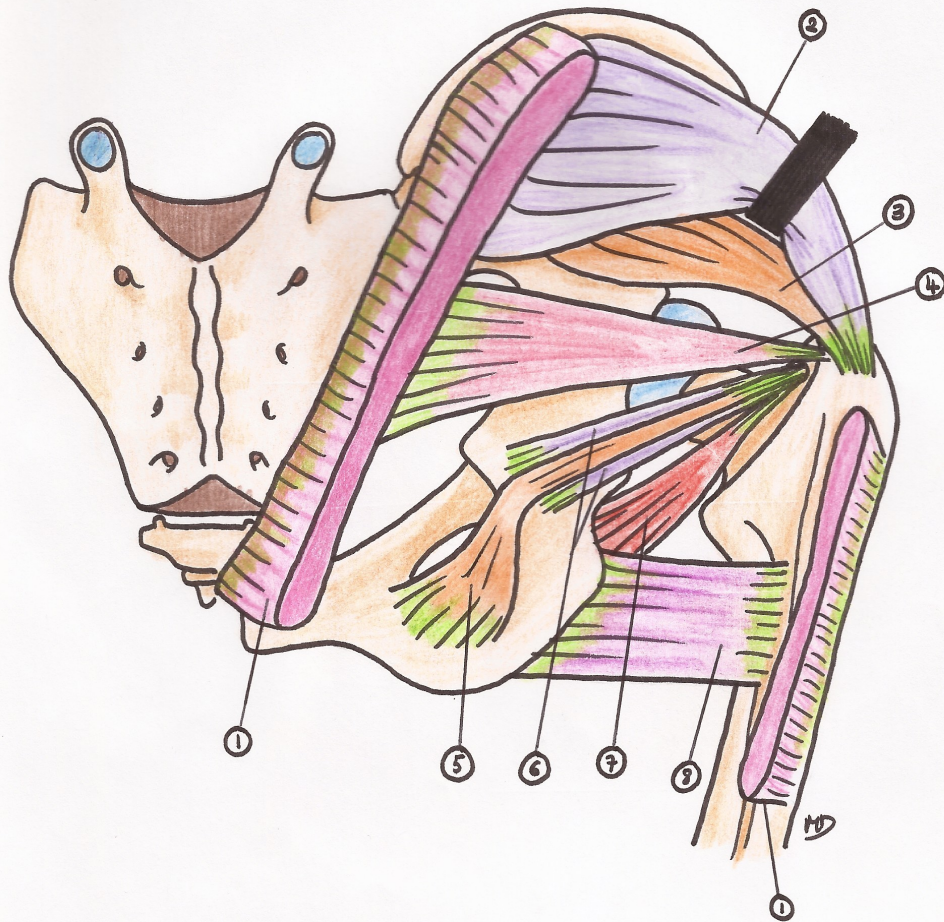
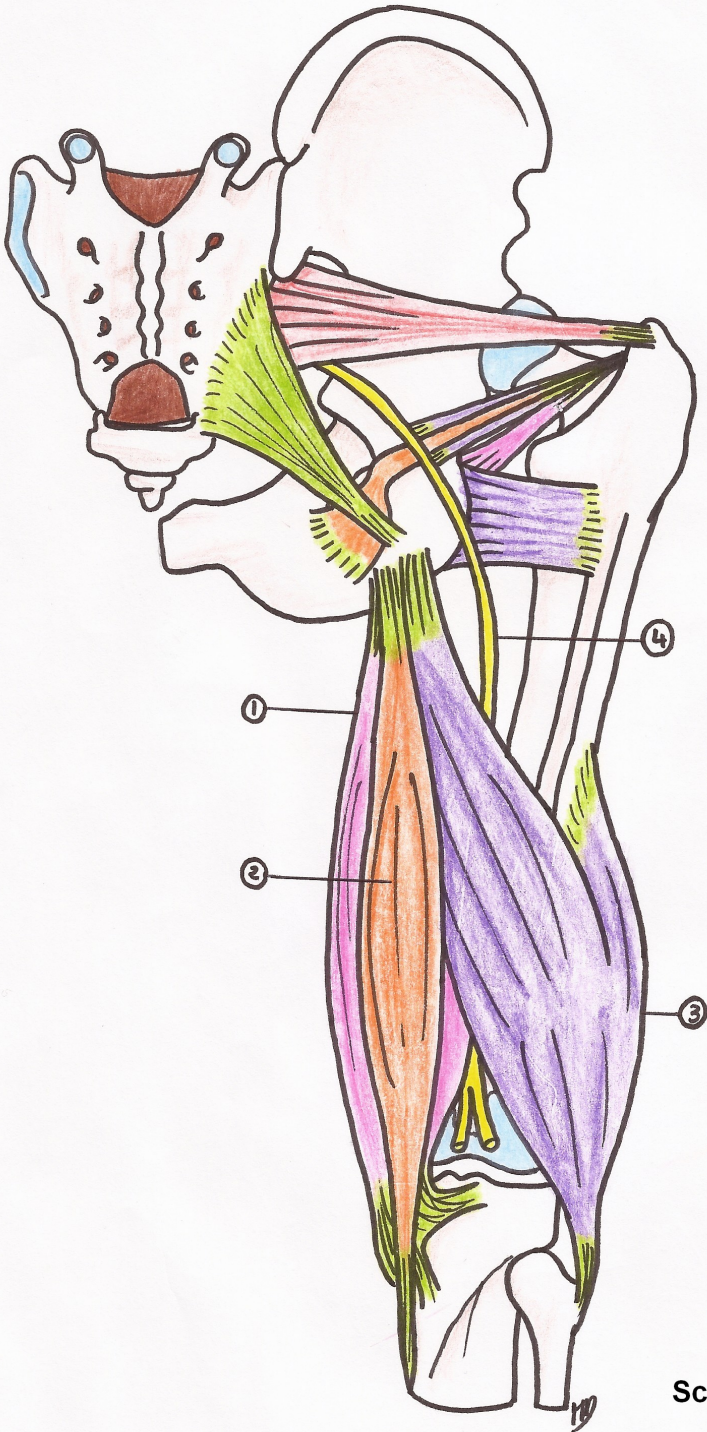


Schéma 9 : vue postérieure du bassin

- |                    |  |
|--------------------|--|
| ① m. grand fessier | ⑤ m. obturateur interne                                |
| ② m. moyen fessier | ⑥ ms. jumeaux / <del>gastrocnémiens</del> sup. et inf. |
| ③ m. petit fessier | ⑦ m. obturateur externe                                |
| ④ m. piriforme     | ⑧ m. carré fémoral                                     |

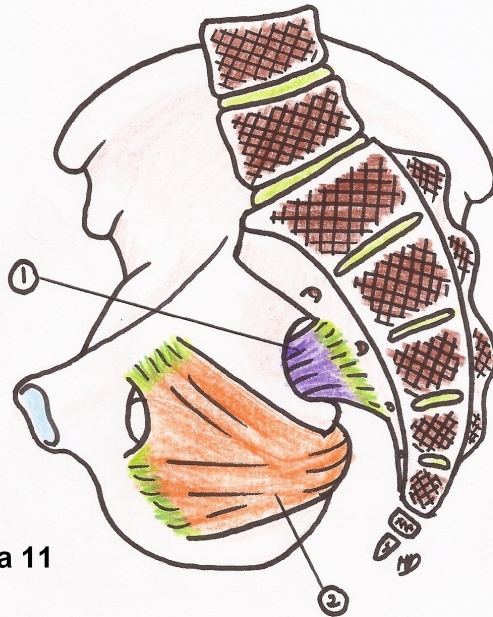
H  
↙ ↘  
D+

- ① semi-membraneux
- ② semi-tendineux
- ③ biceps fémoral
- ④ nf. ischiatique (= sciatique)



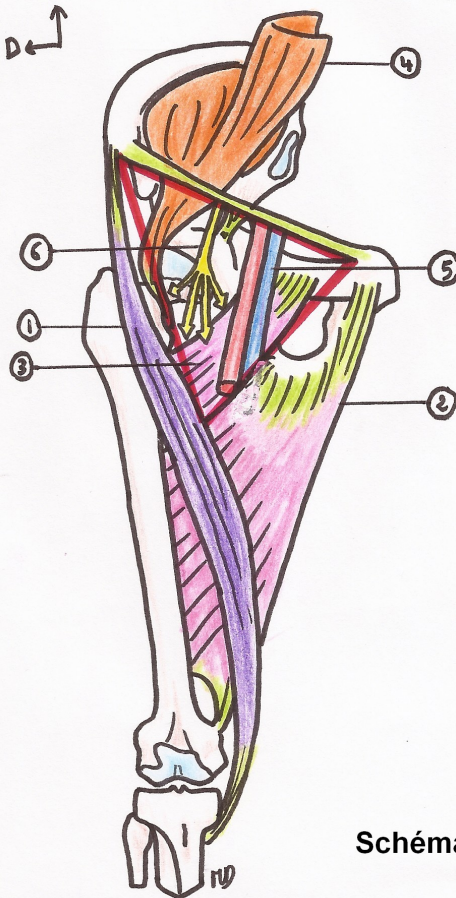
Scéma 10

VUE MEDIALE



- ① m. piriforme
- ② m. obturateur interne

Schéma 11



TRIANGLE de SCARPA

- \* limite externe : bord interne du sartorius ①
- \* limite interne : bord externe du long adducteur ②
- \* plancher : - en dedans : ilio-psoas ④  
- en dehors : pectinē ③
- \* contenu : PEDICULE FEMORAL
  - ↳ ⑤ artère et veine fémorales
  - ↳ ⑥ nerf fémoral (4 branches)
    - 2 superficielles
      - nf. musculaire latéral
      - nf. musculaire médial
    - 2 profondes
      - nf. du muscle quadriceps
      - nf. saphène

Schéma 12 : Le trigone fémoral

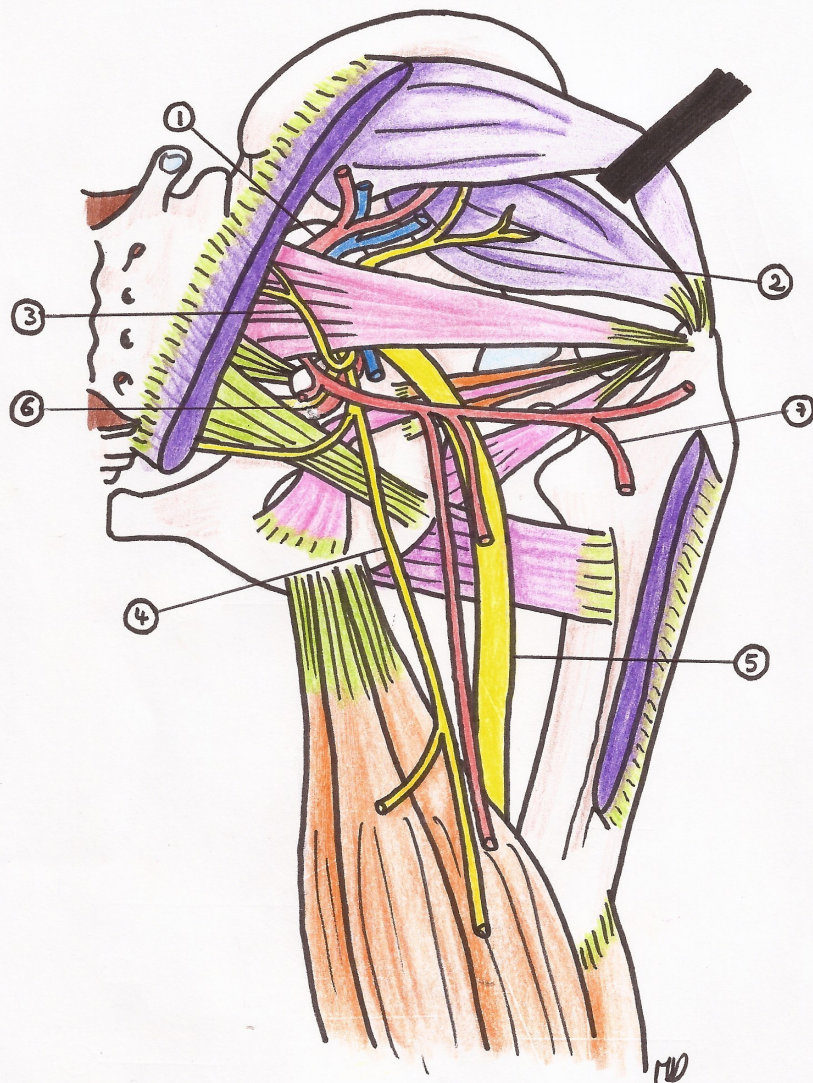


schéma 13

**CANAL SUPRA-PIRIFORME**

- ① artère et veines glutéales sup.
- ② nerf glutéal sup.

**CANAL INFRA-PIRIFORME**

- ③ nf. glutéal inf.
- ④ nf. cutané fémoral post. de la cuisse
- ⑤ nf. ischiatique / sciatique
- ⑥ nf et artère pudendaux internes
- ⑦ artère glutéale inf et ses branches

Merci à Morgan d'avoir bien voulu  
me prêter ses beaux schémas pour la ronéo =) !