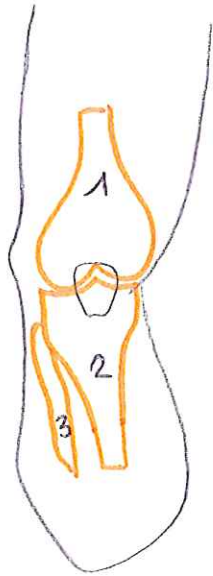
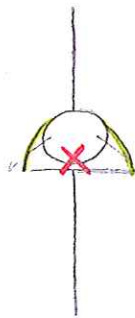


Schéma 1 - articulation du genou



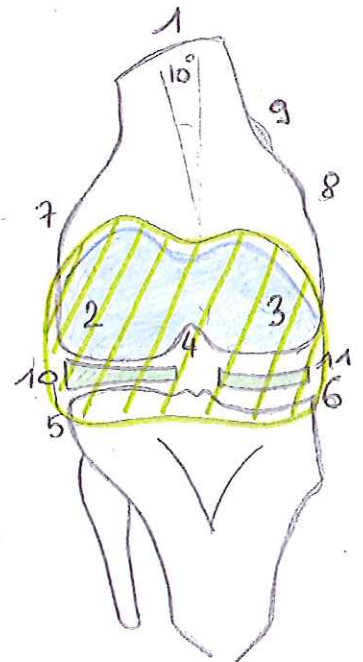

- ① - projection du fémur
- ② - " " tibia
- ③ - " " de la fibula



- X ligaments croisés
- () ligaments latéraux

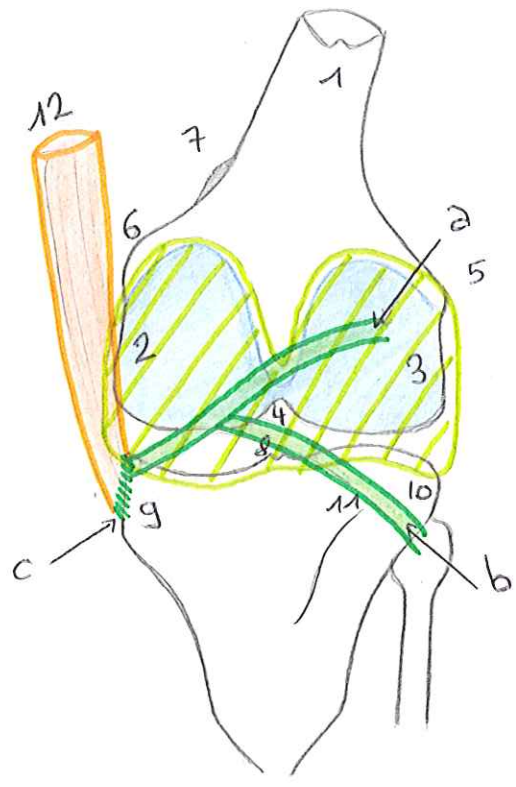
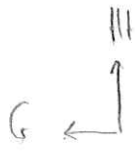
Schéma 2 - Vue ventrale de l'extrémité inf. du fémur et sup. du tibia

- ① - fémur
- ② - condyle latéral
- ③ - condyle médial
- ④ - incisure intercondylienne
- ⑤ - plateau tibial externe (convexe)
- ⑥ - plateau tibial interne (concave)
- ⑦ - épicondyle latéral
- ⑧ - épicondyle médial
- ⑨ - tubercule des adducteurs
- ⑩ - ménisque latéral
- ⑪ - ménisque médial



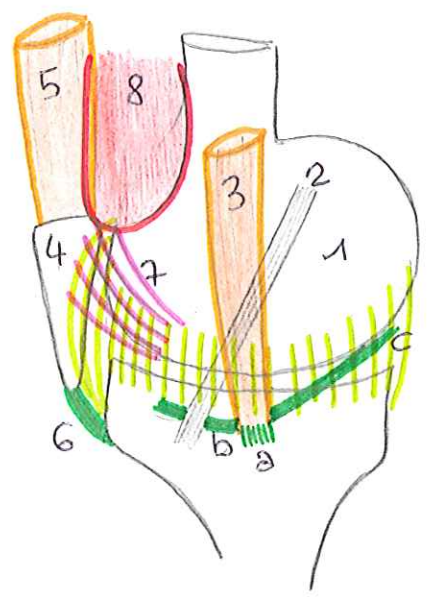
////// capsule articulaire

Schema 3. Vue postérieure du genou D



1. diaphyse femorale
2. condyle medial femoral
3. condyle lateral femoral
4. incisure intercondylienne
5. epicondyle lateral
6. epicondyle medial
7. tubercule des adducteurs
8. epines tibiales
9. condyle tibial int.
10. condyle tibial ext.
11. crete soleaire
12. muscle semi-membraneux
 - ↳ insertion directe (c)
 - ↳ insertion recurrente
- (a) - ligament poplitee oblique
- (b) - ligament poplitee arque

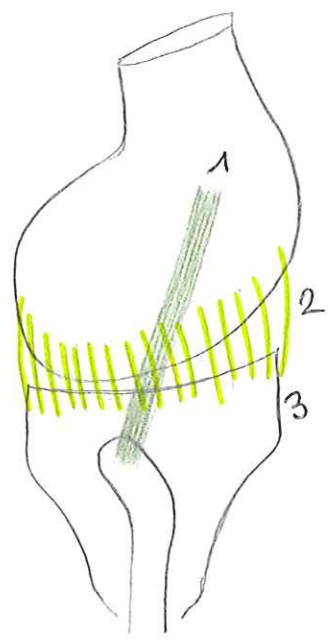
Schema 4. Vue mediale du genou D



1. condyle medial
2. ligament collaterale tibial ou ligament lateral interne
(= oblique de Ht en bas d'arriere en avant)
3. muscle semi membraneux (3 insertions)
 - ↳ tendon d'insertion direct (a)
 - ↳ tendon reflechi (b)
 - ↳ tendon recurrent (c)
4. patella
5. quadriceps
6. ligament patellaire
7. ailerons rotuliens
8. fx du vaste medial

Schema 5 - Vue latérale du genou

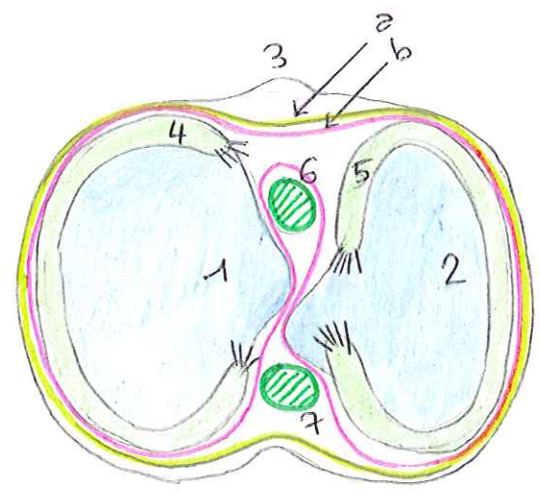
Ht
Ar ←



1. ligament collatéral fibulaire ou ligament latéral externe (oblique des Ht en bas)
2. capsule articulaire
3. tubérosité tibiale antérieure

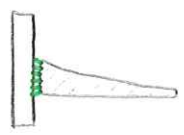
Schema 6 - Vue supérieure du plateau tibial

Av
G ←



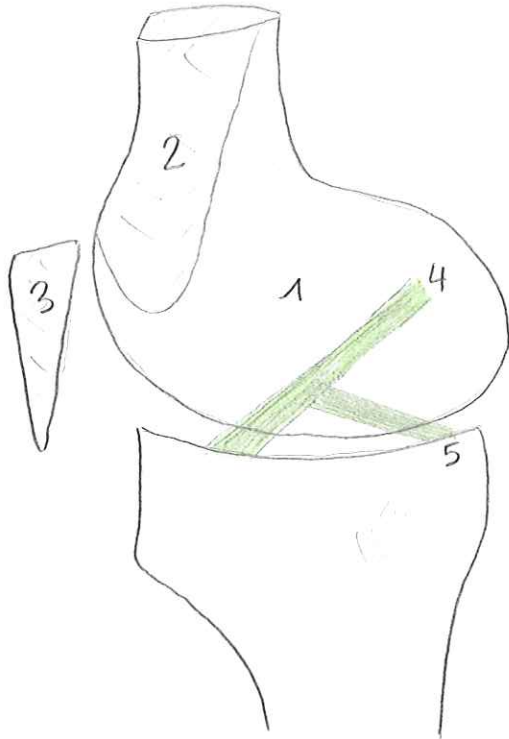
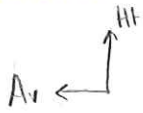- 1 cavité glénoïde médiale
 - 2 cavité glénoïde latérale
 - 3 tubérosité tibiale
 - 4 ménisque interne
 - 5 ménisque externe
- ≡ ligaments méniséo-tibiaux et méniséo-fibulaires
6. ligament croisé antérieur LCA
 7. " " postérieur LCP

moyen de fixation latéral des ménisques



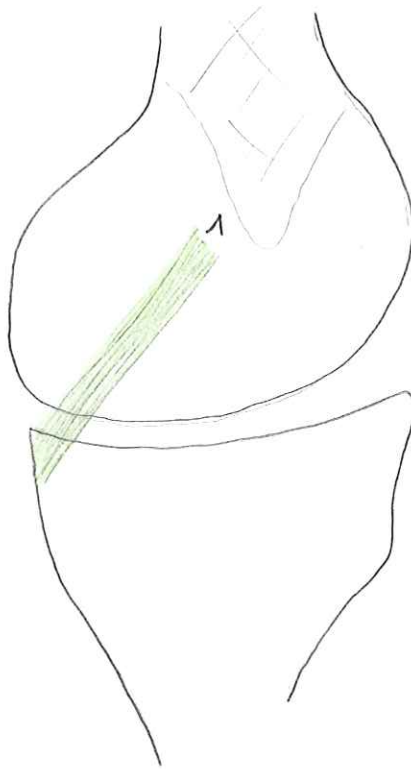
- (a) capsule articulaire du genou
- (b) membrane synoviale

Schema 7 - Coupe sagittale de l'extremite inf. du genou

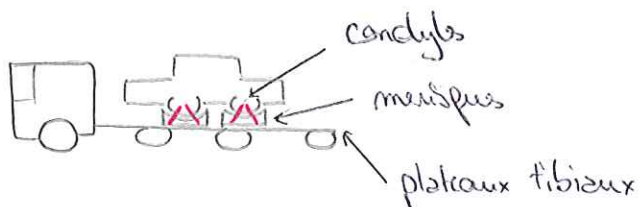


1. condyle latéral
2. diaphyse fémorale sectionnée
3. patella
4. ligament croisé ant. LCA
5. " " post. LCP

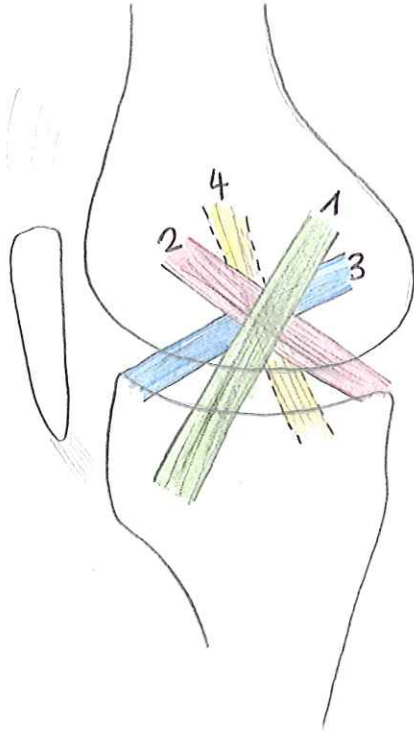
Schema 8



1. ligament croisé postérieur

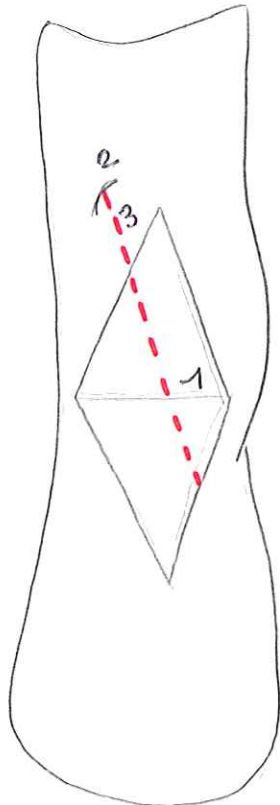
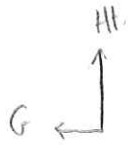

Schema 9 - Vue mediale



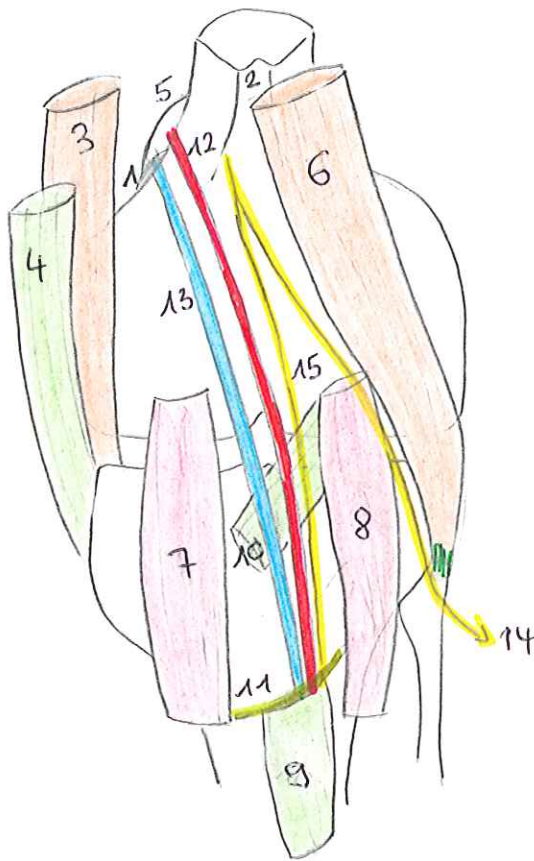
1. ligament collatéral tibial
2. ligament croisé postéro-interne
3. ligament croisé antéro-externe
4. ligament collatéral fibulaire

Schema 10 - Région poplitée



1. pli cutané du genou
2. hiatus du grand adducteur
3. artère poplitée

Schema 11. Plan profond



1. tubercule des adducteurs
2. ligne aspre du femur
3. muscle semi membraneux
4. muscle semi tendineux
5. hiatus des adducteurs
6. muscle biceps femoral
7. muscle gastrocnemien medial
8. " " lateral
9. muscle soleaire
10. muscle poplite
11. arcade fibreuse du plieate
12. artete poplite
13. veine poplite
14. N fibulaire commun
15. N tibial