

# PAROIS DU PETIT BASSIN



## SOMMAIRE

### I – Introduction

- 1) Vue latérale du petit bassin chez la femme
- 2) Vue latérale du petit bassin chez l'homme

### II – Ostéologie

- 1) Ceinture osseuse
- 2) Vue de face
- 3) Vue médiale
- 4) Vue postérieure
- 5) Vue supérieure
- 6) Vue inférieure

### III – Ligaments et moyens d'union

- 1) Ligaments sacro-iliaques
- 2) Symphyse pubienne
- 3) Ligaments sacro-tubéral et sacro-épineux
- 4) Pathologies

### IV- Myologie

- 1) Muscle piriforme
- 2) Muscle obturateur interne
- 3) Fascia pelvien pariétal
- 4) Diaphragme pelvien
  - A) Muscle ilio-coccygien
  - B) Muscle pubo-coccygien
- 5) Muscle Levator Ani
- 6) Pathologies

*Salut ! Voici le premier cours qui a été fait en présentiel par le pr Baqué, c'est un tout nouveau cours qui n'existait pas l'année dernière, mais qui ressemble un peu (en moins détaillé) à ce qui était fait en PACES en anat pb, mais vous inquiétez pas y a certains trucs que vous avez déjà vu en anat g dans membre inf.*

*Je vous mets le petit mot d'encouragement de Baqué du début du cours : « Vous y êtes presque, il faut pas craquer il faut s'accrocher jusqu'au bout ».*

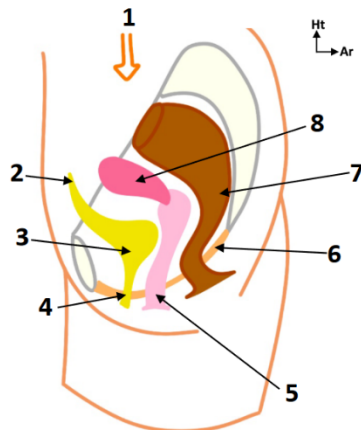
*Et comme a dit un jour un grand homme (Damaso) : « crois pas qu'c'est simple, crois pas qu'c'est dur, crois juste en toi, crois pas les gens ».*

*➔ J'ai modifié la fiche avec les réponses que nous a apportées le pr.Baqué à la SDR, que j'ai soulignées en jaune. Je sais qu'à seulement quelques jours de l'examen c'est relou de devoir réapprendre certains trucs mais vous inquiétez pas en vrai pas grand-chose n'a changé et vous savez déjà le + important. Bon courage <3*

# I) INTRODUCTION

## 1) VUE LATÉRALE DU PETIT BASSIN CHEZ LA FEMME

Schéma 1 – Petit bassin chez la femme :



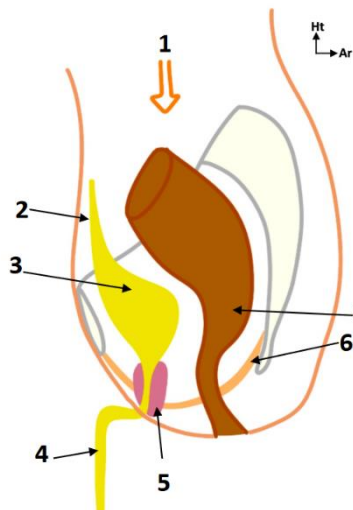
1	Poids des organes
2	Ouraque
3	Vessie
4	Urètre
5	Vagin
6	Plancher pelvien (= diaphragme pelvien)
7	Rectum
8	Utérus

Si l'on fait très schématiquement une vue de profil d'un petit bassin de femme, on va trouver :

- La **symphyse pubienne**, le **sacrum** qui a la forme d'une chistera, le nombril, le ventre, les fesses, la racine des cuisses.
- Les viscères pelviens :
  - **En avant** : la **vessie** avec l'**urètre**.
  - **Au milieu** : la filière génitale, avec l'**utérus** et le **vagin**.
  - **En arrière** : la partie terminale du tube digestif qui est le **rectum**, avec l'ampoule rectale et l'angle anorectal.

## 2) VUE LATÉRALE DU PETIT BASSIN CHEZ L'HOMME

Schéma 2 - Petit bassin chez l'homme :



1	Poids des organes
2	Ouraque
3	Vessie
4	Urètre
5	Prostate
6	Plancher pelvien (= diaphragme pelvien)
7	Rectum

Chez l'homme on retrouve :

- Comme chez la femme : la **symphyse pubienne**, le **sacrum** qui a la forme d'une chistera, le nombril, le ventre, les fesses, la racine des cuisses.
- Les viscères pelviens :
  - **En avant** : la **vessie** - qui a la même forme que celle de la femme - et l'**urètre**.  
L'urètre féminin est court tandis que l'urètre masculin est beaucoup plus long, puisqu'il s'engage dans le pénis. C'est d'ailleurs pour cela que **les infections urinaires sont très fréquentes chez la femme** : c'est à cause de la brièveté de l'urètre.



Chez l'homme on a :

- **L'urètre prostatique** : traverse la prostate, qui représente d'ailleurs un obstacle potentiel sur les voies urinaires.
- **L'urètre membraneux** : traverse le plancher pelvien.
- **L'urètre pénien** : traverse le pénis.
- **Au milieu** : la **prostate**, qui se trouve au-dessous de la vessie et en avant du rectum.
- **En arrière de la vessie** : le rectum avec l'ampoule rectale, exactement comme chez la femme.

Le **plancher pelvien** est une couche musculaire que l'on appelle également le **diaphragme pelvien**. Il ferme en bas le petit bassin et la cavité pelvienne. Il est soumis à des **pressions importantes**, puisqu'en position debout -*puisque les Hommes se sont relevés*- le poids des viscères va avoir tendance à faire sortir les organes. Il faut donc que ce diaphragme pelvien soit solide et puissant.

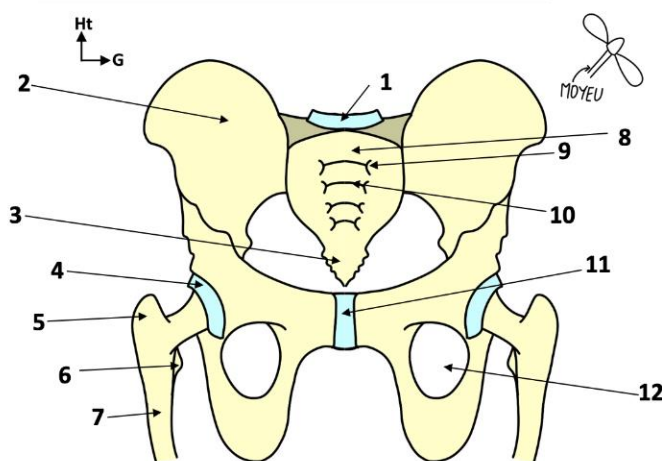
« Le fabricant a pensé à des systèmes de façon à ce que les viscères restent à l'intérieur de la cavité pelvienne ».

## II) OSTEOLOGIE

### 1) CEINTURE OSSEUSE

Avant de considérer l'intérieur de la cavité pelvienne, on va considérer la boîte : le bassin = pelvis.

Schéma 3 – Plan osseux du bassin de Face :



1	Disque L5-S1
2	Os coxal
3	Coccyx
4	Acétabulum
5	Grand trochanter
6	Petit trochanter
7	Fémur
8	Sacrum
9	Foramens sacraux ventraux
10	Crêtes synostotiques
11	Symphyse pubienne
12	Foramen obturé

Le bassin est une **ceinture osseuse formée de 3 os** : les **os coxaux** droit et gauche de chaque côté, et en arrière le **sacrum**. L'ensemble se réunit au niveau du pubis, formant ainsi cette ceinture.

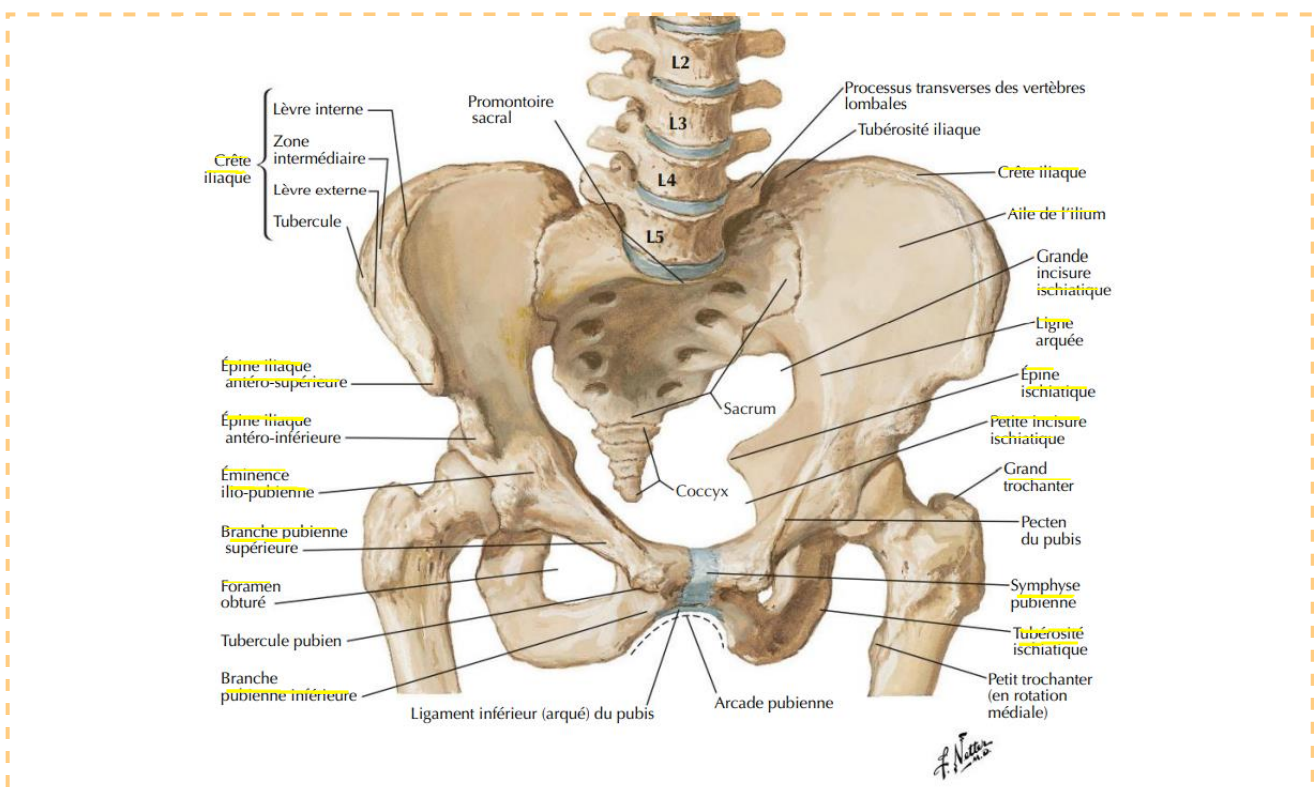


En **traumatologie** du bassin, on parle de **rupture de l'anneau pelvien**.

**L'os coxal ressemble à une hélice de bateau à 2 pâles et un moyeu (partie centrale).** Ces 2 pâles sont, comme toutes les hélices, perpendiculaires ou quasi perpendiculaires l'une à l'autre.

- Le **moyeu** de l'hélice c'est l'**acétabulum** = le cotyle, qui est l'articulation de la tête fémorale avec le bassin.
- **L'axe du pelvis n'est PAS le col du fémur**, oubliez cette histoire d'axe.

## 2) VUE DE FACE



Sur une vue de face, on aperçoit :

- Le **disque intervertébral (DIV) L5-S1**, qui sépare la 5<sup>ème</sup> vertèbre lombaire de la base du sacrum.
- Le **sacrum** avec :
  - Les **ailes/ailerons**.
  - La **face antérieure** du sacrum.
  - Les **crêtes synostotiques** de fusion des vertèbres sacrées (le sacrum résulte de la fusion de 5 vertèbres sacrées, et cette fusion laisse des marques). (voir schéma 3)
  - Les **foramens sacrés ventraux**, qui limitent de part et d'autre les crêtes synostotiques.
- Le **coccyx** en bas, qui est un petit os pointu sur lequel on s'assoit (lorsqu'on est assis, on est assis sur 4 os que l'on reverra après).

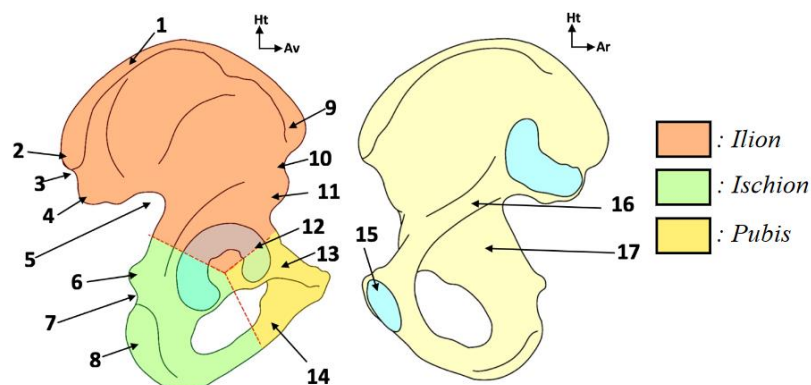
➤ Les os coxaux avec :

- Les **ailes iliaques**.
  - Les **crêtes iliaques**.
  - Le bord antérieur présente : +++
    - **L'épine iliaque antéro-supérieure** (EIAS).
    - **L'échancrure inter-épineuse**, entre l'EIAS et l'EIAI.
    - **L'épine iliaque antéro-inférieure** (EIAI).
    - **L'éminence ilio-pectinéale** (*éminence ilio-pubienne sur le schéma du Netter, mais ne retenez pas ce nom*).
  - Le bord postérieur de l'os coxal présente : +++
 

(ischiatique = sciatique, et échancrure = incisure)

    - **L'épine iliaque postéro-supérieure** (EIPS).
    - **L'échancrure inter-épineuse**, entre l'EIPS et l'EIPI.
    - **L'épine iliaque postéro-inférieure** (EIPI).
    - La **grande incisure ischiatique**.
    - **L'épine ischiatique**, entre la grande et la petite incisure sciatique.
    - La **petite incisure**, qui est cachée sur la vue de face.
    - La **tubérosité ischiatique**.
  - La **branche ilio-pubienne** de l'os coxal (branche pubienne supérieure sur le schéma), et la **branche ischio-pubienne** (branche pubienne inférieure).
- Le **ceintre cervico-obturateur**, qui est l'alignement entre le bord supérieur du foramen obturé/trou obturateur et le bord inférieur du col fémoral. C'est un élément important en clinique.
- Le **col du fémur**.
- Le sommet de la tête fémorale, qui s'aligne avec le grand trochanter ! *piège petit trochanter !*
- Les 2 pubis qui vont donner la symphyse pubienne.

Schéma 4 – Anatomie de l'os coxal :



1	Crête iliaque	10	Échancrure inter-épineuse
2	Épine iliaque postéro-supérieure	11	Épine iliaque antéro-inférieure
3	Échancrure inter-épineuse	12	Acétabulum
4	Épine iliaque postéro-inférieure	13	Branche ilio-pubienne
5	Grande échancrure ischiatique	14	Branche ischio-pubienne
6	Épine ischiatique	15	Symphyse pubienne
7	Petite échancrure ischiatique	16	Ligne arquée (= innommée)
8	Tubérosité ischiatique	17	Surface quadrilatère
9	Épine iliaque antéro-supérieure		



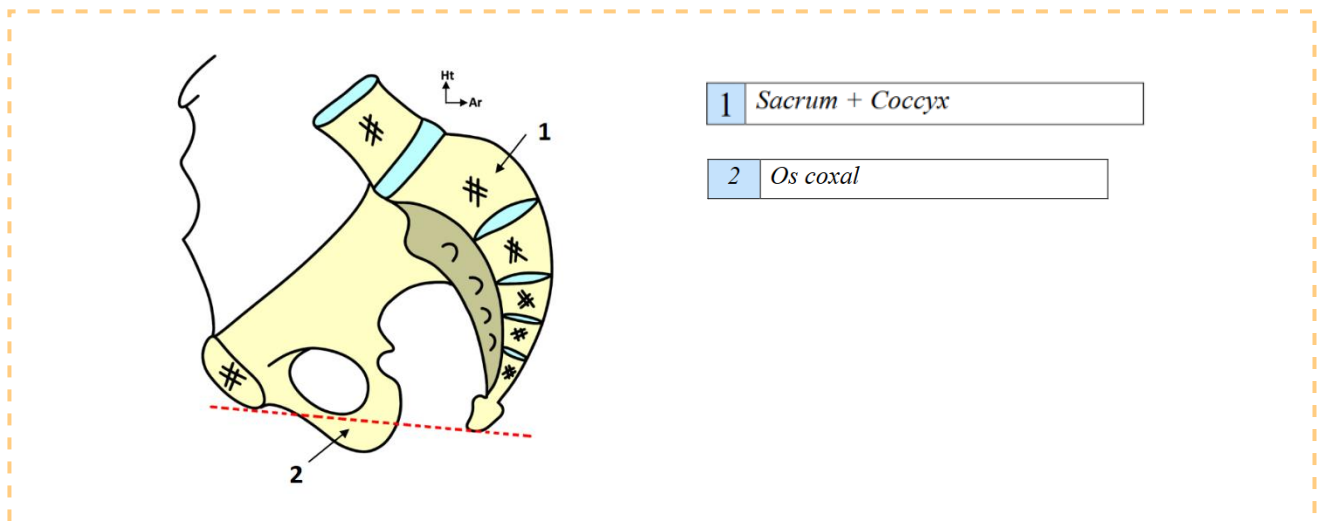
On a donc dans l'os coxal 3 parties : +++

- **La pâle supérieure** : l'ilium/ilion/l'aile iliaque.
- **Le moyeu** : la cavité acétabulaire/cotyle. C'est là où s'articule la tête du fémur, articulation très emboîtée.
- **La pâle inférieure** : trou obturateur/foramen obturé, qui a la forme d'un anneau de clé, entouré par de l'os : le pubis en avant et l'ischium/ischion en arrière.

« C'est comme ça qu'il faut voir l'os coxal en 3D » N'hésitez pas à aller voir sur Visible body, parce que c'est un os pas forcément facile à visualiser en 3D.

➔ L'os coxal est formé de 3 parties (sur le plan embryologique) : l'ilium, le pubis et l'ischium. Ces 3 parties forment les 2 pâles d'une hélice dont le moyeu est représenté par l'acétabulum.

### 3) VUE MEDIALE



On va couper et regarder l'os coxal par dedans : c'est une coupe sagittale médiale. On peut voir :

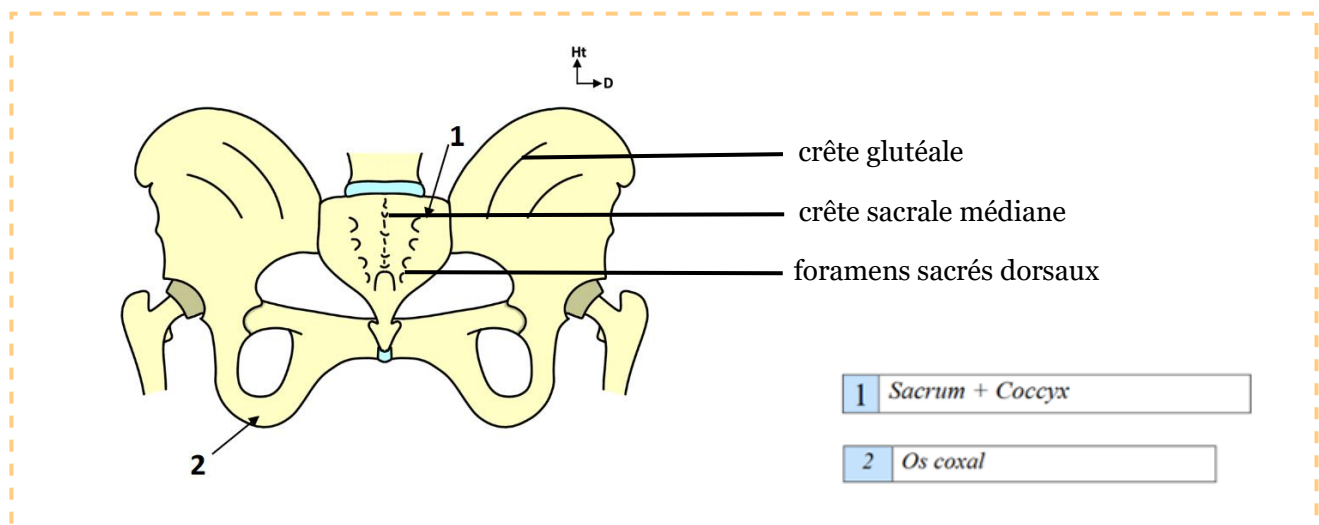
- Le **pubis** : que l'on a sectionné au niveau de la symphyse. Il est orienté de 45 degrés par rapport à l'horizontale.
- **La ligne arquée** : elle est en connexion/en continuité avec le DIV L5-S1.
- **Le sacrum** : présente une **concavité** avec une forme de **chistera** (pelote basque).
- Le sacrum se termine par le **coccyx**, qui se trouve au même niveau que le pubis, puisque ce sont les os sur lesquels nous sommes assis. On comprend que l'**on est assis sur 4 os** : le **pubis** en avant, le **coccyx** en arrière, et latéralement les **2 ischions** gauche et droit. (comme on me l'a souligné



sur le forum ça ferait plutôt 3 os puisque le pubis et les ischions appartiennent aux 2 os coxaux, mais y aura jamais de piège comme ça).

- La face antérieure du sacrum, avec les crêtes de fusion des vertèbres sacrées. Il faut savoir que **la moitié de la hauteur du sacrum correspond au 2 premières vertèbres sacrées**, les 3 dernières vertèbres correspondent à la moitié inférieure.
- Les rameaux antérieurs des nerfs sacrés sortent des foramens sacrés ventraux.**
- Le bord postérieur de l'os coxal : la grande incisure sciatique, l'épine sciatique, la petite incisure sciatique, et le pourtour du foramen obturé.
- Le disque L4-L5 que l'on a sectionné.
- **L'EIAS** : que l'on **sente sous la peau** de part et d'autre.
- La crête iliaque.
- Le bord antérieur de l'os coxal : l'échancrure interépineuse, l'EIAI, **la vallée du psoas où passe le muscle psoas**, l'éminence ilio-pectinéale/pectinée, et la branche ilio-pubienne de l'os coxal, le **pecten** du pubis.
- Le trou obturateur est limité en haut par la branche ilio-pubienne et en bas par la branche ischio-pubienne ! *attention pièges inversion !*

#### 4) VUE POSTERIEURE



Sur cette vue postérieure on retrouve :

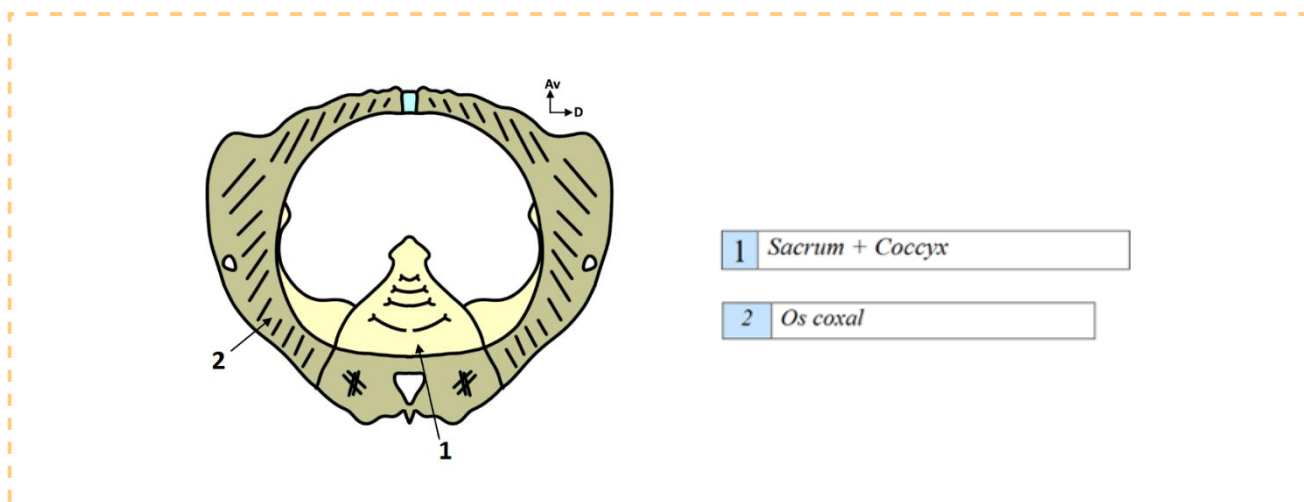
- Le disque L5-S1, la vertèbre L5, le sacrum, le coccyx, la crête iliaque, l'EIAS, le bord antérieur de l'os coxal.
- La tête et le col du fémur : **le centre de la tête fémorale se projette en regard du sommet du grand trochanter.**
- Le bord postérieur de la branche postérieure de l'ischion, qui va donner devant le pubis.
- Le pubis, l'épine sciatique, la grande et la petite incisure sciatique, qui se prolonge avec l'ischium.

On retrouve la forme d'hélice, avec l'aile iliaque qui est orientée perpendiculairement au pourtour du foramen obturé. On voit la formation de cette aile, avec le bord postérieur de l'os coxal en vue dorsale, l'aile iliaque, l'acétabulum, le pourtour du foramen obturé, la branche ilio-pubienne et la branche ischio-pubienne.

- La crête sacrale médiane.

- Le **hiatus sacré**.
- Les **foramens sacrés dorsaux**.
- Il y a ici une **disparition de S5** sur une vue postérieure.
- Les **crêtes glutéales**, qui sont les crêtes de part et d'autre desquelles s'insèrent les muscles fessiers.

## 5) VUE SUPERIEURE



Lorsque l'on va regarder le bassin par-dessus « *comme un bébé qui va sortir du ventre de sa mère* », on va voir un **rond** où l'on retrouve les structures osseuses. Ce rond c'est la ceinture pelvienne, avec le sacrum en vue supérieure. On voit la concavité sacrée et les foramens sacrés de part et d'autre des crêtes synostotiques.

On retrouve :

- Le **bord postérieur de l'os coxal**, qui va être vu en fuite.
- Les **ailes iliaques**.
- Le **canal sacré**.
- Les **crêtes sacrales latérales et médiales**. *(confirmé par le prof à la SDR)*
- Le **sacrum** ici sectionné.
- La **branche ilio-pubienne** devant (*pas ischio-pubienne attention, vu qu'on est en vue supérieure*).
- L'**épine sciatique**, qui déborde un peu, **va être un repère important pour l'insertion des muscles**.

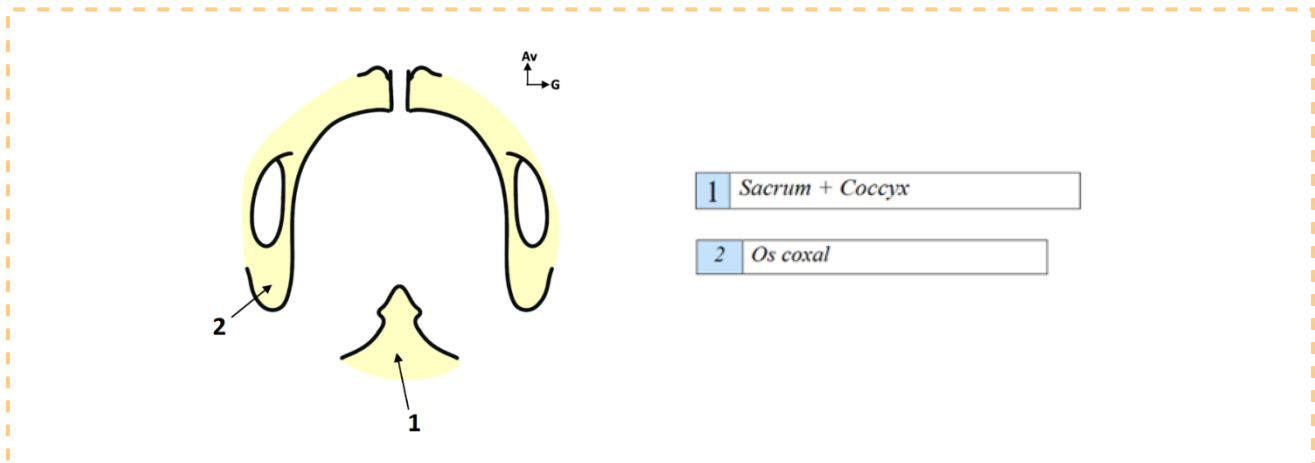
## 6) VUE INFÉRIEURE

C'est la **vue du gynécologue**, en **position périnéale** avec les jambes écartées, on regarde par-dessous. Ce n'est plus rond comme en vue supérieure, mais **triangulaire**. Sur ce triangle, on retrouve les mêmes structures :

- La **symphyse pubienne** en avant.
- La **branche ischio-pubienne** de l'os coxal. (*! contrairement à la vue supérieure où on voit la branche ilio-pubienne !*)
- Le **trou obturateur** vu en fuite.
- Le **pubis** avec son **pecten**.
- Le **coccyx** qui s'articule avec le **sacrum**.



- Les ischiums bouchent un peu la vue.



### III) LIGAMENTS ET MOYENS D'UNION

#### 1) LIGAMENTS SACRO-ILIAQUES

Pour maintenir cette ceinture osseuse très solide, il y a en arrière des ligaments **très puissants** que l'on appelle les **ligaments sacro-iliaques : entre le sacrum et l'iliaque**. Ces ligaments sont **très solides**, et permettent d'amarrer les os entre eux.



#### GROSSESSE ET ACCOUCHEMENT



**Lors de la grossesse**, ces ligaments sacro-iliaques vont **s'imprégner d'hormones féminines**, ainsi une certaine **souplesse** va pouvoir exister. Au moment de l'**accouchement**, lorsque le nouveau-né va traverser la filière féminine, ces ligaments sont très imprégnés et permettent une certaine **ouverture du bassin**.

Ce n'est **pas toujours suffisant** et il faut parfois faire des **césariennes**, c'est-à-dire faire sortir l'enfant par le ventre s'il n'arrive pas à sortir par les voies naturelles.

#### 2) SYMPHYSE PUBIENNE

Ce système d'anneau pelvien est complété en avant par la **symphyse pubienne**, qui est l'union fibreuse entre les 2 os coxaux.

La symphyse pubienne va aussi **se distendre au moment de l'imprégnation hormonale de la grossesse**, de façon à avoir un certain **degré de mobilité** pour que l'ensemble du nouveau-né puisse passer.



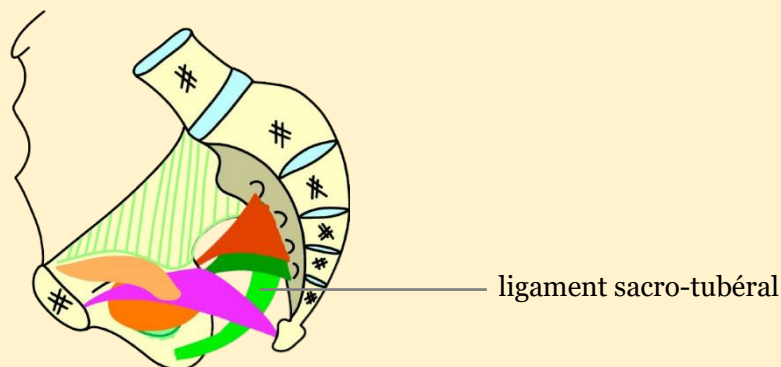
## 2) LIGAMENTS SACRO-EPINEUX ET SACRO TUBERAL

Pour unir les 3 os de la ceinture pelvienne, il y a ce qu'on appelle les **ligaments sacro-épineux** et **sacro-tubéral** : ils vont du sacrum à l'os coxal.

### LE LIGAMENT SACRO-TUBERAL

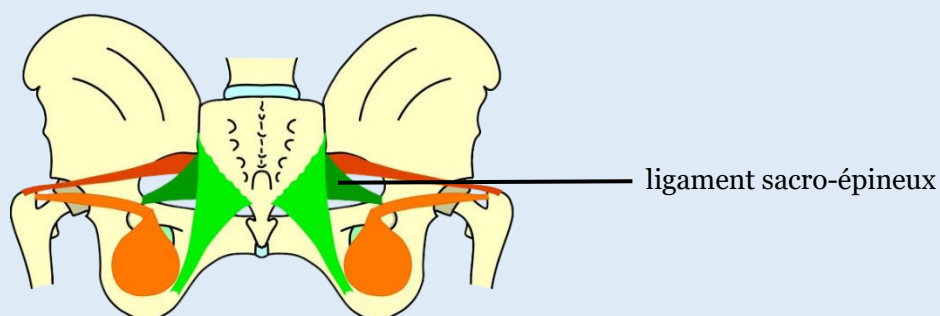
- ✓ Tendu **entre le sacrum et la tubérosité ischiatique** +++
- ✓ S'insère au **bord latéral** du sacrum
- ✓ **EN DEHORS** du ligament sacro-épineux +++

Sur une vue antérieure on ne le voit pas très bien, mais on le voit bien sur une vue médiale.



### LE LIGAMENT SACRO-EPINEUX

- ✓ Tendu **entre le bord latéral du sacrum et l'épine sciatique** +++
- ✓ **EN DEDANS** du ligament sacro-tubéral +++



➔ 2 couches ligamentaires qui complètent l'union ligamentaire entre les 3 pièces osseuses de l'anneau pelvien.

- ➔ Les ligaments sacro-iliaques sont très puissants, il y en a devant et derrière. Ils maintiennent véritablement la ceinture pelvienne avec la symphyse pubienne en avant, cartilagineuse (qui est aussi entourée de ligaments mais qu'on ne détaille pas). Tout ça est très solide et forme un anneau pelvien.



### **TRAUMATISMES GRAVES ANTERO-POSTERIEURS**



#### **en particulier sur les réservoirs de moto**

De Peretti - *le maître en anatomie du pr Baqué* - a écrit un article sur la sécurité routière et a démontré que les **réservoirs de moto**, en particulier les motos qui vont dans le **désert**, sont des espèces de couteaux dans les chocs frontaux. C'est tellement gros que lors d'un choc frontal le corps part en avant et le bassin s'ouvre sur ce couteau formé par le réservoir d'essence qui est triangulaire.

C'est une **fracture en open book** : en livre ouvert. On a une **destruction de la symphyse**, « je vous laisse imaginer ce qu'il se passe dessous et les lésions possibles (prostatiques, périnéales, urétrales) ». Lors d'un choc frontal, la partie antérieure de l'anneau pelvien s'ouvre sur le réservoir qui fait des clés de couteaux. On a donc demandé aux constructeurs de faire des réservoirs moins spectaculaires. « C'est vrai que c'est joli ces motos du désert avec ces réservoirs mais lors d'un choc frontal c'est pas bon pour la ceinture pelvienne ».



### **LOMBALGIES**



Les ligaments sacro-iliaques sont un sujet de recherche important en ce moment.

En effet, certaines **lombalgies** (=douleurs du rachis lombaire) sont liées à des **mobilités anormales de la sacro-iliaque** – c'est un sujet que le pr. Bronsard travaille - Lorsqu'un patient a mal au dos, on pense toujours lombalgie des DIV entre la lombaire et le sacrum, ou entre les lombaires entre elles, mais en réalité pas mal de douleurs dorsales basses sacro-iliaques seraient dues à une mobilité anormale entre l'ilium et le sacrum.

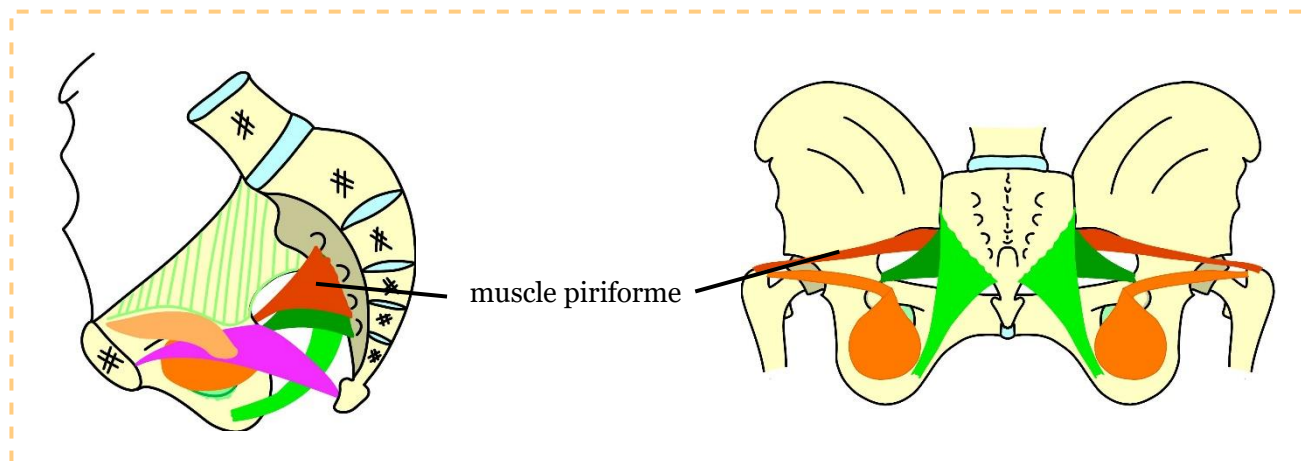
Il existe des techniques pour **fixer avec des vis cette articulation sacro-iliaque** afin d'éviter la mobilité, ce qui peut permettre de soulager certaines douleurs.

La difficulté réside dans le fait de faire le diagnostic clinique et de **distinguer une douleur d'origine lombaire d'une douleur d'origine sacro-iliaque**, ce qui n'est pas facile puisque les **malades ont mal au même endroit**.

## **IV) MYOLOGIE**

Nous allons voir 2 muscles qui tapissent les parois pelviennes de la cavité, et qui **appartiennent fonctionnellement au membre inférieur**. C'est là-dessus que va s'insérer le diaphragme pelvien.

## 1) MUSCLE PIRIFORME

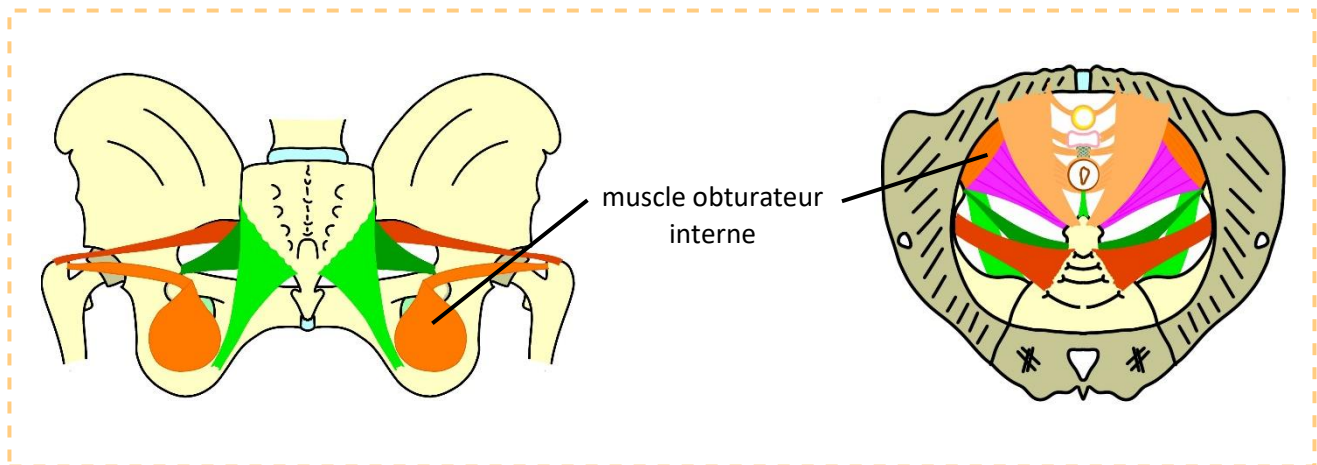


- Le muscle piriforme, ou pyramidal du bassin, est un **petit muscle très fin** qui s'insère à la **face antérieure du sacrum** **EN DEDANS du plan ligamentaire : en dedans du ligament sacro-épineux et du ligament sacro-tubéral**.
- On l'appelle piriforme parce qu'il a la **forme d'une flamme** (pyris en grec). Il **traverse la grande incisure ischiatique** et va **s'insérer sur le sommet du grand trochanter** - *c'est pour cela qu'il appartient fonctionnellement au membre inférieur, puisqu'il va du bassin au membre inférieur, et tapisse la paroi pelvienne musculaire et osseuse sur laquelle se dispose un fascia pelvien* -
- Lorsqu'il se contracte, il entraîne une **aBDuction** : il écarte le fémur de l'axe médian.
  - ✓ ABDUCTION : éloigner de la ligne médiane.
  - ✓ ADDUCTION : rapprocher de la ligne médiane.
- Sa face **postérieure** est **au contact du ligament sacro-épineux et sacro-tubéral**.

Sur une vue médiale, on le voit s'insérer en dedans des ligaments et sortir dans la grande incisure ischiatique. Bien sûr, on ne voit pas sur cette vue sa terminaison sur le sommet du grand trochanter.

Sur une vue dorsale, on voit sa sortie dans la grande incisure sciatique et sa terminaison au sommet du grand trochanter.

## 2) MUSCLE OBTURATEUR INTERNE



- Le muscle obturateur interne appartient fonctionnellement au membre inférieur également.
- Il s'appelle ainsi car il **tapisse la face interne du trou obturateur**. Ce dernier est fermé par la **membrane obturatrice**, qui obture le trou en ne laissant qu'un passage en avant en dessous du pubis, qui s'appelle le **canal sous-pubien**. Dans ce canal passe un **pédicule obturateur** : artère et veine obturatrices + nerf obturateur.
- Il **se dirige vers la petite incisure sciatique** (entre l'épine sciatique et l'ischion), va faire **un coude de 90 degrés** en sortant de la cavité pelvienne **en-dessous de l'épine sciatique**. *(si vous avez pas compris l'histoire du coude allez voir le récap SDR + j'ai répondu à un post sur ça sur le forum).*
- Il s'insère non pas au sommet, mais **à l'intérieur du grand trochanter**, sur la **fossette digitale**, petit trou qui ressemble à un doigt recourbé.

Sur une vue postérieure, on le voit faire son coude en passant dans la petite incisure sciatique, et s'insérer à l'intérieur du grand trochanter. On le voit également en vue supérieure.

Le muscle obturateur interne est surtout visible en vue médiale. **En vue antérieure, on ne le voit pas bien** car il est interne et caché par la branche ilio-pubienne, par le pubis. On ne voit pas très bien son insertion sur la fossette digitale, « on peut le voir oui mais bon après la dissection hein ». **Le prof dit qu'il « ne vous posera pas de question comme ça ».**

## 3) FASCIA PELVIEN PARIÉTAL

Tous ces muscles (piriforme, obturateur interne et d'autres muscles comme le psoas et l'ilio-psoas) sont tapissés par une **couche fibreuse** très importante, qui forme le **fascia pelvien pariétal**. Ce fascia pelvien pariétal recouvre tout, tout est en continuité.

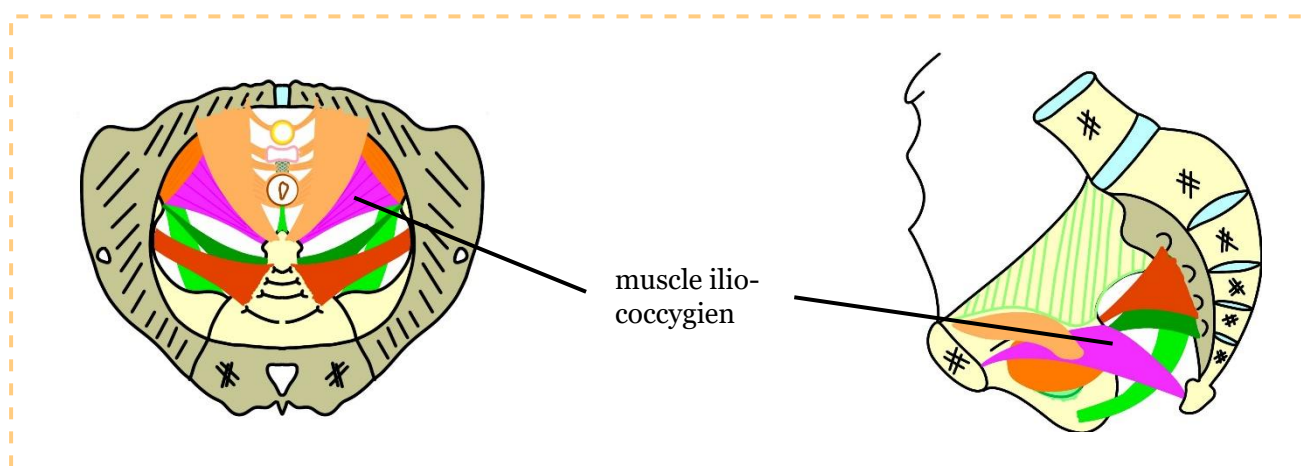
De cette couche fibreuse, on va pouvoir distinguer **3 épaississements en étoile centrés sur l'épine sciatique**, qu'on appelle l'étoile fibreuse de Roggie (nom de l'anatomiste qui l'a décrite). Ces épaississements sont des **zones d'insertion du plancher pelvien**.

#### 4) DIAPHRAGME PELVIEN

Le plancher pelvien/ diaphragme pelvien **ferme en bas la cavité pelvienne**. Il **s'insère sur les structures ostéo-musculaires et fibreuses** qui constituent la paroi pelvienne.

Il va y avoir dans ce plancher pelvien 2 muscles principaux : le **muscle ilio-coccygien** et le **muscle pubo-coccygien**, qui ont des fonctions différentes.

##### A) Muscle ilio-coccygien



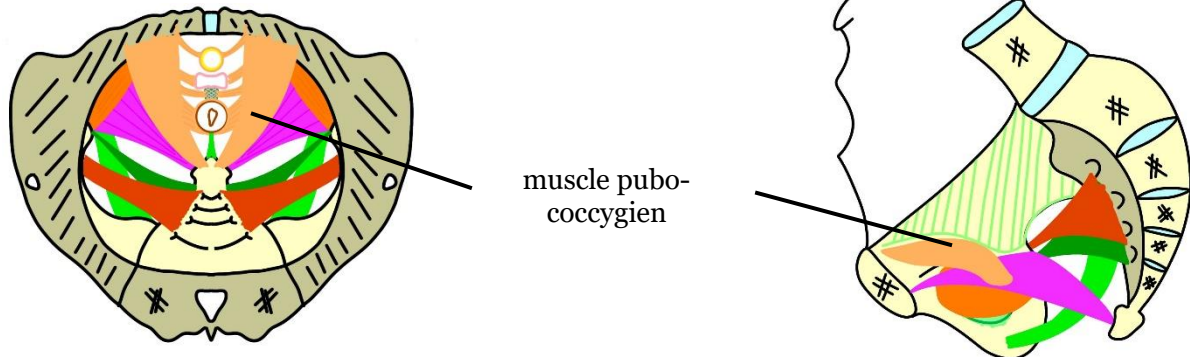
- Il s'insère sur le fascia pelvien pariétal - qui recouvre toutes les structures osseuses et musculaires - puis va aller **vers l'arrière, de l'os iliaque jusqu'au coccyx** pour commencer à fermer la cavité pelvienne en bas. Il s'oppose au pubo-coccygien, qui lui a plutôt un rôle dynamique.
- Ce premier muscle va avoir un **rôle de hamac** de soutien, on le voit bien sur la **vue supérieure**.
- Ce muscle qui va de l'ilium et d'un épaissement du fascia – dont on ne citera pas le nom - au coccyx, est **renforcé par un muscle** qui lui est puissant, que l'on appelle le **pubo-coccygien**.
- ➔ **L'ilio-coccygien va de l'arc tendineux du fascia pelvien, qui est un des 3 épaissements du fascia pelvien pariétal, jusqu'au coccyx. D'où le nom : muscle ilio-coccygien, parce qu'il s'insère sur le fascia pelvien qui recouvre l'os iliaque.**

C'est un muscle **très fin**, et plus les femmes **avancent en âge** (les hommes aussi mais comme ils ne sont pas soumis aux troubles de la statique on en parle moins) plus ce muscle a tendance à **s'affiner**.





## B) Muscle pubo-coccygien



- Lui a plutôt un **rôle dynamique**, c'est un **muscle puissant**. Il va s'insérer dans un **plan plus supérieur** que l'ilio-coccygien, il est **très tonique**. Il va aller **vers l'arrière** pour faire un **effet de fronde**.
- C'est sur une vue supérieure qu'on le voit le mieux.
- Il va **fermer complètement le plancher pelvien en bas**.

Il va donner **plusieurs faisceaux** en fonction des organes pelviens. Si c'est une femme : on va avoir l'urètre en avant, le vagin au milieu, le rectum en arrière. On va avoir des fibres :

- **Pubo-urétrales**
- **Pubo-vaginales**
- **Pubo-rectales**

En arrière du rectum, unissant le coccyx au rectum et l'anus au rectum, on va avoir le **ligament ano-coccygien**.

Il y a un **sphincter**, un muscle circulaire strié qui **entoure la partie terminale du rectum** (le rectum périnéal = canal anal).

Tout ça va s'amarrer de façon à avoir des fibres qui vont agir à la fois sur l'urètre et son sphincter strié, sur le vagin, sur le rectum.

Entre le vagin et le rectum on a le **corps périnéal**, qui est un **élément fibreux**, qu'on appelait avant **anneau fibreux central du périnée** (terme que 2P utilisait dans ses vidéos). → structure fibreuse centrale entre vagin et rectum, sur laquelle va **s'amarrer le muscle Levator Ani**.

## 5) LEVATOR ANI

Le muscle Levator Ani est le muscle qui **lève l'anus**. C'est le muscle qui va depuis **l'avant du pubis jusqu'à l'arrière**, en donnant des **fibres** partout.

C'est grâce à ce muscle que les organes vont avoir cette **angulation** :

- Une angulation au niveau du rectum : le **cap anal** → très important pour la continence
- Une angulation vaginale : l'**angle vaginal**
- Une angulation un peu moindre au niveau urétral

## RECAP

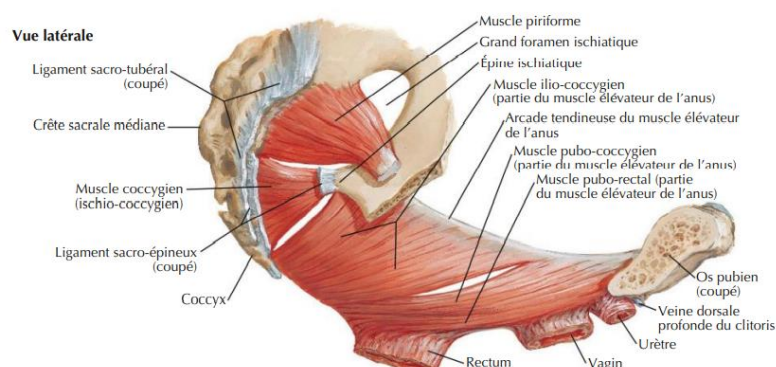
Le mieux pour illustrer le plancher pelvien c'est le schéma en vue supérieure : il y a 2 faisceaux :

- **Le faisceau ilio-coccygien**, qui est statique, c'est le hamac.
- **Le faisceau pubo-coccygien**, qui est dynamique et permet l'angulation. Il est dans un plan plus supérieur, et a des fibres pubo-urétrales, pubo-vaginales, pubo-périnéales, pubo-rectales et pubo-coccygiennes (*non détaillées*). C'est le muscle qui va tracter l'ensemble vers l'avant, pour donner ces angulations pelviennes.

Tout ça est bien évidemment tapissé par le **fascia pelvien**, qui prolonge en bas ces extensions après avoir tapissé les muscles de la paroi pelvienne. C'est à l'intérieur de ce sac osseux musculo-aponévrotique que vont se tenir les organes pelviens.

## PRECISIONS RAJOUTEES PAR MOI PARCE QUE CA A PAS L'AIR CLAIR POUR TOUT LE MONDE :

- ➔ **Diaphragme pelvien = plancher pelvien = Muscle Levator Ani + muscle coccygien** (*muscle coccygien pas à savoir mais retenez que le LA fait partie du diaphragme pelvien*)
- ➔ **Muscle Levator Ani = muscle ilio-coccygien + muscle pubo-coccygien** (*qui lui-même a 2 faisceaux mais osef*)  
(*oui le prof ne l'a pas dit clairement dans son cours mais c'est à savoir*)



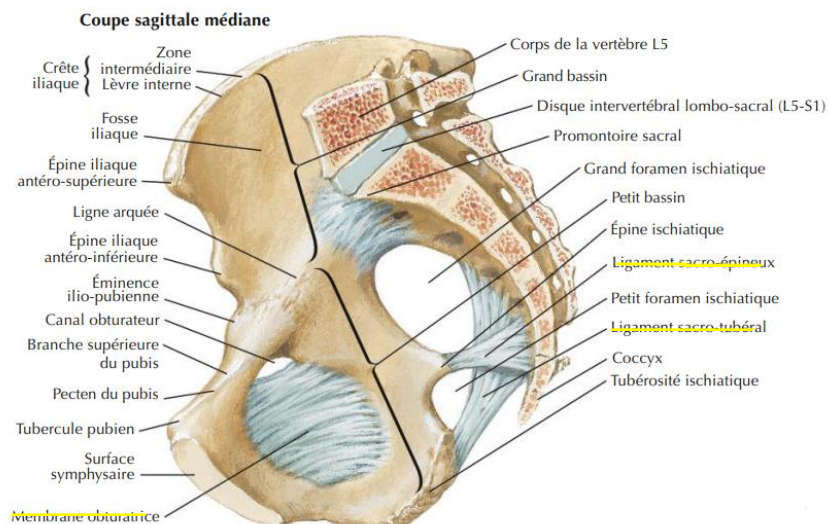
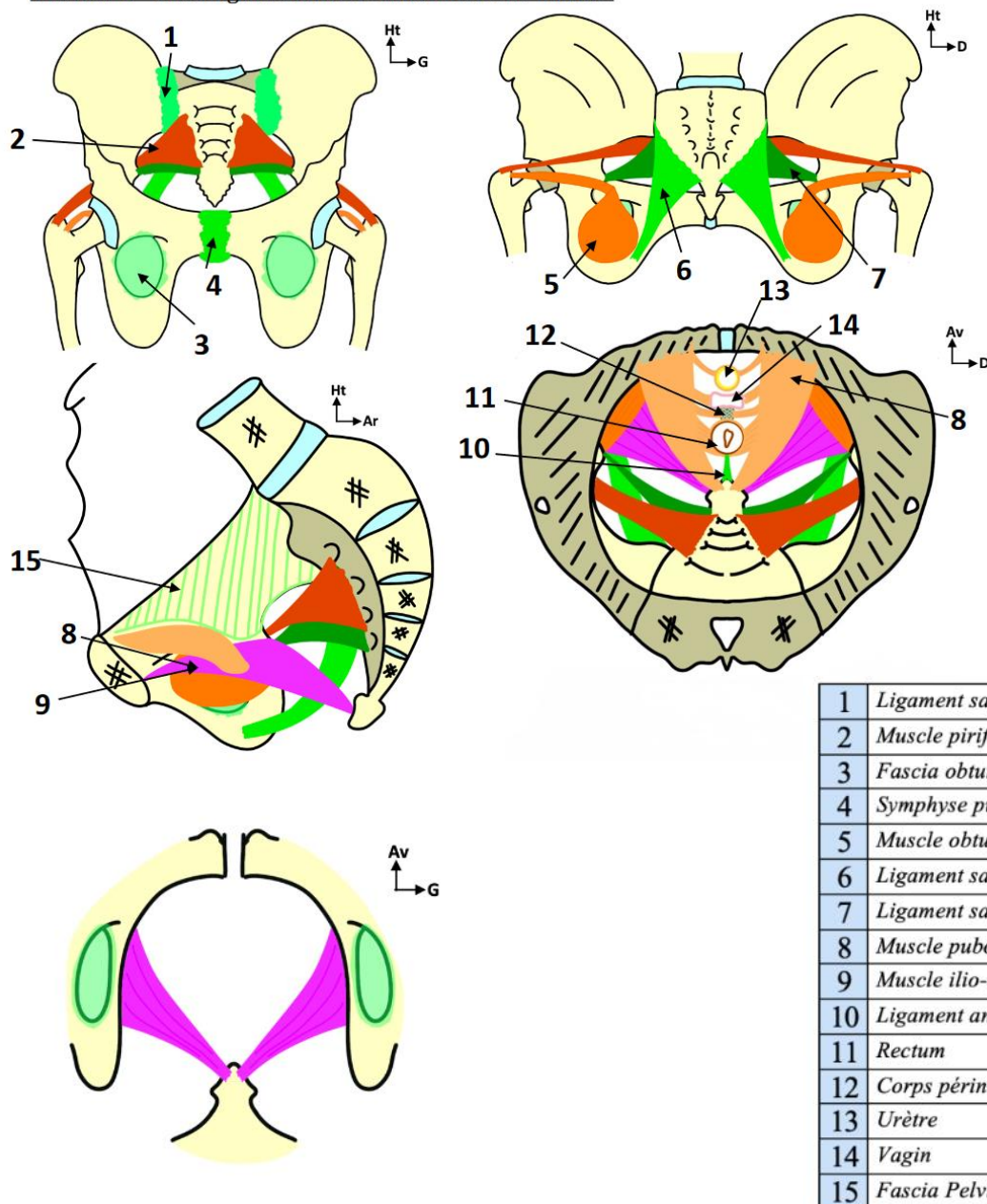


Schéma 6 – Plan Ligamentaire et musculaire du bassin :



## 6) PATHOLOGIES



### EPISIOTOMIE



Lors des **traumatismes obstétricaux**, lorsque l'accouchement est difficile il faut parfois faire une **section chirurgicale du périnée : épisiotomie**, pour faire sortir un enfant qui n'arrive pas à sortir et qui commence à souffrir.

Lorsqu'on va donner des grands coups de bistouri ou de ciseaux, les sage-femmes et les gynécologues apprennent à éviter de faire des dégâts mais c'est toujours très difficile parce que **la paroi du périnée est très déformée** par la tête de l'enfant qui pousse. Il faut essayer de faire l'épisiotomie **sans sectionner les muscles sphinctériens**, et en essayant de **sectionner le moins possible le plancher pelvien**.

Les femmes qui ont eu des enfants et subi une épisiotomie ont très souvent à partir de **30-40-50 ans** des **troubles de la statique pelvienne**, de la **continence urinaire et digestive**, ainsi qu'un **prolapsus**, c'est-à-dire un relâchement complet de la paroi pelvienne qui entraîne une issue des viscères à l'extérieur de la cavité pelvienne - *il y a plusieurs types de prolapsus* -


## FINITO

### Dédicaceeeeeees :

- Comme d'hab dédié à mes fillotes : Lynda, Charlotte, Lou-Ann et Shirel, et Fatma <3
- Grosse dédié à Camilya, pour ses magnifiques schémas, cette meuf a vraiment fait les schémas pour les ronéos p1, les ronéos p2 et les ECOS elle est trop forte, et dédié à Elea pour la ronéo
- Dédicé à Charlotte qui est actuellement en Slovénie ???? (ou en Slovaquie jsp je confond les deux), et à Roberta qui est en Israël (j'espère qu'elle va bien quelle idée d'aller là-bas ???)
- Dédicé à Manon, j'espère que t'es contente de toujours te retrouver dans des situations improbables avec moi !
- Dédicé à Molka parce que je lui avais jamais fait de dédié, je sais que tu m'adores même si t'aimes trop me vanner, et dédié à Lilaaaaaa
- Dédicé à Simon qui grâce à la biostat et aux probas conditionnelles gagne des millions au casino
- Dédicé à Nath qui est vraiment trop stylé et trop beau (il m'a dicté ça)
- Dédicé à mon chat qui après avoir chié sur le lit de mon frère a vomi sur le fauteuil du salon ???
- Dédicé à Clément le goat de l'humour
- Dédicé à Enola la femme la plus forte que je connaisse
- Dédicé à Oscar, Oskar, Osky, Oskour, Oscar.com, levé un samedi à 9h pour venir vous voir en EB alors qu'il est en big d1



mes 2 amours



ma giga co-tut <3



l'ECUE 9 au complet