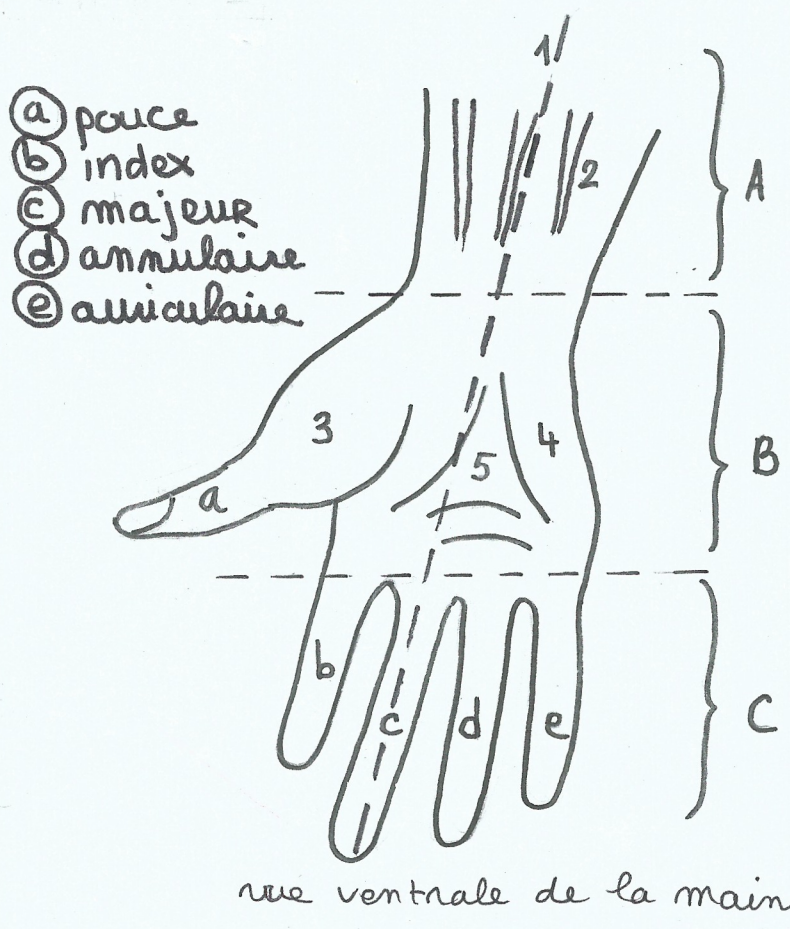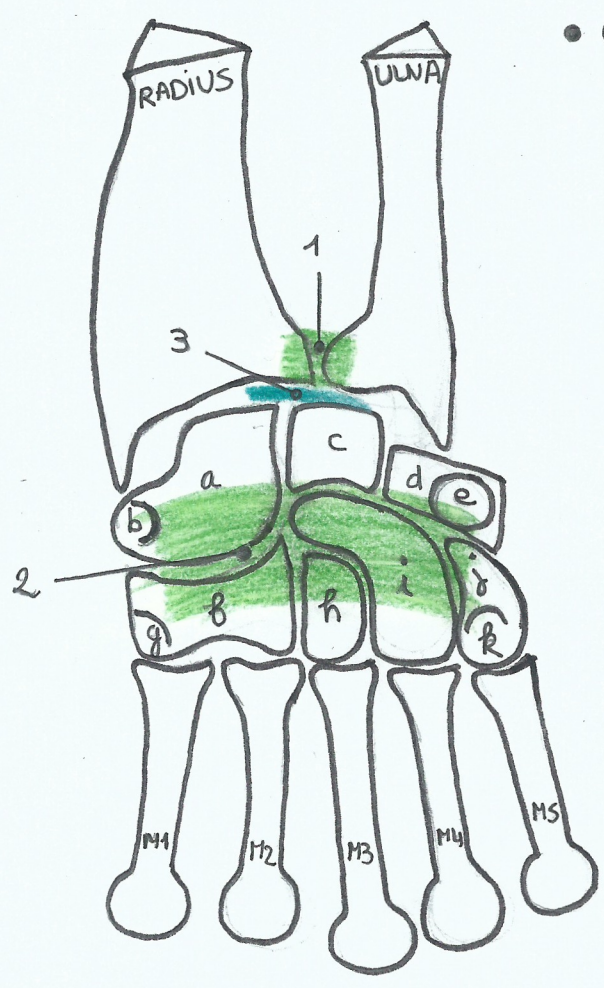


- ① Axe médian de la main passant par le majeur
- A Région carpienne = région de la face antérieure du poignet :
 - ↳ ② Reliefs tendineux
- B Région de la paume de la main :
 - ↳ ③ éminence thénar = muscles intrinsèques du pouce
 - ↳ ④ éminence hypothénar = muscles intrinsèques du 5^{ème} doigt
 - ↳ ⑤ sillons cutanés
- C Région des doigts

I OSTÉOLOGIE ET ARTHROLOGIE DE LA RÉGION CARPIENNE



- os du carpe = 2 rangées :
 - ↳ supérieure : - a scaphoïde et son tubercule
 - c lunatum
 - d pyramidal
 - e pisiforme
 - ↳ inférieure : - f trapèze et son tubercule
 - h trapézoïde
 - i capitatum
 - j hamatum et son hamulus
- ligaments : ① radioulnaire
② annulaire antérieur du carpe
- ③ disque articulaire
- ④ canal carpien

