

L2

Date : 13.03.2012

Professeur : Acquacalda

Nombre de pages : 25 (mais ne désespérez pas, il y a beaucoup d'illustrations ;))



UE Locomoteur

Ronéo n° : 16


Intitulé du cours : Sémiologie du membre supérieur et de la cheville

Chef Ronéo : Sarah Iacono

Binôme : Etienne Soumrany / Sarah Ledig

*Corporation des
Carabins Niçois*

UFR Médecine
28, av. de Valombrese
06107 Nice Cedex 2
www.carabinsnicois.com
vproneo@gmail.com



BNP PARIBAS

Sémiologie de la main et du poignet

I/Anatomie

L'ossature de la main se compose de 5 rayons de 1 métacarpien et 2 ou 3 phalanges (2 pour le pouce, 3 pour les autres doigts). Le rayon radial (c'est-à-dire celui du pouce) est rejeté en dehors, ce qui permet l'opposition du pouce et donc la préhension, fonction principale de la main. Le squelette de la main est bien stabilisé par l'ensemble des ligaments et tendons. Les tendons et muscles sont séparés par des aponévroses dans des loges : thénarienne, hypothénarienne, inter-osseuse et palmaire moyenne. La loge thénarienne est le siège du syndrome du canal carpien.

Le carpe se compose des os scaphoïde, semi-lunaire, trichetum, pisiforme, trapèze, capitatum, pyramidal. La jonction radius-scaphoïde et scaphoïde-trapèze est sujette à l'arthrose.

II/Mécanique articulaire

Elle est organisée pour la préhension, qui nécessite la flexion de la main, la pince du pouce avec les autres doigts. *(Les angles ne sont pas à apprendre par cœur, mais voici le tableau pour nourrir votre esprit).*

Articulation	Flexion	Extension
MCP	80 – 100°	25 – 45°
IPP	115 – 120°	0
IPD	80 – 90°	5

*MCP : métacarpo-phalangienne
IPP : inter-phalangienne proximale
IPD : inter-phalangienne distale*

Le pouce : adduction 30°, abduction 60° et antépulsion 90°.

III/Interrogatoire

Comme d'habitude, on cherche les antécédents personnels, familiaux, chirurgicaux et médicaux, la profession, la latéralité (*droitier-gaucher*), les antécédents vaccinaux (poliomyélite, penser au tétanos pour les plaies) et allergiques (ex : panaris nécessitant une antibiothérapie, c'est bête si le patient est allergique au médicament).

La douleur est la première plainte. On cherche le siège,

Il y a 2 types de douleur :

-nociceptive : c'est quand on reçoit un coup ou qu'on se brûle...

-neuropathique : c'est un problème du système nerveux, souvent accompagné de dysesthésie, c'est-à-dire des fourmillements.

On utilise des antalgiques différents selon que la douleur est nociceptive (antalgiques de pallier 1, 2, 3 : paracétamol, tramadol, et morphiniques), ou neuropathique (antiépileptiques : rivotril, laroxyll...).

On évalue la raideur par la mobilisation des articulations. La raideur peut causer une impotence fonctionnelle, et donc un handicap (c'est-à-dire un retentissement sur la vie du patient).

IV/Examen clinique

Signes généraux : hyperthermie, asthénie, perte pondérale, amaigrissement.

Signes physiques : inspection, palpation, percussion, auscultation (moins que dans d'autres services).

A/Examen vasculaire, cutané, trophique

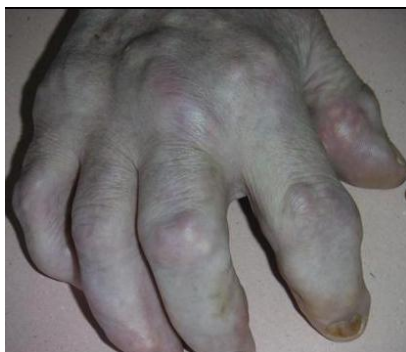Les sillons de la main disparaissent quand la main augmente de volume, comme lors d'une dermo-hypodermite inflammatoire ou infectieuse sous-cutanée ou d'une arthrite volumineuse.

Ces sillons sont exagérés lors d'une amyotrophie (ex : amyotrophie thénarienne de la main de singe, lors d'un canal carpien avancé avec un retentissement sur la partie motrice du nerf).

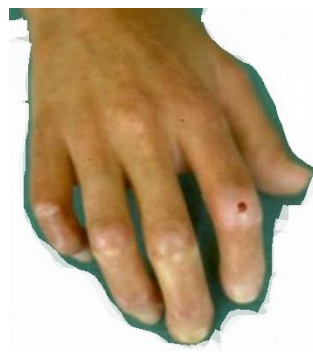On cherche la rétraction tendineuse ou cutanée, la présence de nodules ou de calcifications.

Tophi goutteux, c'est-à-dire des nodules enchâssés dans la peau (1). Il y a probablement des rétractions tendineuses et cutanées. On n'arrive pas à pincer la peau.

Main de sclérodermie ou sclérodactylie (2). Il y a rétraction cutanée et tendineuse. Il y a aussi ulcération : les calcifications sous-cutanées s'ulcèrent au niveau de la peau. On ne peut pas pincer la peau, le patient ne peut plus tendre sa main et est souvent gêné en flexion.



(1)



(2)

On inspecte la pilosité et les ongles.

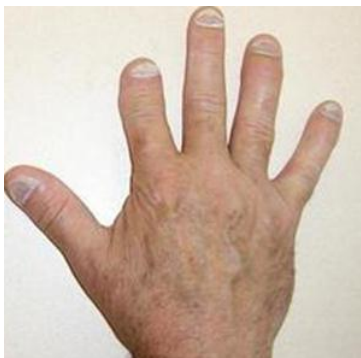Une perte de la pilosité oriente vers une origine vasculaire. En effet, les artériopathies siègent aussi dans le membre supérieur. Des maladies

inflammatoires causent une diminution du calibre vasculaire. S'ensuit un défaut de vascularisation, ce qui entraîne pâleur, froideur et perte de la pilosité.

On évalue la coloration et la chaleur des téguments par le « temps de recoloration » (normal < 3 s) : on applique une pression au niveau de la peau, il y a constriction des capillaires, ce qui donne une « tache blanche » sur la peau. Le blanc doit disparaître avant 3 secondes pour que le TRC soit normal.

Rq : on utilise aussi le TRC en pédiatrie ou en pneumologie en cas de défaillance respiratoire.

En cas de plaie, on décrit la taille (longueur, largeur) la profondeur (est-ce qu'on voit l'os, les tendons...), la localisation précise, le degré de souillure et la présence ou non de corps étranger(s). **PENSER AU VACCIN CONTRE LE TETANOS !**



Onychopathie psoriasique : lésion au niveau de l'ongle combinant hypertrophie et destruction de la tablette de l'ongle. On peut être orienté vers un rhumatisme psoriasique si le malade se plaint de douleur articulaire plutôt inflammatoire.

Today I learned...

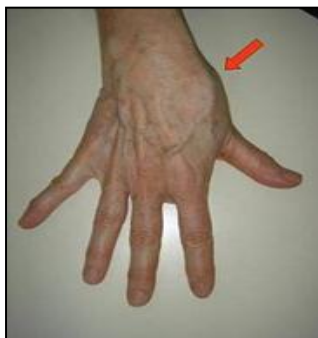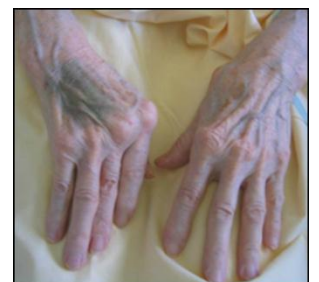Douleur mécanique : douleur qui ne réveille pas la nuit, qui ne fait pas mal le matin, mais qui est ressentie lors de la mobilisation.

Douleur inflammatoire : douleur qui réveille la nuit, qui fait mal le matin au réveil et qui est améliorée par l'activité physique.

B/Examen du squelette et des articulations

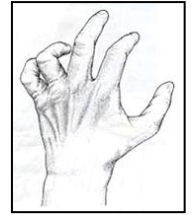
Déformation et déviation

Le coup de vent cubital est une déviation des doigts vers l'ulna, généralement due à des destructions articulaires et ruptures tendineuses. C'est une déformation typique des polyarthrites rhumatoïdes sévères. On espère ne plus en voir car il existe aujourd'hui des traitements pour une prise en charge précoce.



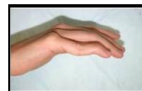Le pouce en Z est dû à la rhizarthrose (*arthrose du pouce...*), entre le trapèze et la première métacarpo-phalangienne.

La griffe cubitale est souvent associée à une amyotrophie des interosseux. On peut la voir en cas de pathologie neurologique ou de maladie de Dupuytren (*pour les intimes, fibrose rétractile de l'aponévrose palmaire de la main*).

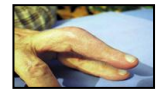

Les doigts en maillet sont dus à l'inter-phalangienne proximale qui pique en avant.

Il y a aussi les doigts en col de cygne



ou en boutonnière



Toutes ces déformations sont dues à des lésions tendineuses : subluxations ou destructions tendineuses. On peut les voir en cas de polyarthrite rhumatoïde avancée.

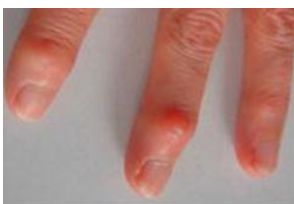Palpation et mobilisation

La palpation permet la recherche d'un point douloureux électif.

Ex : Une chute avec réception avec les mains en avant, il n'y a pas de fracture visible mais le patient se plaint d'une douleur à la base du pouce. On recherche une fracture du scaphoïde en palpant la tabatière anatomique. Si la mise en tension de la colonne du pouce est douloureuse, il y a forcément une lésion du scaphoïde.

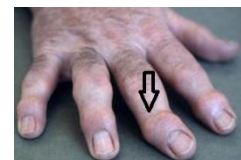Ces lésions sont souvent invisibles à la radio et nécessitent l'immobilisation avec plâtre pendant 45 jours.

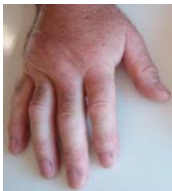On palpe aussi les styloïdes radiale et ulnaire. On cherche un gonflement ou un empâtement des articulations. On regarde le poing fermé avec le poignet en flexion pour détecter une perte des sillons, signe de gonflement des articulations surtout métacarpo-phalangiennes.



On recherche des nodules arthrosiques durs et non douloureux. Les nodules de l'articulation inter-phalangienne proximale sont les nodules de Bouchard. Les nodules de l'articulation inter-phalangienne distale sont les nodules d'Heberden (*photo*). Ces nodules peuvent parfois s'enflammer et être le siège de douleur.

Ces nodules sont dus à la production d'ostéophytes, c'est-à-dire une production osseuse exubérante péri-articulaire (*bec de perroquet*). L'arthrose digitale peut causer des déformations articulaires (*photo*).





Main en gant de boxe chez un sujet âgé. C'est une polyarthrite œdémateuse du sujet âgé. Il y a gonflement du carpe. C'est empâté à la palpation, rénitent. Il y a aussi des signes inflammatoires : rougeur, chaleur et œdème.

C/Examen des mobilités

On mobilise chaque articulation en passif (le médecin la mobilise) et en actif (le patient la mobilise).

Si les mobilités passive et active sont atteintes, il s'agit d'un enraidissement articulaire.

Si seule la mobilité active est atteinte, il s'agit d'un déficit tendineux ou traumatique osseux ou encore de causes neurologiques.

Inclinaison radiale 25°, inclinaison cubitale 45°, inclinaison dorsale du poignet 90°, flexion palmaire du poignet 90°, pronation 90°, supination 90°. (*Encore une fois, ces angles se retrouvent facilement en regardant sa propre main... oui oui il est permis de se palper la main à l'examen*).

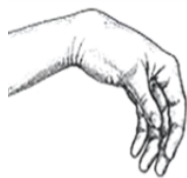D/Fonction motrice et sensitive

Le nerf médian commande la prise, c'est-à-dire la flexion des articulations, et la sensibilité des 2/3 radiaux de la face palmaire de la main, dont la pulpe de l'index. Examen du nerf médian : faire serrer la main.

Le nerf ulnaire écarte les doigts en faisant marcher les interosseux. Il est responsable de la sensibilité du 1/3 ulnaire des faces palmaire et dorsale de la main, dont la pulpe de l'auriculaire.

Examen du nerf ulnaire : faire écarter les doigts du patient contre résistance (c'est-à-dire en lui serrant les doigts).

Le nerf radial commande l'extension (il contracte les muscles extenseurs) et la sensibilité des 2/3 radiaux de la face dorsale de la main, dont la tabatière anatomique.



Examen du nerf radial : faire faire une extension de la main du patient contre résistance (c'est-à-dire en essayant de lui baisser la main).

Paralysie radiale avec main en col de cygne (*photo*).

E/Examen de la sensibilité

Rappels sur le plexus brachial : C5 à T1 inclus

Les nerfs radial, ulnaire et médian proviennent des racines C5 à T1 incluse.

C6 → pouce et index, C7 → majeur et annulaire, C8 → auriculaire.

V/Pathologie

- Syndrome du canal carpien

Le syndrome du canal carpien atteint souvent la femme d'âge moyen, avec un contexte de grossesse, d'hyperthyroïdie ou d'amylose. Il occasionne des paresthésies du territoire médian, c'est-à-dire des fourmillements dans les 3 premiers doigts et de la moitié du 4^{ème} doigt, souvent la nuit, avec des acroparesthésies nocturnes, c'est-à-dire des fourmillements au bout des doigts qui peuvent réveiller la nuit. Quand le malade se réveille la nuit, il agite la main engourdie pour enlever la sensation de fourmillement.



Les symptômes sont reproduits à la percussion du nerf médian, qui passe dans la loge thénarienne. C'est le signe de Tinel (*photo*), qui est positif lorsque les symptômes sont reproduits.

On a aussi une hypoesthésie sur les 3 premiers doigts et la moitié externe du 4^{ème} doigt sur la face palmaire, et une atteinte motrice de l'opposition et de l'abduction du pouce.

Sémiologie du coude

I/Anatomie

Le coude est l'articulation intermédiaire du membre supérieur et réunit le bras et l'avant-bras.

Le coude présente 4 surfaces articulaires : La palette humérale (extrémité inférieure du radius), la tête radiale (extrémité supérieure du radius), l'extrémité supérieure de l'ulna et la face interne du ligament annulaire.

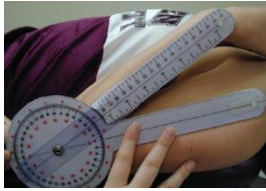
Le coude est une articulation très stable car il y a une bonne congruence entre toutes les surfaces articulaires, une bonne solidité des ligaments passifs (collatéral latéral, collatéral médial et annulaire) et une actio puissante des muscles du coude.

II/Mécanique articulaire

Le coude peut exécuter les mouvements de pronation-supination, flexion-extension et latéralité.

A/Flexion-extension

Elle se réalise autour d'un axe transversal entre la grande cavité et la trochlée, et entre la cupule radiale et le capitulum.



Goniomètre (*photo*) : sorte de rapporteur pour mesurer les amplitudes des mouvements des articulations.
Flexion 140-160°, extension 0° (= *angle plat*) voire 5-10° chez les hyperlaxes.

Rq : Le cubitus valgus physiologique entraîne un angle de 9-14° entre le bras et l'avant-bras lors de l'extension complète. Cet angle est plus ample de 2-3° chez la femme.

B/Pronation-supination

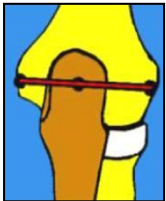
Elle se réalise autour d'un axe longitudinal. Elle s'effectue à partir d'une position de référence : coude fléchi à 90°, main verticale, pouce en haut, paume de la main en dedans. Y participent les articulations huméro-radiale et radio-ulnaires proximale et distale. Lors de la pronosupination, l'ulna est immobile et seul le radius est mis en mouvement de rotation. La pronation a une amplitude de 70°.

C/Latéralité

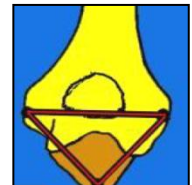
Mouvement passif et limité à cause des formes des surfaces articulaires et des limitations ligamentaires. On arrive à 2-5° d'amplitude.

III/Examen physique : Palpation

A/En arrière



Il y a 3 repères osseux : épicondyle latéral (externe), olécrane (médi) et épicondyle médi (interne). Ces repères forment un triangle palpable en flexion à 90° (*photo de droite*) et une ligne droite en extension (*photo de gauche*).

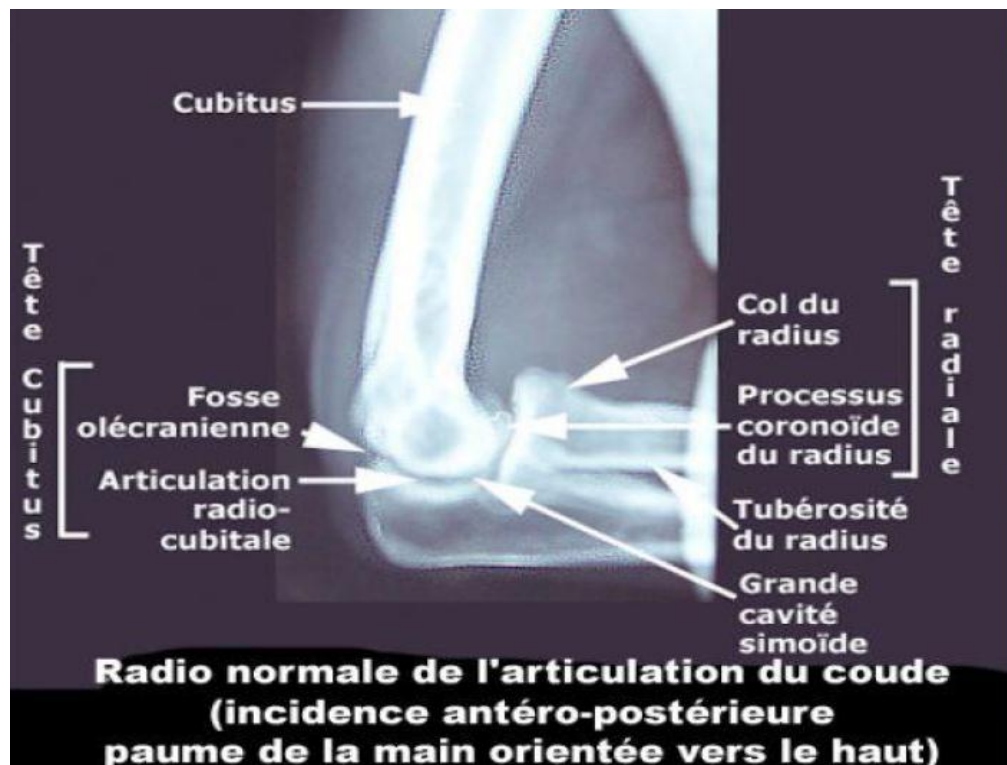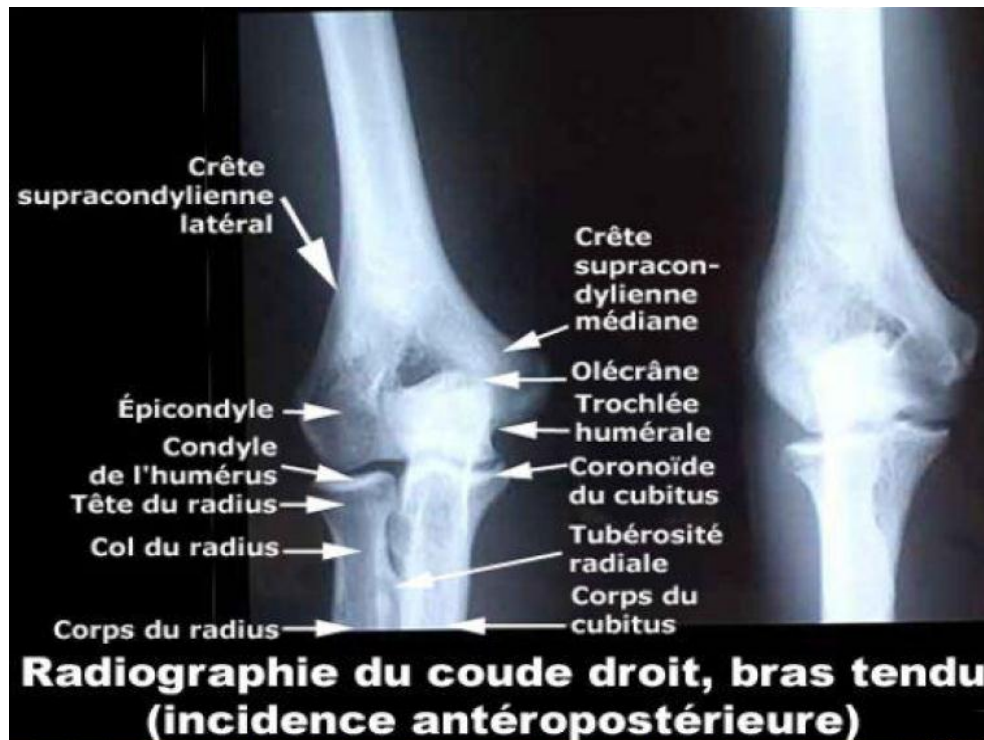


On cherche ces repères en cas de traumatisme avec réception en avant pour détecter une éventuelle luxation postérieure.

B/En avant

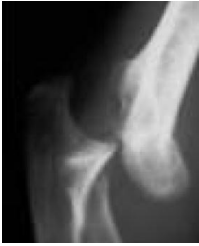On repère le tendon du biceps, et plus en dedans le pouls huméral.

IV/Radiologie



V/Pathologies

- Luxation postérieure du coude



On définit le sens d'une luxation en fonction du segment distal.
Ex : luxation postérieure du coude = l'avant-bras est décalé vers l'arrière. Pour le genou, on considère le tibia (la jambe...)

- Fracture du coude
- Epicondylite

L'insertion des muscles au niveau de l'épicondyle s'enflamme, notamment en cas de « tennis elbow » (*coude de tennis*) chez les joueurs de tennis. Cela occasionne une douleur à la palpation de l'épicondyle.

- Epitrochléite

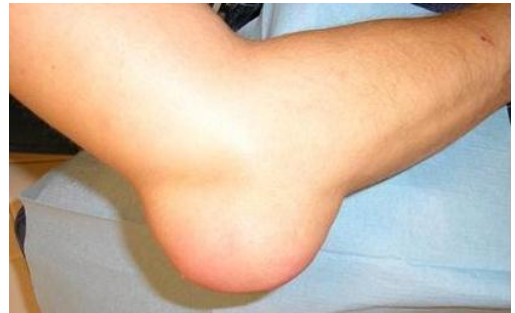C'est en face interne (*rappel : épitrochlée = épicondyle médial*). Elle touche plutôt les joueurs de golf.

- Hygroma du coude

C'est soit inflammatoire, soit infectieux. C'est associé à des antécédents de goutte (pathologie microcristalline inflammatoire) ou de profession manuelle (carreleur en appui sur les coudes).

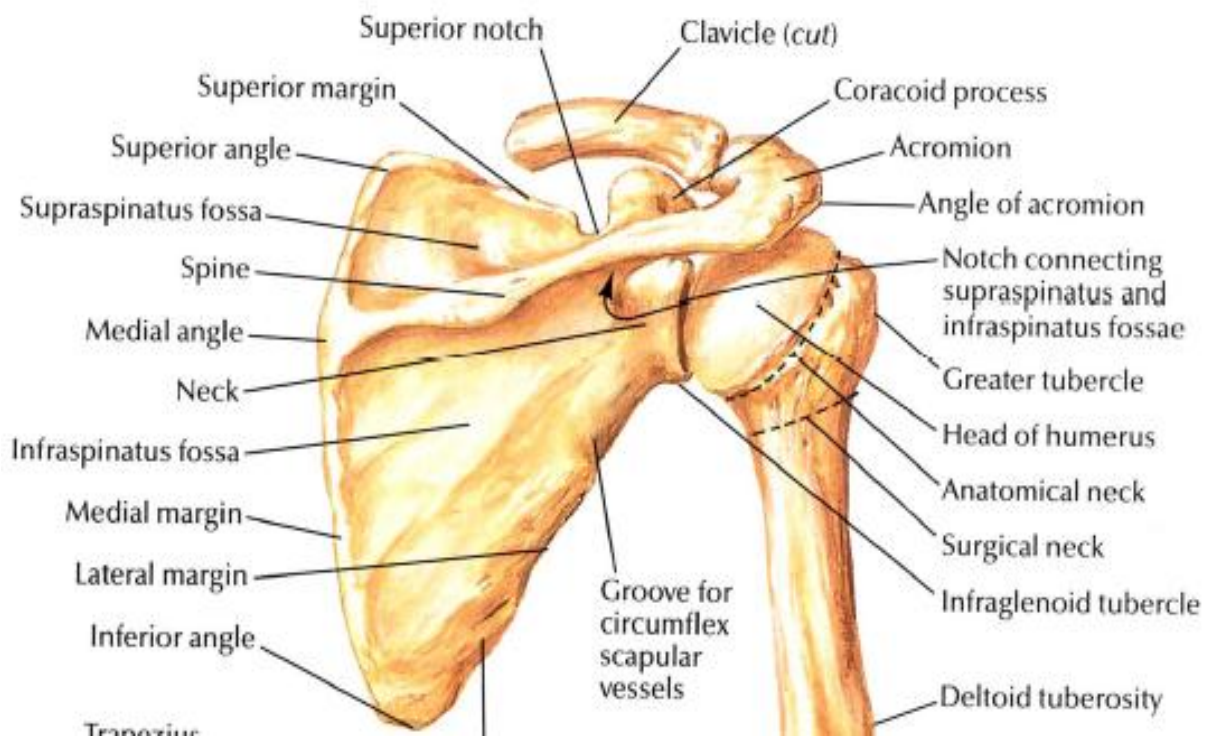
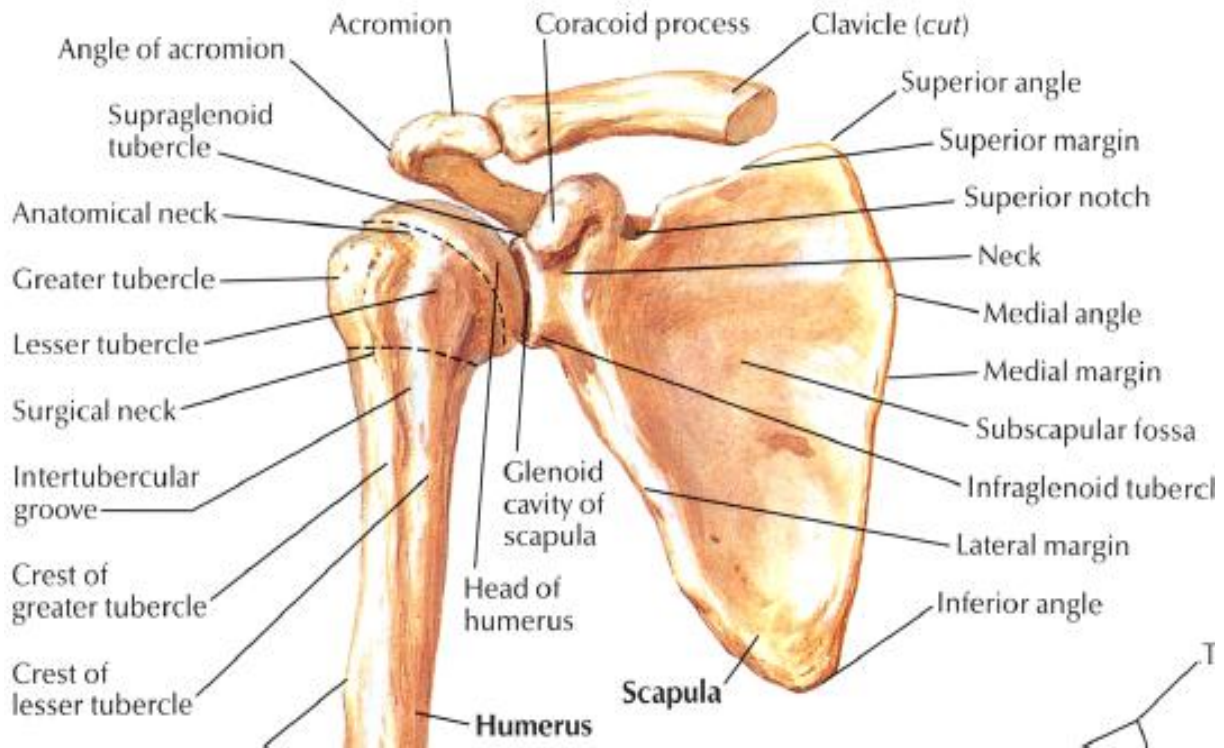
L'hygroma (*ou bursite, d'après Wikipédia et plein d'autres sites*) est caractérisé par de l'eau qui se met dans une bourse (=dans la séreuse). L'eau excédentaire n'est pas dans l'articulation mais dans la bourse.

(*Si, si c'est un coude, pas un pied...*)



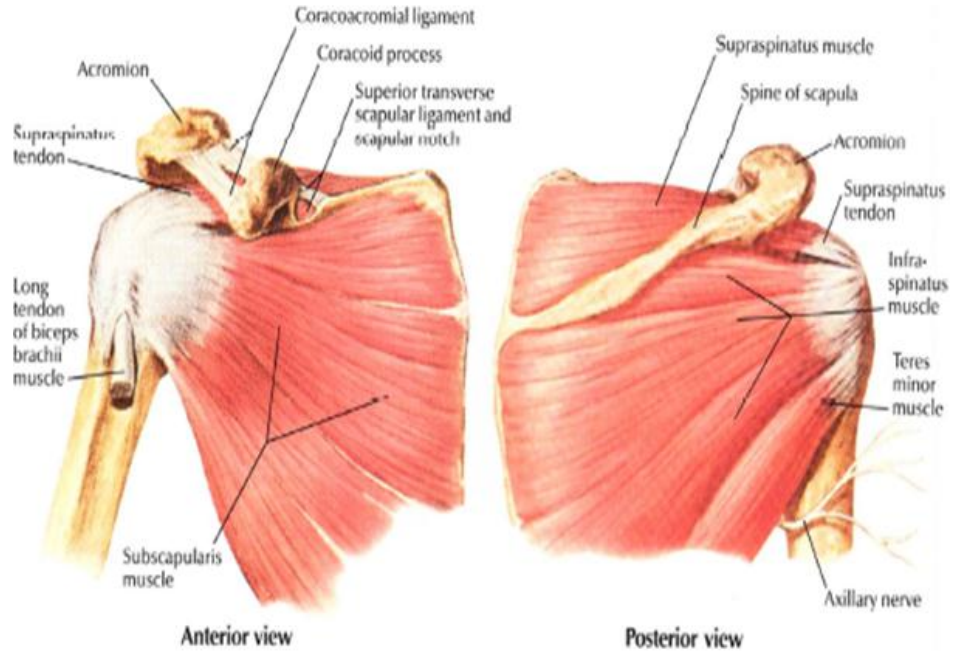
L'épaule

I. Rappel d'anatomie

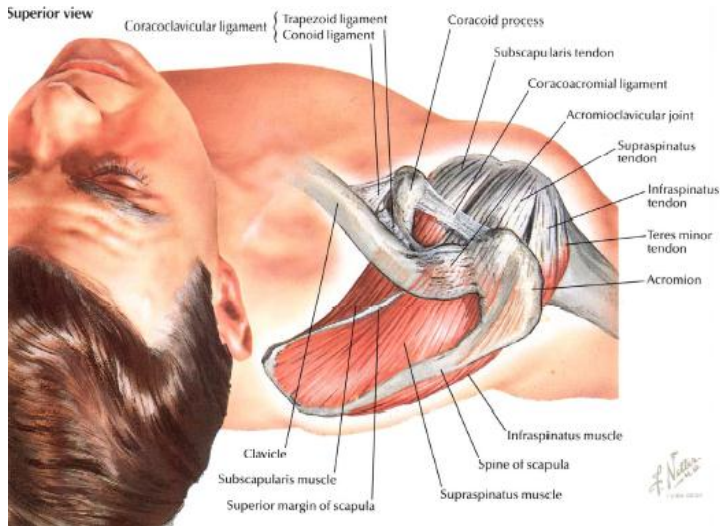


Muscle de la coiffe des rotateurs :

- Sus épineux (Supraspinatus)
- Sous épineux (Infraspinatus)
- Petit rond (Teres minor)
- Sous scapulaire (subscapularis)
- Long biceps



L'anatomie est très importante car il existe de nombreuses atteintes tendineuses de l'articulation de l'épaule



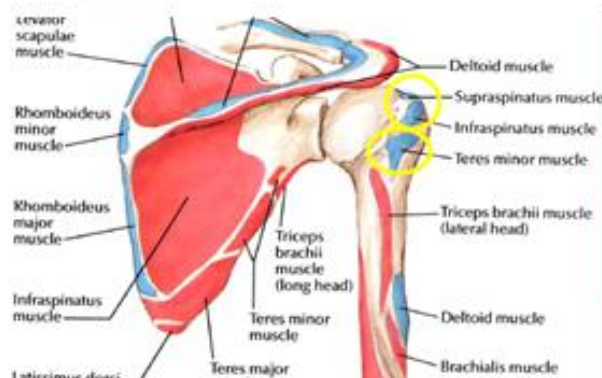
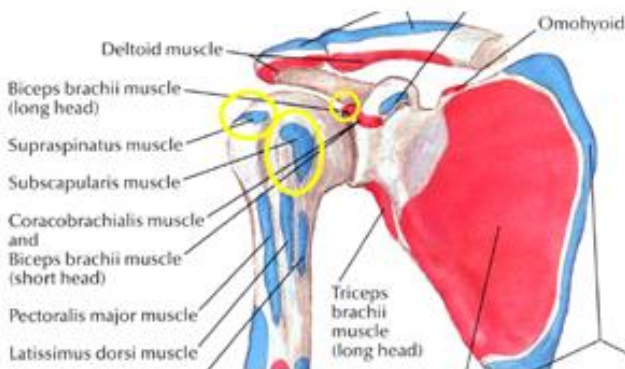
Le sus épineux part de derrière en devant.

Le sous épineux part de derrière et va s'insérer sur la tête humérale

En revanche-le sous scapulaire reste antérieur à la scapula

Le sus-épineux s'insère au-dessus du trochiter

Le sous épineux au-dessous et le sub-scapulaire également



Mécanique articulaire :

- L'épaule comporte en fait 2 articulations :

L'articulation gléno-humérale

Seule à être examinée

L'articulation omo-thoracique

Plan de glissement entre l'omoplate et le grill costal

Bloquer par une main sur l'omoplate et la clavicule.

- La mobilisation fait aussi intervenir l'espace **sous acromio-deltoïdien** (coiffe des rotateurs)

II. Généralités :

- Rarement le siège d'arthrose

Quelques rares cas d'omarthroses

Post traumatiques (luxation, fracture de l'épaule) généralement excentrées

Ou secondaires à des contraintes mécaniques majeures.

Il faut distinguer les omarthroses

- centrées = sans déplacement de la tête humérale
- excentrées (les plus fréquentes) = avec déplacement de la tête humérale

- Pathologie tendineuse +++

Aiguë ou chronique

Les douleurs

- Irradiation vers le bras et parfois l'avant-bras : douleur projetée

Diagnostic différentiel : névralgie cervico-brachiale (NCB)

- L'examen physique est toujours couplé :
 - À un examen du rachis cervical
 - Et un examen neurologique du membre supérieur.

III. Interrogatoire

Douleur :

- Siège
Antérieur, extérieur, supérieur ou postérieur
- Irradiation
- Mouvement
- Horaire

Douleur :

- Tendineuses

Très souvent nocturnes : les patients sont réveillés par la douleur

Fonction des positions : les patients se rendent compte de la douleur en changeant de position de sommeil

Caractère nocturne ne préjuge pas de leur origine inflammatoire.

Souvent antérieures ou externes : douleur au niveau de l'insertion du tendon

Irradiation fréquente dans le bras et l'avant-bras

« Irradiations pseudo-radicales »

- Un dysfonctionnement de l'épaule retentit souvent sur la statique du rachis et entraîne des douleurs cervicales associées.

Impotence :

- Gêne de la vie quotidienne
- Retentissement dans la mobilité : Main-nuque, Main-dos, se coiffer

Impotence :

- Très enraidie en cas de :
omarthrose évoluée
capsulite rétractile (épaule gelée)
- Compensation par l'articulation omo-thoracique
- Gêne importante dans la vie quotidienne
impossibilité de s'habiller, se coiffer.
- Rupture tendineuse (coiffe des rotateurs)

Impossibilité de lever le bras
Ou réaliser une abduction active

Epaule pseudo-paralytique : le patient n'arrive plus à effectuer le mouvement : échec de la mobilisation active. Mais le praticien peut le mobiliser : mobilisation passive

- Dans les tendinites
Seuls certains mouvements seront difficiles

IV. Examen Physique

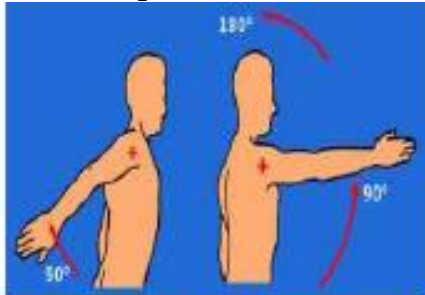
Inspection

- Regarder le patient se déshabiller
- Attitude antalgique. ex : bras en écharpe
- Malade torse nu et assis
- Examen de face, de profil et postérieur

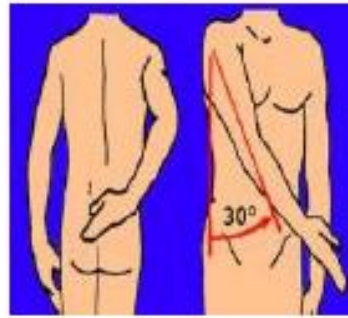
Inspection et palpation

- **Les reliefs musculaires**
 - Deltoïde et le sillon delto-pectoral
 - Trapèze supérieur
 - Supra et sous épineux
- **Les reliefs articulaires**
 - A. Acromio-claviculaire
 - A. Sterno-claviculaire
 - Scapula
- Recherche des repères habituels
 - Épine de l'omoplate, Acromion, Clavicule, Atrophie musculaire.
- Épanchement
 - Si volumineux : se voit sur la face antérieure.
- Rupture du long biceps
 - tuméfaction au milieu du bras à la « Popeye ».

Antépulsion rétropulsion et adduction

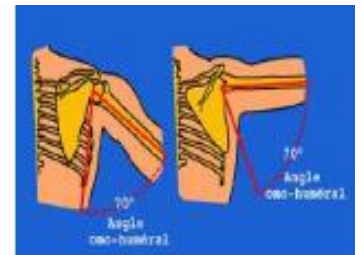
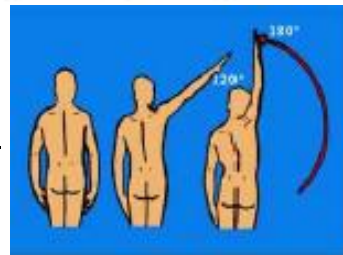


Antéflexion: 0 à 180°
Muscle gd pectoral, deltoïde
Rétropulsion: 0 à 50°
Muscle gd dorsal, gd rond,
deltoïde



Adduction
soit lors d'une rétropulsion ou
d'une antépulsion (muscle gd
pectoral, gd dorsal)

Mobilité de l'épaule active : l'abduction

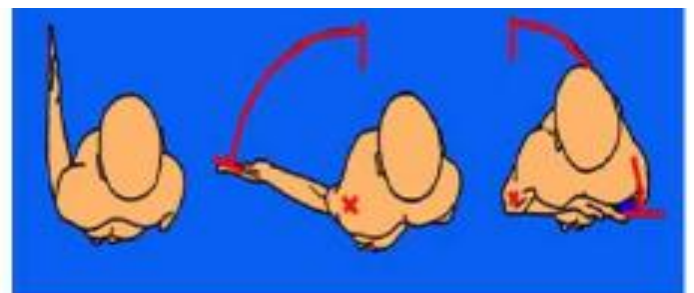


Abduction

Muscle sus épineux (0 à 30°), deltoïde (30 à 90°)
> 90° rotation de l'omoplate : muscle trapèze

Rotations

On cote la rotation externe selon la vertèbre T7 : Le patient doit pouvoir atteindre la vertèbre T7 si il n'y aucune pathologies.



- Rotation externe : 80° (sous épineux)
- Rotation interne: 95° (gd pectoral, gd dorsal, deltoïde)

Palpation et recherche des points douloureux

- L'épine de l'omoplate
- L'articulation acromio-claviculaire
- La clavicule
- La zone sous-acromiale externe

En cas de tendinite du supra-épineux ou de bursite sous acromiale

- Le tendon du long-biceps
Antérieur et roule sous les doigts

- Un épanchement se palpe à la face antérieure de l'épaule.

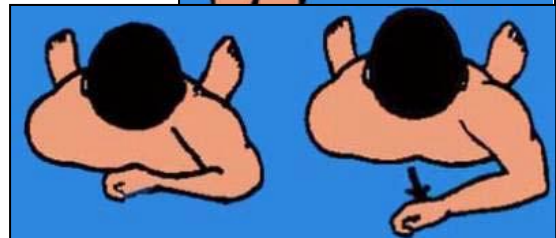
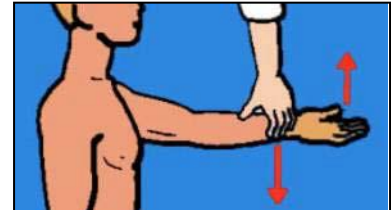
Mobilisation

- Mouvements examinés en actif et en passif
Dans certaines lésions tendineuses la mobilité passive est seule possible
Trois mouvements doivent être étudiés :

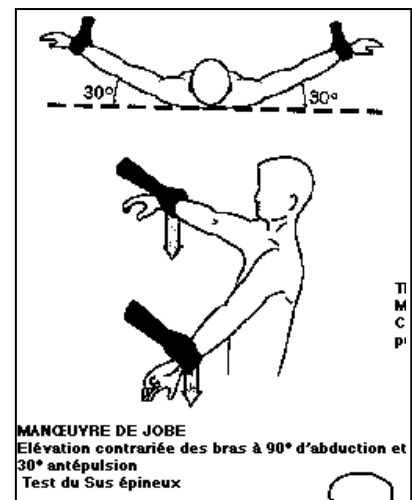
- Abduction 90°
- Rotation externe entre 60° et 80°
- Rotation interne : 95°
 - Position de la main dans le dos
 - En regard de T7

Manœuvres particulières

- **Le Palm-Test :**
flexion contrariée de l'avant-bras
peut réveiller une douleur du tendon du long biceps
- **Test de Gerber**
teste le sous scapulaire

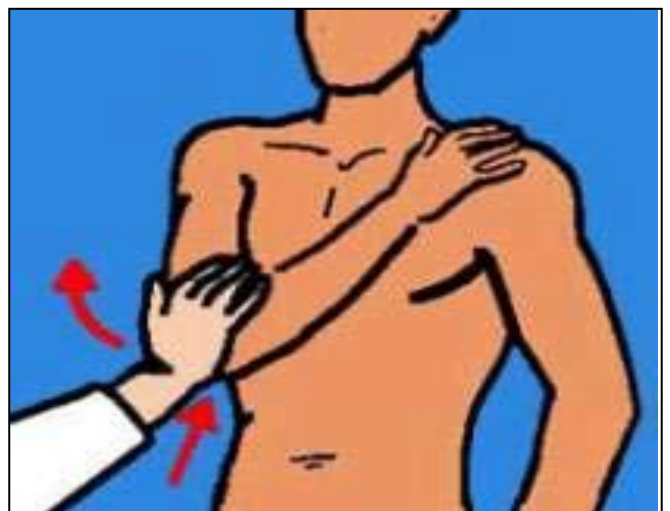

- **Le Test de Jobe**
Test le supra-épineux
Positionner l'épaule à 80 ° d'abduction, le coude tendu, la main en pronation
Demander au malade de résister contre une pression de bas en haut appliquée sur le bras
- Un **conflit acromio-huméral sensation de frottement, crissement**
perçue par la main de l'examineur sur le moignon de l'épaule
le malade réalisant une élévation de l'épaule
En cas de lésions importantes de la coiffe des rotateurs.



- Le test de **Yocum**
Demander au malade de mettre son bras en abduction, de fléchir le coude, de mettre la main sur l'épaule opposée.
L'examineur applique une pression de haut en bas sur le bras.
Le malade ne peut résister à cette pression en cas de **lésion de la coiffe**.

V. Les maladies les plus fréquentes : Périarthrite scapulo-humérale



- **La Périarthrite calcifiante aiguë**

Inflammation aiguë d'une calcification de la bourse sous-acromiale
Brutalement le patient présente une douleur externe aiguë de l'épaule, immobilisant l'articulation. Et souvent un épanchement fonctionnel associé, on peut le ponctionner. On retrouve cette pathologie chez le sujet vieillissant.

Impotence totale active et passive

+/- hyperthermie et syndrome inflammatoire

- **Les tendinites de l'épaule**

Le supra-épineux

- On recherche chez les patients un acromion agressif, en bec
- plus de 75% des cas
- douleur externe irradiant vers le coude
- Test de Jobe positif

Le long biceps

- Douleur antérieure
- Palm-Test positif

Ces tendinites peuvent être liées à des contraintes physiques excessives, mais on les rencontre souvent, chez des femmes peu actives, autour de la ménopause.

- **Les capsulites rétractiles**

Épaule gelée. La maladie évolue entre 18 et 24 mois

L'épaule est tout d'abord douloureuse, puis les douleurs s'estompent et l'épaule s'enraidit, la malade ne peut ni se coiffer ni agraffer son soutien-gorge, l'abduction est inférieure à 50°, la rotation quasi nulle.

Mobilité active et passive lésée

- **Les ruptures aiguës de la coiffe des rotateurs**

Après une chute ou un effort violent contrarié,

Violente douleur suivie de l'impossibilité d'effectuer une abduction active, la mobilité passive est conservée

- **Les ruptures chroniques partielles de la coiffe des rotateurs**

Douleurs, conflit acromio huméral et difficultés pour soulever des objets lourds en actif

Surtout quand l'abduction de l'épaule dépasse 50 à 60°.

- **L'Oméarthrose**

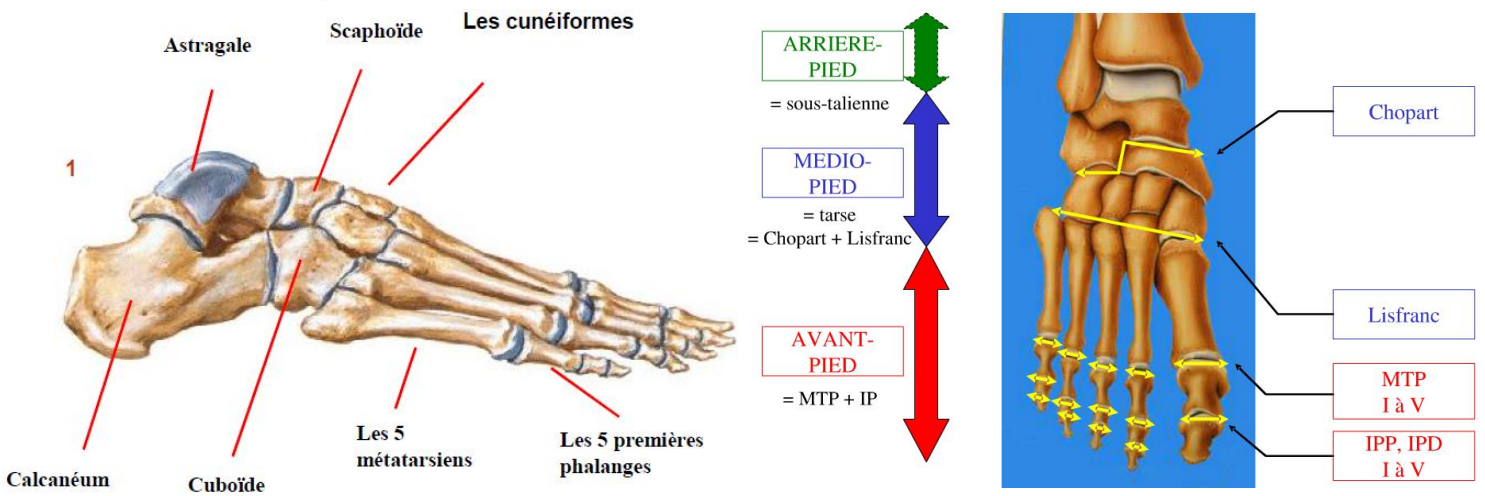
Rare, elle complique souvent une ancienne fracture de la tête humérale ou une rupture de la coiffe des rotateurs

- **Polyarthrite rhumatoïde**

L'épaule est fréquemment atteinte

Le pied et la cheville

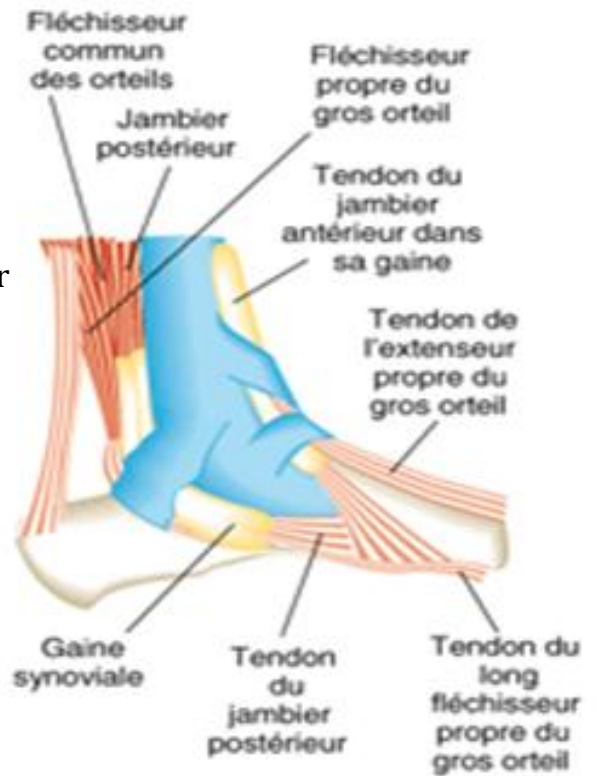
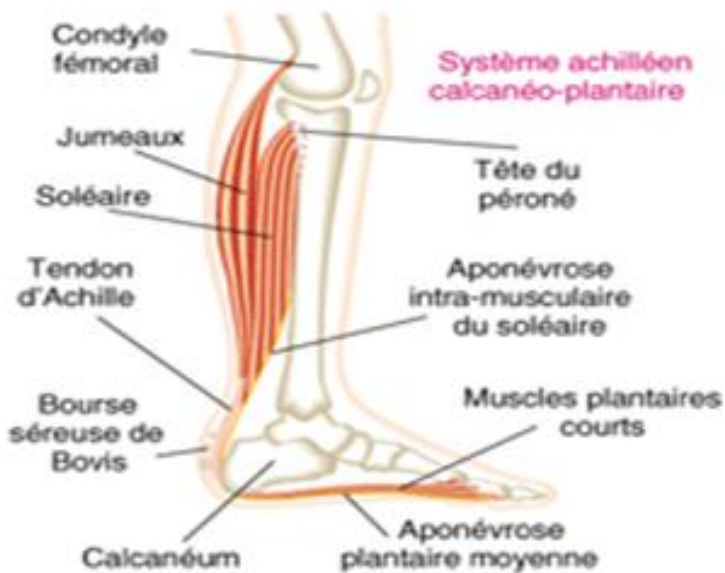I. Rappel d'anatomie



On pratique les amputations au niveau des interlignes de Lisfranc ou Chopart

On note la présence de la bourse de Bovis qui peut être le siège de bursite

Aponévrose plantaire moyenne important pour les spondylarthropathies



La région interne du cou-de-pied

II. Interrogatoire

Douleur :

- **Caractéristiques de la douleur :**

Siège de la douleur :

avant-pied (métatarsalgies)

arrière-pied (talagies)

douleur diffuse

Irradiation :

douleur localisée de siège articulaire

ou irradiation le long d'un trajet nerveux (racines S1, L5, nerf interdigital...)

- **Mode de début :**

brutal, progressif, à l'occasion d'un changement de chaussure...

- **Horaire et évolution :**

Mécanique ou inflammatoire ?

- **Retentissement de la douleur :**

Boiterie

Limitation du périmètre de marche

- **Autres plaintes appareil locomoteur ou autres appareils**

- **Antécédents** (médicaux, chirurgicaux...)

- **Traitements passés et actuels** (efficacité / tolérance)

III. Examen Physique

- **État général**

rechercher systématiquement fièvre et / ou amaigrissement...

- **Examen physique**

Comparatif

Statique (podoscope)

Et dynamique (marche)

- **Examen du patient déchaussé et déshabillé.**

- **Analyse de la marche**

déroulement du pas

marche sur la pointe des pieds

sur les talons.

- **Analyse des chaussures** (zones d'usure)

Points d'appui

- physiologiquement

- talon, têtes 1er et 5ème métatarsiens


Arche longitudinale interne

- pieds creux, pied plats

IV. La podoscopie : étude statique du pied

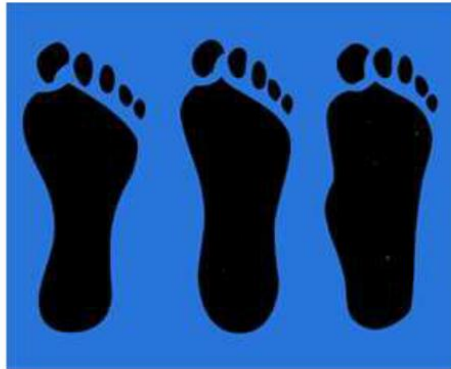• Le pied plat

Pied normal



Pied plat

- Effondrement de l'arche interne
- Associé à valgus de l'arrière-pied



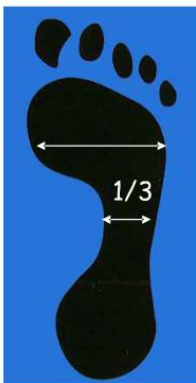- degré 1 : isthme élargi
- degré 2 : isthme = talon ant
- degré 3 : isthme > talon ant

Effondrement de la voûte plantaire,
Habituellement associé à un valgus calcanéen.

Rapport 1/3 entre l'appui moyen et l'appui antérieur chez le pied normal.

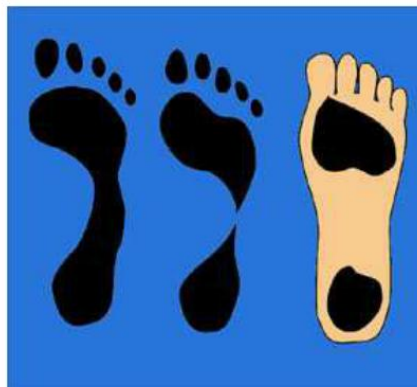• Le pied creux

Pied normal



Pied creux

- Accentuation de la concavité plantaire
- Souvent associé à des orteils en griffe



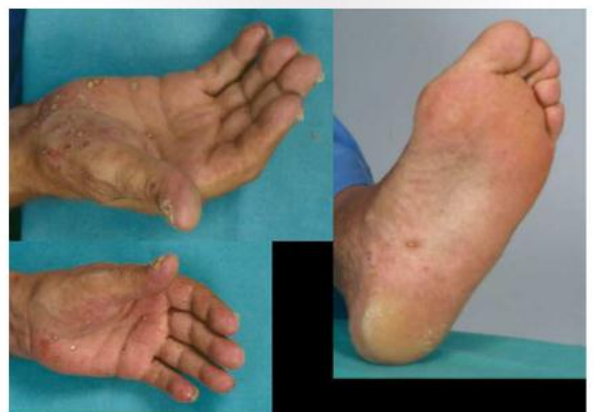- degré 1 : isthme étranglé
- degré 2 : isthme limité à ses attaches
- degré 3 : isthme inexistant

Accentuation de l'arche longitudinale du pied avec varus de l'arrière pied

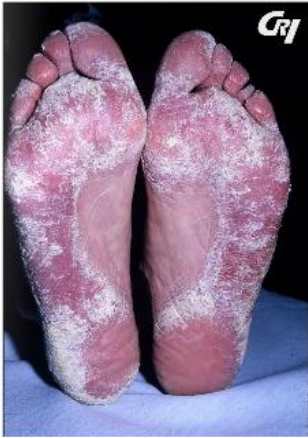Inspection des pieds et des chaussures :

• Téguments

troubles trophiques
signes inflammatoires
tophi, nodules...

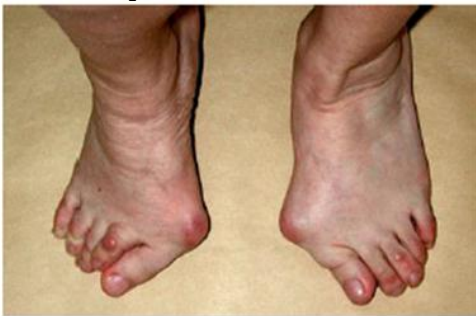

Pustulose palmo-plantaire (spondylarthropathie : SAPHO)



Psoriasis
(spondylarthropathie :
rhumatisme psoriasique)

- Phase posturale de la marche
coup du talon,
pied à plat,
équilibre, impulsion

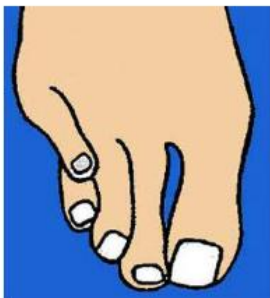

Hallux valgus

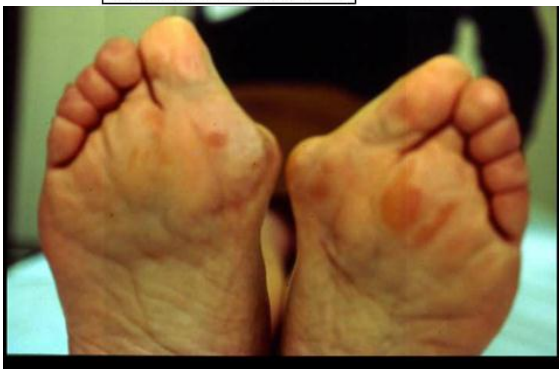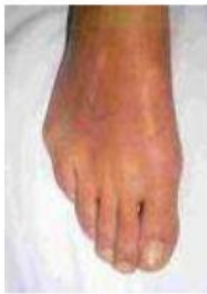Examen de l'avant-pied :

La position des orteils

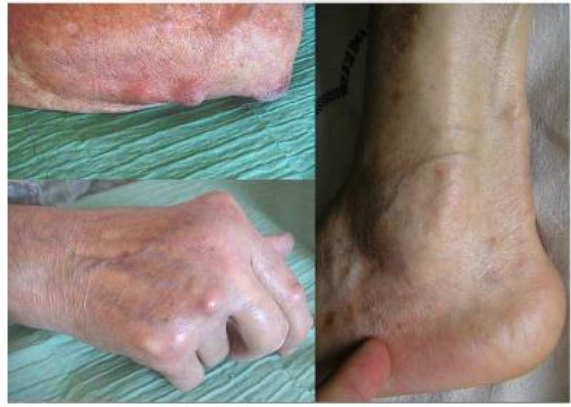- Apprécier la morphologie :
pied égyptien ($GO > O2$)
pied grec ($GO < O2$)
pied carré ($GO = O2$)



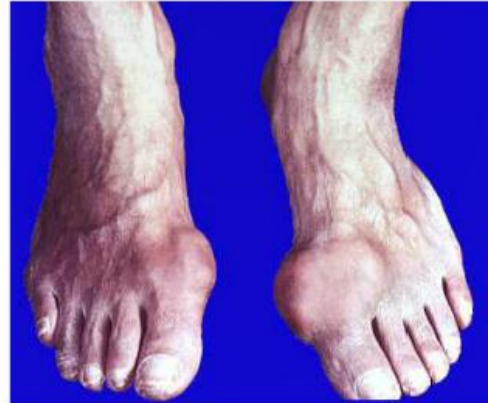Quintus varus (add de V)



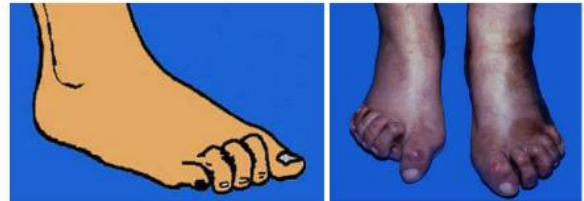
Avant-pied triangulaire : HV + QV



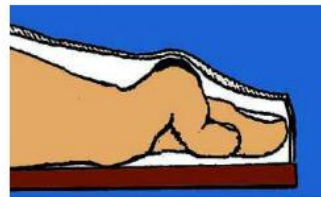Nodules rhumatoïdes (polyarthrite rhumatoïde)



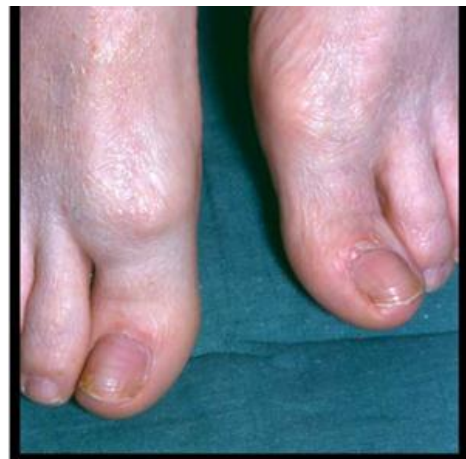Tophus (goutte)



Orteils en griffe



Orteil en marteau



Hallux rigidus : orteil en barquette

- Évaluer le retentissement des déformations :
cors,
durillons,
bursites.

Palpation osseuse : très utile pour trouver les fractures de fatigues

- **Face interne du pied d'avant en arrière :**

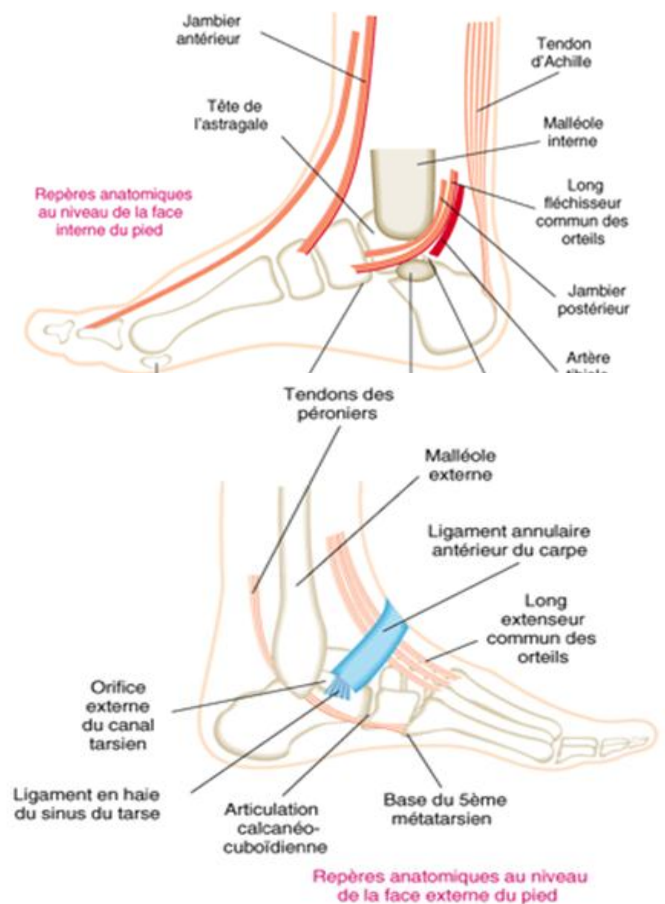
hallux,
1er métatarsien,
1er cunéiforme (petite dépression),
scaphoïde (saillie),
malléole interne (saillie),
astragale (palpation de la saillie du
tubercule interne de l'astragale en dessous et
en arrière de la malléole interne),
calcaneum (palpation en dessous et en
arrière de l'astragale).

- **Face externe du pied d'avant en arrière :**

5ème orteil, 5ème métatarsien,
cuboïde (grosse dépression), malléole
externe, calcaneum.

- **Extrémité postérieure = calcaneum :**

insertion du tendon d'Achille en
arrière et de l'aponévrose plantaire en
dessous.



Atteinte ligamentaire et osseuse :

- Inspection
Ecchymose en œuf de pigeon (entorse)
Déformation des reliefs osseux
Effraction cutanée
- Palpation
Point douloureux sur le trajet du ligament (Ligament Latéral Ext ++)
Douleur osseuse associée ?
- Mobilité
Douleur
Hyperlaxité?

Palpation des tissus mous :

- **Face antérieure de la cheville de dedans en dehors :**
tendons du jambier antérieur, de l'extenseur propre de l'hallux, de l'extenseur commun des orteils

zone pour ponctionner et infiltrer la tibio-tarsienne

- **Sinus du tarse :**

dépression en avant de la malléole externe

zone pour ponctionner et infiltrer la sous-astragaliennne

- **Gouttière rétro-malléolaire interne :**

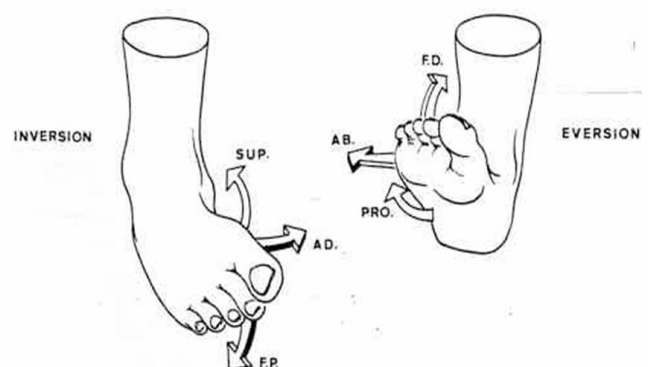
tendon du jambier postérieur, du long fléchisseur de l'hallux, du long fléchisseur commun des orteils et artère tibiale postérieure et nerf tibial postérieur.

Examen articulaire :

- Inspection
Signes inflammatoires locaux
Gonflement
- Palpation
Point douloureux
- Mobilisation
Passif et actif
Douleur
Enraidissement

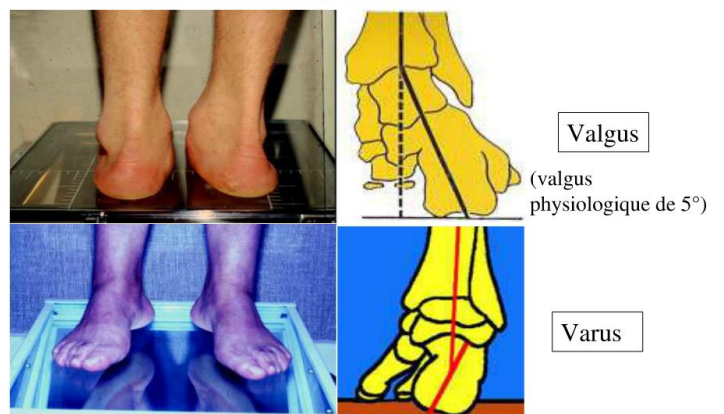
Mobilité de la cheville et du pied

- Flexion dorsale
De l'ordre de 30 à 50 °
- Flexion plantaire
De l'ordre de 30 à 50 °
- Adduction: ramène l'avant pied en dedans
- Abduction : ramène l'avant pied en dehors
- L'inversion : associe flexion plantaire, supination et rotation interne du pied
- L'éversion : associe flexion dorsale, pronation et rotation externe du pied



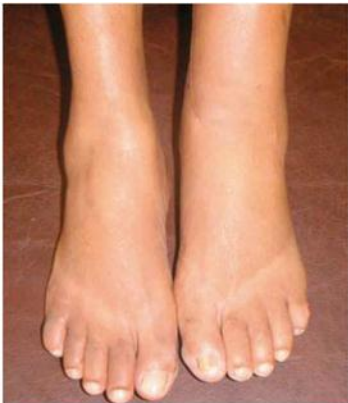- Apprécier le varus et le valgus talon

Les empreintes plantaires peuvent être examinées au podoscope ou par photopodogramme



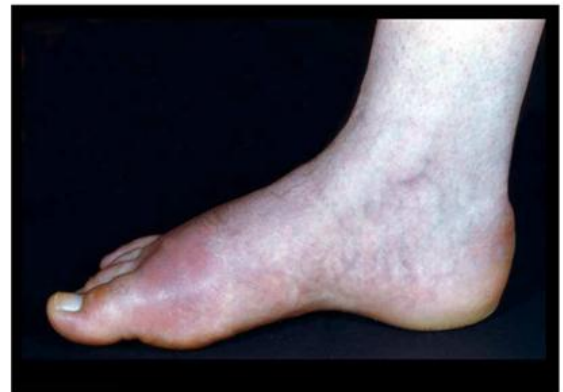Mobilisation active et passive de la cheville et du pied

- Flexions dorsale et plantaire :
- Inversion et éversion :
articulation sous-astragalienne
- Adduction et abduction de l'avant-pied :
articulation médio-tarsienne.



Arthrite de cheville

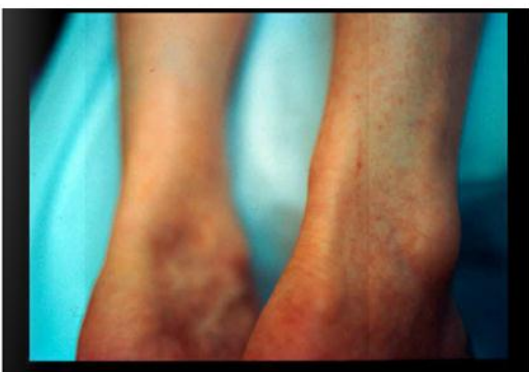Arthrite de cheville
sur l'articulation
tibio-astragalienne



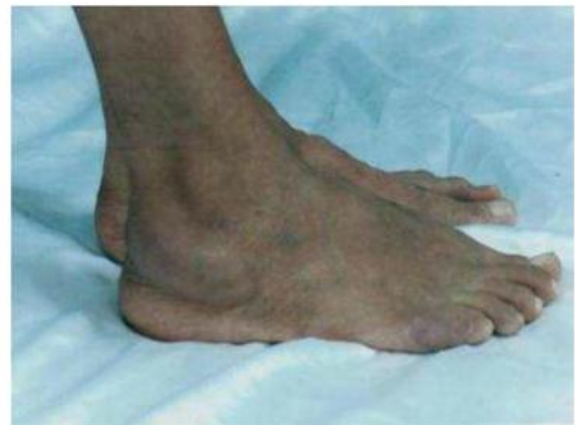Goutte du 1er MTP

Examen musculotendineux

- Inspection
épaississement tendineux
Gonflement
Signes inflammatoires locaux
- Palpation
Point douloureux exquis
Épaississement péri-tendineux : ténosynovite



Tendinopathie : épaississement du tendon d'Achille



Ténosynovite des fibulaires

Le tendon d'Achille n'a pas de gaine on ne peut pas avoir de ténosynovite mais seulement des tendinites.

Toujours compléter l'examen du pied et de la cheville par un examen ostéoarticulaire des membres inférieurs (genoux, hanches) et du rachis si nécessaire (possible atteinte de L5 et S1 qui descende jusqu'au gros orteil)

Toujours compléter l'examen du pied et de la cheville par un examen vasculaire des membres inférieurs : une artériopathie peut expliquer des douleurs et une impotence fonctionnelle des membres inférieurs

- Palpation et auscultation artères fémorales, poplitées, pédieuses et tibiales postérieures.
- Recherche de signes d'insuffisance veineuse des membres inférieurs. (dermite)

Toujours compléter l'examen du pied et de la cheville par un examen neurologique des membres inférieurs : une atteinte radiculaire ou tronculaire peut expliquer des douleurs et une impotence fonctionnelle des membres inférieurs

- **Muscles releveurs (extenseurs) du pied et des orteils :**
racine L5, nerf sciatique, SPE (nerf péronier commun),
puis nerf tibial antérieur (nerf péronier profond) pour la loge antérieure de la jambe
et nerf musculo-cutané (nerf péronier superficiel) pour la loge externe de la jambe.
- **Muscles abaisseurs (fléchisseurs) du pied et des orteils :**
racine S1, nerf sciatique, SPI (nerf tibial), puis nerf tibial postérieur.
- **Réflexe rotulien :**
racine L4,
nerf fémoral (branches antérieures des racines L2, L3, L4)
- **Réflexe achilléen :**
racine S1, nerf sciatique, SPI (nerf tibial)
- **Sensibilité de la face dorsale du pied :**
racine L5, nerf sciatique, SPE, nerf musculo-cutané surtout, nerf tibial antérieur un peu (1er espace interdigital)
- **Sensibilité de la face plantaire du pied :**
racine S1, nerf sciatique, SPI, nerf tibial postérieur et ses 2 branches terminales (nerf plantaire interne surtout, nerf plantaire externe un peu)