

Case Report

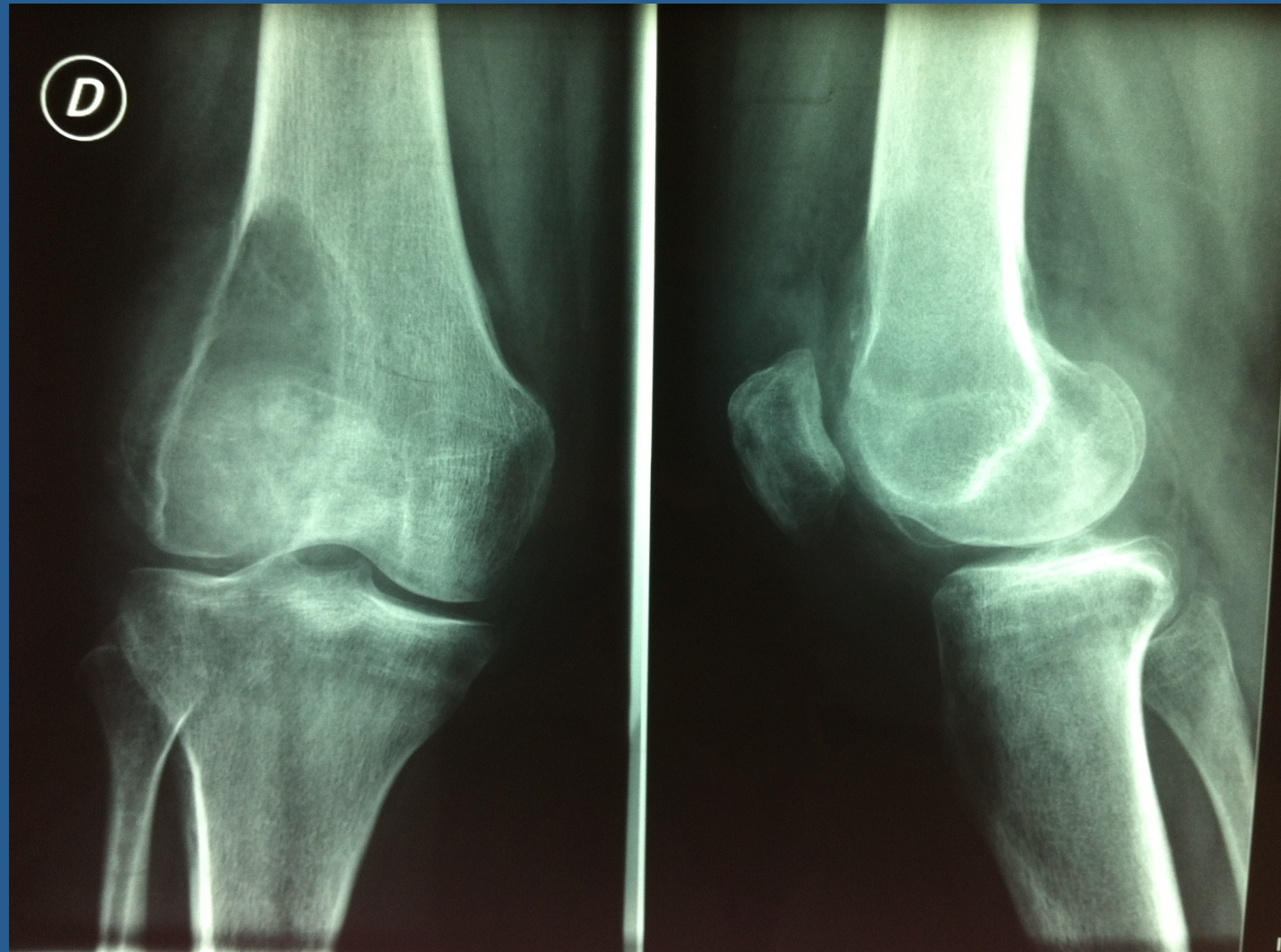
Djian Michael

Mme B, 27ans

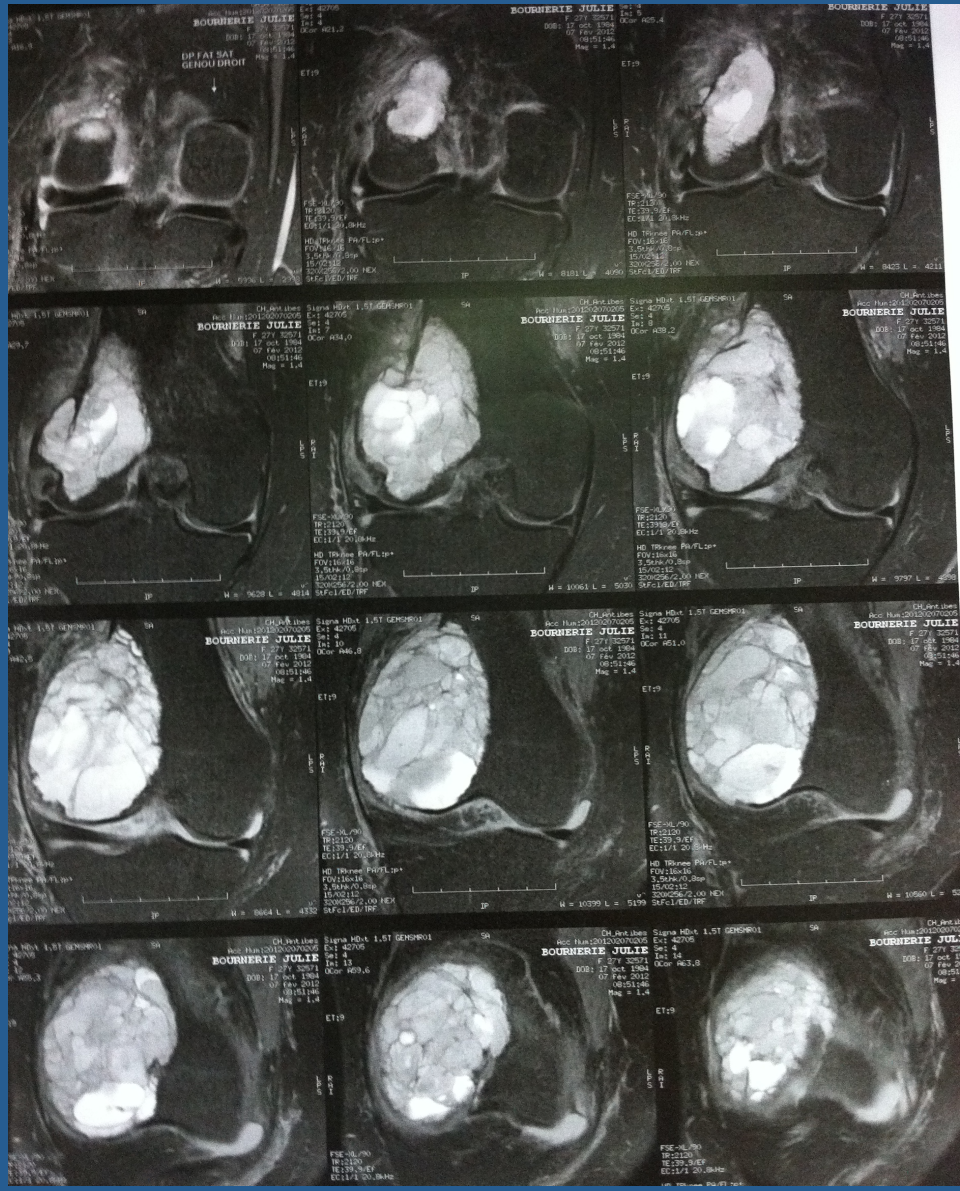
- Douleur mécanique du genou droit depuis 10 mois
- Chute mécanique il y a 2 mois la veille du terme de sa grossesse
- À l'examen clinique et échographique (pas de RX): rupture du tendon quadricipital genou droit (rupture de l'appareil extenseur)
- Prise en charge: suture tendineuse en urgence

Bilan paraclinique

- Rx:



IRM



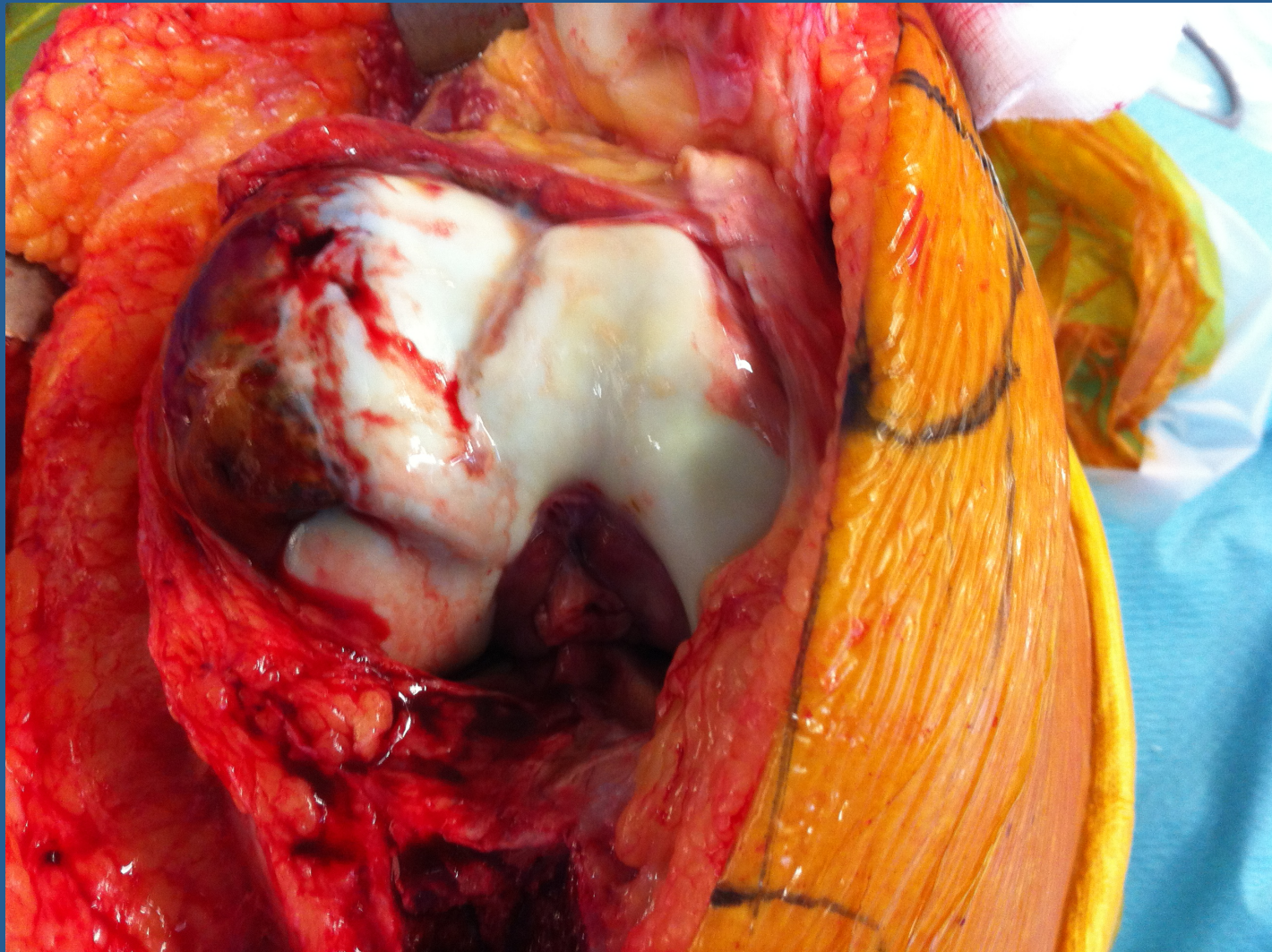
Diagnostic le plus Probable?

- Tumeur bénigne à cellules géantes

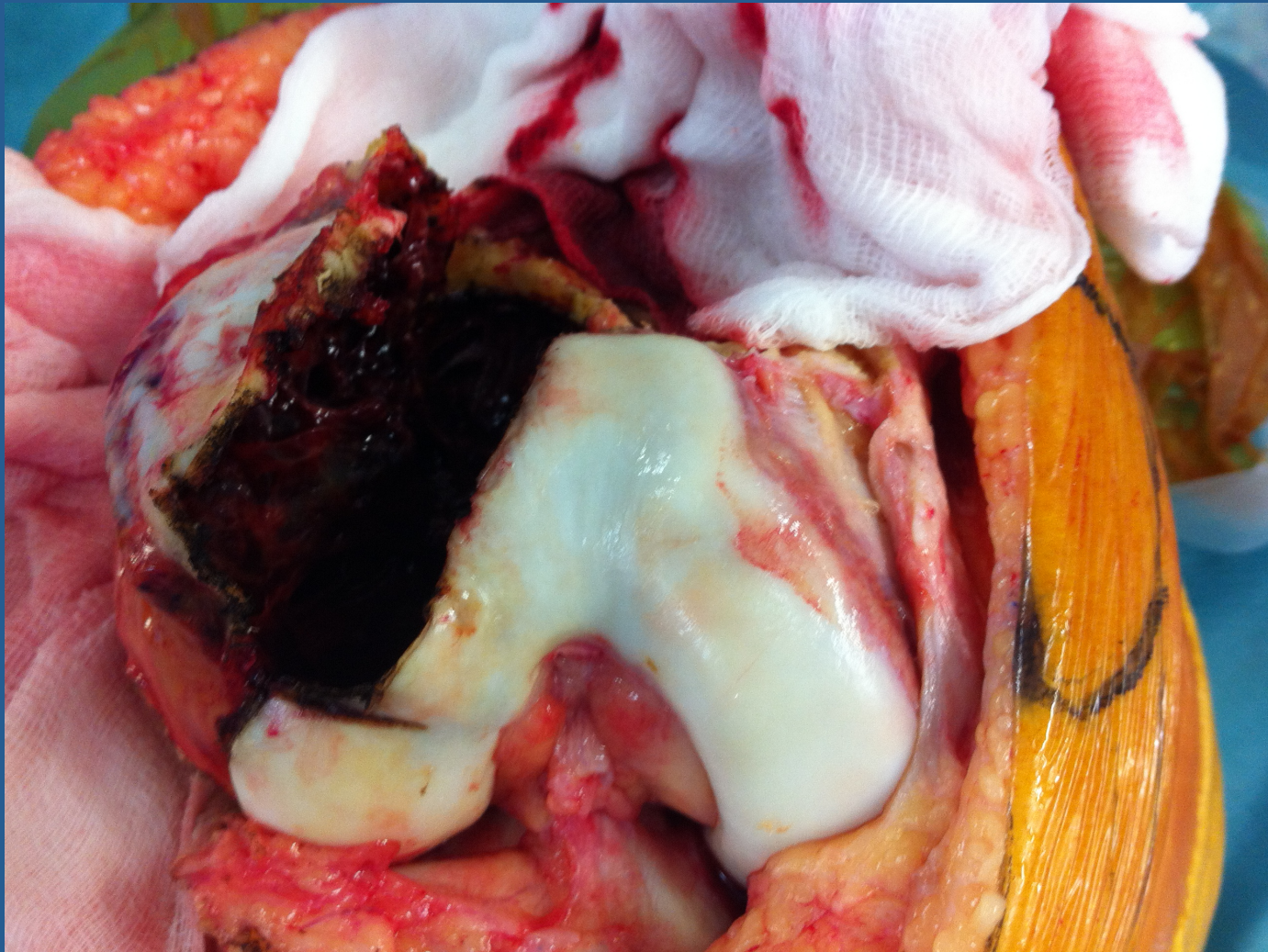CAT

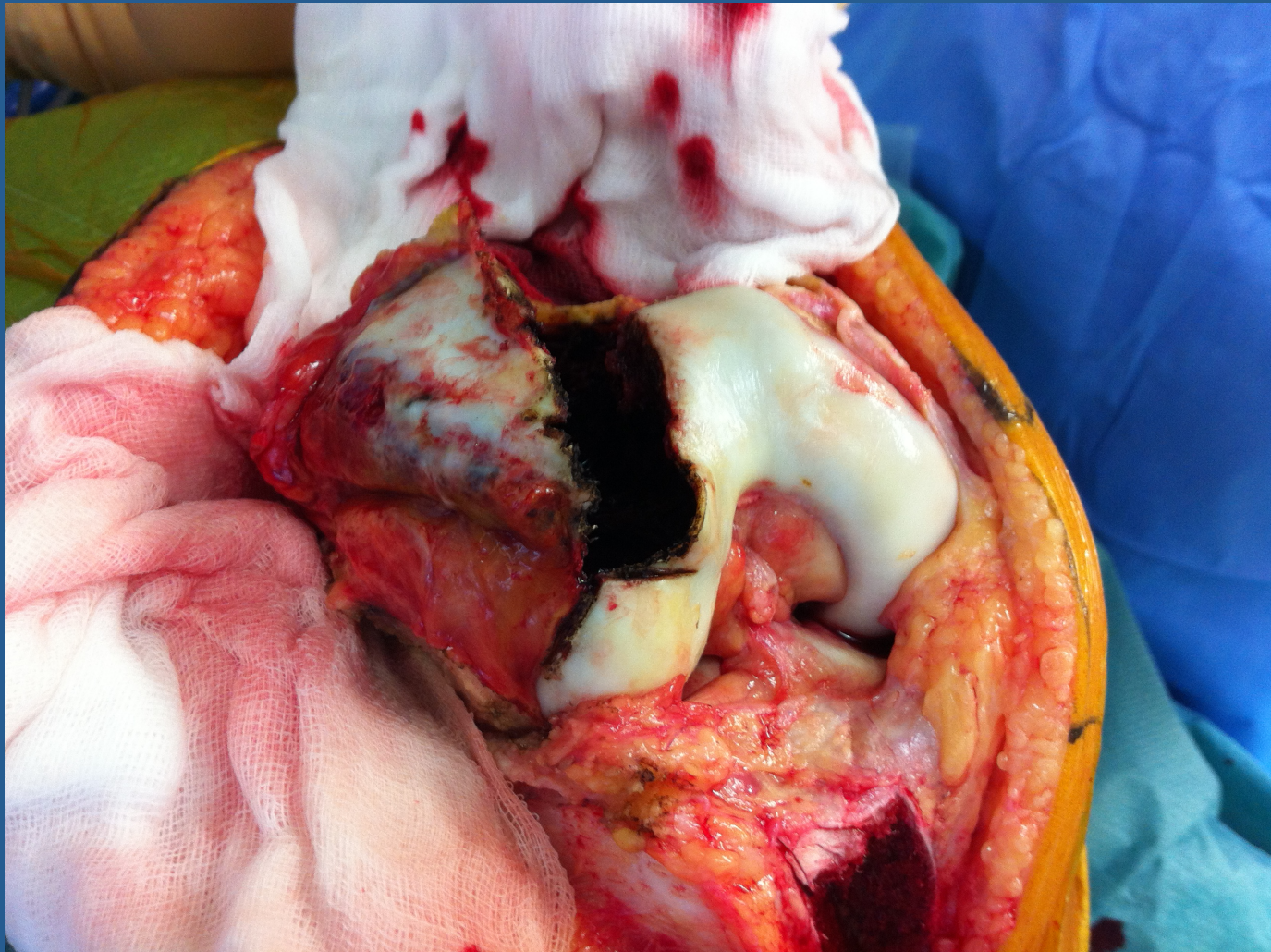- Prise en charge chirurgicale carcinologique
- Sous garot pneumatique
- Relevement de la TTA
- Biopsie exérèse carcinologique
- Plastie condylienne au ciment biologique
- Ascension de la TTA de 5mm

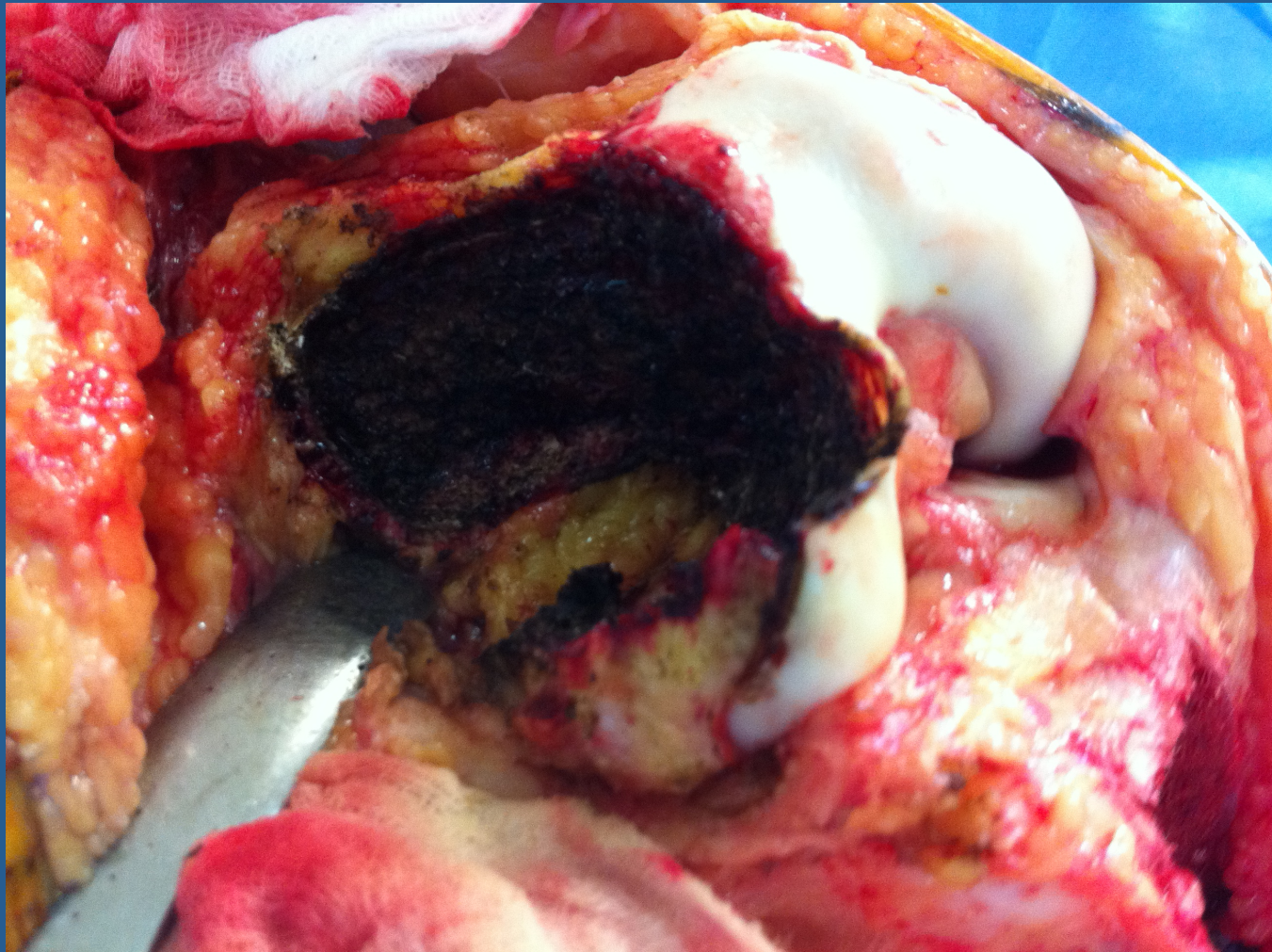
Relèvement de la TTA pour exposition



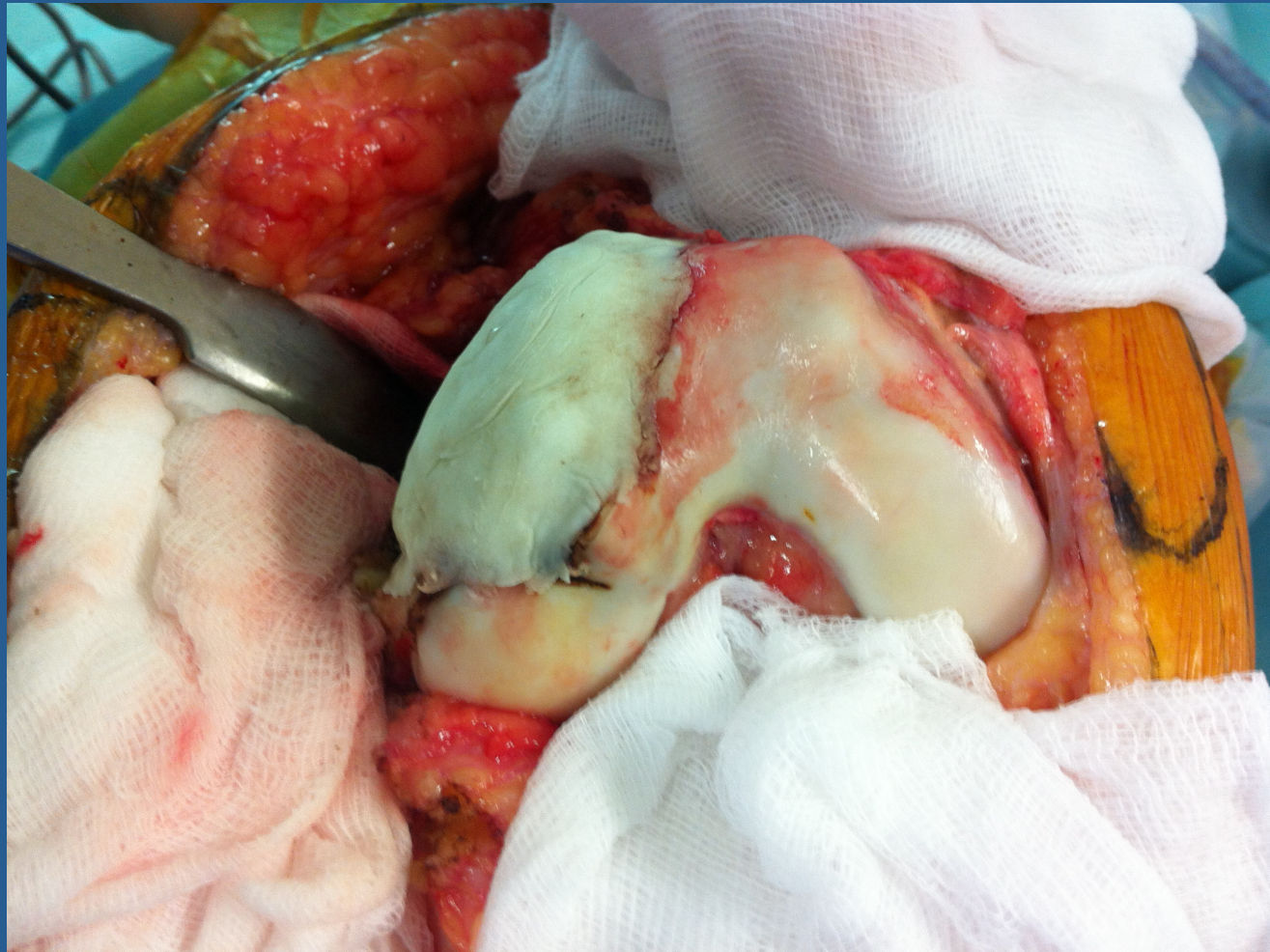Exérèse tumorale et cautérisation des berges

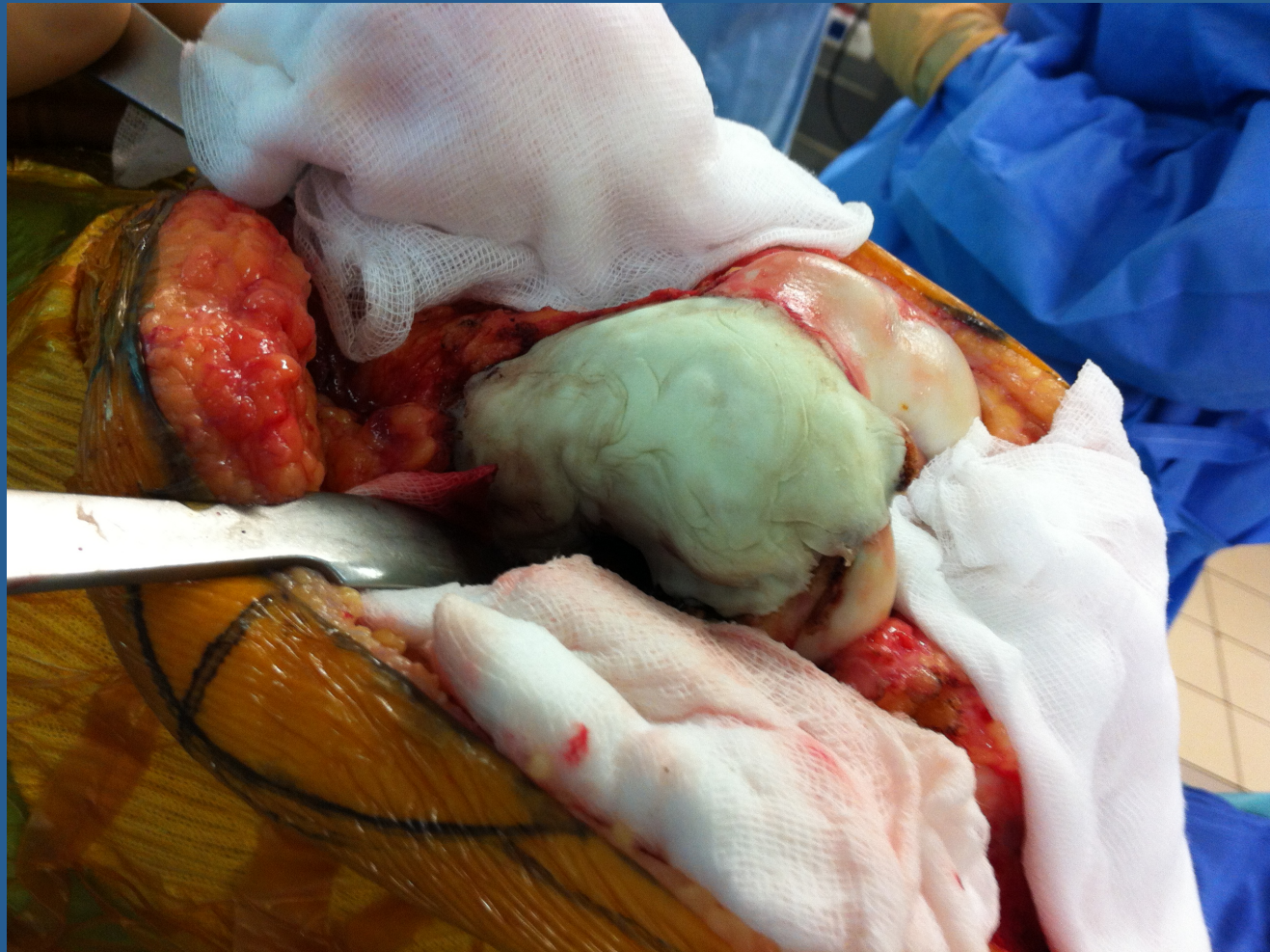






Condyloplastie





Synthèse et ascension de la TTA contrôle post opératoire

