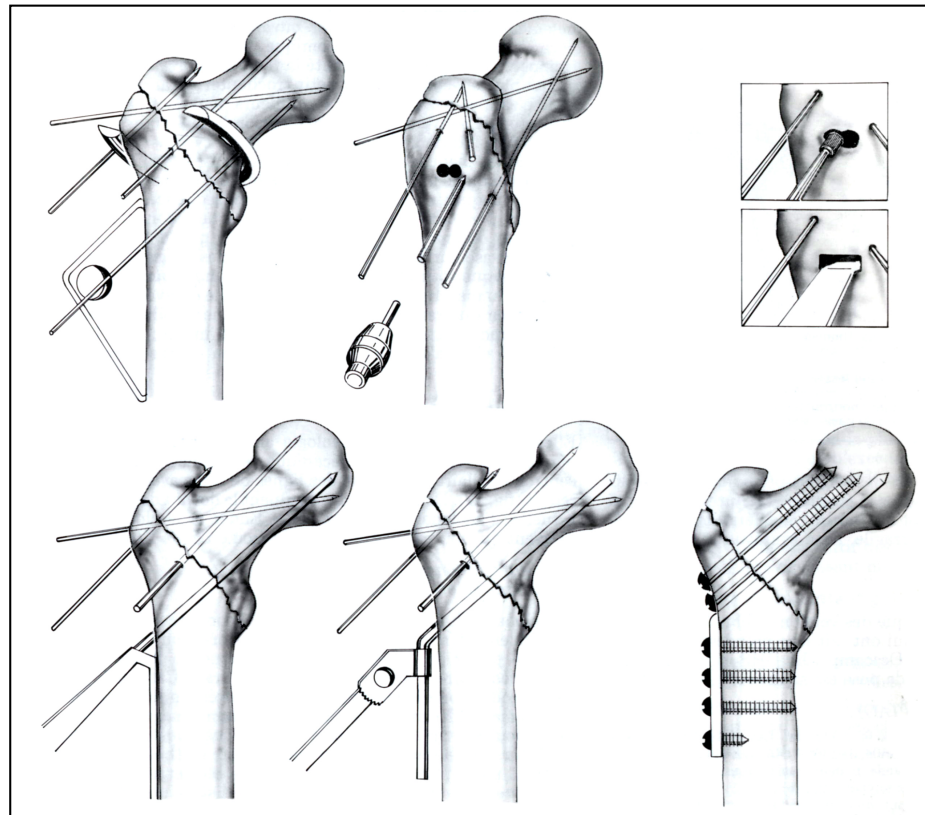


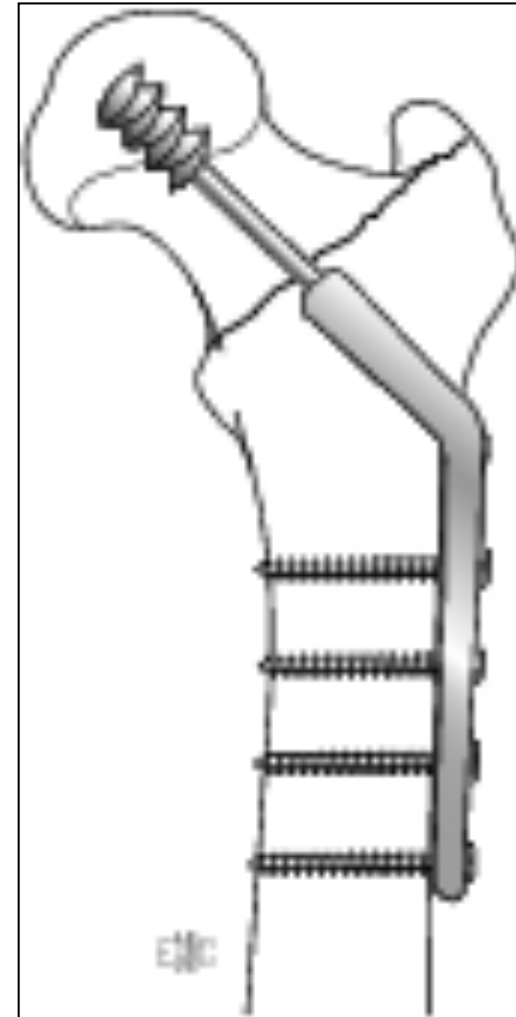
Matériel angulaire monobloc pour Fracture trochantérienne

Lame-plaque ou clou-plaque Stacca à 130°

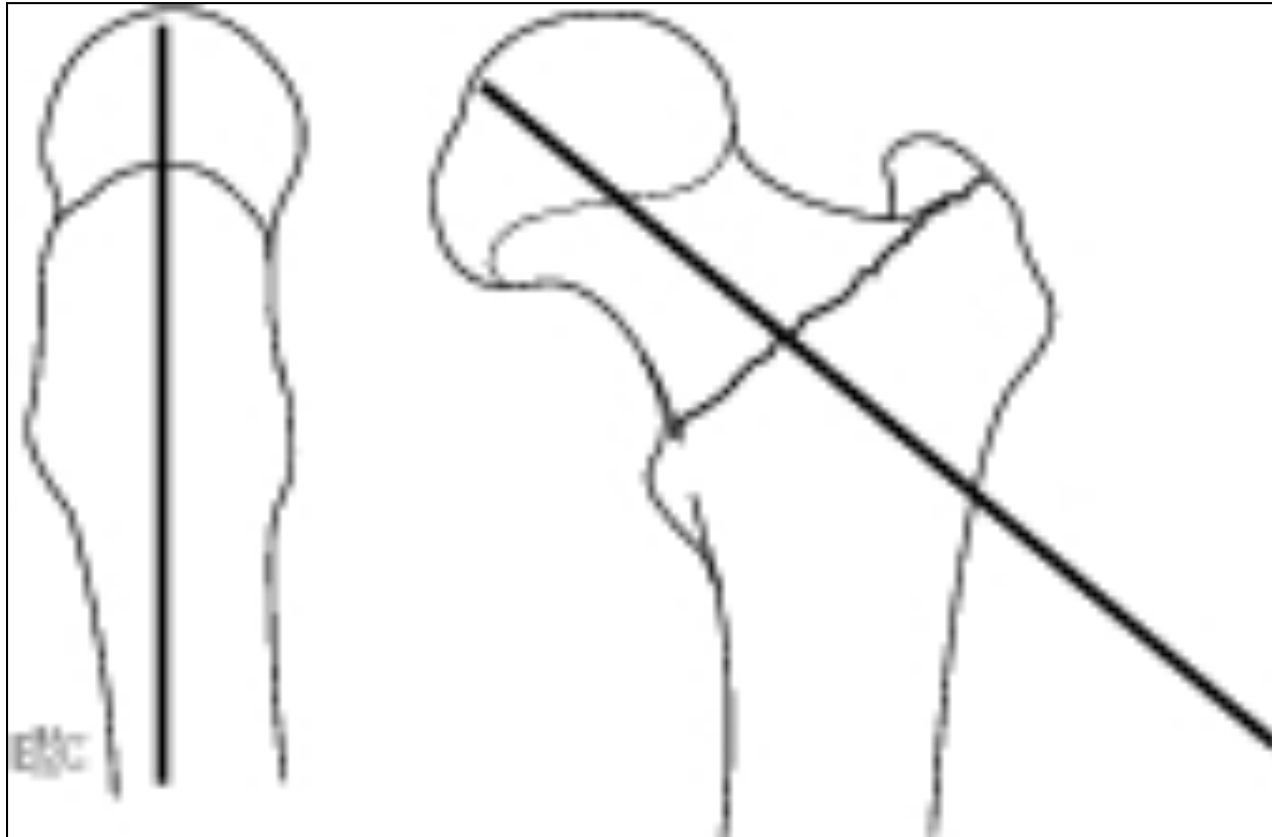


Matériel angulaire articulé pour fracture trochantérienne

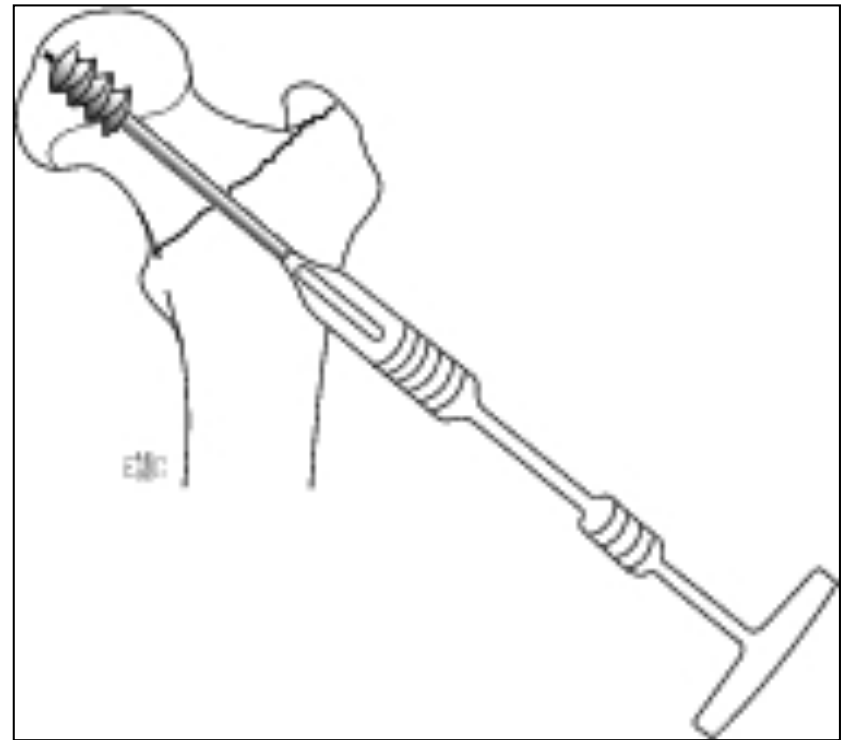
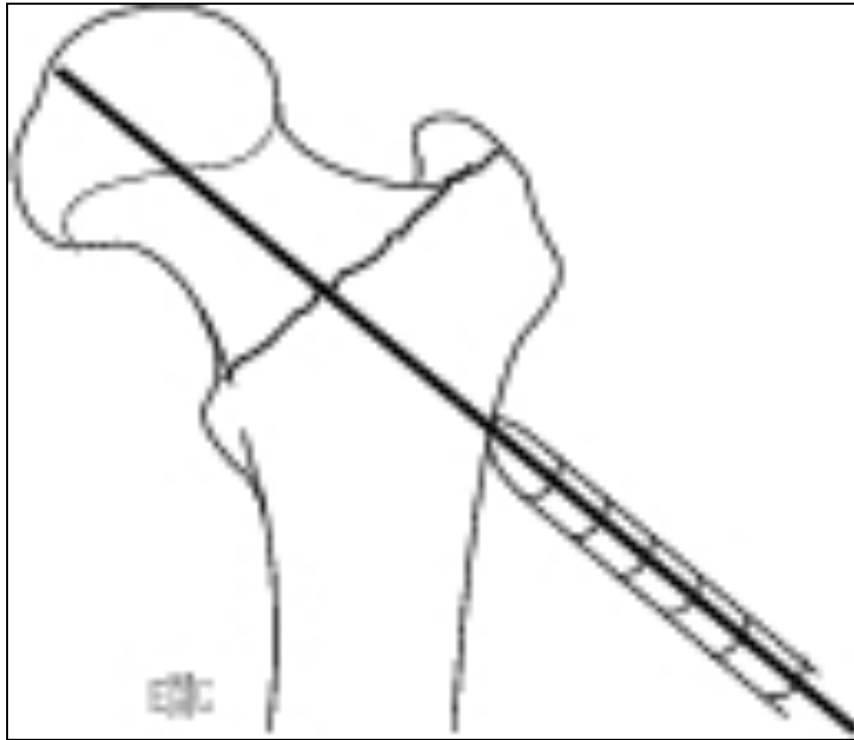
Vis-plaque à compression
non monobloc



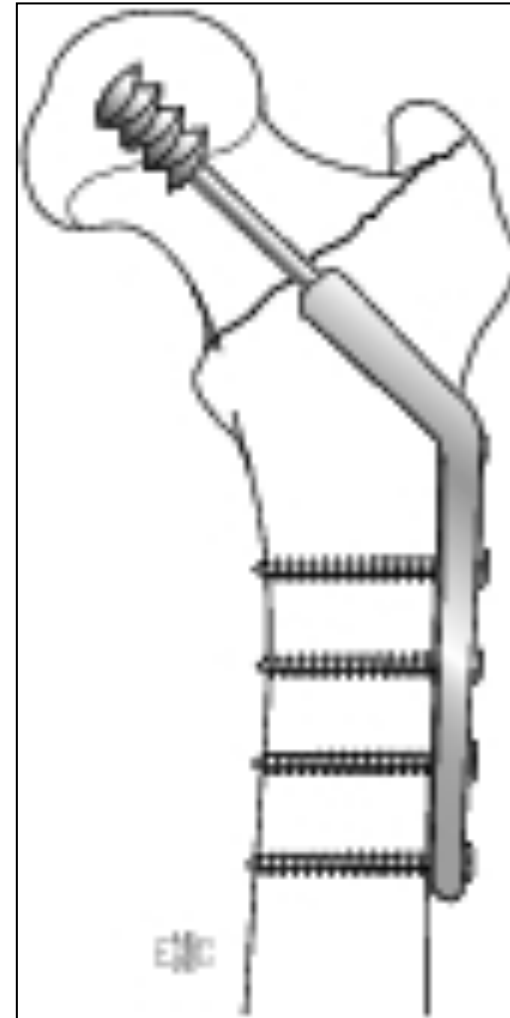
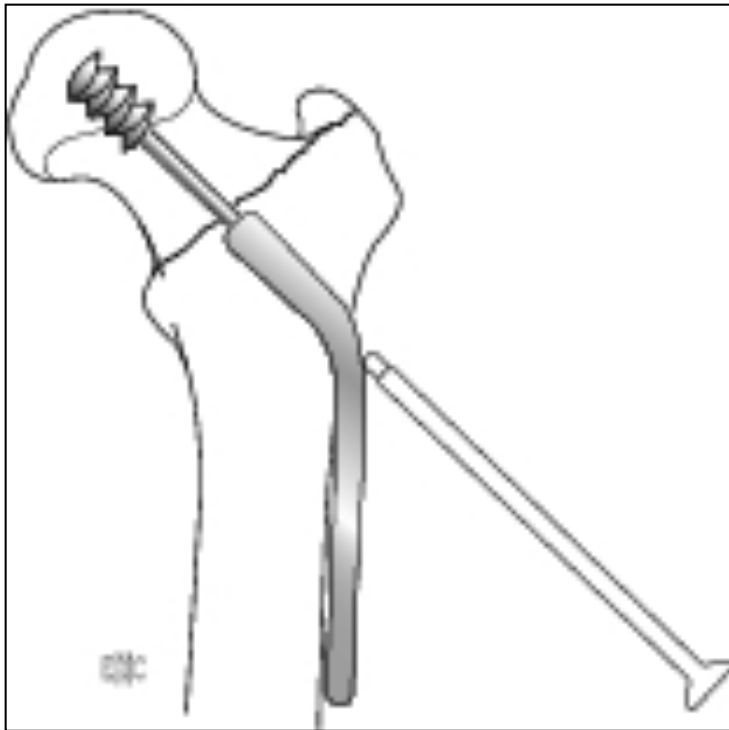
Vis-plaque à compression Technique



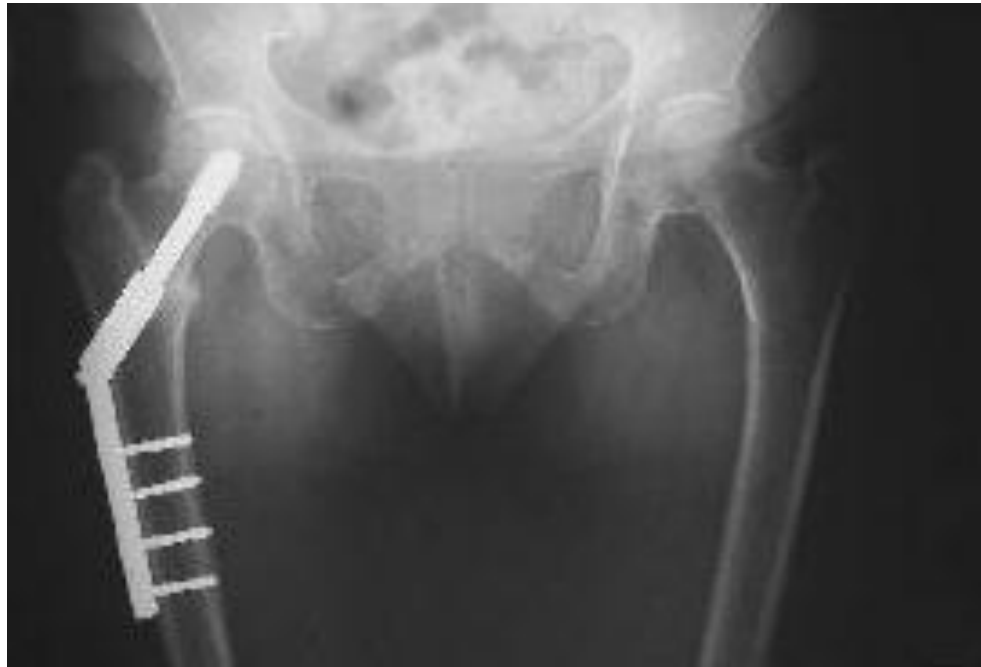Vis-plaque à compression Technique



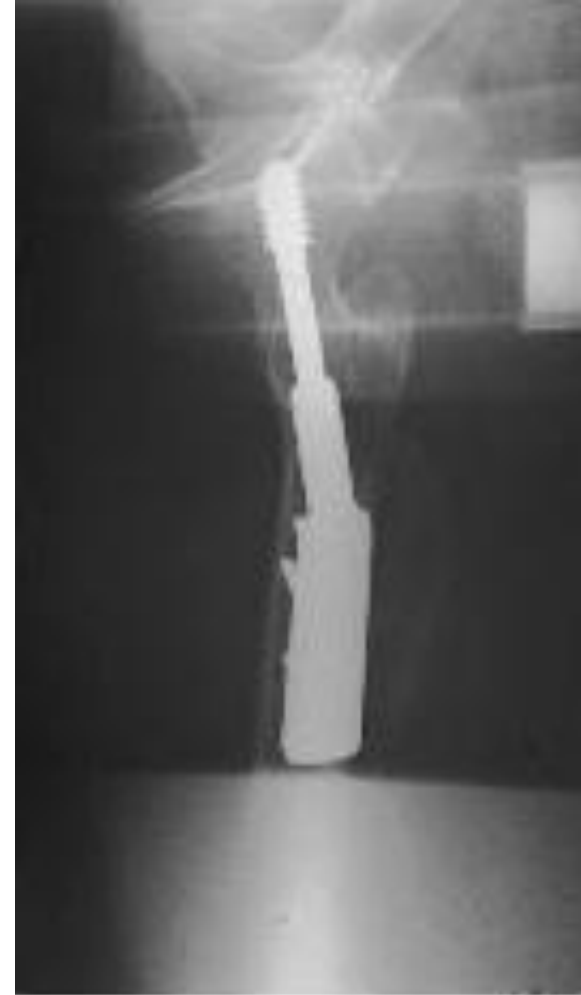Vis-plaque à compression Technique



Vis-plaque à compression



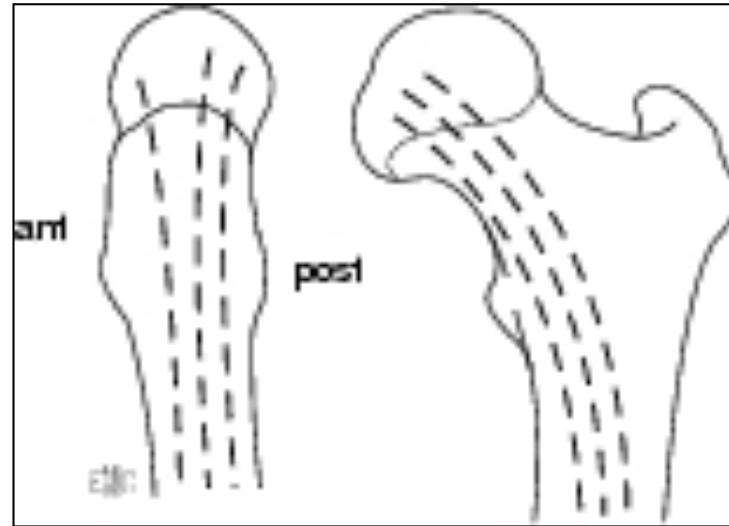
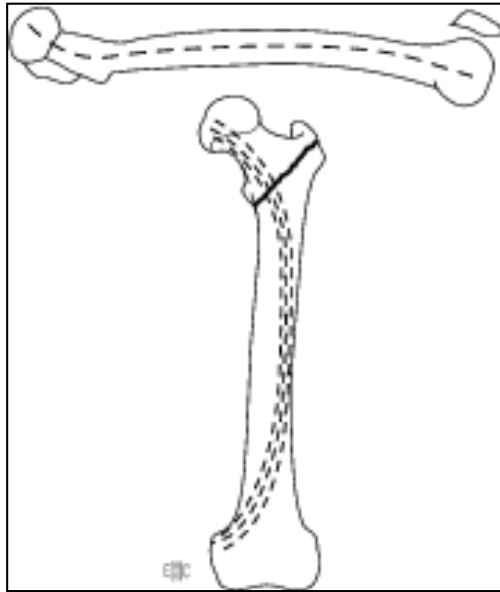
A



B

Ostéosynthèse percutanée

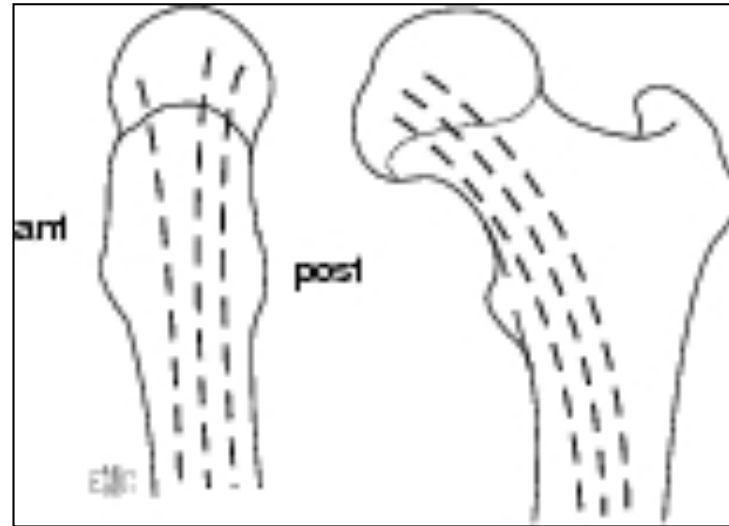
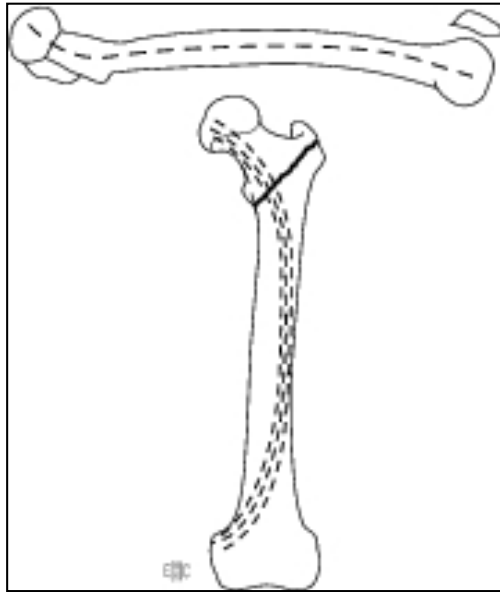
Enclouage d'Ender, 1969



Clou Gamma (Kempf, Grosse & Tagland, 1985)

Ostéosynthèse percutanée

Enclouage d'Ender, 1969

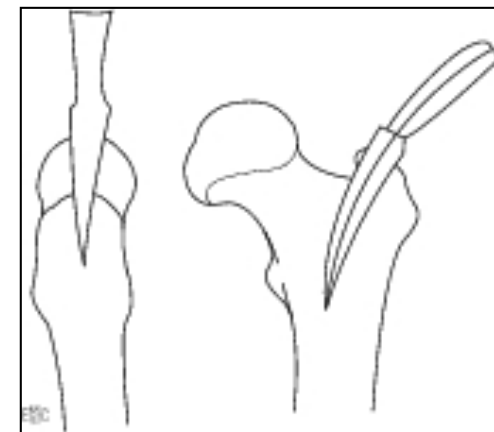
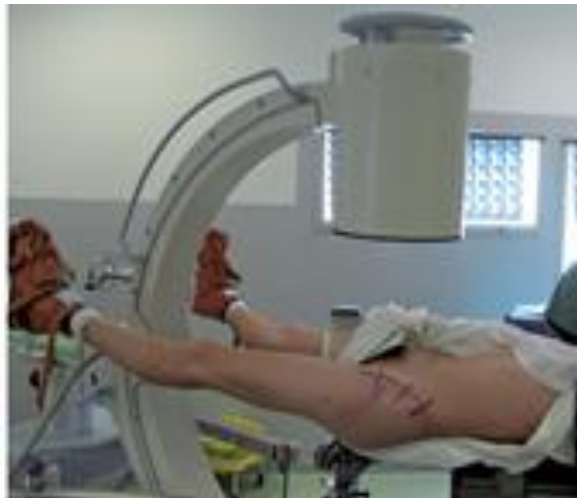
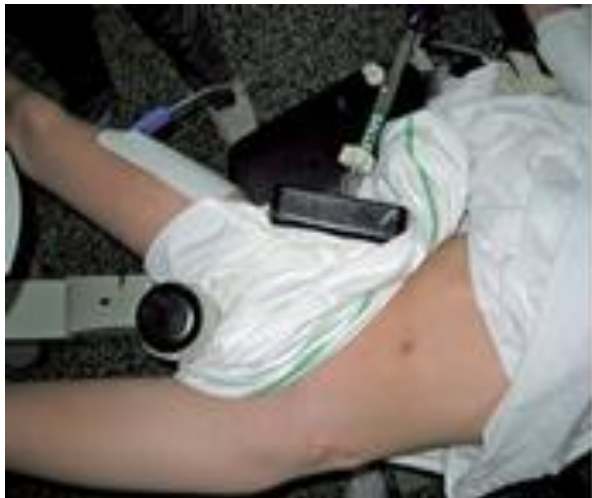
Clou Gamma (Kempf, Grosse & Tagland, 1985)

Clou Gamma

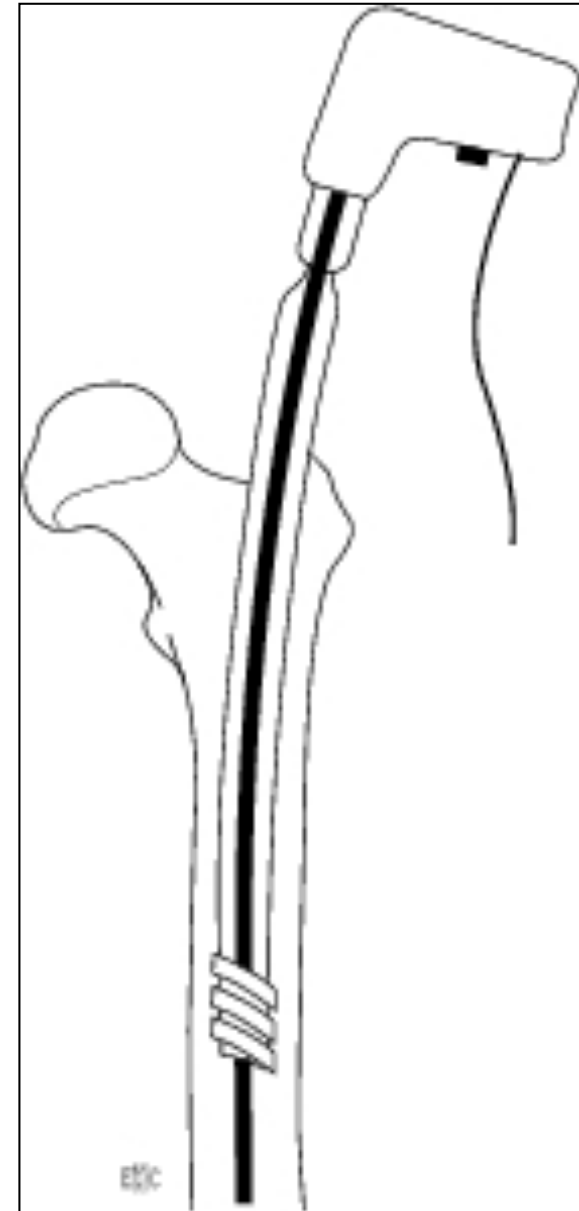
Décubitus dorsal

Table orthopédique, amplificateur de brillance
Adduction du membre opéré si surpoids
Trépanation supra-trochantérienne



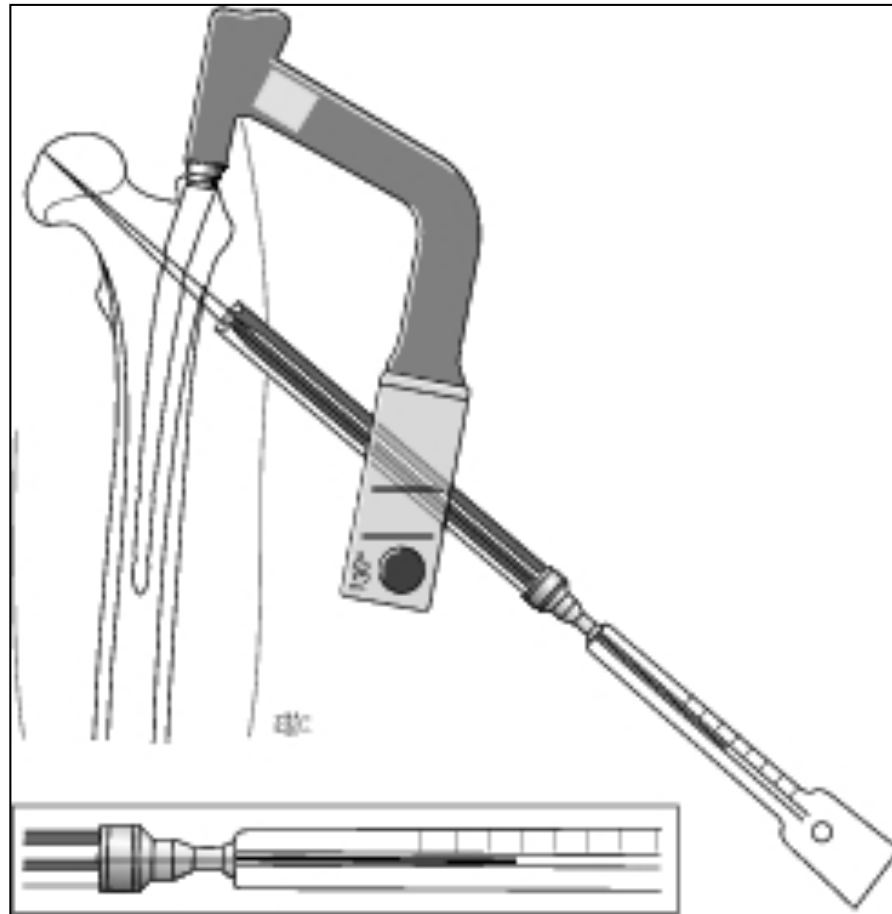
Clou Gamma

- Tige guide & alésage
17 en métaphyse
13 en diaphyse
- Alésage non obligatoire
chez le vieillard ostéoporotique



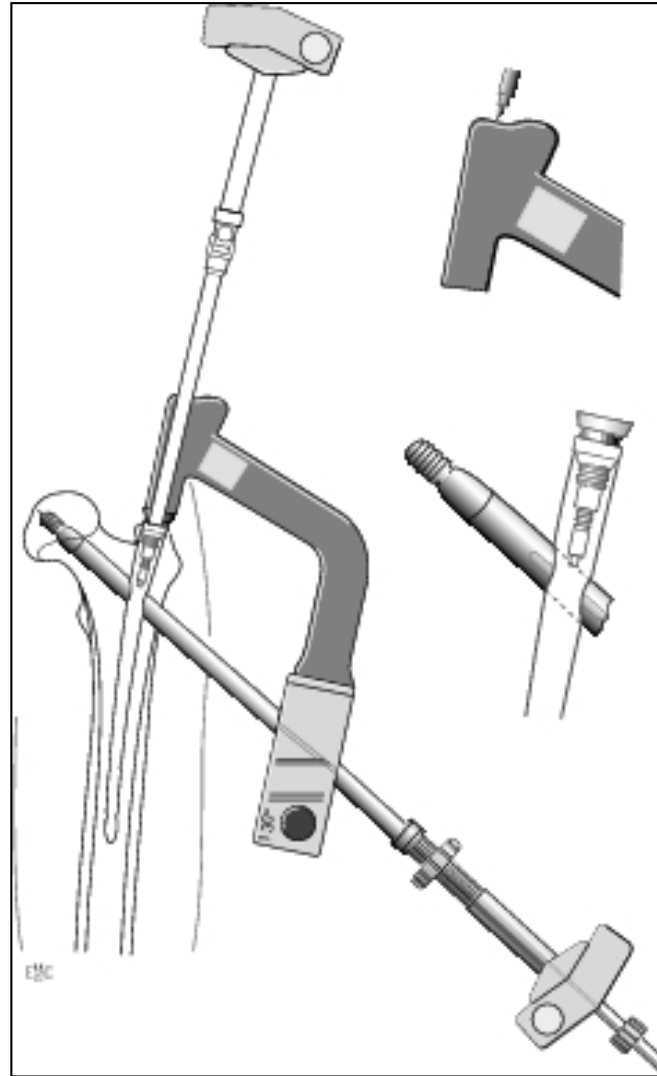
Clou Gamma

- Broche cervicale, mesure de longueur
- Tarière



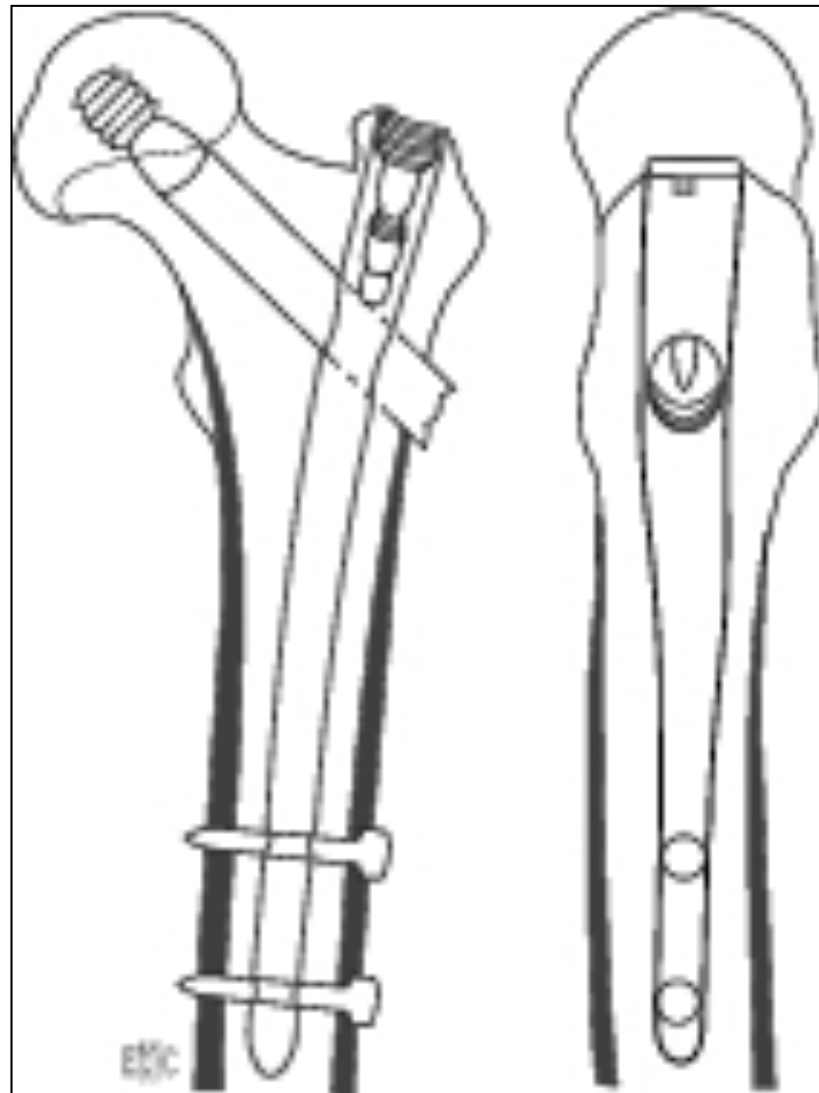
Clou Gamma

- Vis cervicale
- Vis de blocage



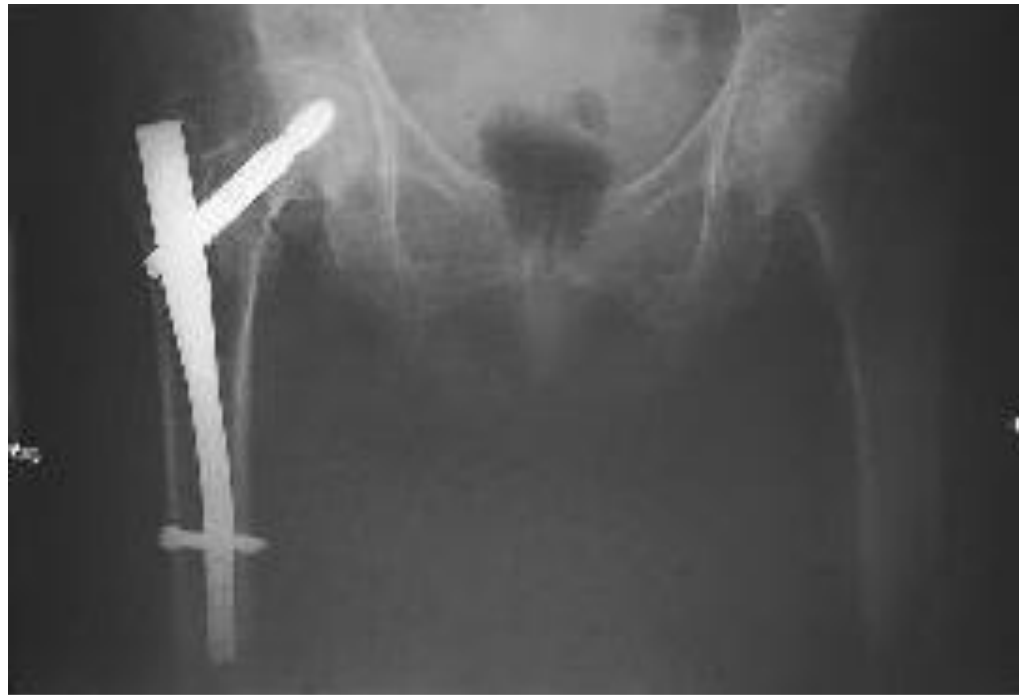Clou Gamma

- Dispositif en place après verrouillage distal



Clou Gamma

- Dispositif en place après verrouillage distal
- Version 3 : longueur 17 cm, 1 vis distale, angle Clou/vis 125 à 140°.



Traitement orthopédique

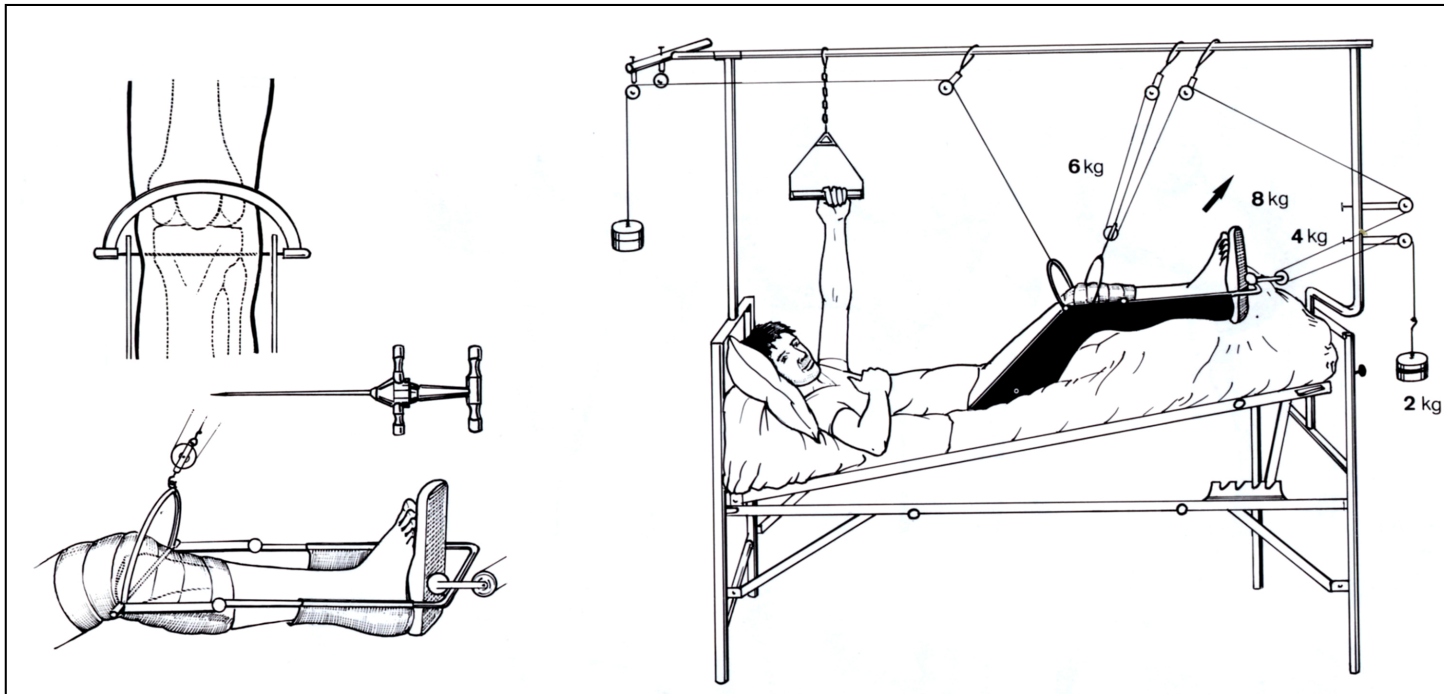
- Patient inopérable

Contre-indication anesthésique

Fracture sur ostéo-arthrite

Infection sur matériel d'ostéosynthèse

- Traction-suspension de Rieunau



5-C. Complications des fractures trochantériennes

Ostéosynthèse

Cal vicieux

Pseudarthroses avec ou sans rupture
de matériel

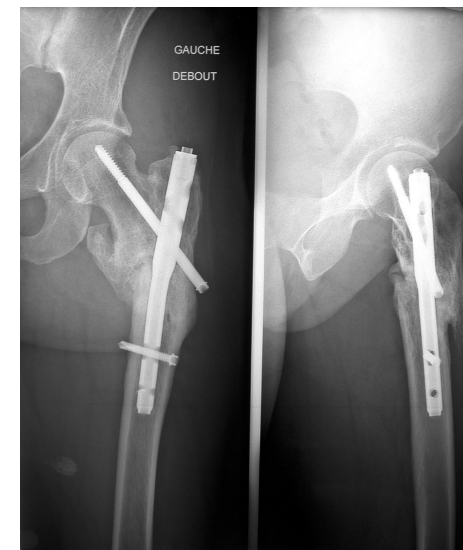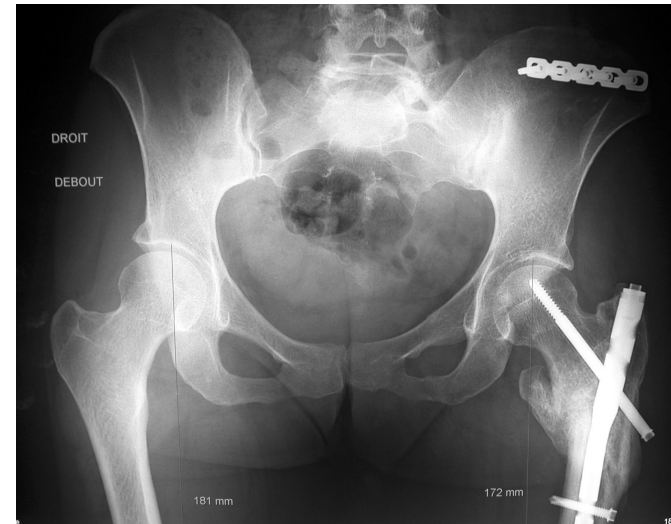
Cal vicieux après ostéosynthèse d'une Fracture trochantérienne

Bilan :

Clinique
pied en rotation externe
raccourcissement.

Télémétrie
raccourcissement 15 mm

Scanner
Antéversion fémorale
différentielle 20°

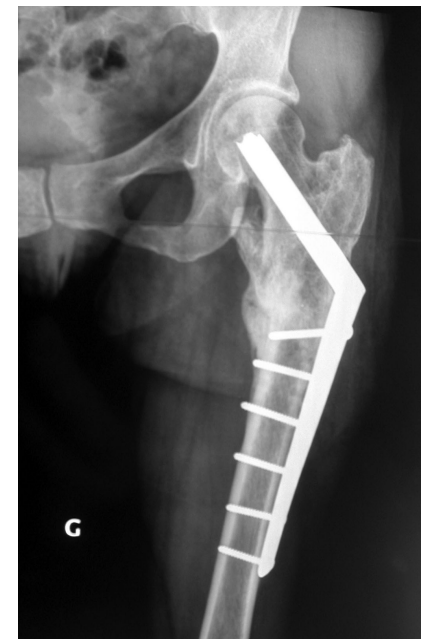
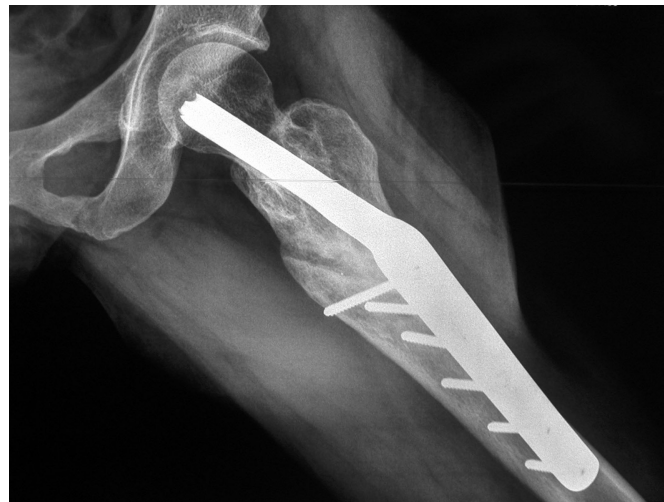
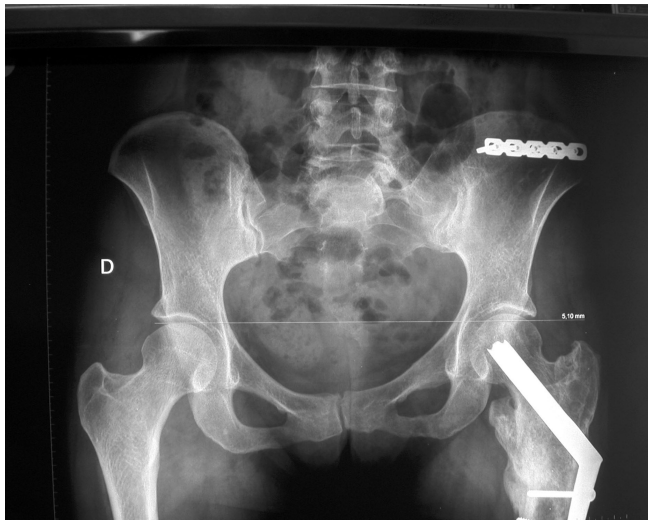Cal vicieux

Reprise d'ostéosynthèse

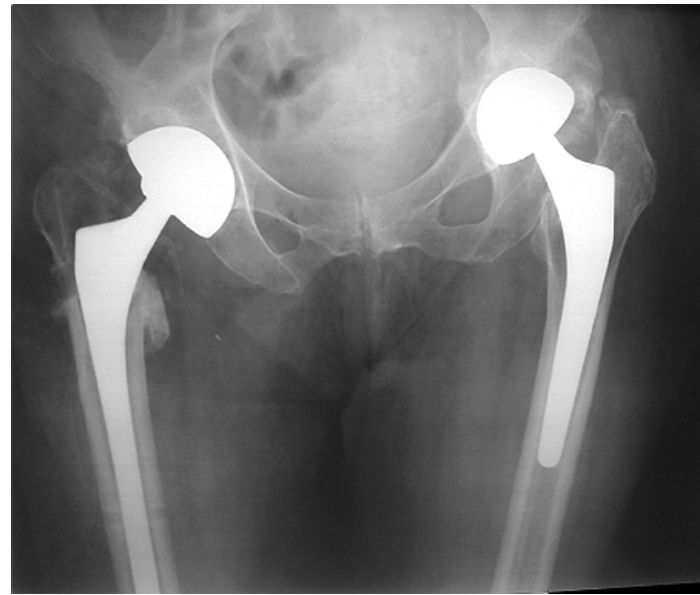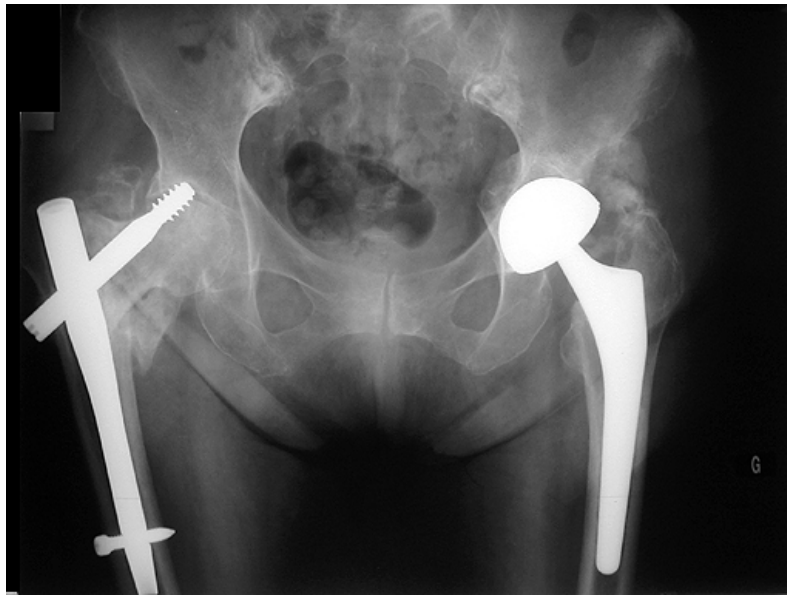
Ostéotomie dans le cal

Valgisation, dérotation, clou-plaque stacca 130°



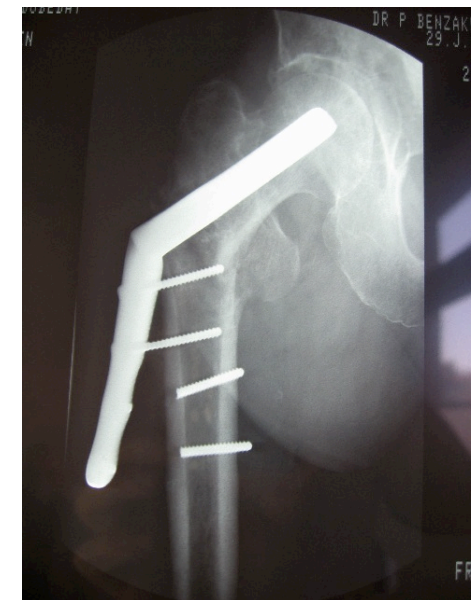
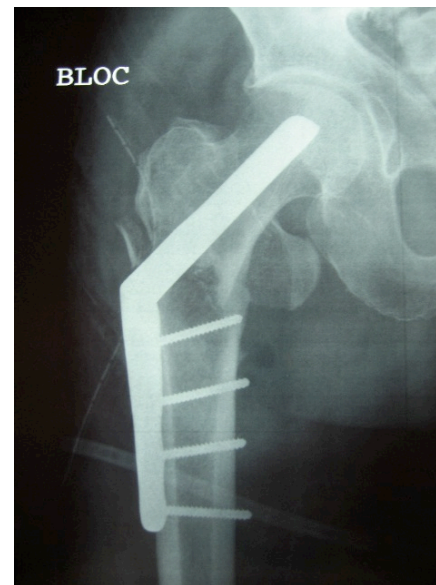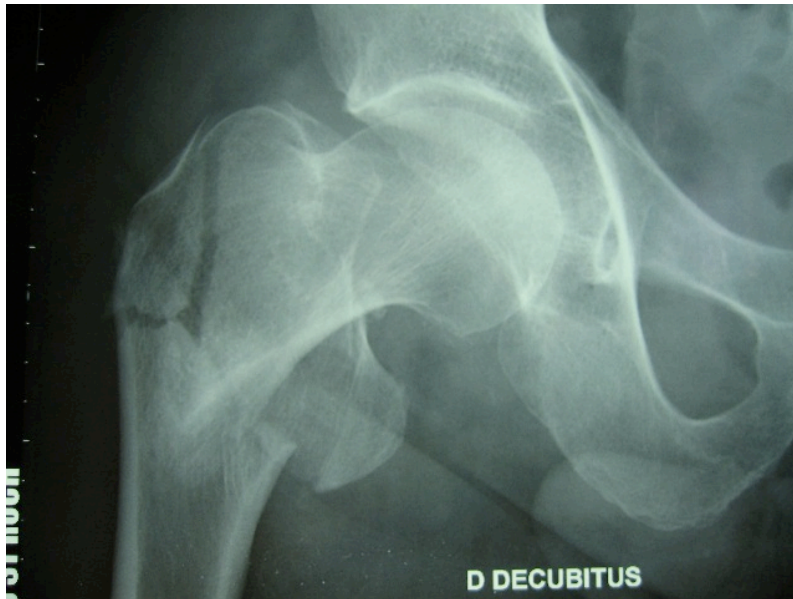Cal vicieux

Ablation de matériel d'ostéosynthèse
Reprise par prothèse tige longue



Pseudarthrose

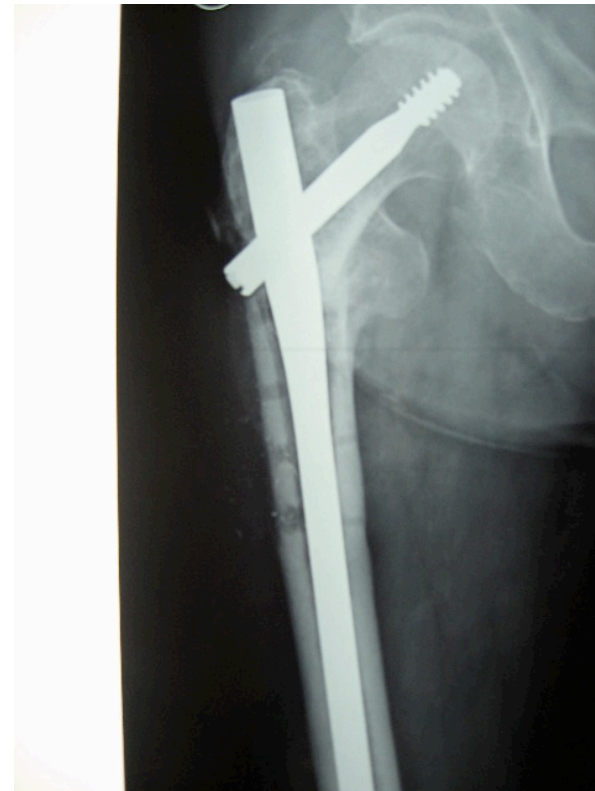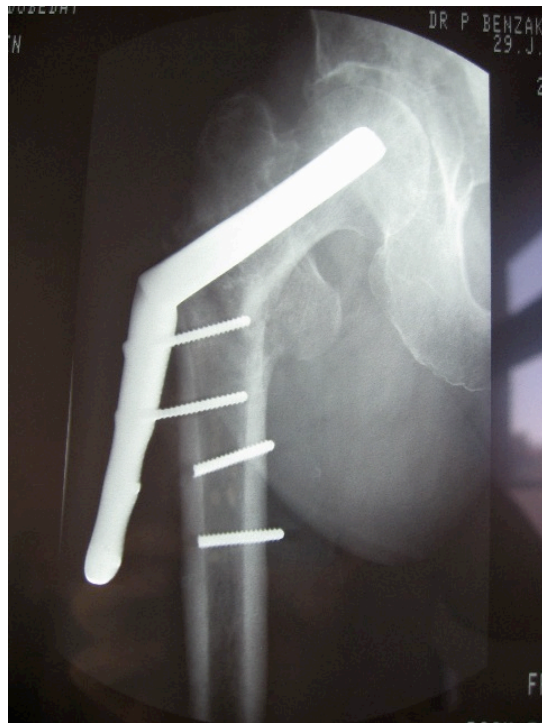
Avec rupture de matériel



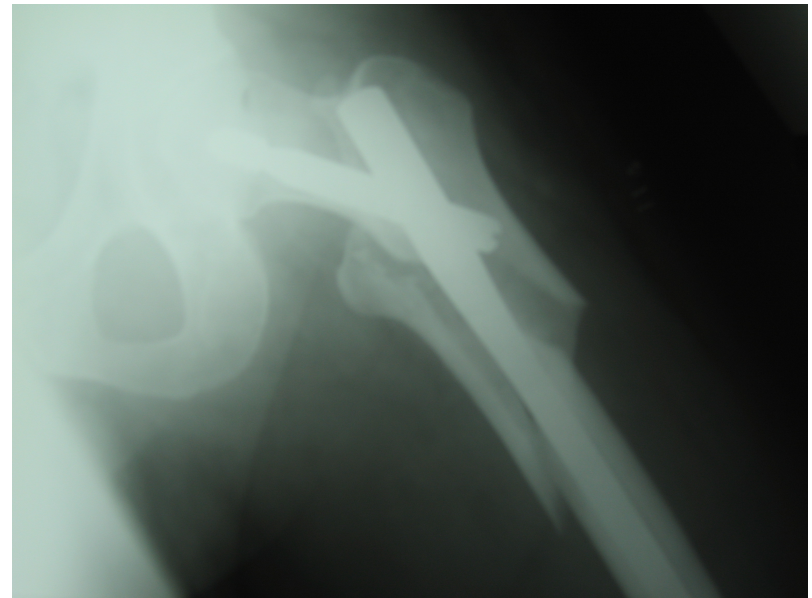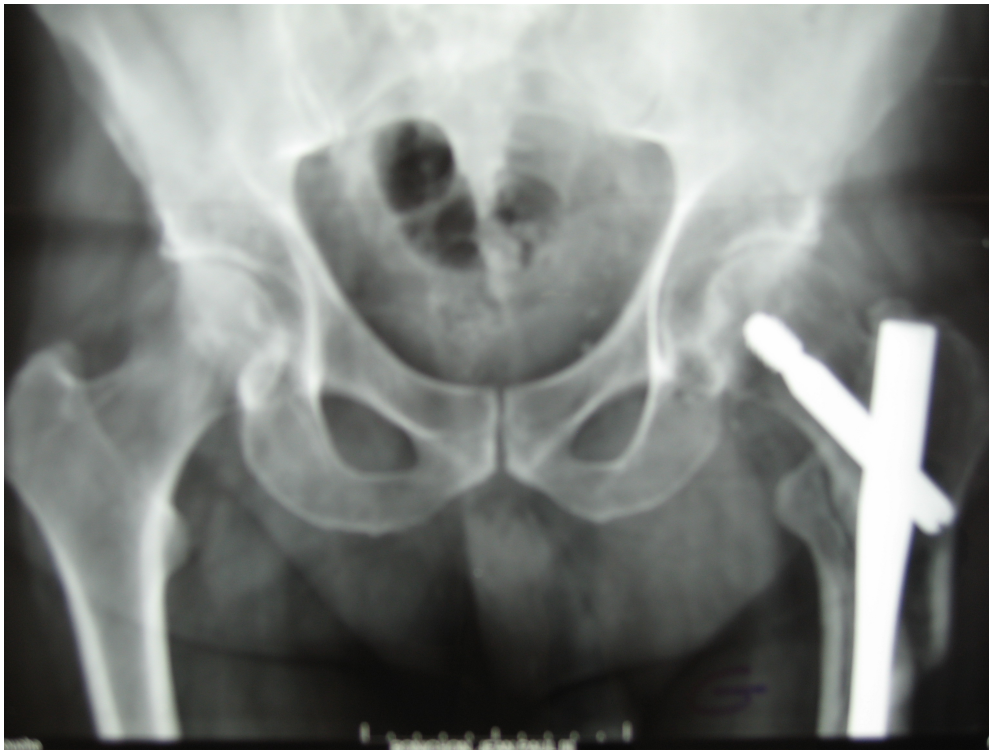Pseudarthrose

Changement de matériel

Ostéosynthèse par clou gamma long



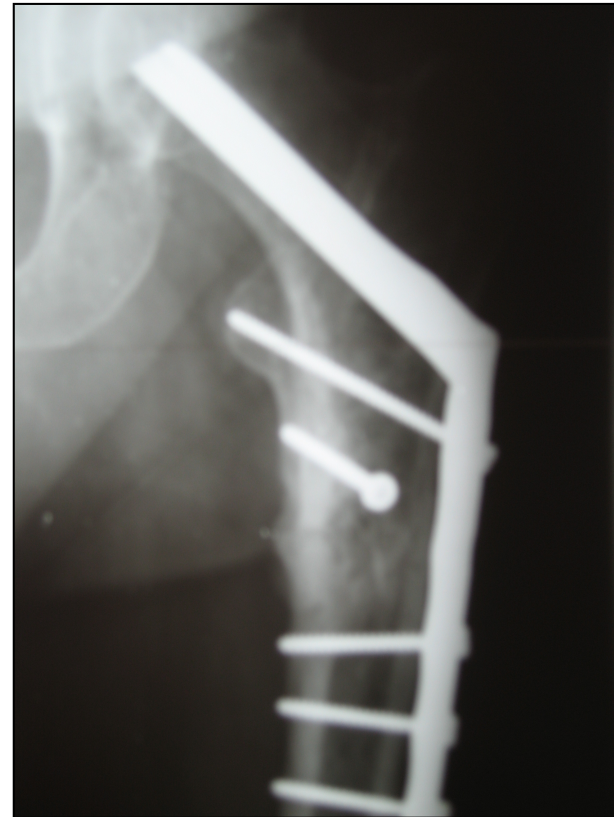
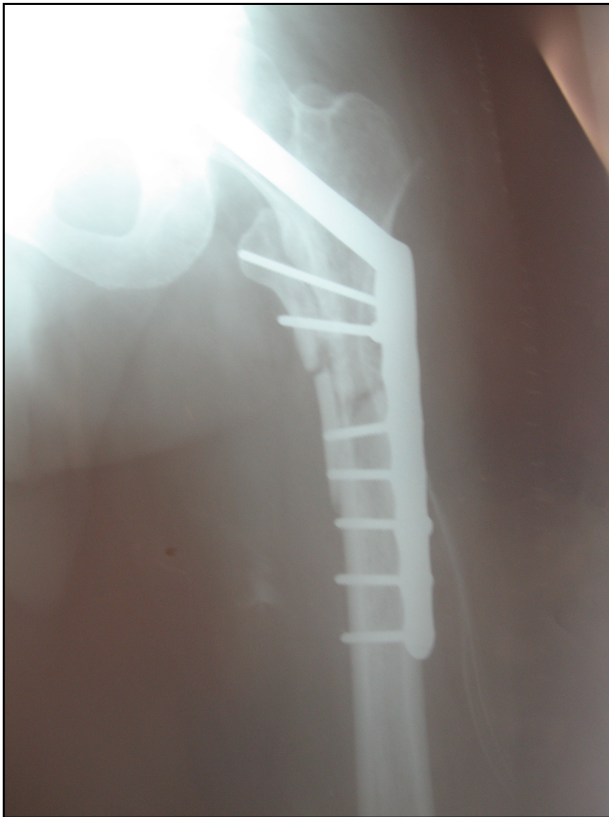Pseudarthrose



Pseudarthrose

Décortication

Changement de matériel d'ostéosynthèse



4-A. Fracture sur os tumoral

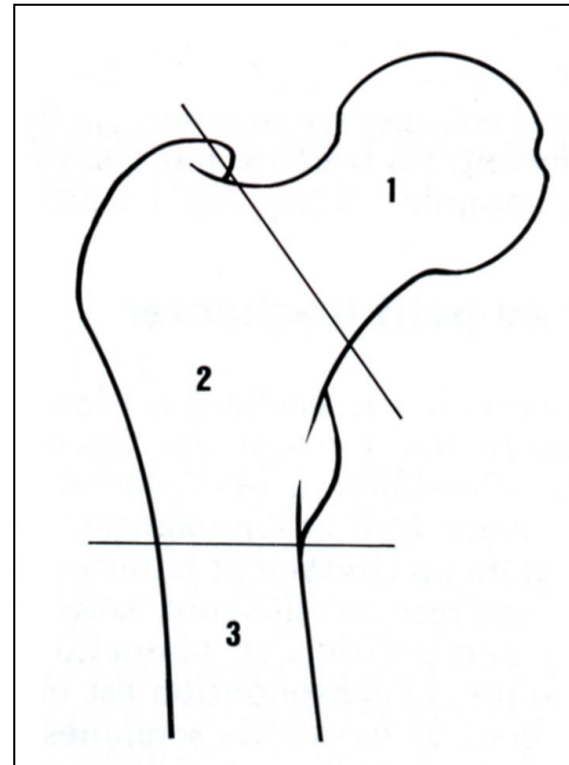
Les tumeurs du fémur proximal sont fréquentes

- Tumeur de nature inconnue, primitive ou secondaire prévalente = biopsie première
- Tumeur métastatique, sur cancer connu = chirurgie palliative

Zone 1 : prothèse

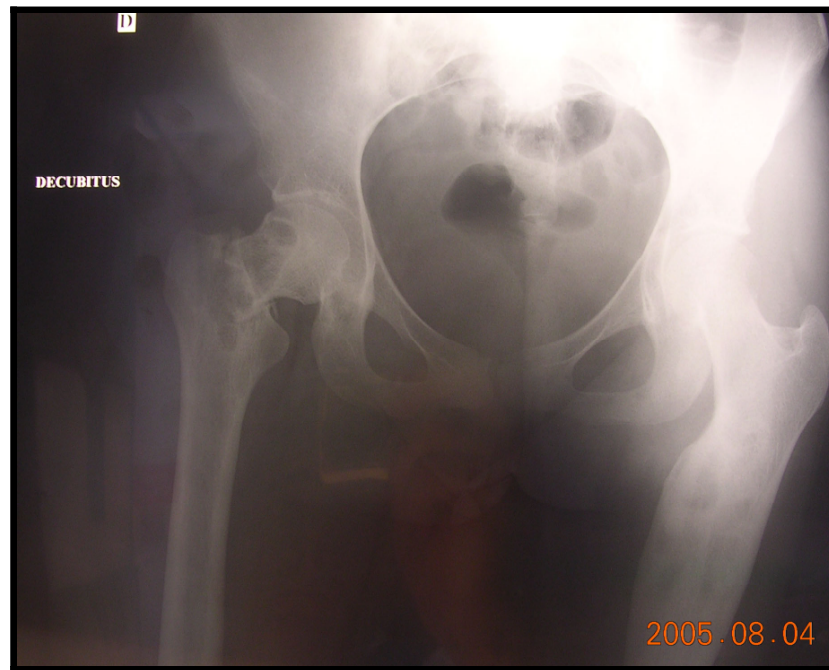
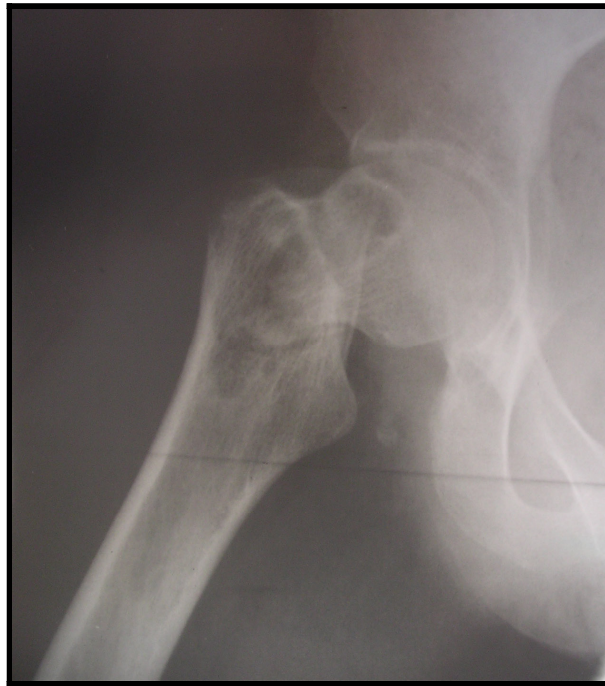Zone 2 : synthèse

Zone 1+2 : prothèse de reconstruction



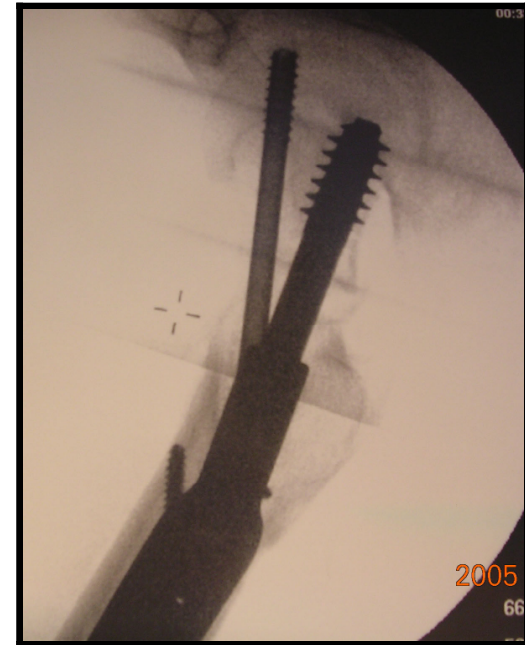
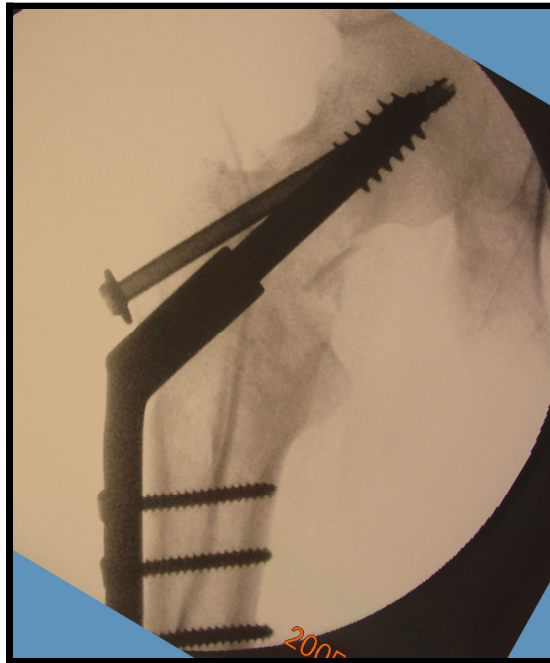
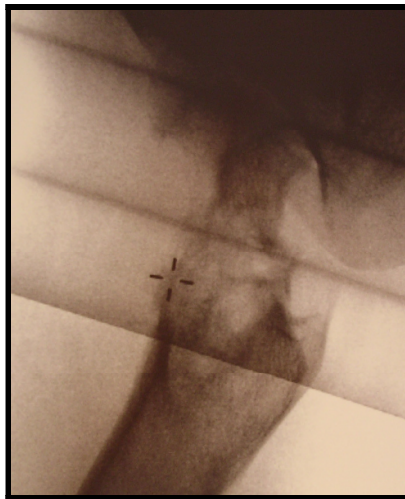
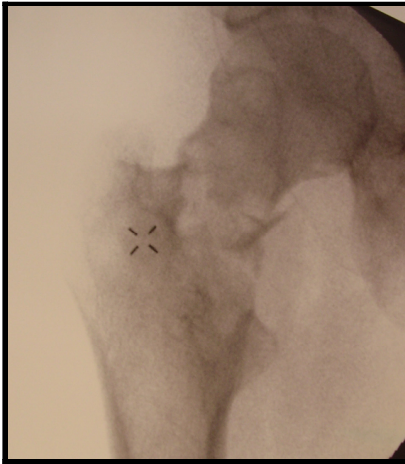
Fracture sur os tumoral

Fracture trochantérienne comminutive spontanée
patiente âgée de 18 ans.
Fracture sur Histiocytose X



Diagnostic Fracture sur histiocytose X

Ostéosynthèse sans greffe



Fracture métastatique

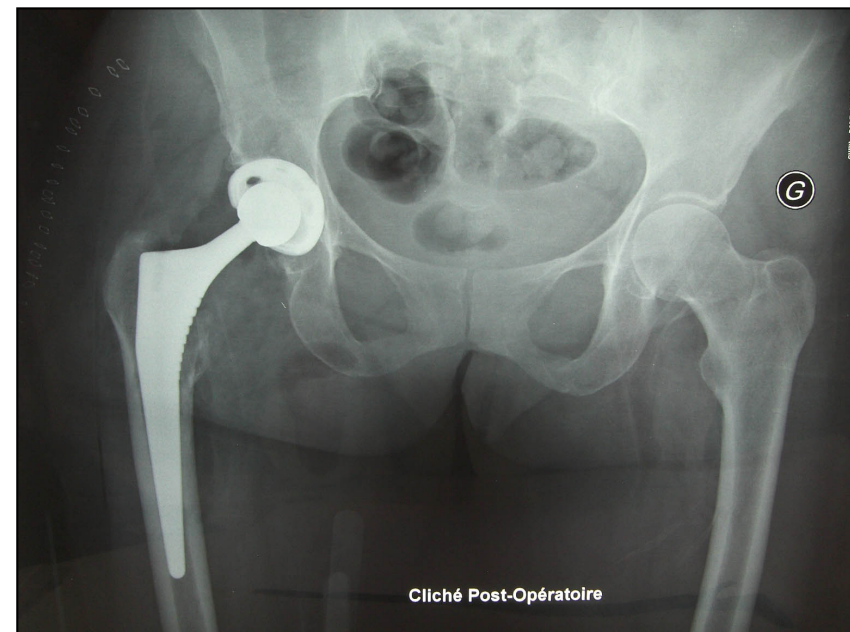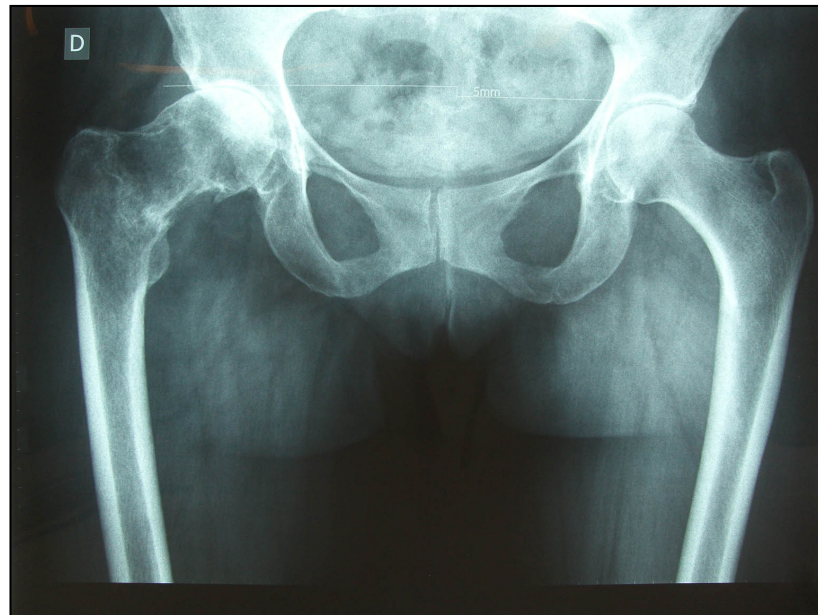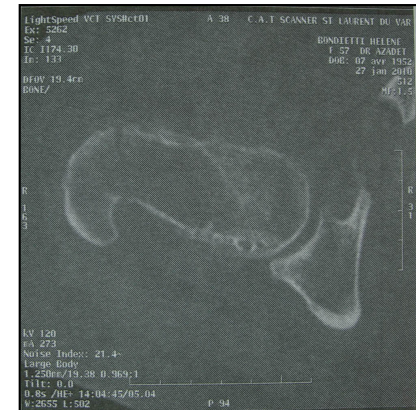
Néoplasie primitive connue

Métastase d'1 K du sein

Fracture

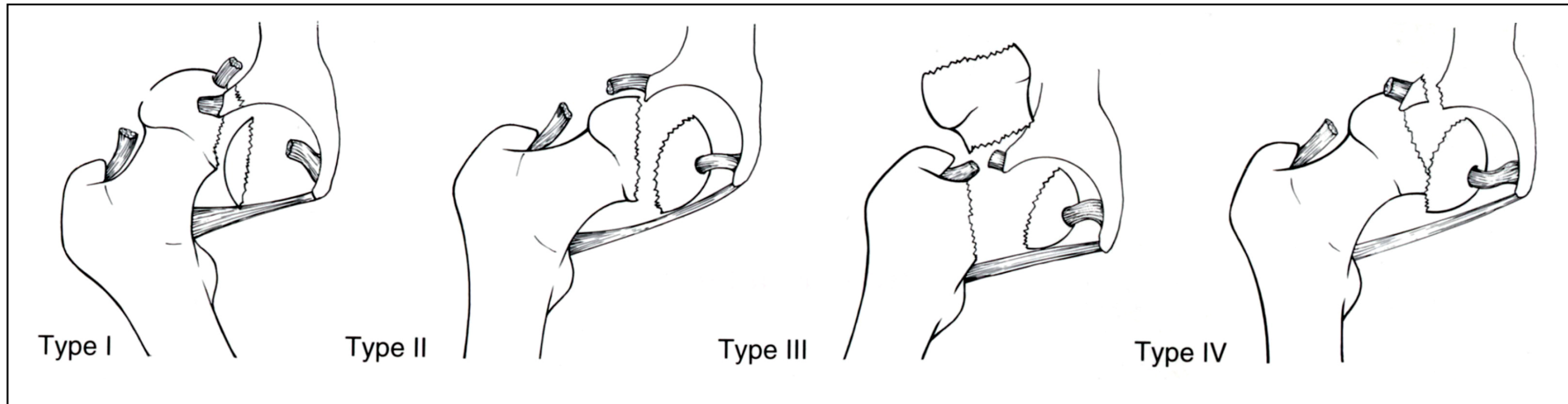
Chirurgie palliative

ostéosynthèse + ciment ou prothèse



4-B Fractures de la tête fémorale

Fracture vraie sur luxation postérieure
Classification de Pipkin



Fracture par impaction sur luxation obturatrice
Impaction postéro-supérieure
Risque de fracture du col lors de la réduction

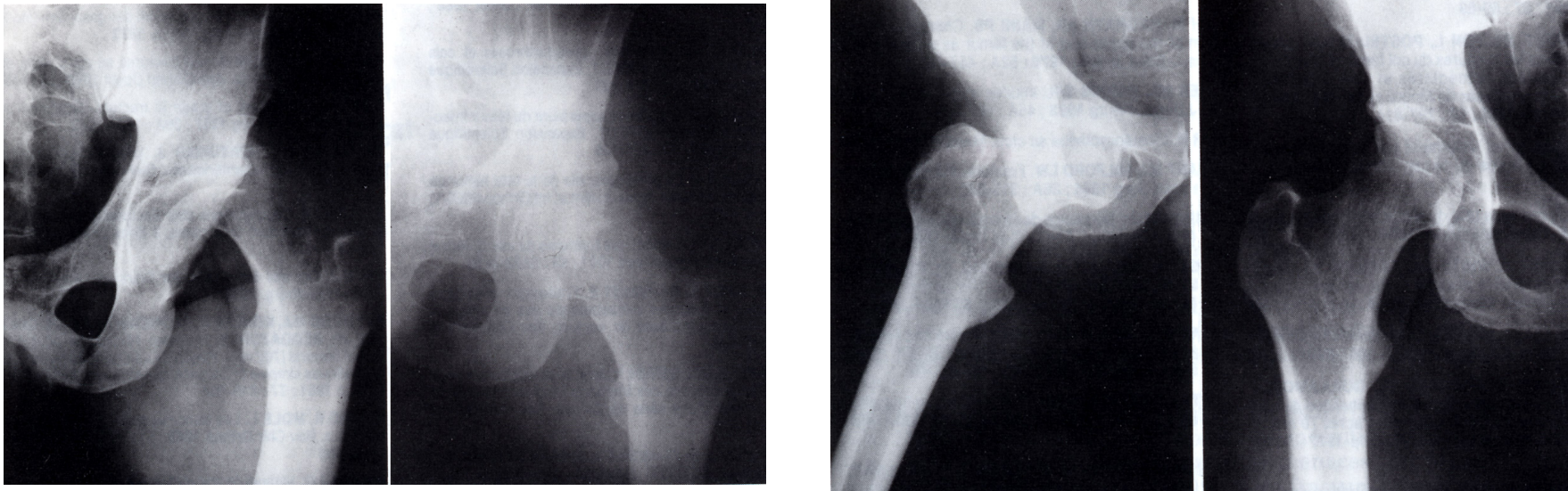
Prise en charge

Réduction de la luxation

Evaluation de la réduction céphalique

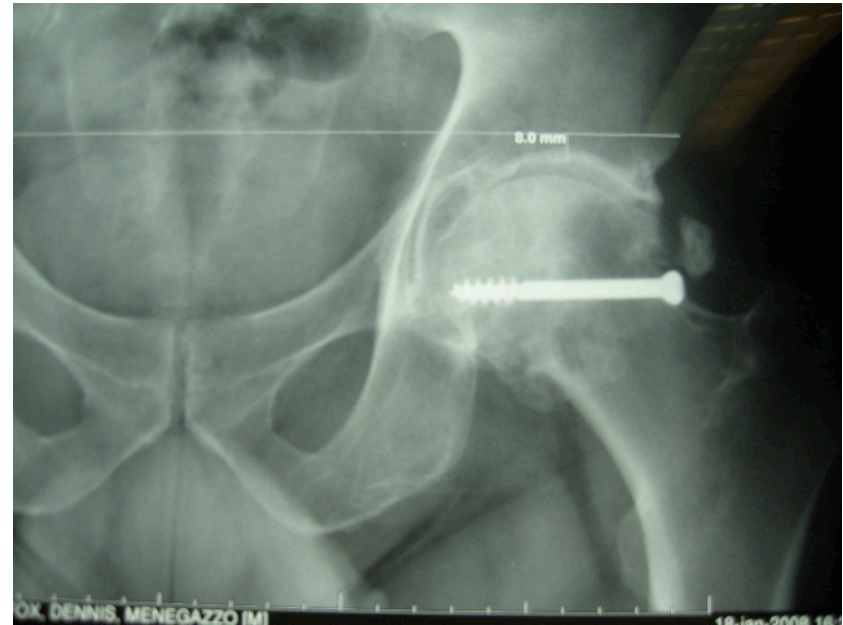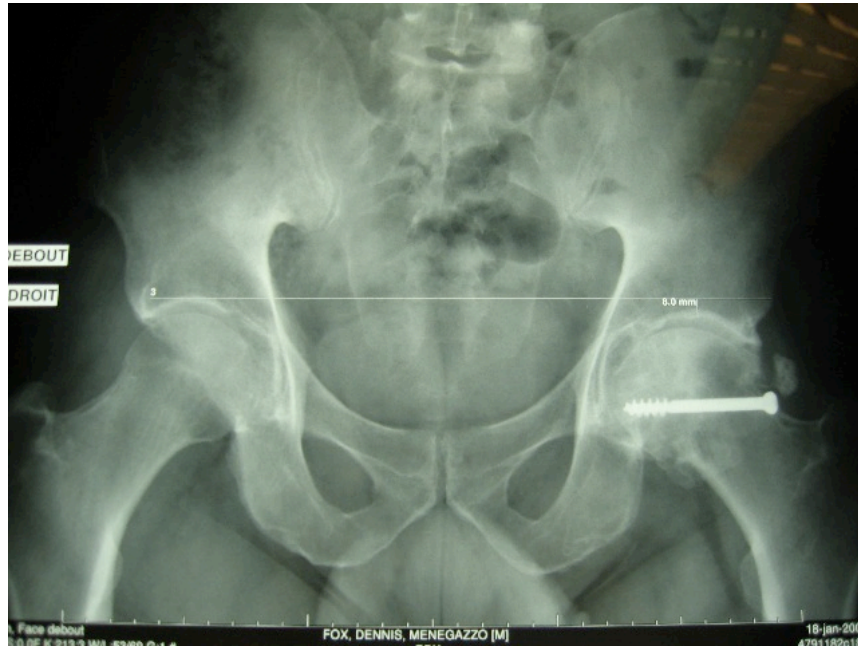
Intérêt du scanner 3D

Possibilité d'incarcération du labrum acétabulaire



Evolution

Nécrose de la tête fémorale Coxarthrose post-traumatique



5- Conclusion

- Fractures trochantériennes = Ostéosynthèse
- Fracture col fémoral

Avant 65 ans : Privilégier Ostéosynthèse

Après 65 ans :

Garden 1 & 2 : Ostéosynthèse

Garden 3 & 4 : Prothèse

5- Conclusion

- Pandémie fracturaire, en particulier dans les pays sur-développés
- Le traitement est chirurgical. Ce traitement est codifié mais n'est pas exempt de complication
- Traitement préventif, en particulier anti-ostéoporotique