

Fractures de l'extrémité supérieure du fémur

I. Introduction

Les fractures sont des **interruptions de la continuité osseuse**. Elles peuvent être d'origine **traumatique** ou **atraumatique** (dans ce cas, 2 circonstances principales : ostéoporose, ou fracture pathologique (tumeur osseuse)).

Différent type de fractures de l'extrémité supérieure du fémur (ESF) :

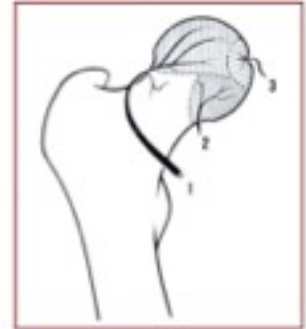
- Fracture du col chirurgical = du massif trochantérien : Ø interruption vascularisation mais **risque de consolidation en position vicieuse**. C'est une zone très fragile, située entre les 2 trochanters, et très exposée à l'ostéoporose
- Fracture du col anatomique = **cervicale vraie** : interruption de la vascularisation → risque d'ostéonécrose de la tête fémorale. Cette zone est moins fragile, la fracture cervicale vraie est moins fréquente que la fracture du col chirurgical.

Morphologie : *Inclinaison* = angle cervico-diaphysaire : 125-130°. *Antéversion* : 15°

Vascularisation : Assurée par 3 artères :

1. Pédicule postéro-supérieur : **artère circonflexe postérieure** branche de la fémoral profonde : assure 75 à 90% de la vascularisation
2. Pédicule inférieur : **artère circonflexe antérieure** : assure 5% de la vascu
3. Péd. interne : **artère du ligament rond** branche de l'obturatrice : 5% de la vascu

⇒ En cas de fracture cervicale, l'artère circonflexe postérieure est presque toujours touchée, mais lors d'une fracture trochantérienne elle n'est pas touchée !



Épidémiologie de la fracture de l'ESF :

- C'est la fracture la plus fréquente, surtout chez le sujet âgé (signe de fin de vie).
- C'est souvent une fracture ostéoporotique, et elle est à prédominance féminine → importance de la prévention.
- 2/3 sont trochantériennes, 1/3 sont cervicales vraies.
- La mortalité est élevée : 30% de décès à 1 an
- Incidence variable selon les populations (++) dans les pays surdéveloppés à population âgée)

II. Fractures du col fémoral (1/3)

Forte suspicion de fracture de l'ESF si le pied est en *rotation externe* et que le *membre inférieur est raccourci*

Classification de Garden : fonction du déplacement de la fracture. Le risque d'ostéonécrose (RO) varie selon le stade :

- Type I : tête déplacée en valgus : bon pronostic vasculaire, atteinte rare de l'artère circonflexe. (RO < 20%)
- Type II : aucun déplacement, Ø déchirure de l'artère circonflexe (RO < 20%)
- Type III : déplacement en varus (RO = 50%)
- Type IV : déplacement complet, la tête est désimpactée du col (RO = 80-100%)

Traitement :

	Orthopédique	Ostéosynthèse	Prothèse
Indication	Garden I	Sujets jeunes (tte fracture) Garden I et II (tt âge) Garden III et IV avant 65ans	Garden III et IV après 65 ans (pas de prothèse aux jeunes car elles s'usent)
Complications	- Déplacement secondaire (++) - Pseudoarthrose	- Ostéonécrose de la tête fémorale - Déplacement secondaire - Pseudoarthrose	- Luxation - Infection - Cotyloïdite

Attention : les fractures du col fémoral passent souvent inaperçues !

Principales coxopathies :

- *Coxarthrose*,
- *Coxite inflammatoire* (Polyarthrite rhumatoïde ou spondylarthrite ankylosante) ou infectieuse (tuberculose),
- *Ostéonécrose de la tête fémorale* (cause 1 = alcoolisme ; cause 2 = fracture).

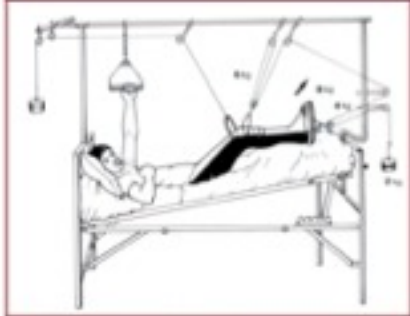
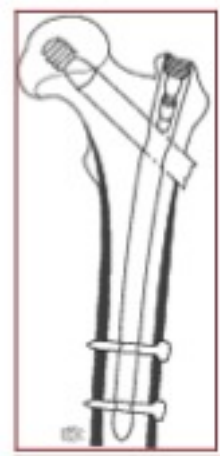Nécessité d'opérer ces personnes, car si on laisse une PA au lit 5j il y a un risque d'apparition d'un syndrome de glissement aboutissant à la mort.

III. Fractures trochantériennes (2/3)

Dans ces fractures, il n'y a pas de risque d'ostéonécrose, donc pas besoin de prothèse. Mais il faut faire une fixation de l'articulation pour pouvoir rapidement marcher et éviter les complications liées au décubitus.

Fixation :

- **Ostéosynthèse à foyer fermé** : se fait avec du matériel angulaire monobloc (lame-plaque ou clou-plaque) ou articulé (vis-plaque à compression).
- **Ostéosynthèse percutanée** (voir image) : technique de l'enclouage : clou dans le fémur avec 2 vis de verrouillage diaphysaire et 1 vis cervicale. Avec cette technique, le patient se lève le lendemain de l'opération.



Opération impossible : pour patients ayant des contre-indications à la chirurgie : on les laisse dans un lit avec des systèmes de poids et de poulies → traction/suspension. Risque de syndrome de glissement chez le sujet âgé.

Complications de l'ostéosynthèse :

- **Cal vicieux (++)** : consolidation en mauvaise position ne respectant pas l'architecture classique de la hanche
- **Pseudoarthrose** : non consolidation osseuse
- **Déplacement secondaire** (avec possible rupture du matériel)

IV. Autres fractures

1. Sur os tumoral	2. Fractures de la tête fémorale
Le plus souvent c'est une lésion secondaire (métastase). Cancers les + ostéophiles : poumon, prostate, thyroïde, sein, rein,.. [Mnémo by Celina : PPRST "pépé est resté"]	2 principales complications : - Ostéonécrose de la tête fémorale - Coxarthrose

Fractures du poignet

I. Fracture de Pouteau-Colles

Pouteau est un chirurgien français qui a décrit la fracture du poignet en 1780.

Colles est un chirurgien anglais qui a décrit la même fracture 70ans plus tard, mais c'est lui qui est le plus cité.

Caractéristiques	<ul style="list-style-type: none"> - La fracture du poignet touche l'extrémité inférieure du radius. - Elle est extra-articulaire : le cartilage articulaire est conservé. - Fracture à bascule postérieure due à une chute sur la main en extension du poignet. <i>On juge le déplacement fracturaire du segment distal par rapport au segment proximal : le segment distal (l'extrémité inf du radius et la main) est déplacé vers l'arrière par rapport au segment proximal (diaphyse radiale)</i> - Le radius est raccourci par rapport à l'ulna (ils font du coup la même taille) à cause de la fracture → la main a une inclinaison radiale. La déformation est dite "en dos de fourchette". ⇒ C'est une fracture instable !
Traitement	<p>Si la fracture est déplacée, il faut faire une réduction (remettre la fracture en bonne position) puis une immobilisation (par plâtre ou fixation chirurgicale).</p> <p>Pour que l'immobilisation soit efficace, il faut que le plâtre soit bien serré (mais pas trop) et que l'articulation sus et sous-jacente soit immobilisés.</p> <p>Quand le plâtre est mis, il faut vérifier : que l'articulation est en bonne position (radio de contrôle), que le plâtre n'est pas trop serré, qu'il n'y a pas de troubles de la sensibilité, de la motricité ou de la chaleur cutanée. ATTENTION : si douleur sous plâtre, l'enlever d'urgence !!</p>
Complications sous plâtre	<ul style="list-style-type: none"> - Syndrome de loges = syndrome de compression = syndrome de Volkmann Complication la plus fréquente, gravissime, qui se produit quand le plâtre est trop serré. Elle se traduit par des douleurs violentes, des troubles de la sensibilité et de la motricité. Il y a un oedème du membre sous plâtre avec compression des nerfs impliquant la rétraction définitive des tendons et des nerfs → Il faut enlever le plâtre en urgence et ouvrir les aponévroses. - Algodystrophie : quand on a immobilisé l'articulation très très longtemps. Les symptômes apparaissent quand on enlève le plâtre : douleur, rougeur, raideur, chaleur.