

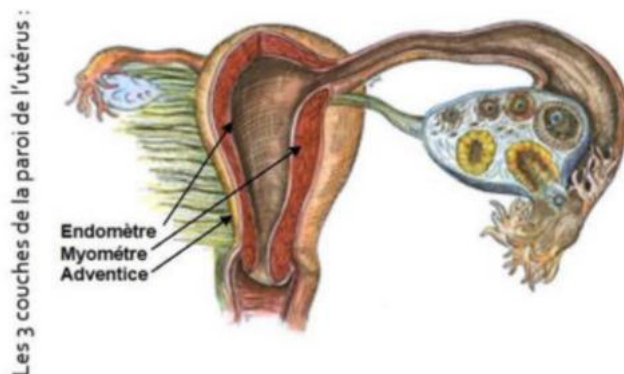
# La première semaine de développement embryonnaire

- > Elle *début*e à la *fécondation* et s'*achève* à l'*apposition* de l'œuf sur l'endomètre.
- > Elle commence dans les trompes de l'utérus et s'achève dans la cavité utérine.
- > Elle voit le **zygote** se transformer en **blastocyste libre**.

## 1) Les modifications de l'organisme maternel :

La femme entre dans la *phase post-ovulatoire* de son cycle menstruel (=phase de sécrétion ou phase lutéale).

Cette phase post-ovulatoire débute à partir de l'ovulation (14ème jour du cycle menstruel), et s'achève autour du 28ème jour.

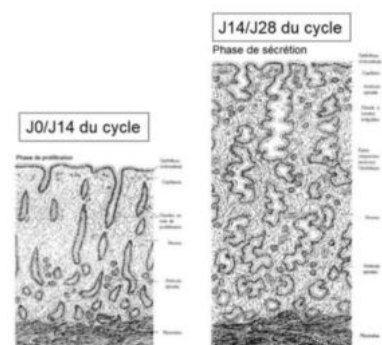


Les modifications de l'organisme maternel qui ont lieu au cours de cette première semaine de développement correspondent à celles qui sont observées classiquement au cours de cette période, que la femme soit enceinte ou pas.

L'organisme maternel est sous l'effet de la *sécrétion importante d'œstrogènes* et sous l'*augmentation de la sécrétion de progestérone*.

Ces hormones agissent sur le tractus génital féminin à différents niveaux : particulièrement au niveau des trompes utérines et de l'utérus. Ceci, afin de faciliter l'implantation du futur œuf fécondé.

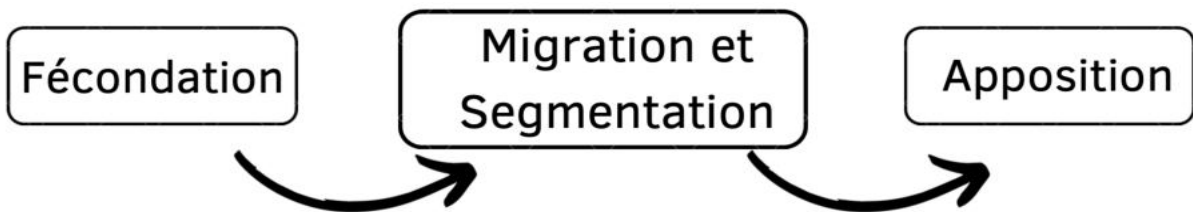
- **Épaississement de la muqueuse** de l'utérus (= endomètre) (couche la plus interne)
- **Développement important des glandes utérines** (dans le chorion de la muqueuse) :
  - Phase proliférative (=pré-ovulatoire) : ces glandes étaient des glandes droites.
  - Phase sécrétoire : glandes contournées / spiralées + sécrétion importante de mucus riche en glycogène.
- **Développement important de la vascularisation sanguine**  
= spiralisalisation des vaisseaux sanguins.



Ces modifications de l'endomètre ont lieu lors de la phase de sécrétion de chaque cycle menstruel, que l'ovocyte expulsé ait été fécondé ou pas ! Ainsi, au cours de cette première semaine de développement, il n'y a aucun signe clinique ni biologique qui permettent d'établir le diagnostic de la grossesse.

## 2) Formation et modification de l'œuf :

Nous allons voir maintenant les événements qui conduisent, au cours de la première semaine du développement, à la formation du blastocyste libre et à son apposition sur l'endomètre.



La segmentation et la migration sont 2 événements qui ont lieu simultanément (=concomitant) lors de la 1ère semaine du développement.

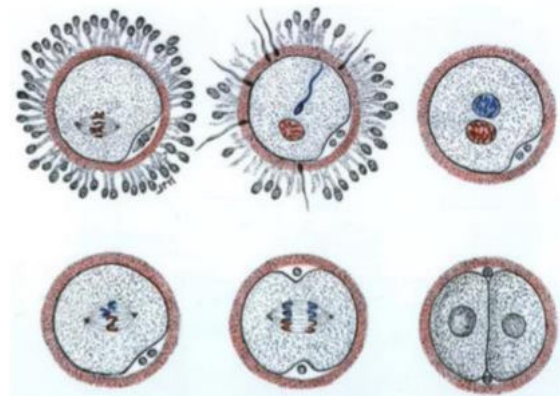
L'apposition constitue la 1ère étape d'un processus appelée « nidation » (événement important de la 2ème semaine du développement).

## 3) La fécondation :

- Formation d'un œuf fécondé (zygote) (rencontre d'un ovocyte et d'un spermatozoïde).
- Ovocyte bloqué au stade métaphase de la deuxième division méiotique.
- Reprise de la méiose et l'achèvement de la deuxième division méiotique qui conduit à l'expulsion du second globule polaire.
- Mélange des pronucléus mâle et femelle (qui apportent chacun un lot haploïde de chromosomes), permettant de rétablir la diploïdie du produit de conception.

Le mélange des matériels génétiques aboutit rapidement à la première division par **mitose** de la cellule œuf :

Il s'agit de la toute première division d'une longue **série de mitoses successives** qui constituera la segmentation.



Cette première division aboutit donc à la formation de deux cellules = LES BLASTOMÈRES

#### 4) La segmentation :

- La segmentation correspond à une série de mitoses successives à partir des deux premiers blastomères.
- Cette série de division mitotique contribue à la transformation de l'œuf qui va évoluer en différents stades.

*Là je vais reprendre la présentation de l'ancienne tutrice Lisartère car c'était très bien.*

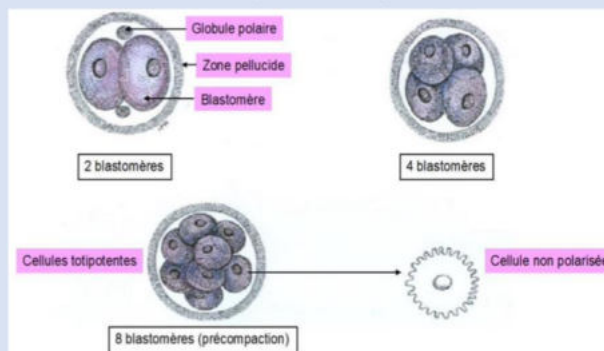
##### 1er stade : PRECOMPACTION

Le premier stade correspond au stade de **précompaction** : l'œuf est une petite **masse sphérique homogène de 2, 4, 8 puis 16 blastomères**.

Chacun de ses blastomères représente une cellule dite « **totipotente** ».

➤ Une cellule dite totipotente, est une cellule qui **en théorie** serait capable de **générer un organisme entier** y compris les **annexes embryonnaires**.

À ce stade, les blastomères sont des **cellules sphériques, juxtaposées** les unes aux autres, **non polarisées**, et qui sont maintenues entre elles par la **zone pellucide**.



Le nombre de blastomères ↗ mais PAS la taille

## 2ème stade : COMPACTION ou MORULA

Le second stade évolutif de l'œuf correspond au stade de **compaction** ou encore appelé stade de **morula**.

Le terme de « **morula** » fait référence à l'**aspect morphologique** de l'œuf qui à ce stade s'apparente à une petite **mûre**.

La **compaction** fait référence au fait que le **nombre de blastomères augmente** mais la **taille globale** de la petite sphère est **toujours équivalente à celle de l'ovocyte+++**.

Ainsi, le nombre de blastomères s'accroît pour passer de 16 à 64 blastomères.

Mais à ce stade il est possible de distinguer **2 populations de blastomères** :

- En **périphérie** : on observe des cellules, qui d'un point de vue morphologique, commencent à **s'aplatir** et à se **polariser** avec un **pôle apical recouvert de microvillosités** (elles sont toujours recouvertes par la ZP).

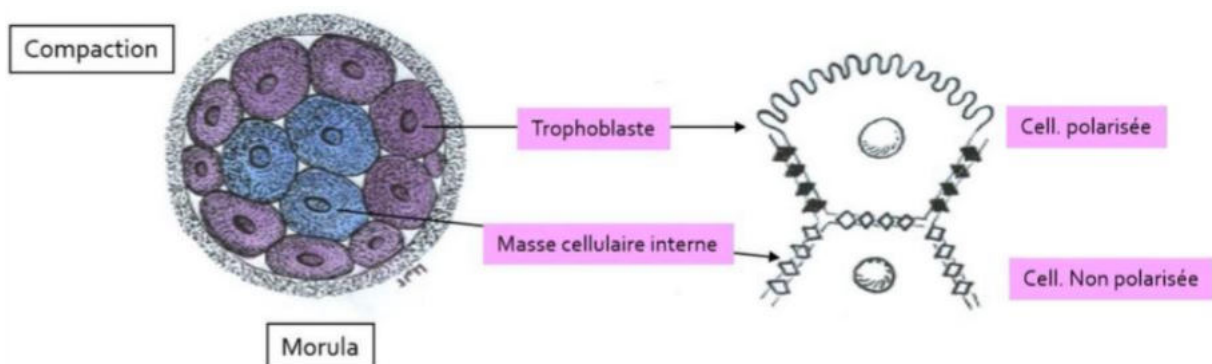
Ces cellules deviennent **jointives** entre elles pour former une **couche continue** de cellules qui seront à l'origine du **trophoblaste**. Le trophoblaste sera à l'origine de **certains tissus extra-embryonnaires**, mais pas de tous, comme par exemple le **mésenchyme extra-embryonnaire (MEE)** qui provient de l'**épiblaste I** (=épiblaste primitif) ayant pour origine la **masse cellulaire interne (MCI)** !

- Au **centre** : on observe des cellules **non polarisées**, qui seront à l'origine de la **masse cellulaire interne** qui donnera naissance à l'**ensemble des tissus embryonnaires**.

Les cellules de la MCI sont des cellules dites « **pluripotentes** » c'est-à-dire que leur potentiel de différenciation se restreint : on les appelle également **cellules souches embryonnaires** (cellules ES).

Ces cellules souches pluripotentes vont être capable de donner naissance à l'**ensemble des cellules dérivées des trois feuillets embryonnaires primitifs** (ectoblaste, mésoblaste et entoblaste), soit environ 200 types de cellules différents.

➤ Contrairement aux blastomères du stade précédents, elles **ne pourront pas** donner en théorie un organisme entier et les annexes embryonnaires.

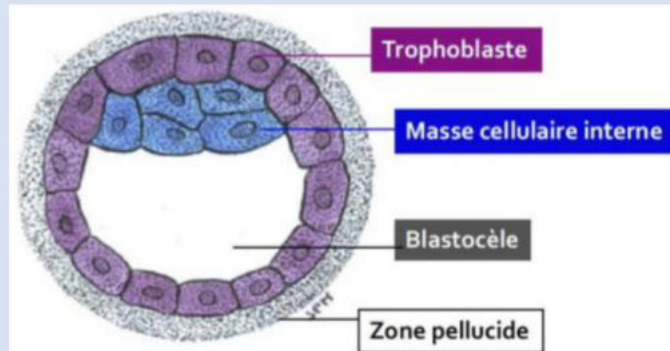




### 3ème stade : BLASTOCYTE

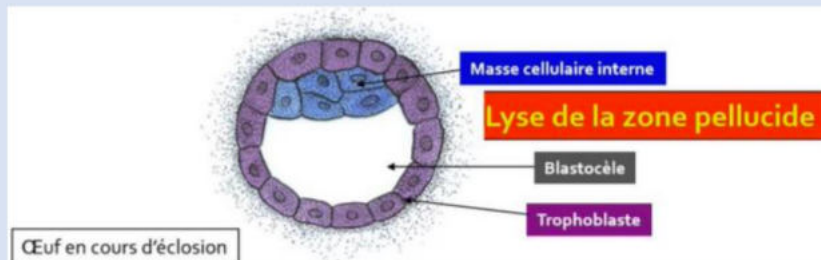
Le stade **blastocyste** survient lorsque **du liquide s'infiltre à l'intérieur de la morula**, refoulant les cellules centrales de la MCI à **un pôle** de l'œuf contre le trophoblaste.

La MCI devient ainsi **excentrée** et une **cavité liquidienne** se forme, elle correspond au **blastocèle**.



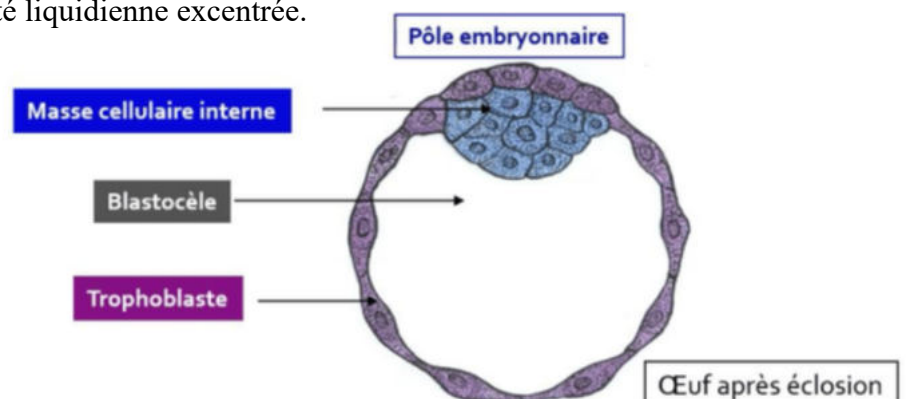
### 4ème stade : ECLOSION

La zone pellucide (ZP) **se résorbe**, elle va être résorbée par une **lyse enzymatique** via une **strypsine** (enzyme « **trypsine like** »). Cela va entraîner la mise à nue de l'œuf au stade blastocyste : on parle alors de **stade d'éclosion**.



### BILAN À J5-J6 :

- Blastocyste débarrassé de sa zone pellucide (ZP).
- Délimité par une couche continue de cellule -> le trophoblaste (TB).
- La MCI se trouve accolée au trophoblaste au niveau du pôle embryonnaire de l'œuf. (pôle opposé = pôle anté/ab embryonnaire)
- Le blastocèle forme une cavité liquidienne excentrée.



## 5) La migration :

### - Concomitante à la segmentation.

- migration *progressive* du lieu de la fécondation vers la cavité utérine.

### - Trois phénomènes conjoints :

- La contraction des cellules musculaires lisses qui appartiennent à la musculature de la paroi de la trompe. Ces contractions musculaires vont être à l'origine d'un péristaltisme (favorise le déplacement des sécrétions des cellules glandulaires de la muqueuse de la paroi de la trompe).
- Les sécrétions des cellules glandulaires, en plus de fournir un substrat nutritif à l'œuf potentiellement fécondé, permettent de baigner celui-ci et donc favoriser son déplacement.
- Le battement des cils situés au pôle apical de cellules épithéliales appartenant à la muqueuse tubaire (muqueuse de la paroi de la trompe).

NB : La **musculature** correspond à la **couche moyenne** de la paroi tubaire et la *muqueuse* correspond à la *couche la plus interne*. Cette muqueuse est constituée par un épithélium, une membrane basale et un chorion sous-jacent.

### ++++ **Le déplacement spatio-temporel de l'œuf**

A noter :

J0 : **fécondation** → 1/3 externe de l'ampoule

- accollement en postéro supérieur
- isthme ≠ ampoule
- on parle d'**ŒUF** pas d'embryon

J1/J2 : **2 puis 4 blastomères** → 1/3 interne de l'ampoule

J3 : **8 blastomères** → Isthme

J4 : **morula** → Entrée dans la cavité utérine

J5 : **blastocyste et éclosion** → Blastocyste libre dans la cavité utérine

J6 : **apposition** → Accollement blastocyste à l'endomètre

## 6) L'apposition :

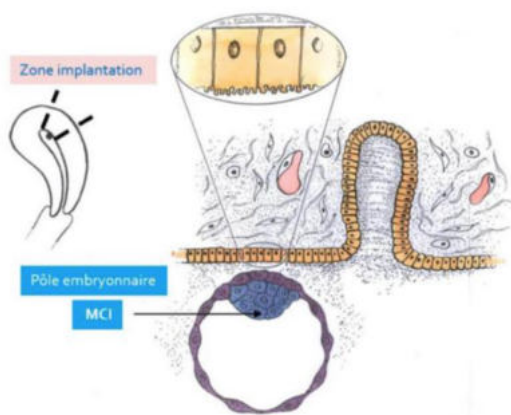
La nidation, encore appelée implantation, est un évènement majeur de la 2ème semaine du développement et commence pendant la S1 à J6 :

-> *accolement du blastocyste libre à l'épithélium de l'endomètre.*

-> *par le pôle embryonnaire.*

-> respecter une fenêtre spatio-temporelle optimale.

- **Fenêtre d'implantation (notion temporelle)** et qui correspond à J21 du cycle menstruel (possible de J20 à J24)
- **Zone d'implantation (notion spatiale)** = partie postéro-supérieure de l'utérus.



## 7) Les pathologies de la première semaine :

### a. Arrêt du développement

Il est responsable de fausses couches très précoces, correspondant à la mort de l'œuf.

Se traduit à l'échographie par un œuf clair.

Cet arrêt peut être causé par des altérations génétiques, plus particulièrement des aneuploïdies chromosomiques pouvant résulter :

-> D'anomalies au moment de la méiose maternelle ou paternelle : accidents *pré-zygotiques*.

-> D'anomalies mitotiques *post-zygotiques* au moment des mitoses de la segmentation.

Attention : Au moins **50%** des produits de conception sont éliminés pour une très grande majorité au cours de la première semaine.

### b. Les jumeaux (C'est un VARIANT, PAS UNE PATHO)

-> Vrais jumeaux « monozygotes » = évolution indépendante des 2 premiers blastomères.

-> Faux jumeaux « dizygotes » = fécondation de deux ovocytes expulsés lors du même cycle.

Vrais : même patrimoine génétique / Faux : pas le même patrimoine génétique

## 8) Conclusion :

Au total, lors de la première semaine du développement, le diagnostic de la grossesse n'est en général pas posé.

Le zygote, issu de la fécondation au 1/3 externe de l'ampoule, passe, grâce à une série de divisions mitotiques successives, d'une cellule (appelée cellule œuf) à un blastocyste libre.

Il est débarrassé de sa zone pellucide, et va s'accoler (par son pôle embryonnaire) à l'épithélium de l'endomètre utérin : 1ère étape de la nidation qui se poursuivra pendant la deuxième semaine du développement.

QCMs (issus de la ronéo)

QCM 1 : Parmi les propositions suivantes, la (les) quelle(s) est/sont exacte(s) ?

- A) La première semaine du développement est marquée par la segmentation de l'œuf et sa nidation
- B) La fécondation se déroule dans l'isthme de la trompe
- C) C'est au cours de la S1 que les cellules du produit de conception perdent leur totipotence
- D) L'éclosion de l'œuf correspond à la lyse de la zone pellucide
- E) C'est à J6 que le blastocyste libre s'accrole (=apposition) à l'endomètre par son pôle anté-embryonnaire

QCM 2 : À propos de la 1ère semaine, parmi les propositions suivantes, la (les) quelle(s) est/sont exacte(s) ?

- A) C'est au stade de blastocyste qui s'individualisent 2 populations de cellules : le trophoblaste et la masse cellulaire interne
- B) La masse cellulaire interne est située au centre du blastocyste
- C) Tous les tissus extra-embryonnaires dérivent du trophoblaste
- D) Tous les tissus embryonnaires dérivent de la masse cellulaire interne
- E) Aucune des propositions citées ci-dessus n'est exacte

QCM 3 : À propos de la 1ère semaine, parmi les propositions suivantes, la (les) quelle(s) est/sont exacte(s) ?

- A) La fécondation a lieu dans le 1/3 interne de l'ampoule
- B) À J3, la zone pellucide est lysée : c'est l'éclosion
- C) À J4, c'est un œuf au stade de blastocyste libre qui pénètre dans la cavité utérine
- D) À J6, le blastocyste libre entre en contact avec l'épithélium de la muqueuse utérine
- E) Aucune des propositions citées ci-dessus n'est exacte

QCM 4 : Le phénomène de compaction de l'œuf :

- A) Correspond à la formation de la morula
- B) Correspond à la répartition des blastocystes en deux populations
- C) Voit le trophoblaste s'individualiser en périphérie de l'embryon
- D) Voit la masse cellulaire interne s'individualiser au sein de l'embryon
- E) Intervient lors de la migration de l'œuf
- F) Se produit au niveau du 1/3 interne de l'ampoule tubaire



## CORRECTION

### QCM 1 : CD

- A) Faux : la S1 est marquée par la segmentation mais pas par la nidation, puisqu'elle commence à peine en fin de première semaine. Ce qui marque la S1 c'est la segmentation et la migration de l'œuf !
- B) Faux : la fécondation se déroule dans le 1/3 externe de l'ampoule de la trompe !
- C) Vrai
- D) Vrai
- E) Faux : le blastocyste s'accroche par son pôle embryonnaire !

### QCM 2 : D

- A) Faux : c'est au stade de compaction !
- B) Faux : la masse cellulaire interne est excentrée contre le trophoblaste par l'apparition de la cavité liquidienne (le blastocèle)
- C) Faux : pas tous ! Le mésenchyme extra-embryonnaire dérive de l'épiblaste primitif qui a pour origine la masse cellulaire interne
- D) Vrai
- E) Faux

### QCM 3 : D

- A) Faux : la fécondation a lieu dans le 1/3 externe de l'ampoule
- B) Faux : ce n'est pas à J3 mais à J5 !
- C) Faux : c'est la morula qui pénètre dans la cavité utérine à J4
- D) Vrai
- E) Faux

### QCM 4 : AE

- A) Vrai
- B) Faux : répartition des blastomères en deux populations
- C) Faux : on ne parle pas encore tout à fait d'embryon mais d'œuf !
- D) Faux : même justification que l'item C
- E) Vrai
- F) Faux : la compaction intervient au moment où l'œuf pénètre dans la cavité utérine, au stade morula