

TUT'RENTREE 2024

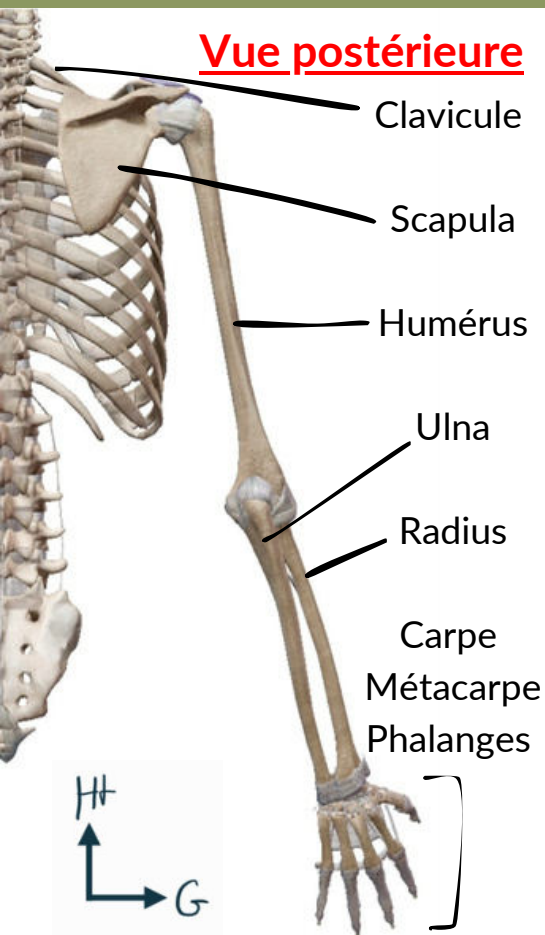
Membre supérieur (MS)

- *Os ; Articulations ; Pathologies ; Muscles ; Innervation ; Vascularisation*



Membre supérieur

Vue postérieure



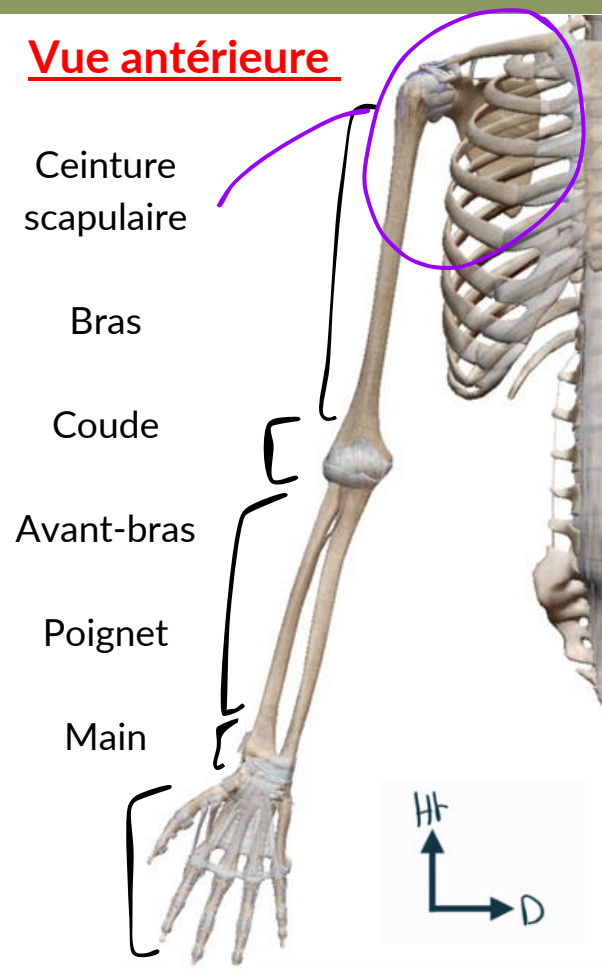
= Membre thoracique

Régions proximale,
intermédiaire et distale

Plusieurs articulations

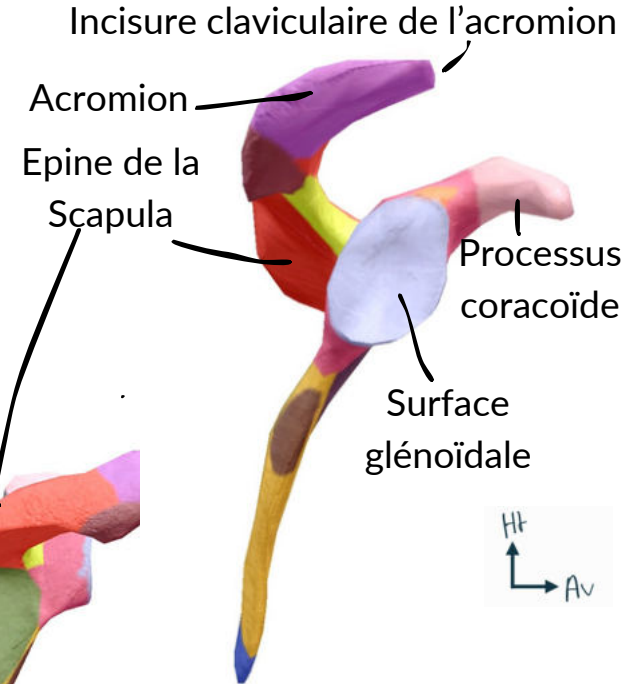
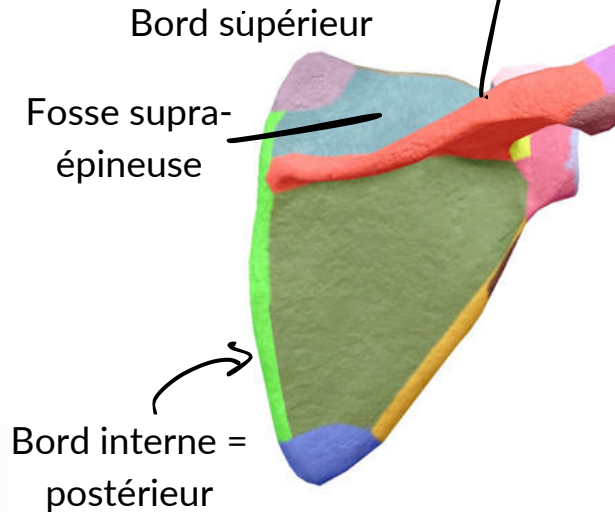
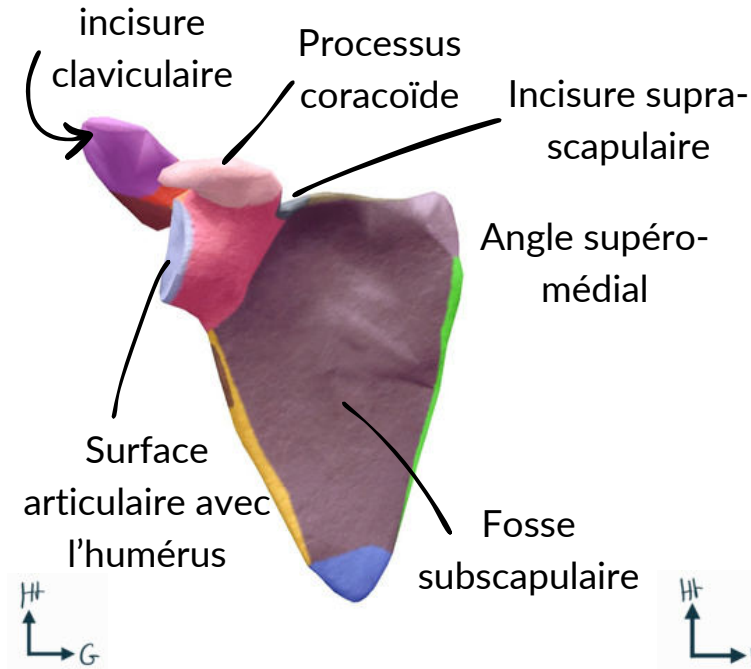
Fonction : **préhension** +++ =
utilisation et orientation de la
main dans l'espace

Vue antérieure



Scapula

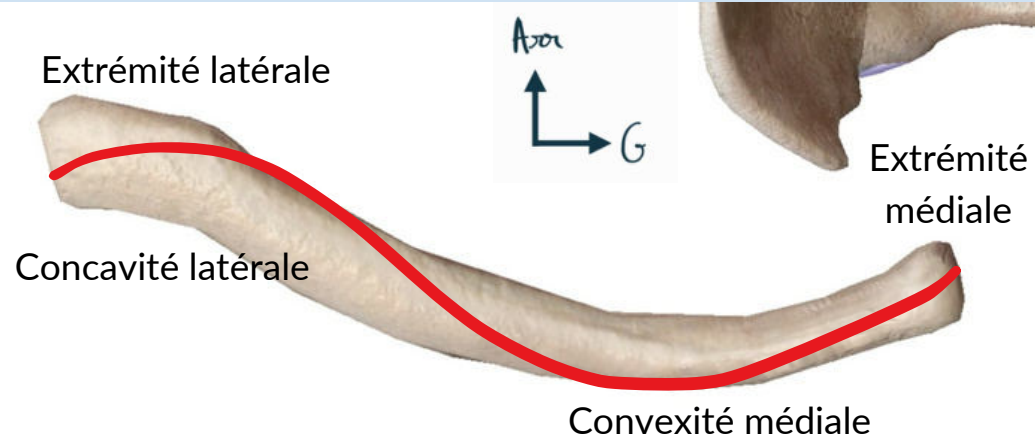
- Arrière de la cage thoracique **PAS LATERAL**
- Près de la ligne médiane
- Corps légèrement **concave vers l'avant et très fin**




Vue antéro-latérale

Clavicule

- Forme de "S" ou de "˘" en vue supérieure D
- Convexité antérieure médiale
- Concavité antérieure latérale
- Articulations avec le **manubrium sternal** et l'**acromion de la scapula**

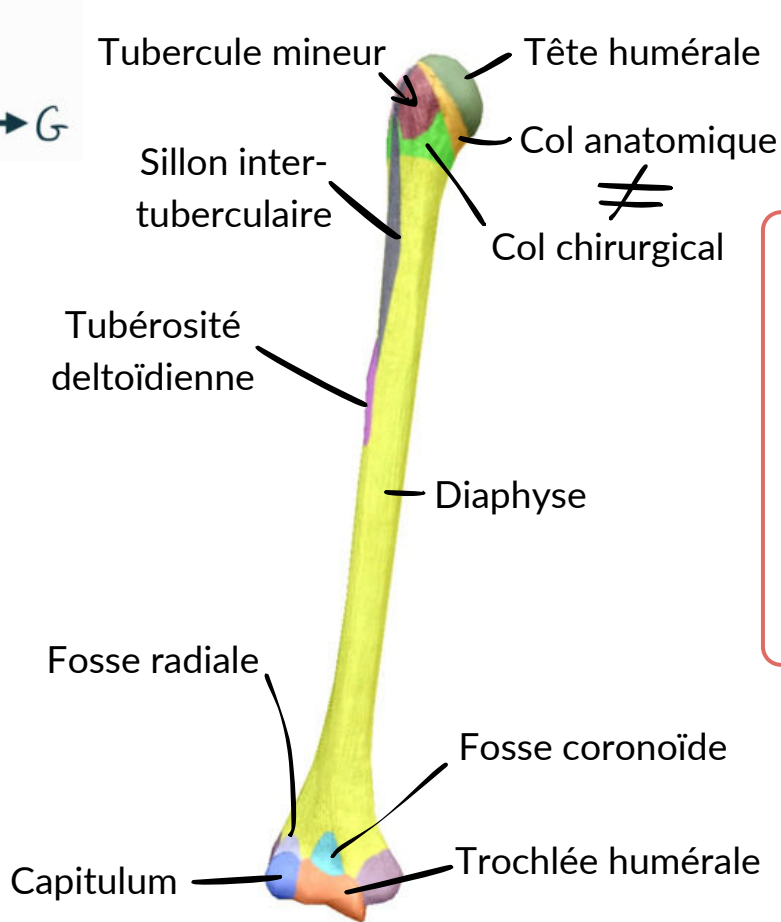


Vue supérieure de la clavicule droite

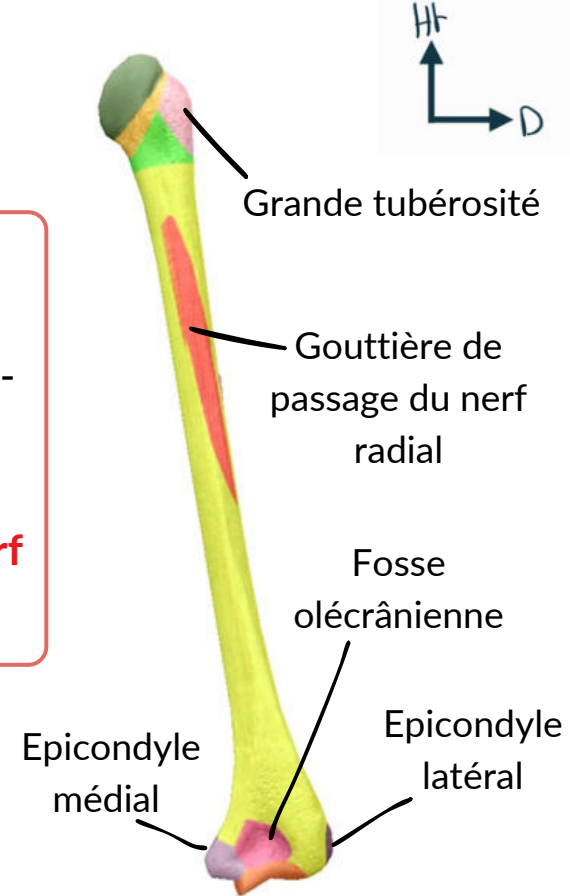


Vue inférieure de la clavicule droite

Humérus



- Os **long**
- Surface art. proximale => articulation scapulo-humérale
- **Fracture diaphyse humérale => lésion nerf radial +++**

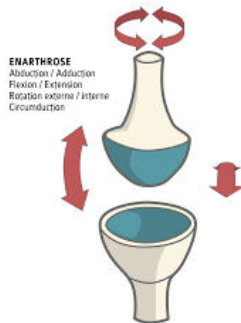


Articulation de l'épaule

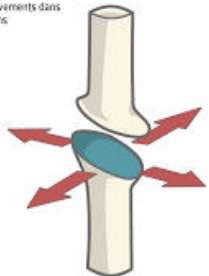
5 articulations donc 3 synoviales et 2 syssarcoses = sans contact cartilagineux

Trapézoïde + conoïde

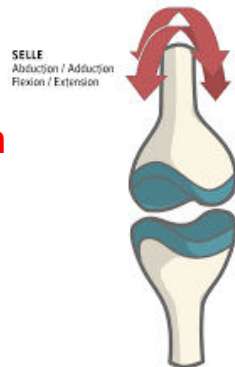
- Articulation **scapulo-humérale** = **sphéroïde**



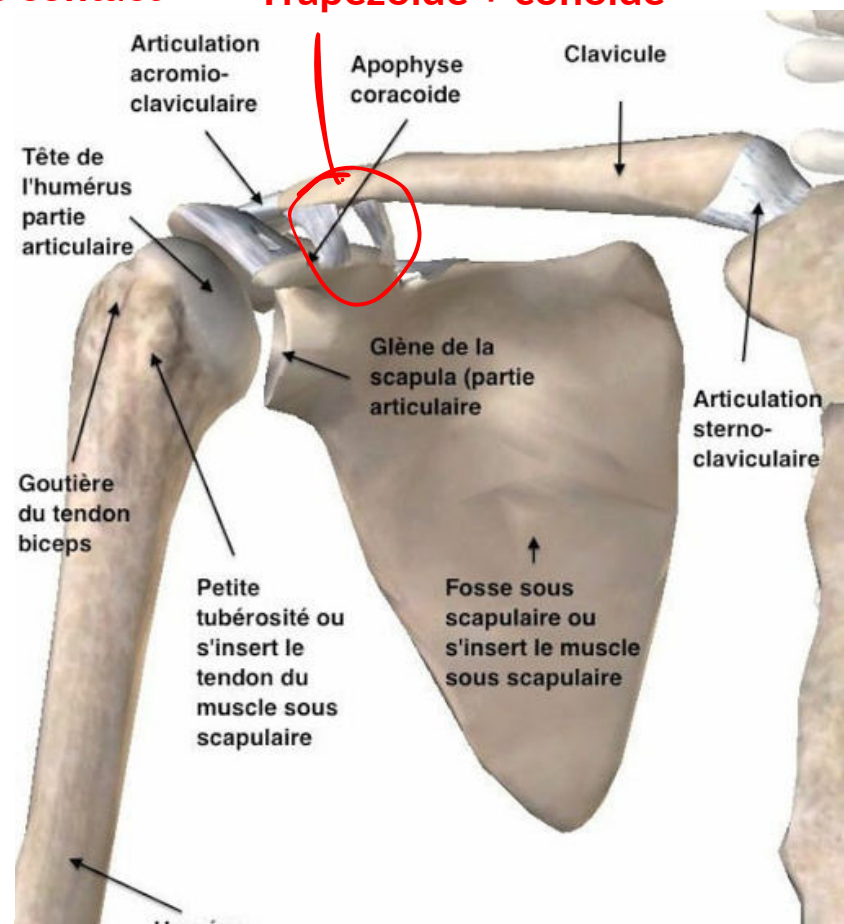
ARTHRODIE
Petits mouvements dans tous les sens



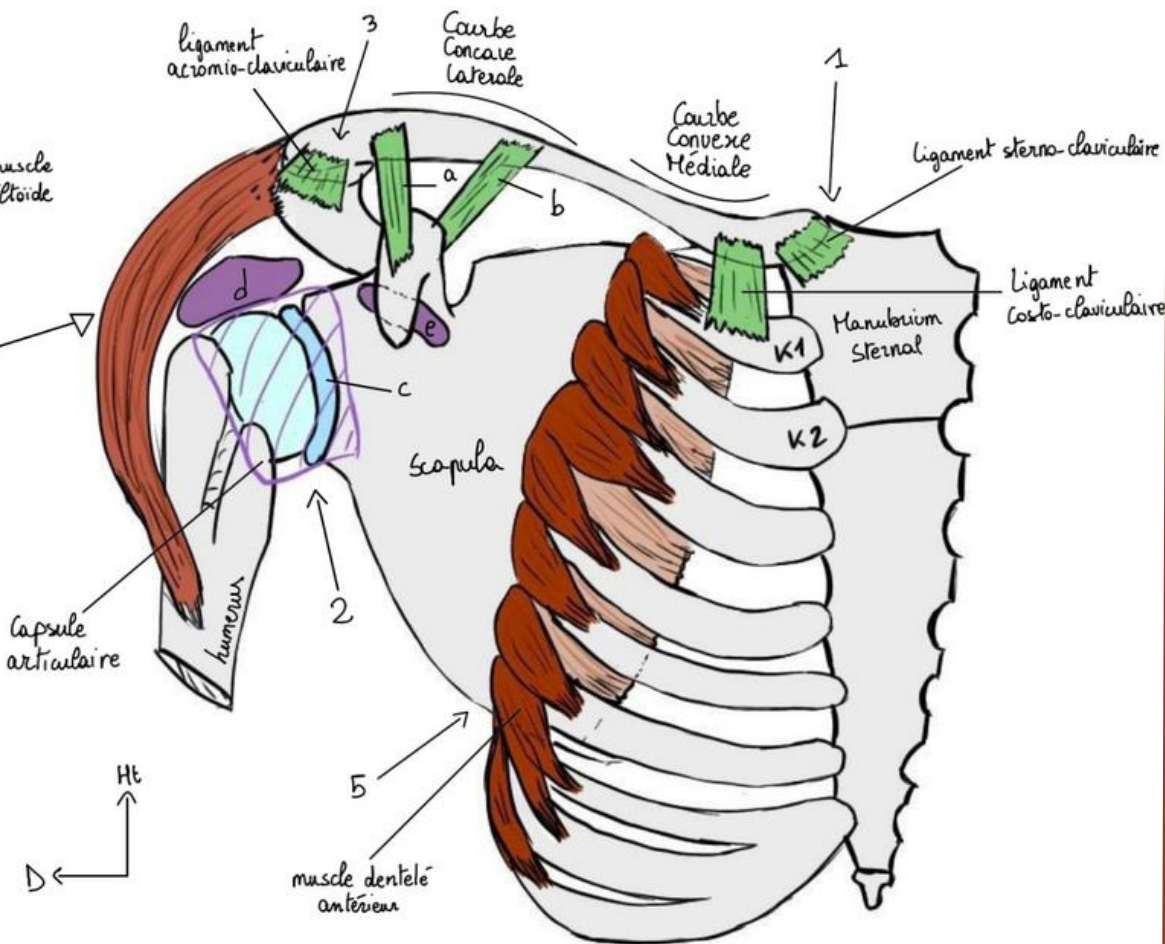
- Articulation **acromio-claviculaire** = **plane**



- Articulation **sterno-claviculaire** = **en selle**



Articulation de l'épaule

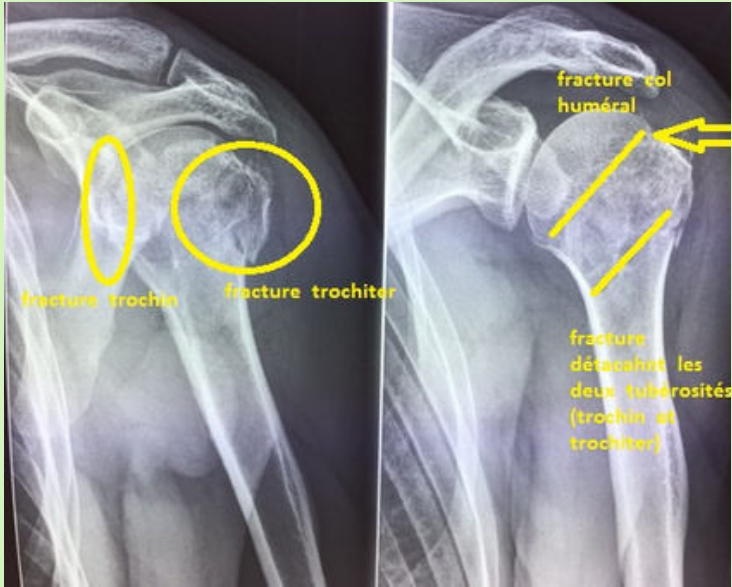


- **Scapulo-thoracique** => entre la scapula et le grill costal
- Apporte **30° de +** pour lever le bras
- **Dentelé antérieur** inséré au bord médial de la scapula + Partie latérale et antérieure des côtes, amène la scapula vers l'avant
- Patho = winging scapula

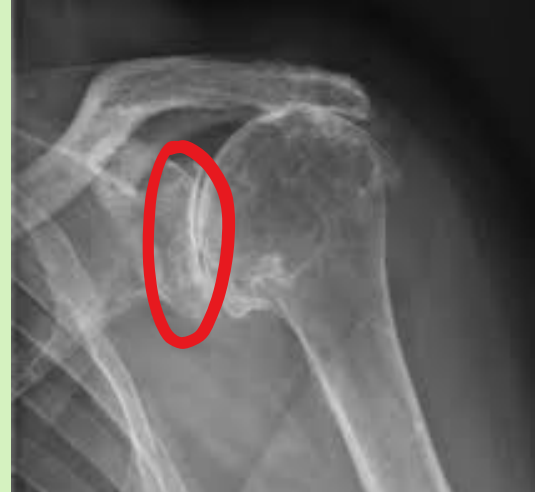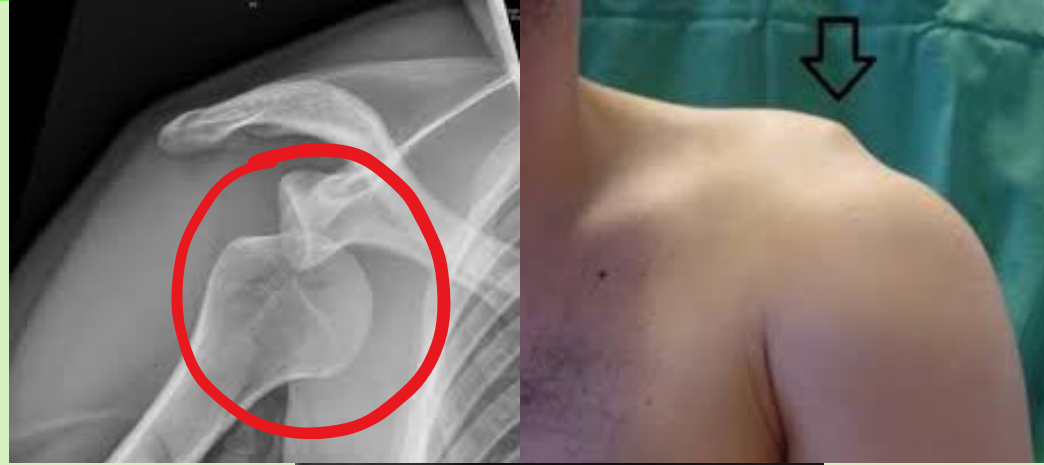- **Sous-deltoïdienne**
- Bourse synoviale avec liquide de glissement entre la face profonde du deltoïde et l'extrémité supérieur humérale
- **Mobilité grâce à la coiffe des rotateurs**

Patho

Luxation

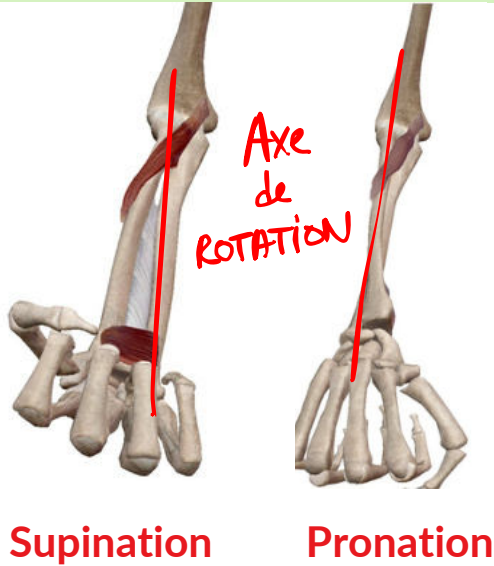

Fracture (humérus ou clavicule, scapula rare)



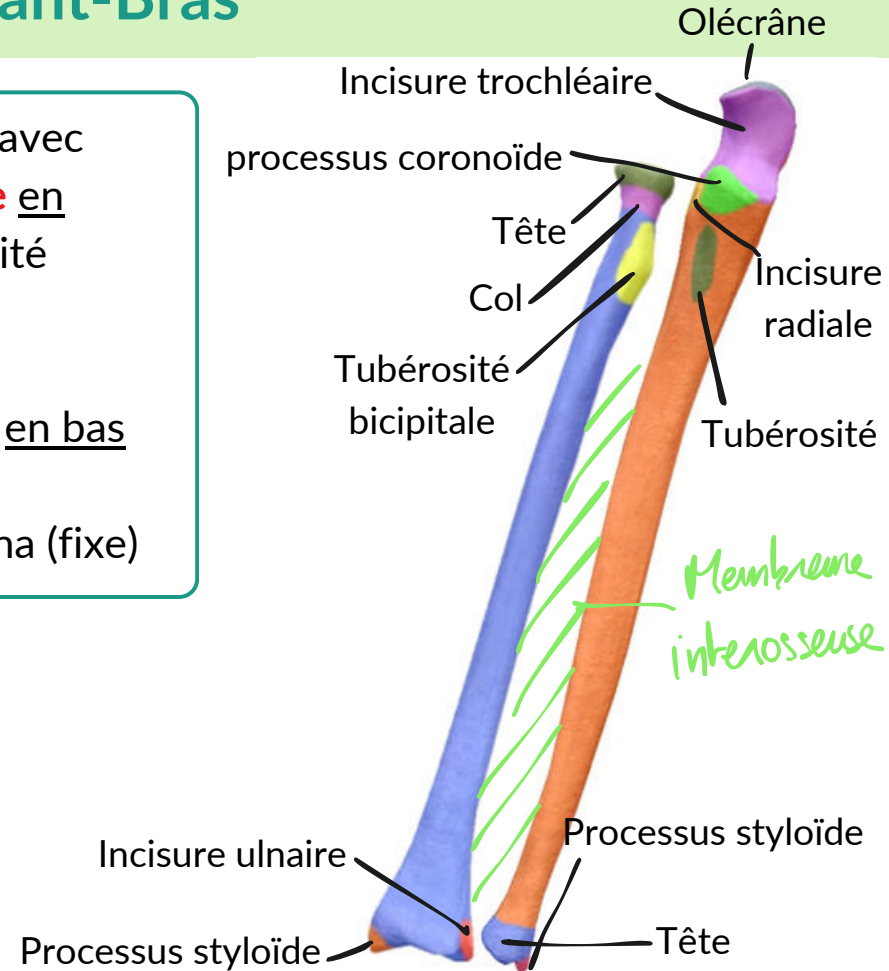
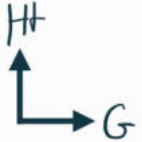
Omarthrose

Squelette Avant-Bras



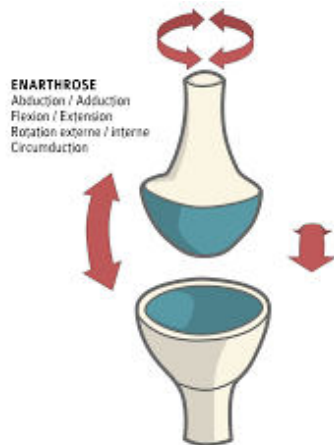
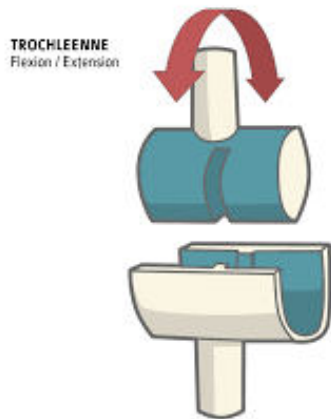
- Radius = "S" italique avec **courbure supnatrice** en haut ++++ = tubérosité **bicipitale**
- Tête et col en haut, **courbure pronatrice** en bas
- **Styloïde** en bas
- **Pivote** autour de l'ulna (fixe)

- droit comme un "I"
- **Incisure radiale** de l'ulna en haut
- **Tête** en bas (avec incisure ulnaire du radius)
- **Styloïde ulnaire** = petite pointe



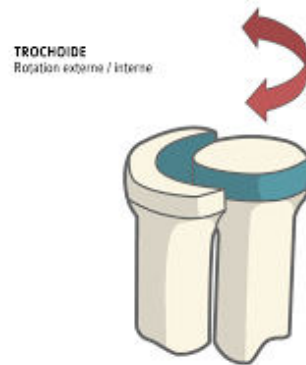Articulations du coude

- **Huméro-ulnaire** = **ginglyme** = **trochléenne**
- **1 DDL** (flexion-extension du coude)
- Trochlée + incisure humérale du processus olécrânien



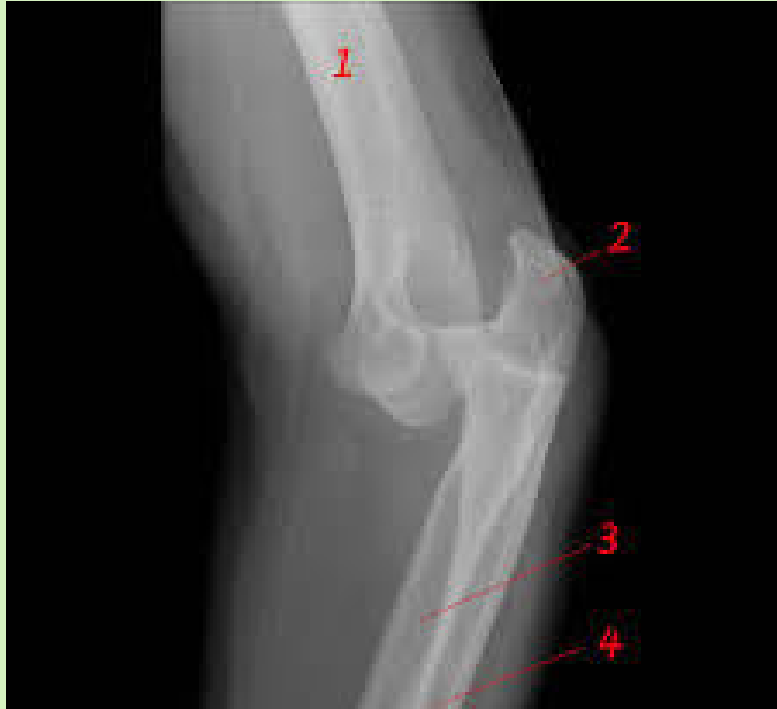- **Huméro-radiale** = **sphéroïde**
2 DDL
- Bas, haut et rotation de la tête radiale
- Surface sphérique pleine de l'humérus seulement en avant
- Surface creuse tête radiale

- Pronosupination = **2 trochoïdes inversées à axe commun**
- **Proximale** = tête radiale + incisure radiale => **ligament annulaire** qui entoure la tête
- **Distale** = tête ulnaire + incisure ulnaire



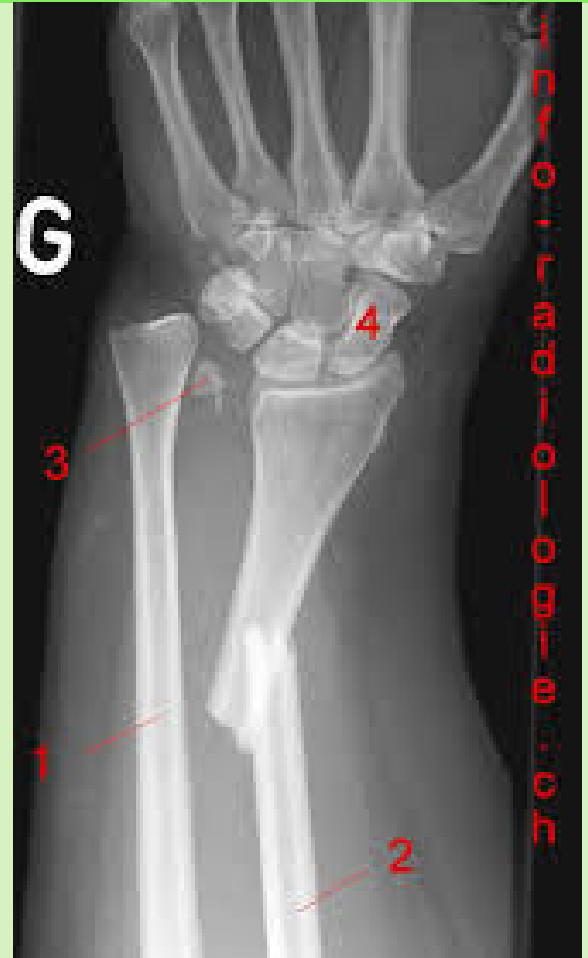Patho

Luxation

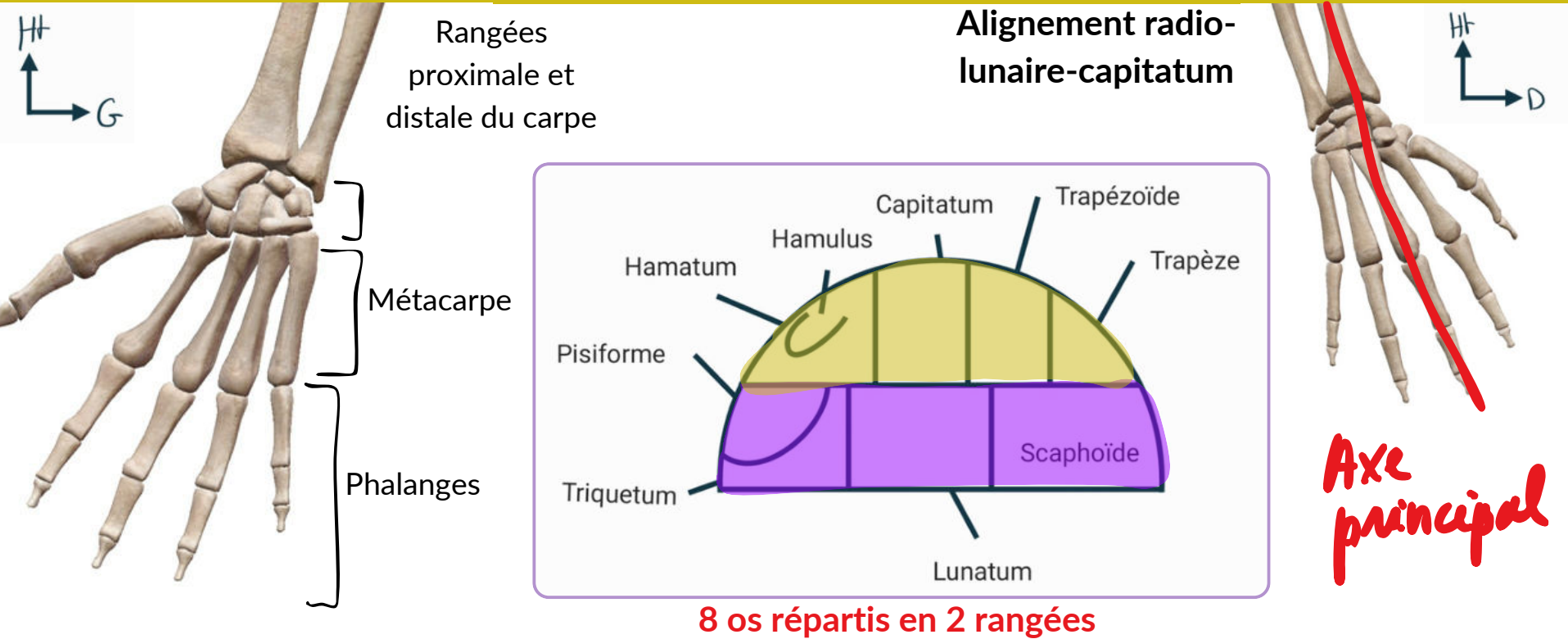


Fracture

ulna et olécrâne
+++, partie
circulaire de la tête
du radius



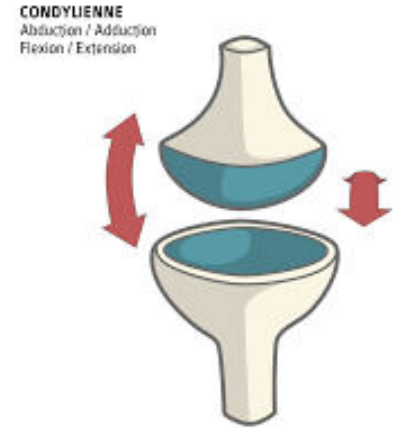
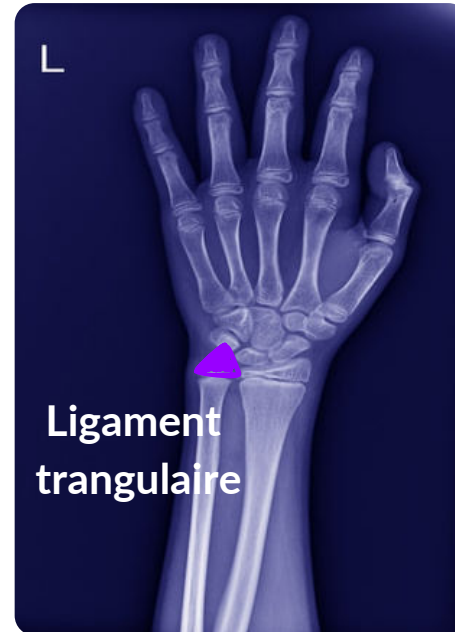
Squelette de la main



Mnémono = Sers La TaPette et Tais-Toi CocHonnie

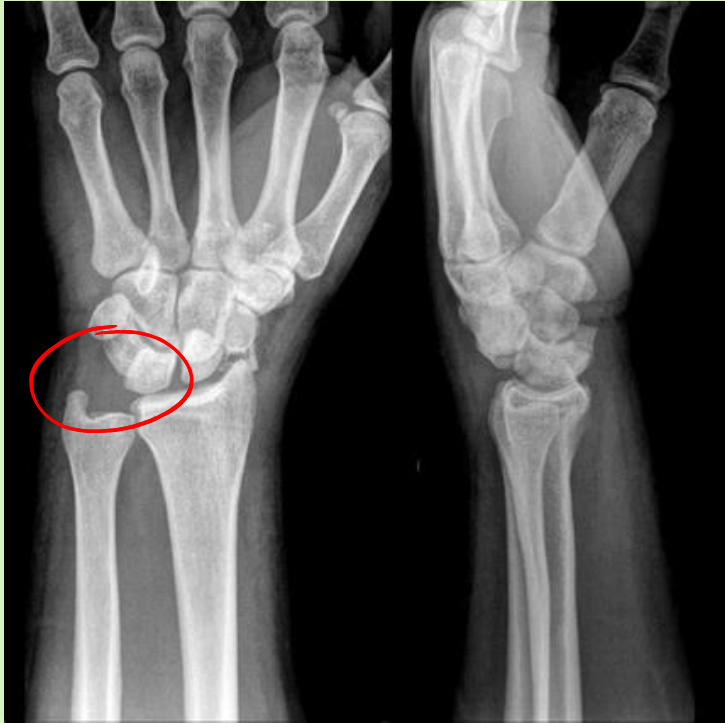Articulations du poignet

- **Type ellipsoïde**
- Partie creuse = surface inférieure du radius + ligament triangulaire
- Partie pleine = 1re rangée du carpe
- **Ligament triangulaire** = fibro-cartilage entre l'incisure ulnaire et la styloïde de la tête ulnaire
- **Flexion-extension** de la main/radius, mouvement intra-carpien entre les 2 rangées
- **Inclinaisons** radiale et ulnaire de la main
- **PAS DE ROTATION**

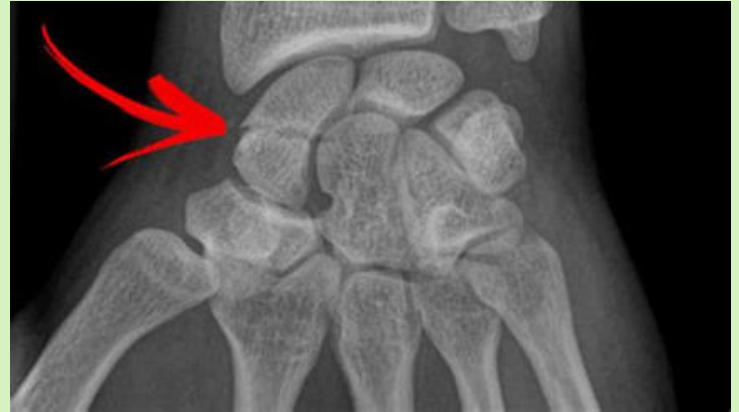

Patho

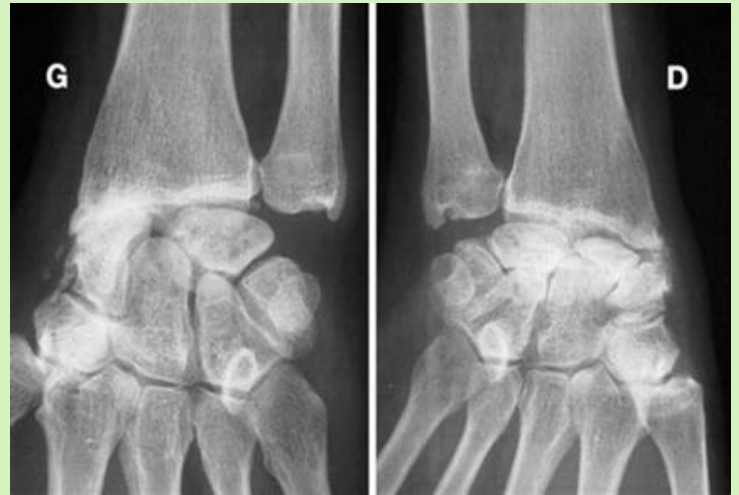
Luxation



Fracture



Arthrose (-
fréquente qu'à
l'épaule).

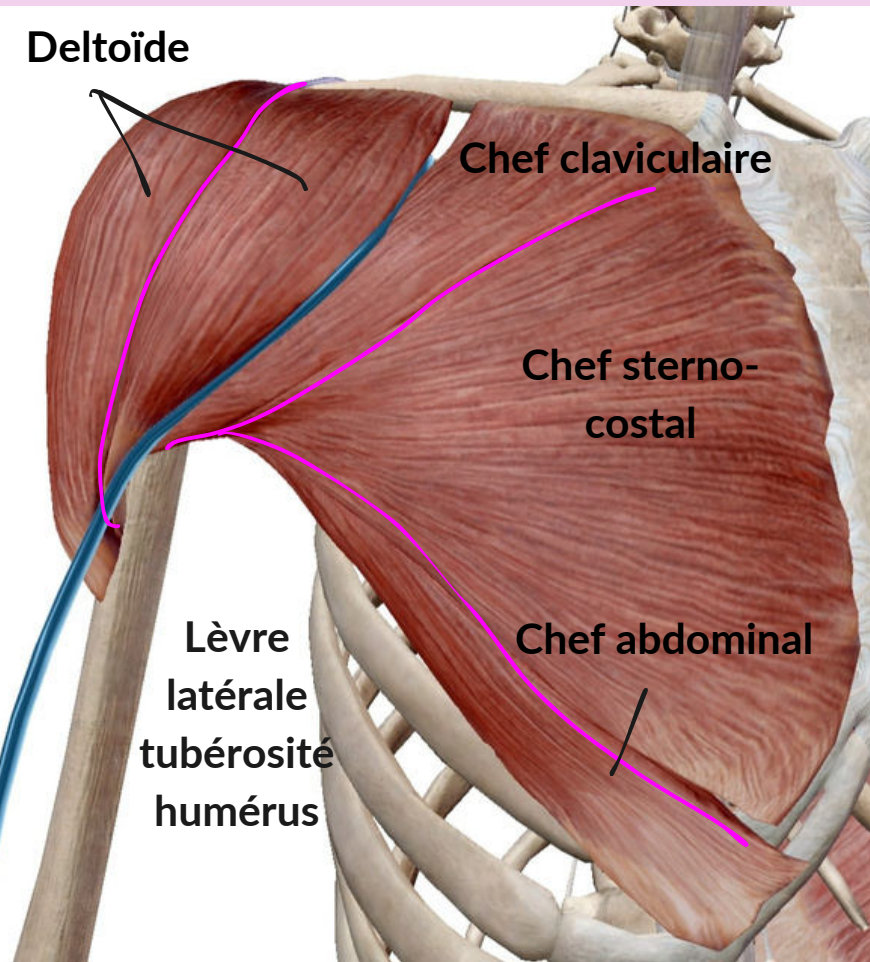


Parlons muscles, innervation et vascularisation

- Coucou ! Je viens vers toi parce que j'ai un peu de mal à comprendre qui occupe quelle loge dans le MS et par quel nerf sont innervés les muscles, Je confonds toujours ! Serait-il possible de me faire un petit récap ?
- *P1 en détresse*

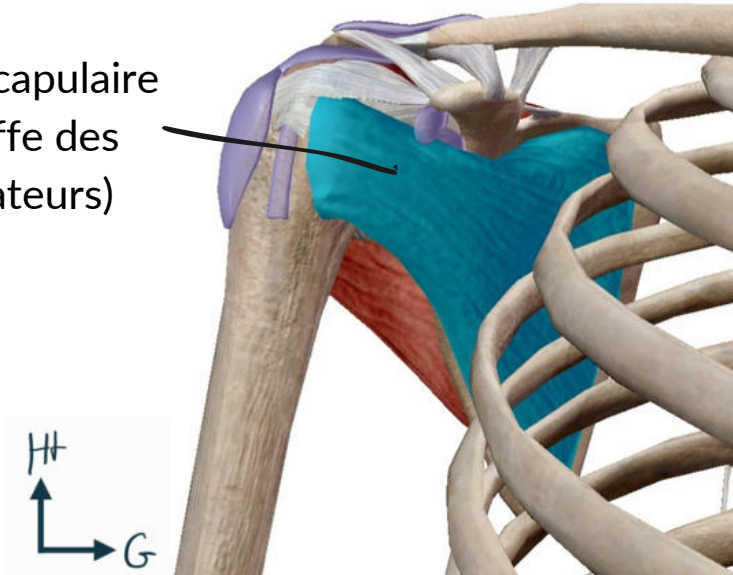


Muscles face **antérieure** MS

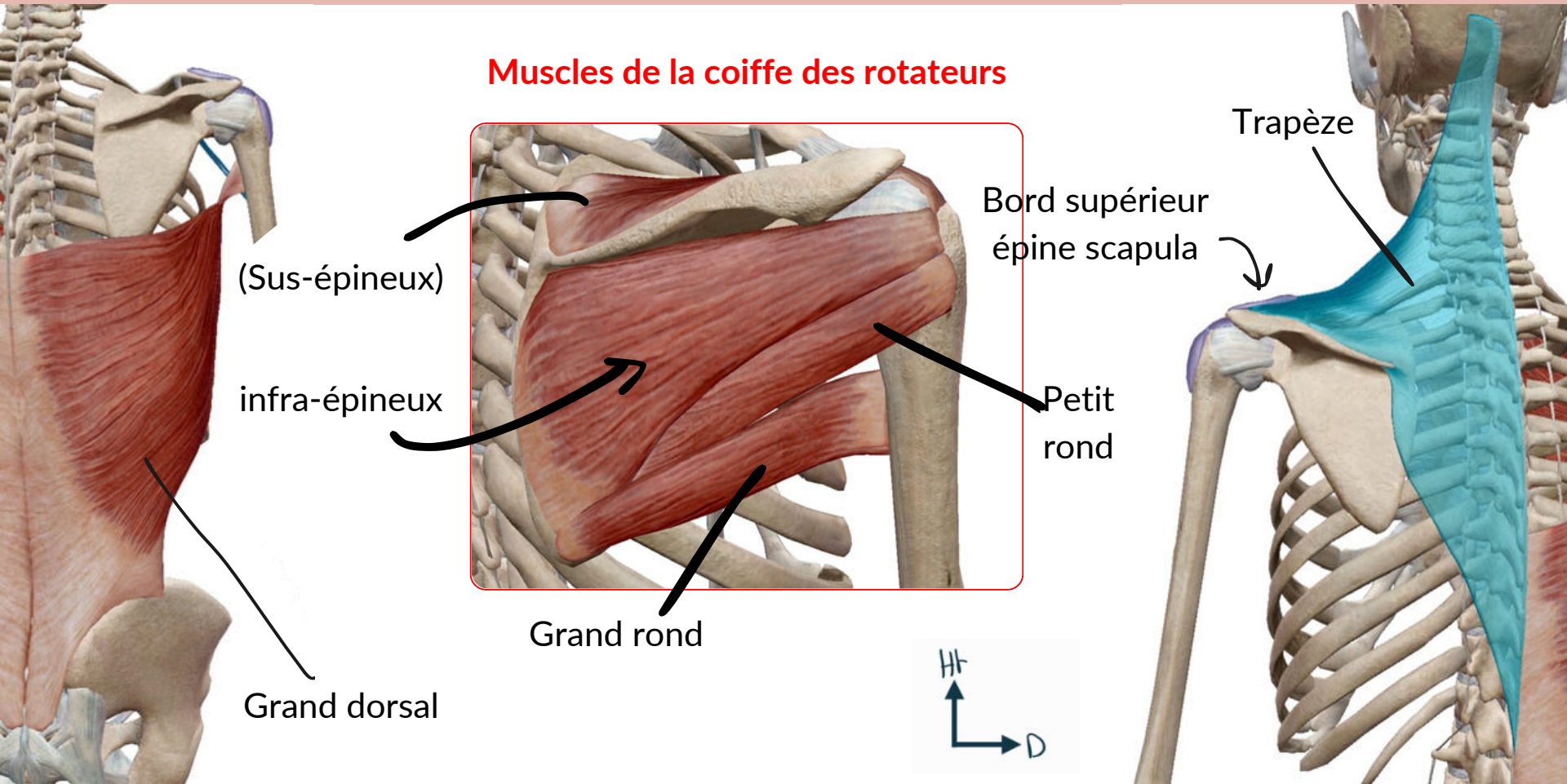


- Deltoïde : 3 parties Ant, Post et Moy innervé par le **nerf AXILLAIRE**
- Grand pectoral = **Superficiel** + 3 faisceaux
- **Sillón delto-pectoral** (où passe la **veine céphalique**)

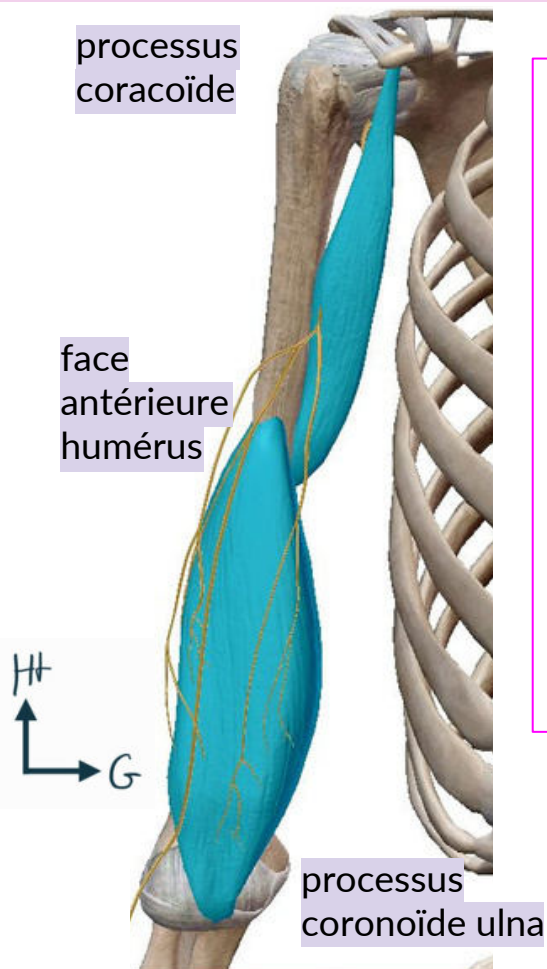
Sub-scapulaire
(coiffe des rotateurs)



Muscles face **postérieure** MS

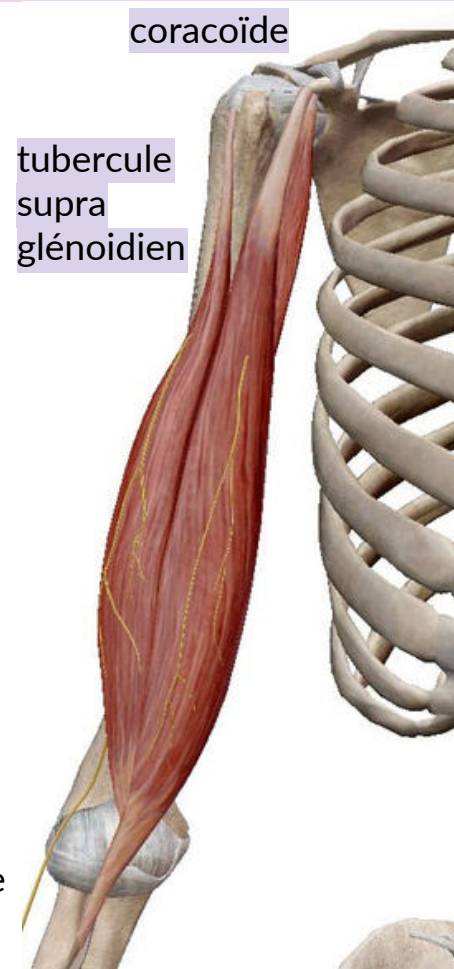


Loge antérieure du bras



- Le bras => 2 loges antérieure et postérieure
- Loge antérieure : 3 muscles
 - 1 **biceps brachial**
 - 2 **Coraco-brachial**
 - 3 **Brachial** (anciennement brachial antérieur)
- Innervation par le nerf musculo-cutané

courbure supinatrice radius



Loge **postérieure** du bras

tubercule infra glénoïdien

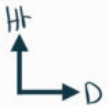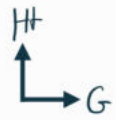
chef long

- Triceps brachial UNIQUEMENT => Triste donc tout seul, "tri" = 3 chefs
- Innervé par le nerf radial

chef vaste latéral

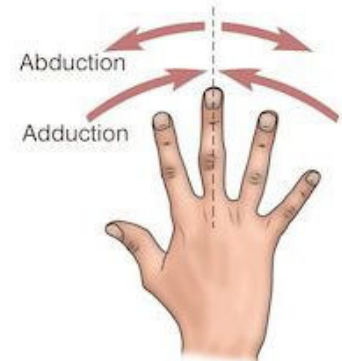
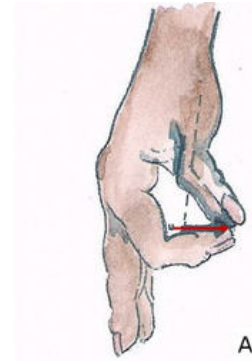
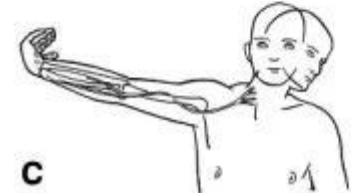
olécrâne

chef vaste médial

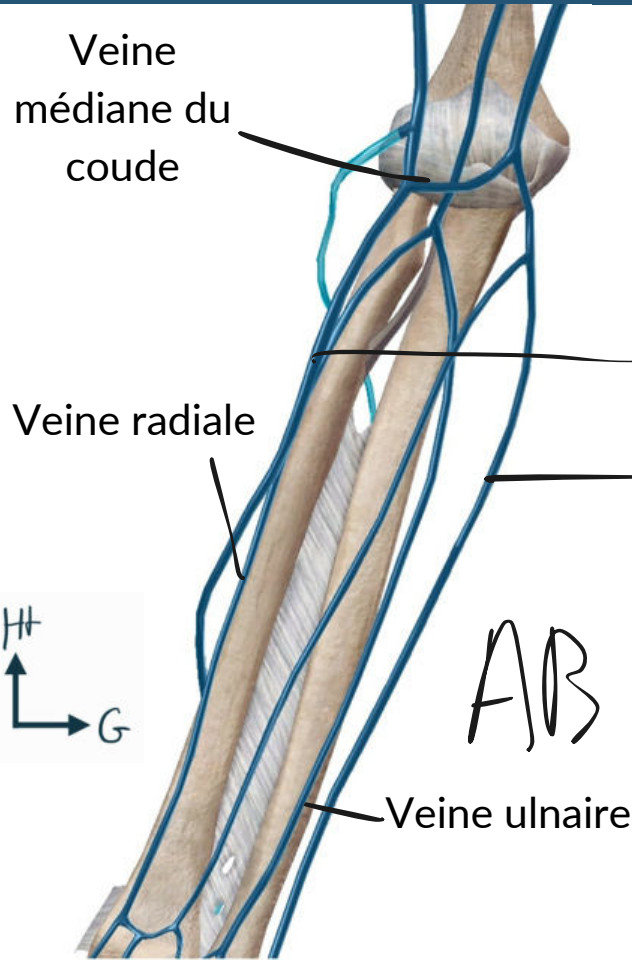


Innervation du bras et de l'avant-bras récap

- **Nerf radial** : innerve les muscles de la loge latérale de l'avant-bras + loge postérieure du bras : permet la flexion de l'avant-bras , l'extension de l'avant-bras, l'extension du poignet et la supination. Il innerve sensiblement la peau latérale de l'avant-bras = **nerf de l'extension (radial => RAIDE)**.
- **Nerf musculo-cutanée** : innerve les muscles de la loge antérieure du bras, permet la flexion de l'avant bras sur le bras mais aussi la supination grâce au biceps brachial + sensiblement la peau latérale de l'avant-bras => **d'abord musculo (pensez au biceps contracté) puis cutané (peau de l'avant-bras)**.
- **Nerf médian** : innerve les muscles de la loge antérieure de l'avant-bras. Permet la pronation, la flexion des doigts sauf pour les 2 faisceaux les plus médiaux du fléchisseur profond des doigts et il permet la flexion du poignet sur l'avant-bras. **Le médian c'est l'italien 🇮🇹 ce sont les doigts latéraux.**
- **Nerf ulnaire** : innerve les 2 faisceaux les plus médiaux du fléchisseur profond des doigts => permet de fléchir P3 sur P2 des 4e et 5e doigts. C'est le nerf de l'écartement et du rapprochement des doigts (forme un U).



Système veineux



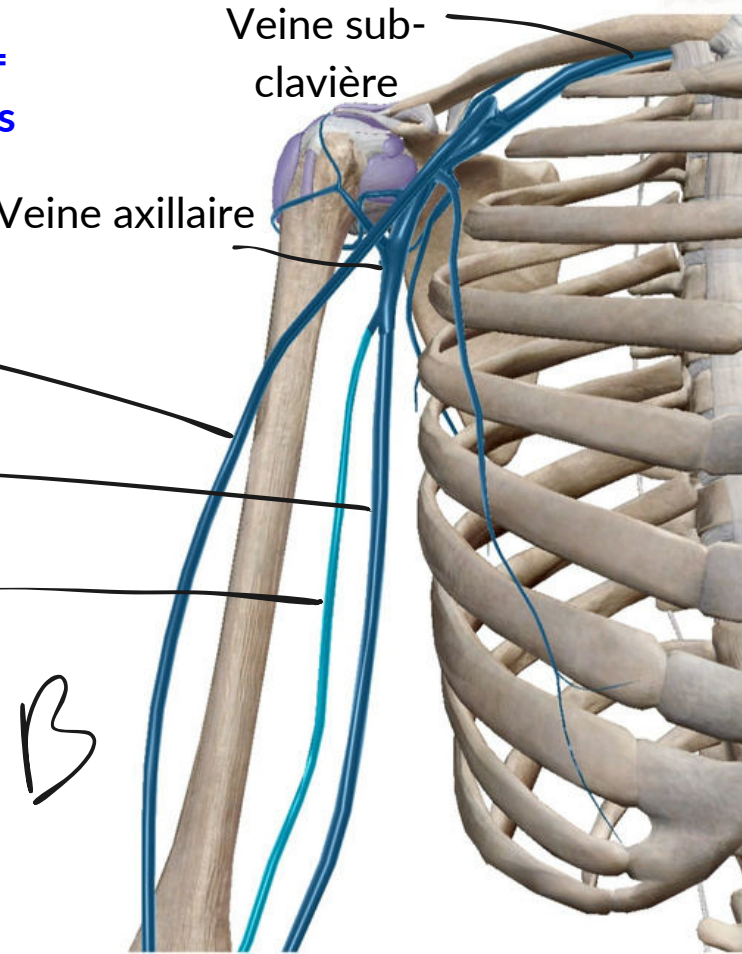
"M" veineux de Rouvière =
lieu de ponctions veineuses

=> + **superficiel**

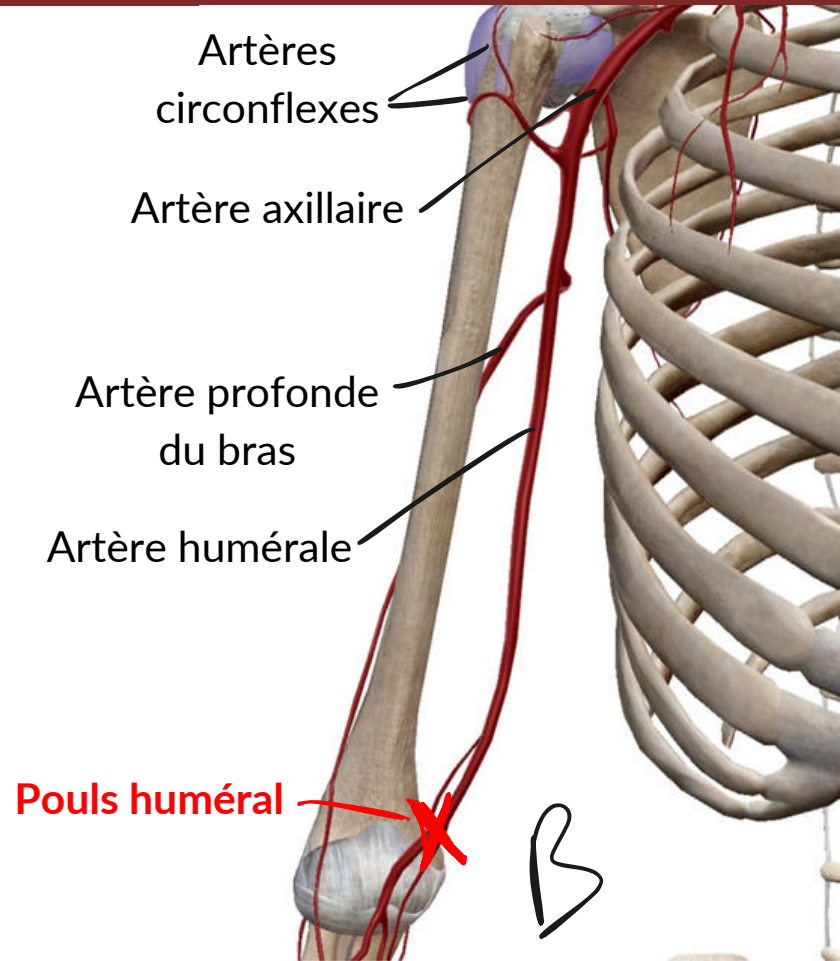
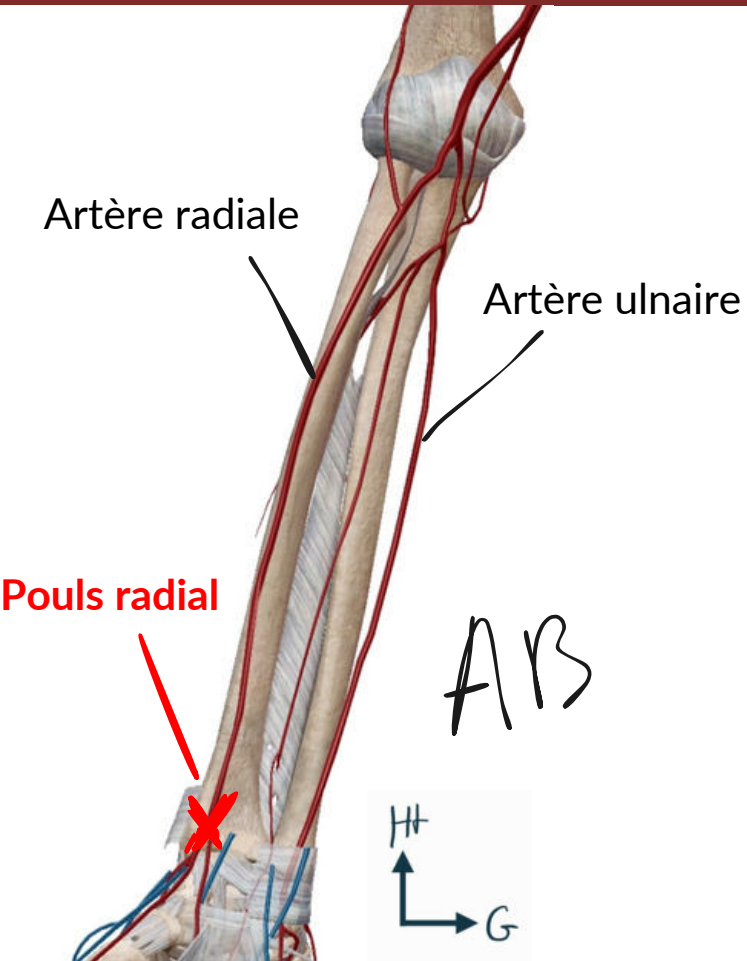
Veine céphalique

Veine basilique

Veine brachiale

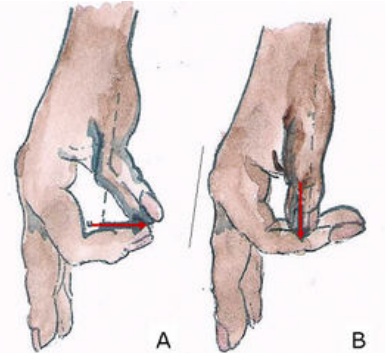
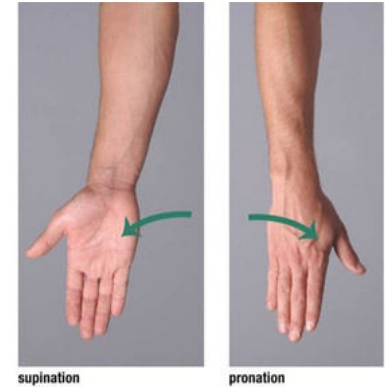
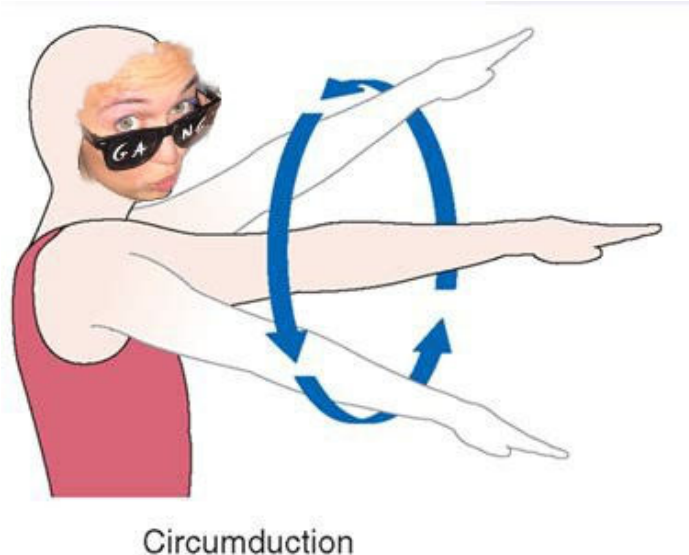



Système artériel



Anatomie fonctionnelle du MS

- **Epaule** : grande mobilité mais risque d'instabilité + circumduction
- **Coude** : Fonction de flexion-extension +++, la rotation du radius amène la pronosupination => amplitude de 180°
- **Main + poignet** : Précis, force de la poigne, pince avec le FAMEUX POUCE OPPOSABLE



QCM d'entraînement

- A propos du membre supérieur, indiquez la ou les proposition(s) exacte(s)

A) En position anatomique, on observe de dehors en dedans l'hamatum, le capitatum, le trapézoïde et le trapèze

B) L'articulation huméro-ulnaire est une articulation trochléaire, ce qui signifie qu'elle possède 2 DDL

C) Le nerf musculo-cutané permet la supination car il innerve le biceps brachial

D) Le "M" veineux de Rouvière est situé à la face postérieure du coude et est un lieu de ponction veineuse

QCM d'entraînement

- A propos du membre supérieur, indiquez la ou les proposition(s) exacte(s)

A) En position anatomique, on observe de dehors en dedans l'hamatum, le capitatum, le trapézoïde et le trapèze => de dedans en dehors

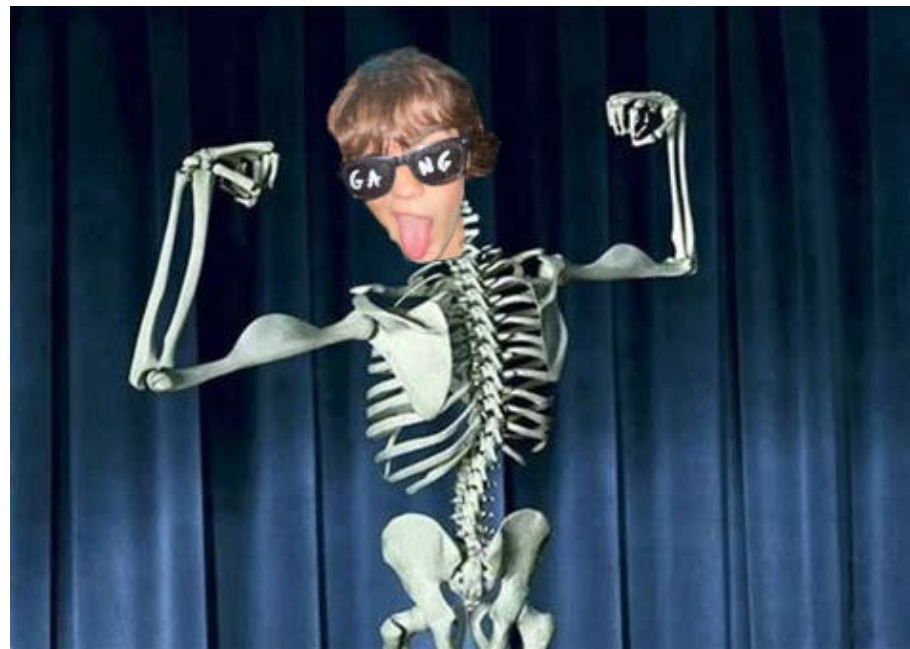B) L'articulation huméro-ulnaire est une articulation trochléaire, ce qui signifie qu'elle possède 2 DDL => 1 DDL (flexion-extension)

C) Le nerf musculo-cutané permet la supination car il innerve le biceps brachial

D) Le "M" veineux de Rouvière est situé à la face postérieure du coude et est un lieu de ponction veineuse => antérieure



Toi avant ce cours



**Toi quand tu dis scapula à la place
d'omoplate**