

SOMMAIRE :

1. la base crâne c'est quoi ?
2. Etage Antérieur
3. Etage moyen
4. Etage postérieur
5. conseils pour la matière

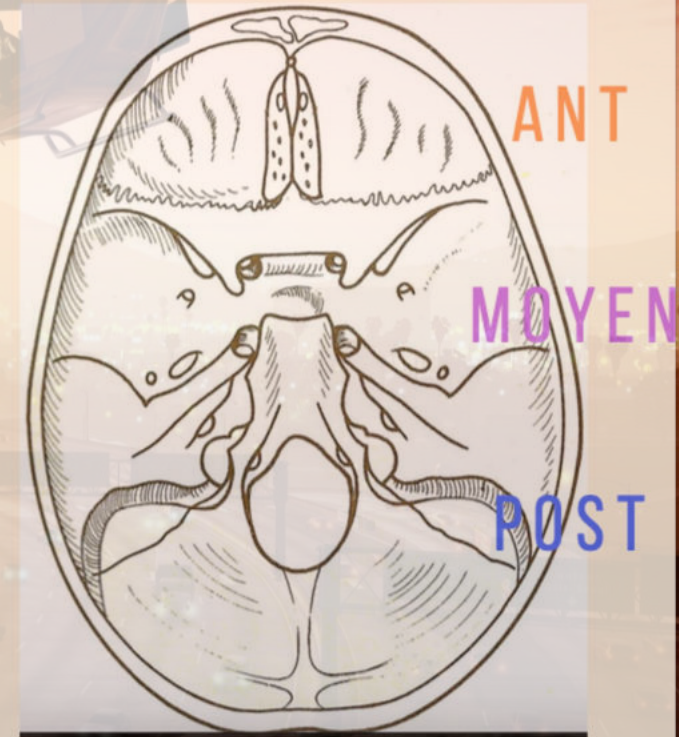


La base du crâne c'est quoi ?

C'est une vue **supérieure** de l'intérieur du crâne (**endocranienne**) où l'on a enlevé le sommet de la boîte crânienne à savoir la **calvaria**.

Elle n'est pas plate et est constituée de **3 étages** :

- UN ÉTAGE **ANTÉRIEUR** ET SUPÉRIEUR
- UN ÉTAGE **MOYEN**
- UN ÉTAGE **POSTÉRIEUR** ET INFÉRIEUR



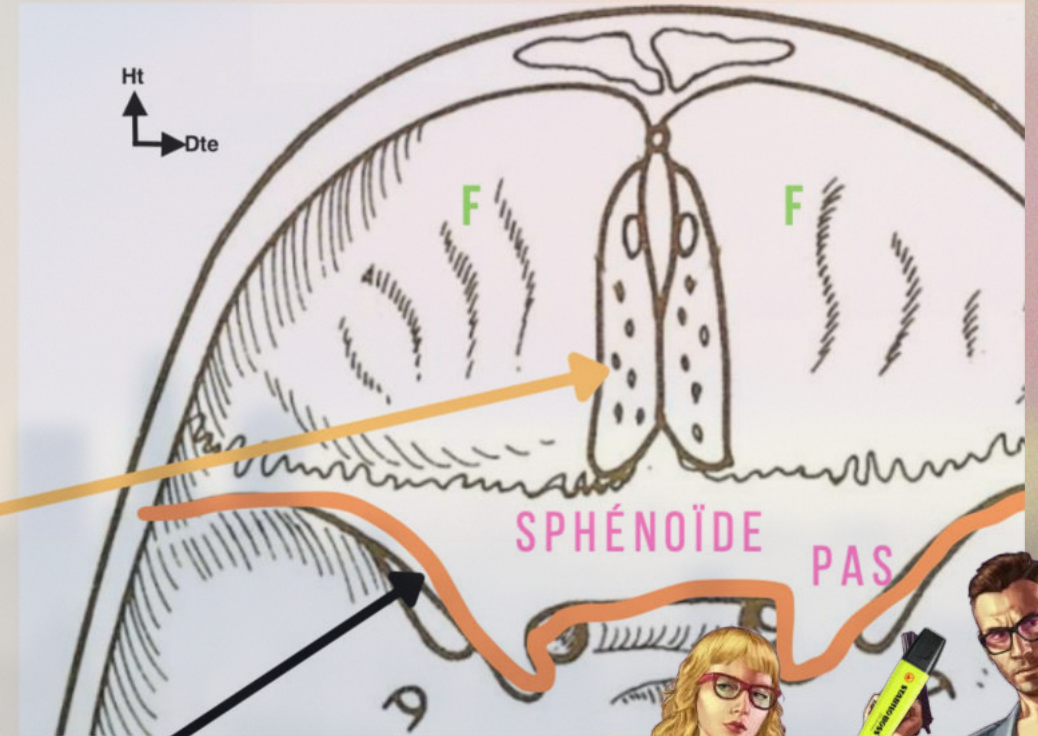
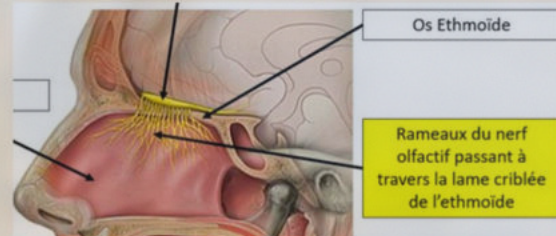
ÉTAGE ANTÉRIEUR

Os de l'étage antérieur :

Os **FRONTAL** - partie supérieure des orbites

Os **SPHÉNOÏDE** - partie antérieure & postérieure des PAS

- OS **ETHMOÏDE** AVEC LAME CRIBLÉE, OU PASSE LES FILETS DU NERF **OLFACTIF** (NERF I)



La limite postérieure de l'étage antérieur sont les petites ailes du sphénoïde



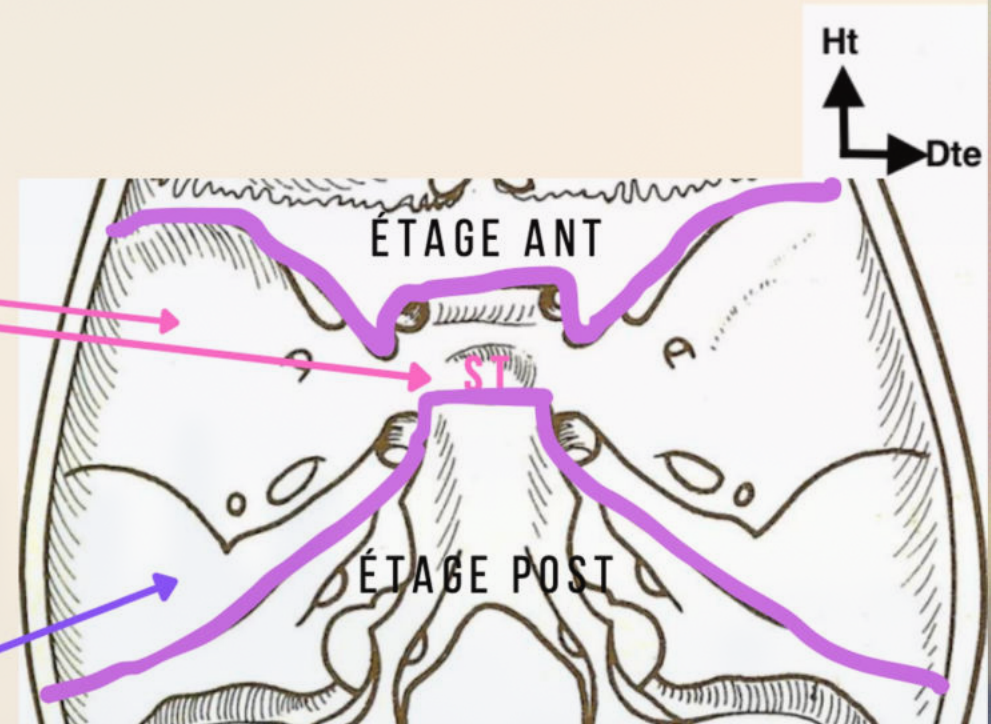
ÉTAGE MOYEN

Os de l'étage moyen :

OS **SPHÉNOÏDE** - GAS + SELLE
TURCIQUE (**ST**)


- La selle turcique est la loge de l'hypophyse.
- De part et d'autre de la selle turcique on a les **processus clinoides antérieurs** qui font partie de l'étage ant et les **processus clinoides postérieurs** qui eux font partie d'étage moyen.

OS **TEMPORAL** - BORD POST DU
ROCHER (TEMPORAL)



LES FORAMEN DE L'ÉTAGE MOYEN

- Orifice interne du canal optique : **Nerf II** et **Artère ophtalmique**
- EOS : entre la GAS et la PAS où passent les nerfs : **III, IV, VI** (oculomoteur, trochléaire et abducens) et le nerf **V1** (ophtalmique) qui possède 3 branches terminales frontale, lacrymale et nasale
- Trou Rond : **V2** maxillaire
- Trou Ovale : **V3** mandibulaire
- Trou épineux : passage de **l'artère méningée moyenne**
- Trou déchiré : passage de **l'artère carotide interne**

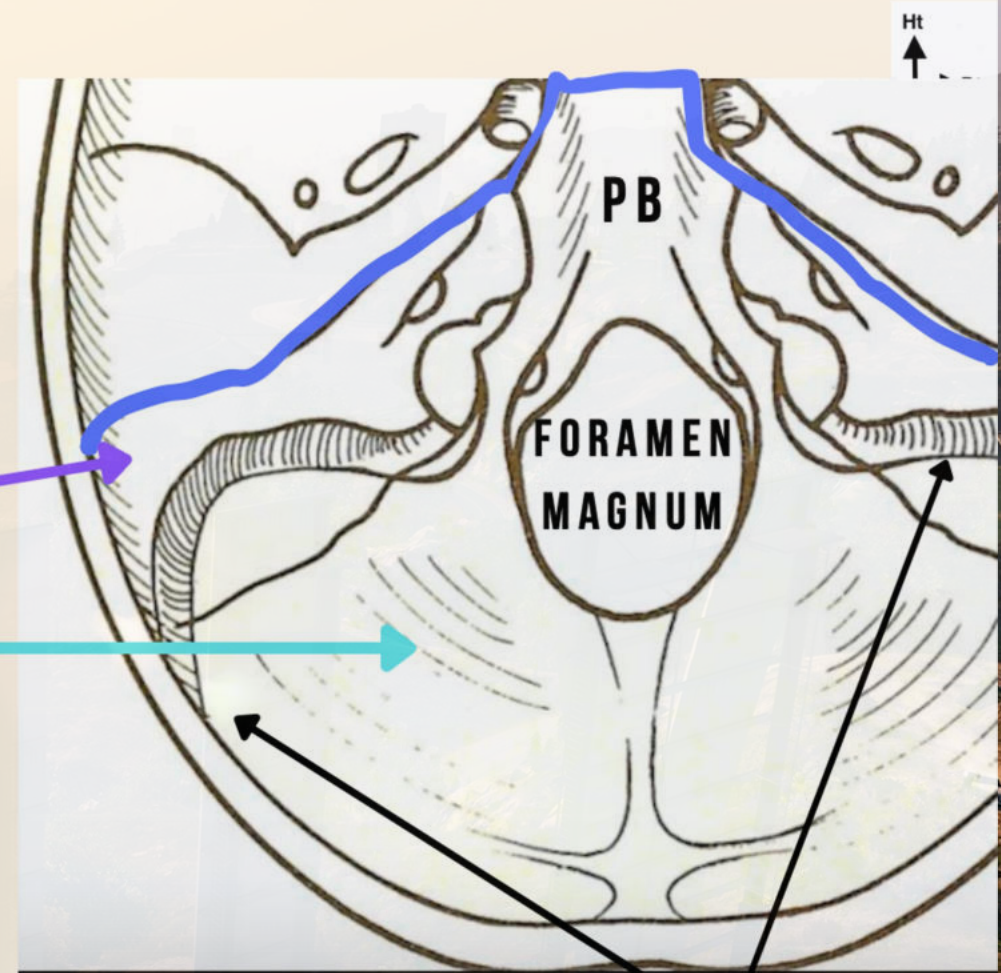


ÉTAGE POSTÉRIEUR

Os de l'étage antérieur :

Os **TEMPORAL** - partie postéro-médiale du rocher

Os **OCCIPITAL** - processus basilaire (clivus) au centre et écaille de l'occipital en arrière

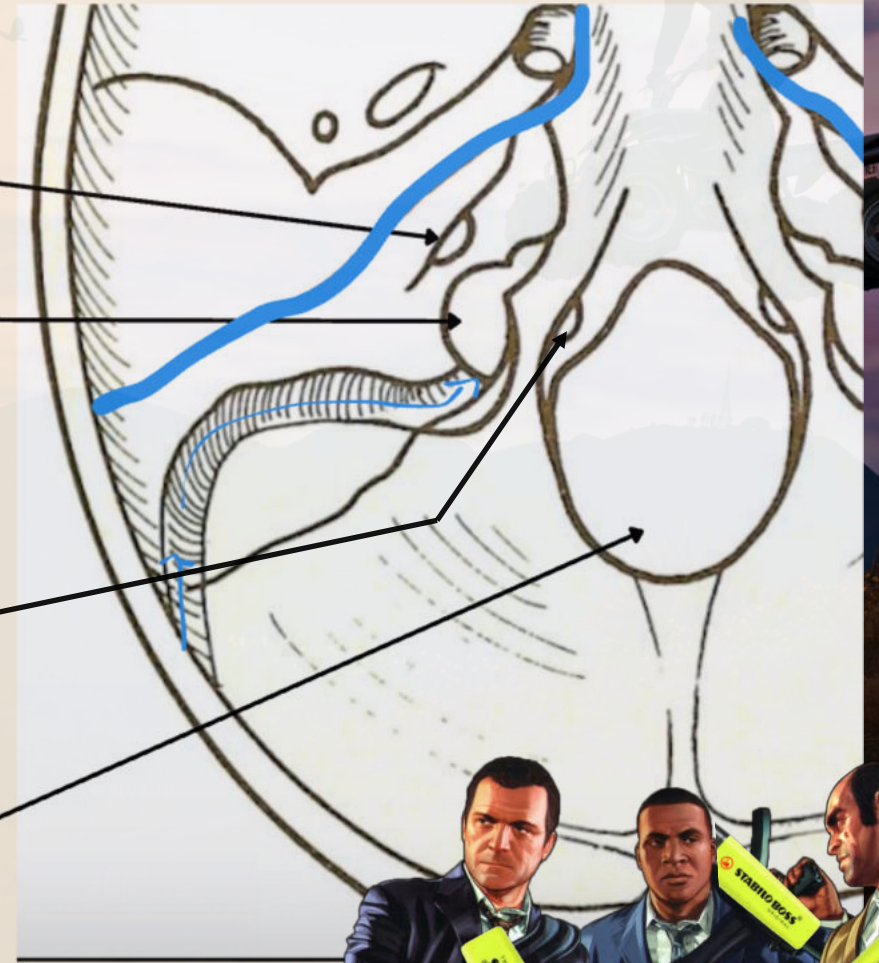


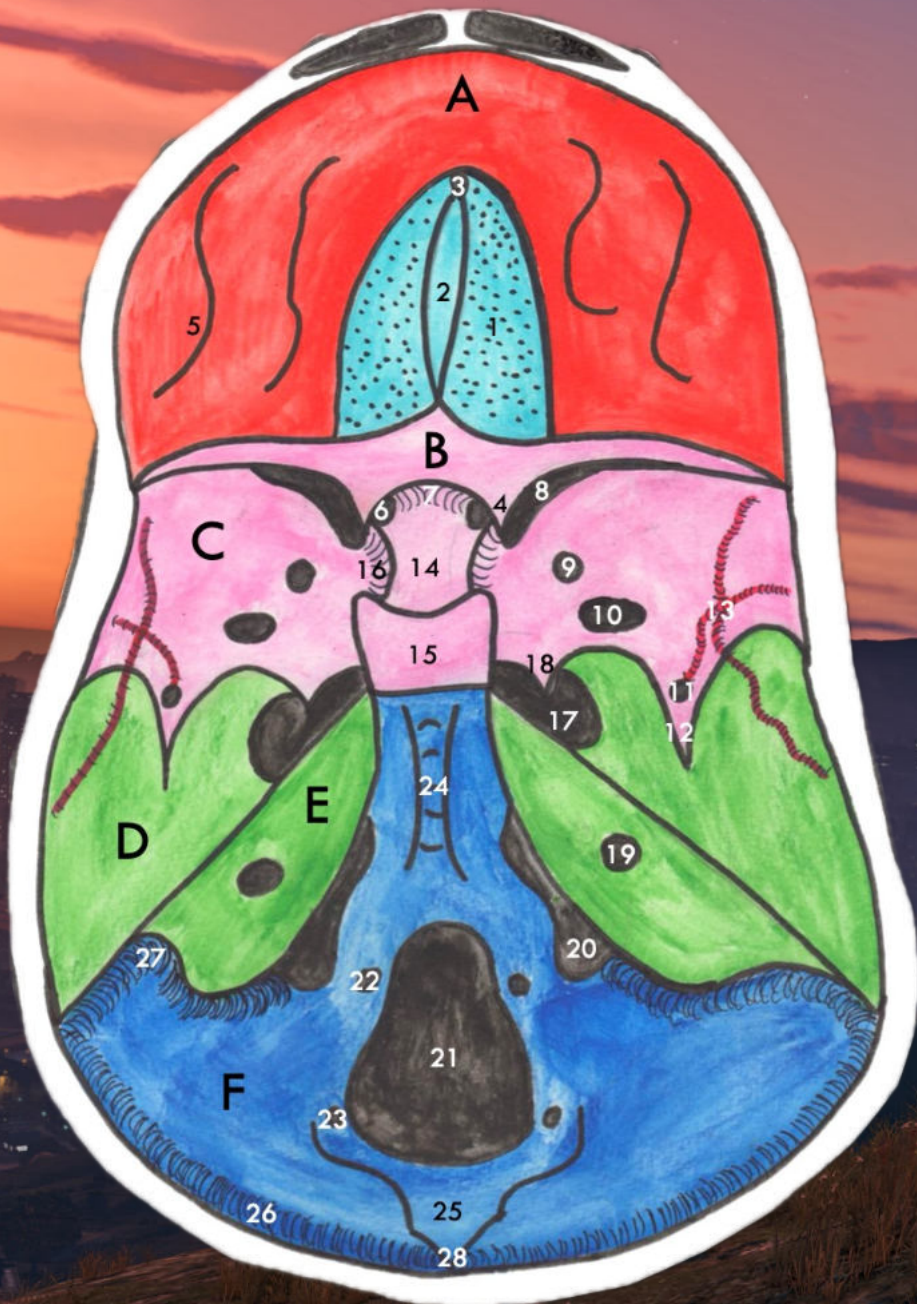
Sinus veineux occipitaux et sigmoïdes

LES FORAMEN DE L'ÉTAGE

POSTÉRIEUR

- **Méat auditif interne** : **Nerf VII** facial et **Nerf VIII** vestibulo-cochléaire
- **Orifice Jugulaire** : virgule à grosse extrémité postérieure
 - Partie **ANT** : **IX** glossopharyngien, **X**. vague et contingent bulbaire du **XI** accessoire
 - Partie **POST** : **Veine Jugulaire interne**
- **Trou condyliens antérieurs** : **Nerf XII** hypoglosse
- **Foramen Magnum** : le + gros des trous
 - moelle spinale et les méninges
 - les **artères** et **veines** vertébrales
 - contingent médullaire du **XI**





Étage antérieur :

A : os frontal

B : PAS

1 : lame criblée de l'ethmoïde ⇒ nerf I

2 : processus crista galli

3 : trou borgne

4 : processus clinéoïde antérieur

5 : impressions digitiformes

Étage moyen :

C : GAS

D : face supérieure du rocher du temporal

6 : trou optique

⇒ nerf II + artère ophtalmique

7 : gouttière du chiasma optique

8 : FOS ⇒ III, IV, VI et V₁

9 : trou rond ⇒ V₂

10 : trou ovale ⇒ V₃

11 : trou épineux ⇒ AMM

12 : épine du sphénoïde

13 : sillon de l'AMM

14 : selle turcique

15 : dorsum sellae

16 : gouttière de l'ACI

17 : foramen déchiré ⇒ ACI

18 : lingula du sphénoïde

Étage postérieur :

E : bord postérieur du rocher du temporal

F : écaille de l'occipital

19 : méat auditif interne ⇒ VII, VIII

20 : foramen jugulaire

antérieur ⇒ IX, X, XI bulbaire

postérieur ⇒ V. jugulaire interne

21 : foramen magnum

⇒ MS + méninges + A. et V. vertébrales + XI médullaire

22 : trou condyloire antérieur ⇒ XII

23 : trou condyloire postérieur ⇒ veines condyliennes

24 : clivus

25 : crête occipitale interne

26 : gouttière du sinus transverse

27 : gouttière du sinus sigmoïde

28 : carrefour des sinus

CONSEIL POUR LA MATIÈRE

- dessiner 🖍️
- visualisation mentale 🧠
- bcp de qcms (ils sont pas difficiles)
📋
- utilisation visible body (gratuit) ❤️



GRAND

MISSION PASSED!

RESPECT +

auto Tut

