

Appareil Génital Masculin



Conseils

Coucou les P_(ouss)1 !! Voilà la fiche du cours sur l'AGM correspondant aux vidéos 5 et 10 de la saison 10 « Appareil Uro-génital » du Pr. De Peretti sur votre Moodle. Je vous conseille de voir AGM (et AGF de ma merveilleuse co-tut) après le cours sur l'appareil urinaire.

Tout comme mes autres fiches, elles sont très colorées... Je conseille vraiment des les imprimer en couleur ou de les réviser en numérique... L'Anat sans couleur c'est comme un P1 sans fiche du tut... ça match pas 😊 J'ai mis le nom des organes dans la même couleur que celles sur le schéma car en p1 ça m'aidait vraiment à retenir et à mieux comprendre de quoi on parle. Ensuite, j'ai rajouté pas mal de petites notes et de répétition en italique (pour que ça rentre dans vos jolies têtes) car comme le dit DP : « La répétition est à la base de l'apprentissage ». J'espère que ça vous aidera, je vous souhaite donc une agréable lectureeee <3

Sommaire

I.	Organes génitaux externes	p2
	A. Vue périnéale en position de taille	p2
	B. Section de la verge	p4
II.	Organes génitaux internes	p5
	A. Vue latérale du Petit Bassin de l'homme	p5
	B. Vue postérieure de la vessie et de la prostate	p6
	C. Vue antérieure de la prostate	p10
	D. Coupe antéro-postérieure (=sagittale) de la prostate	p11
	E. Coupe frontale de la prostate	p13

Définition

Appareil génital : c'est l'appareil qui définit le sexe, il permet la copulation et la reproduction.

On peut simplifier l'étude de l'organe génital en parlant des organes génitaux externes et internes.

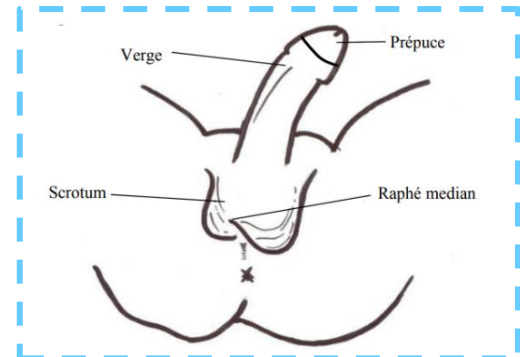
I. Organes génitaux externes

A. Vue périnéale en position de taille

Chez l'homme les **organes génitaux externes** sont visibles sur une vue périnéale en position de taille.

Nous observons :

- ❖ La **verge**, se prolongeant par le **prépuce**, qui recouvre le **gland**.
- ❖ Le **scrotum**, formant la peau des **bourses**, avec son **rafé médian**.

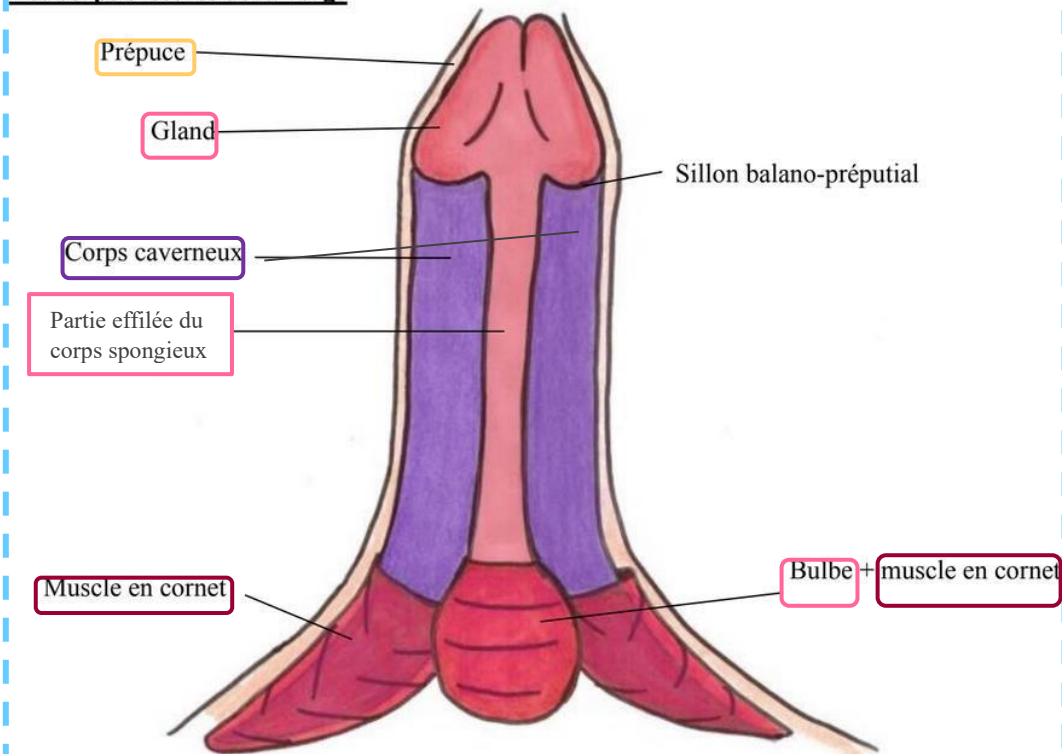


On décrit la verge en érection, avec 2 faces :

- ❖ Face Ventrale : qui est la face ANTERIEURE en érection
- ❖ Face Dorsale : qui est la face POSTERIEURE en érection

⚠ **ATTENTION** : La face ventrale n'est pas la face la plus proche du ventre quand le patient est en position de taille (position du schéma). Petit rappel du cours d'introduction à l'anatomie, concernant les positions anatomiques : ventrale = antérieure et dorsale = postérieure. Donc la face que l'on voit sur le schéma est la face ventrale = antérieure.

Les corps érectiles de la verge



Note tutrice : Ici, encadré en rose clair, il y a d'écrit « bulbe spongieux » dans votre ronéo (du moins dans celle de l'année dernière) pourtant dans la vidéo le prof montre cette partie et l'appelle la partie **effilée** du corps spongieux, or on sait que bulbe = partie post du corps spongieux et partie effilée = partie ant, donc à mon avis c'est une confusion du Pr. De Peretti, je demanderai à la SDR.

La **verge** est formée par les **corps érectiles** (= qui permettent l'érection) de l'homme :

- ❖ Les **corps caverneux** (= ischio-caverneux) : s'insèrent sur les branches ischio-pubiennes via leurs racines. Ils se réunissent en « canon de fusil » au niveau du corps de la verge. Il y a DEUX **corps caverneux**, un de chaque côté.
- ❖ Le **corps bulbo-spongieux** : il n'a pas une véritable érection mais seulement une intumescence car sinon il obstruerait l'**urètre spongieux** et le sperme ne pourrait pas sortir, "néanmoins il est connu qu'en érection les hommes ont des difficultés à uriner". Il n'y a qu'UN SEUL **corps bulbo-spongieux**, il se compose de plusieurs parties :
 - Une partie postérieure : le **bulbe**
 - Une partie effilée, qui entoure l'**urètre bulbo-spongieux** (=urètre bulbaire) et se terminant par le **gland**.

Le **gland** contient le **sinus naviculaire** (=fosse naviculaire) de l'urètre. *Ce sinus est visible sur le schéma page 4 « coupe sagittale du petit bassin chez l'homme ».*

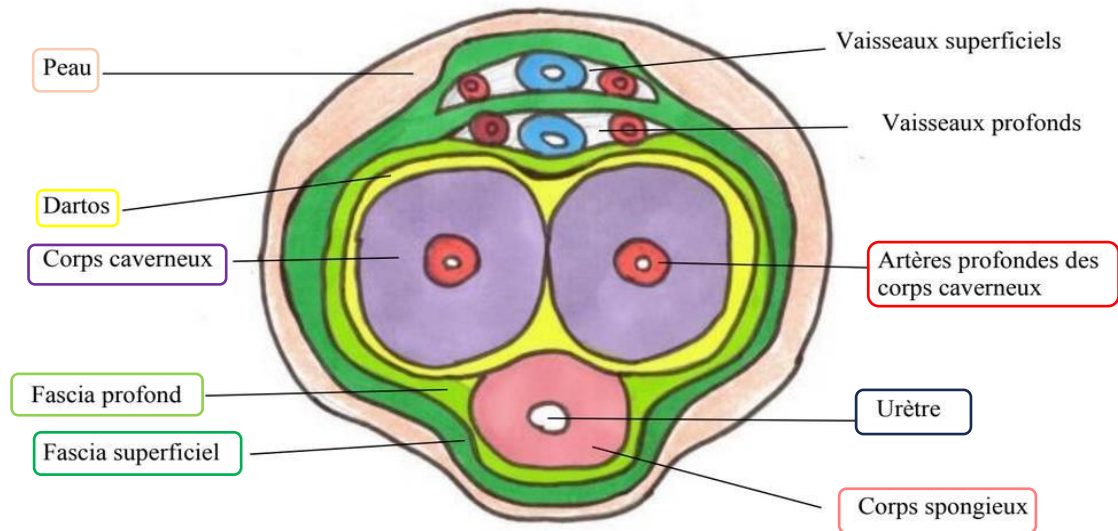
Les **corps érectiles** (2 caverneux + 1 spongieux) sont enveloppés dans leur partie POSTERIEUR par des **muscles en cornet**. Ces muscles enserrant donc les **racines des corps caverneux** et le **BULBE du corps spongieux** (puisque la partie post du corps spongieux = bulbe, alors que la partie ant = la partie effilée, donc si les muscles en cornet enveloppent la partie post des corps érectiles, ils enveloppent le bulbe). Lors de leur contraction, ils améliorent le durcissement de la **verge**.

La **verge** est recouverte d'une peau, prolongée par un **prépuce**. Ce **prépuce** s'insère au niveau du **gland**, plus précisément au niveau du **sillon balanopréputial**. Le prépuce peut être décalotté (*c'est ce en quoi consiste la circoncision 😊*)



Ouais j'essaye de détendre un peu l'atmosphère et de vous faire rire un peu, les statues grecques sont vraiment parfaites pour AGM...

B. Section de la verge

Section en coupe horizontale de la verge

On aperçoit la section de l'**urètre** dans le **corps spongieux**, et la section des **artères profondes** dans les **corps caverneux**.

Petit mnémo : il y a UN urètre et UN corps spongieux donc l'urètre est dans le corps spongieux, et il y a PLUSIEURS (on ne dit pas combien) artères profondes et PLUSIEURS (deux) corps caverneux donc les artères profondes sont dans les corps caverneux. 😊

L'érection est une intumescence vasculaire. Il y a interruption du retour veineux entraînant un gonflement et un durcissement des **corps caverneux**.

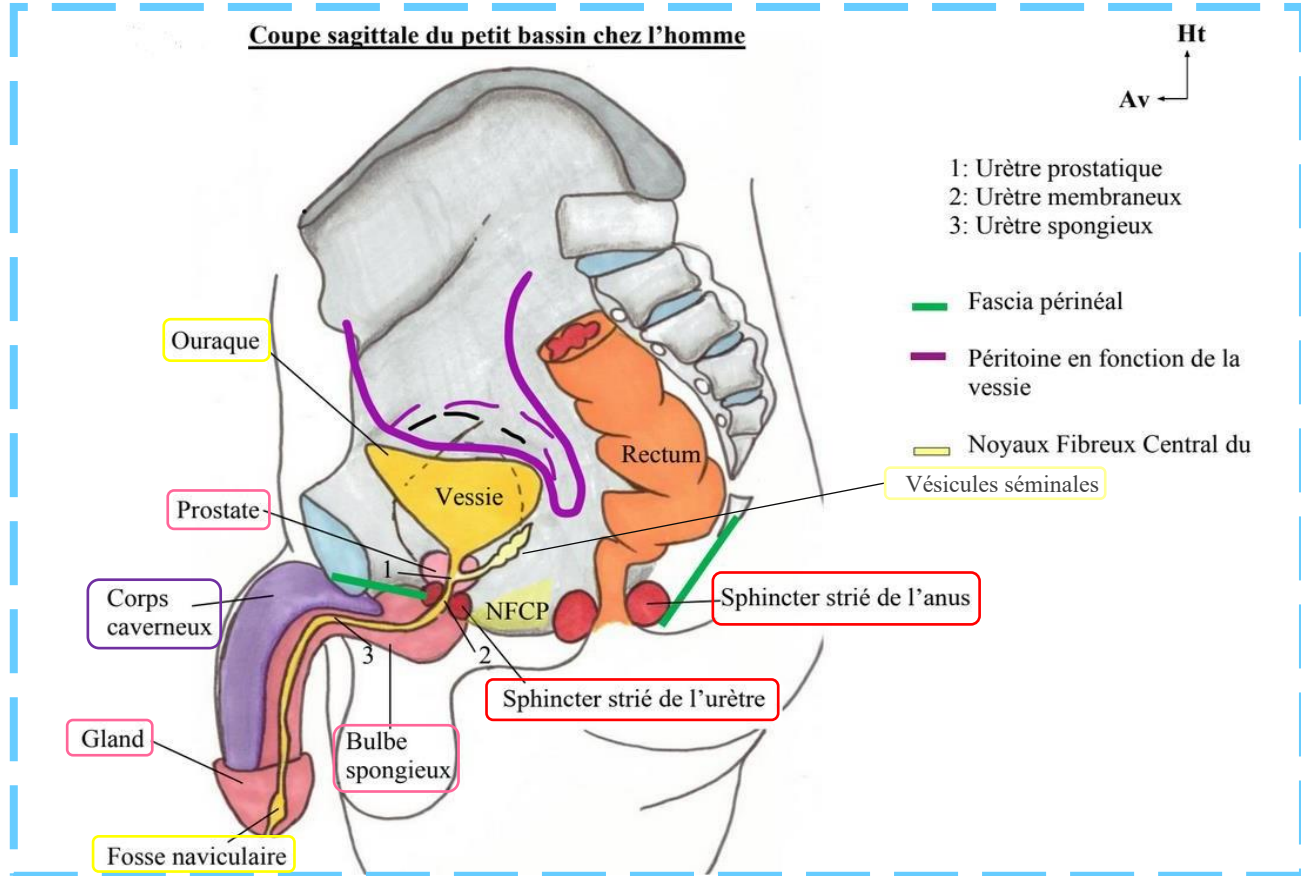
Ce sont les **corps caverneux** qui sont responsables de l'érection +++ Le **corps spongieux** (au niveau de la face ventrale) gonfle aussi un peu mais de moindre ampleur.

Le **dartos** solidarise les **corps caverneux** en canon de fusil.

Les fascias **superficiels** et **profonds** entourent, au niveau POSTERIEUR de la verge, les **vaisseaux profonds** (=veines et artères superficielles et profondes) du dos de la verge (face dorsale). Une pression à ce niveau-là entraîne une diminution du retour veineux et donc une augmentation du durcissement des **corps caverneux**, c'est ce qui provoque l'érection.

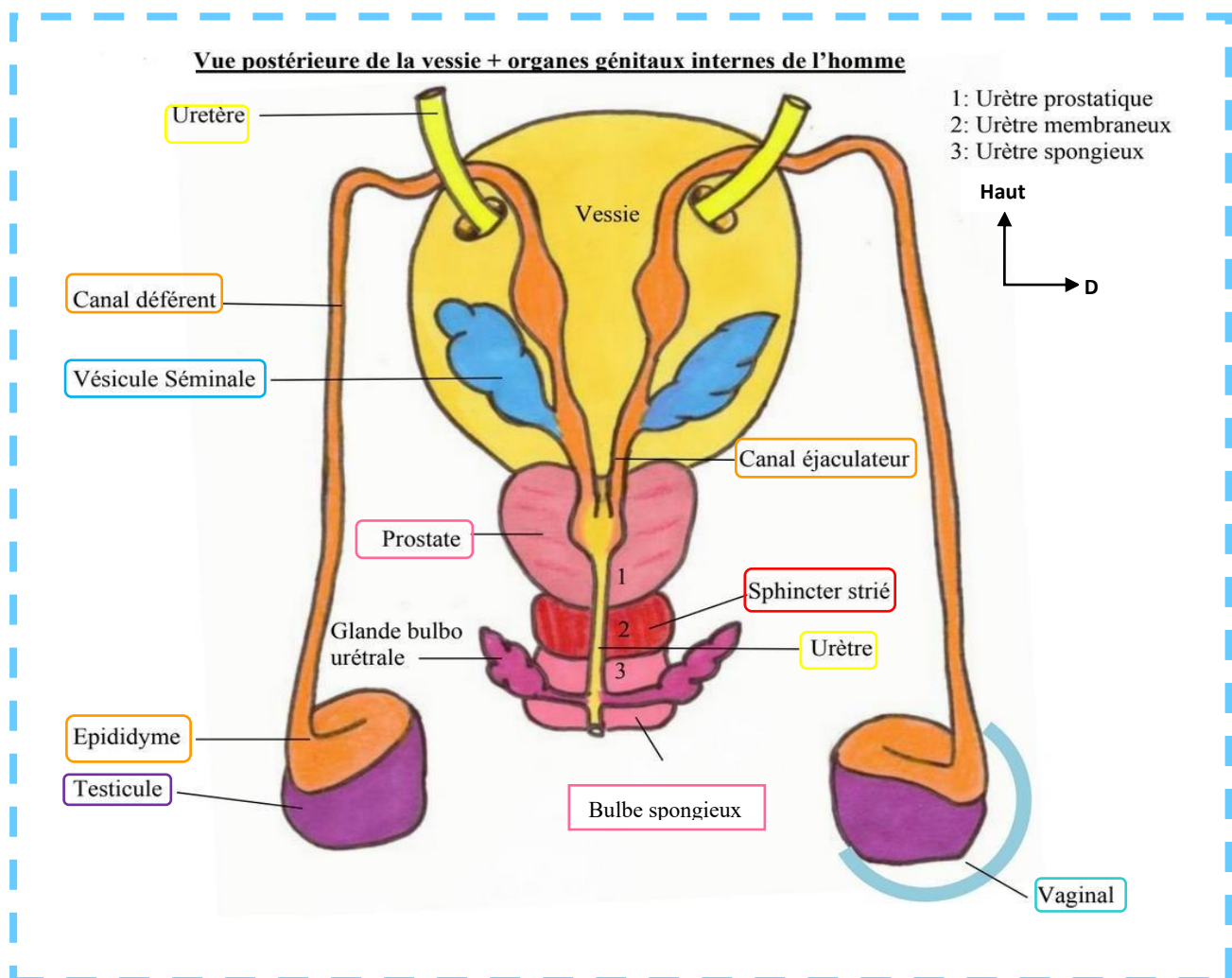
II. Organes génitaux internes

A. Coupe latérale du Petit Bassin de l'homme



🩺 Lors d'un **toucher rectal**, le doigt de l'examineur qui pénètre dans l'anus et progresse jusqu'au **cap anal** permet de **palper en avant la prostate**. Au doigt il peut alors reconnaître la fameuse forme en **châtaigne**. En cas de **pathologie des vésicules séminales**, celles-ci sont alors également **palpables** par l'examineur (*mais non palpables à l'état physiologique, cf SDR 2022*).

B. Vue postérieure de la vessie et de la prostate



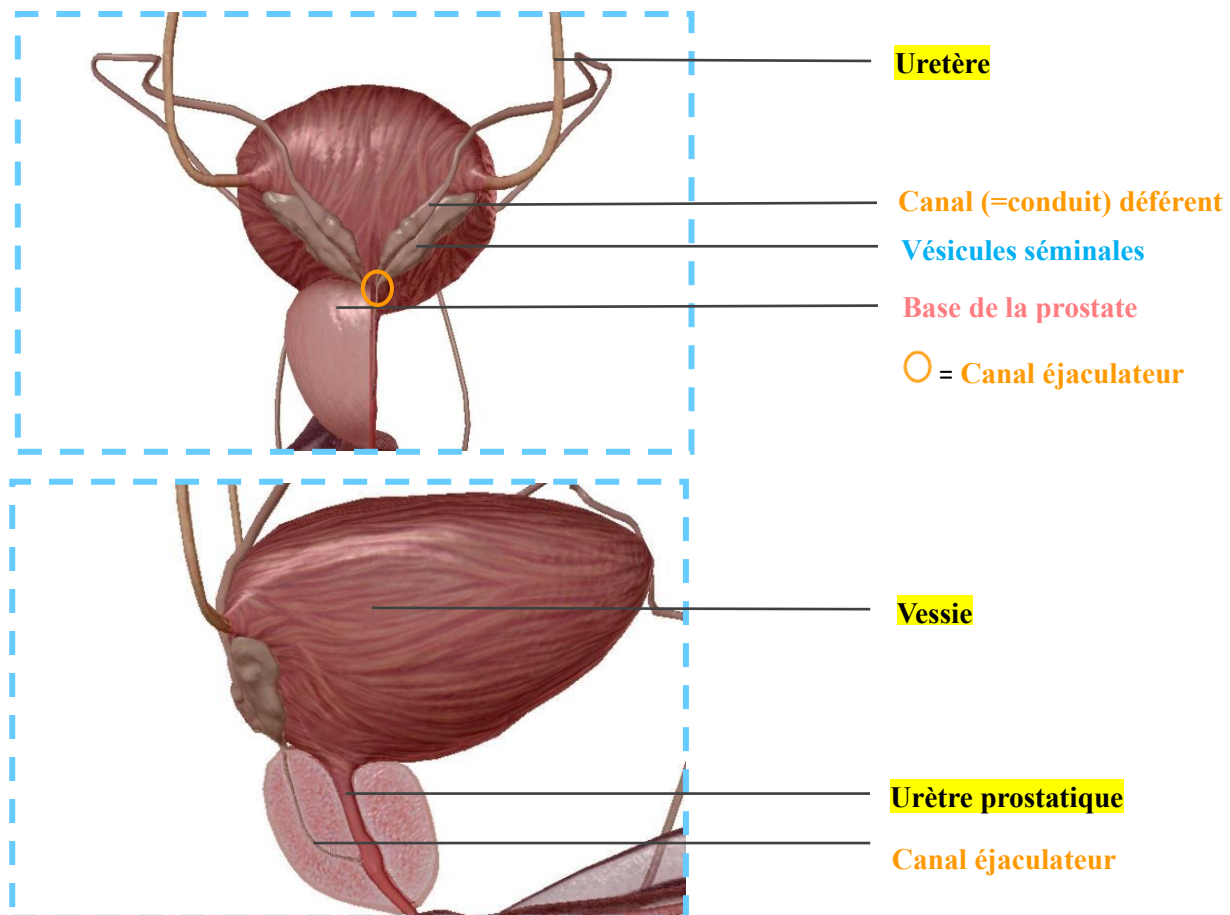
On voit de haut en bas : (+++)

- ❖ L'arrivée des **2 uretères**, qui pénètrent dans la **vessie** à sa face postérieure pour lui apporter l'urine qui provient du **rein**.
- ❖ La **vessie**.
- ❖ La **prostate**, qui a la forme d'une châtaigne à base supérieure. Elle est prolongée par un bec dans sa partie inférieure « comme une châtaigne ».
- ❖ Le **sphincter strié de l'urètre**, en-dessous du bec de la prostate. Il est de contraction volontaire (Dès que c'est « striés » c'est volontaire ++ (bon sauf le cœur ok...)). C'est au niveau de ce sphincter que se trouve le **fascia périnéal**.
- ❖ Le **bulbe spongieux**, formant la partie bulbaire. Sa partie postérieure est bombée. Le **bulbe spongieux** est perforé par **l'urètre spongieux** (on en voit le début sur le schéma, il commence au niveau du bulbe spongieux).

On voit également, (de bas en haut cette fois-ci) :

- ❖ Les **2 gonades = testicules**, qui sont contenus dans les bourses. A l'intérieur des bourses, les **gonades** sont dans un étui péritonéal appelée la **vaginale** du **testicule**.
- ❖ L'**épididyme**, qui recouvre les **gonades** « comme un cimier de casque. »
 - *PS : les comparaisons de DP comme « châtaigne », « massue d'Hercule » ou « Cimiez de casque » sont à apprendre et tombent à l'examen, donc +++.*
- ❖ Les **conduits/canaux déférents**, qui prolongent l'**épididyme**. Ils passent au-dessus de tous les éléments. Le **canal déférent** arrive au niveau de la base de la prostate. Il est rejoint par le conduit des **glandes séminales**.
 - *PS : Bon, mini ambiguïté de DP, mais les (2) conduits déférents n'arrivent pas vraiment jusqu'à la base de la prostate puisqu'ils sont rejoints avant cela par les (2) conduits des glandes séminales pour former (2) canaux éjaculateurs, qui, EUX, pénètrent la prostate.*
- ❖ Les **glandes séminales**, qui accumulent le sperme entre les éjaculations. Ces **glandes séminales** ont la forme d'une « massue d'hercule avec un manche » (*ui ui, on apprend ça*).
- ❖ Les **conduits/canaux éjaculateurs**, qui pénètrent dans la **prostate**. Ils sont chacun formés de la réunion des conduits des glandes séminales et des canaux déférents. Donc :

- ✓ Conduit déférent G + Conduit des vésicules séminales G = Canal éjaculateur G
- ✓ Conduit déférent D + Conduit des vésicules séminales D = Canal éjaculateur D



Plus d'infos la coupe de la vue postérieure de la vessie : (ça se répète donc c'est important ++)

La **gonade** est formée par le **testicule**. Chacun est recouvert en « cimier de casque » par l'**épididyme** qui se prolonge par le **canal déférent**.

Le **canal déférent** a une sensation en « corde de fouet au toucher, on peut le faire rouler sur la pulpe des doigts ». Il va pénétrer dans le cordon (entre la **vessie** et l'abouchement des **uretères**), puis passer sur la face POSTERIEURE de la vessie. Ayez en tête que le schéma est une vue postérieure, donc si on a les canaux déférents apparents c'est qu'ils sont **DERRIERE** la vessie.

Il rejoint ensuite le **conduit des vésicules séminales** pour former le **canal éjaculateur**, donc on répète (+++):

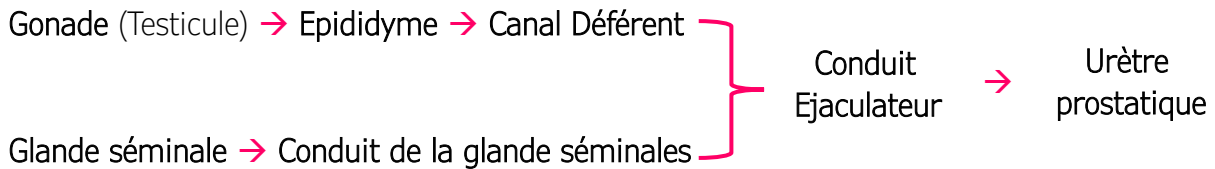
1 Conduit déférent + 1 Conduit des vésicules séminales = 1 Canal éjaculateur

⚠ ATTENTION : les **2 canaux éjaculateurs** se forment en **DEHORS** de la **prostate**. Ils pénètrent la **prostate** au niveau de sa base supérieure, cheminent à l'intérieur puis pénètrent l'**urètre prostatique** au niveau du colliculus spermaticus (on le revoit après t'inquiète <3)

Le sperme va s'accumuler dans les **vésicules séminales**.

Le **testicule** est une glande **endocrine ET exocrine** (donc une glande amphicrine) car il va sécréter les hormones mâles ainsi que les spermatozoïdes.

Super Récap du trajet des spermatozoïdes :



⚠ ATTENTION : Ne pas confondre : le **canal déférent** + le **conduit de la glande séminale** se rejoignent **HORS** de la **prostate** (pour former le **canal éjaculateur**) mais **l'urètre prostatique** + le **canal éjaculateur** se rejoignent eux **DANS** la **prostate**.

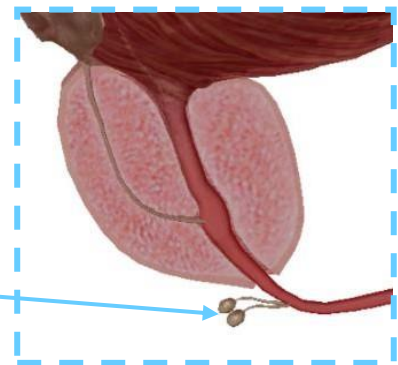
L'**urètre** dans SON ENSEMBLE présente des **orifices** et des **glandes urétrales**.

Chez l'homme, au niveau de **l'urètre bulbaire = spongieux**, on observe 2 glandes : les **glandes bulbo-urétrales**.

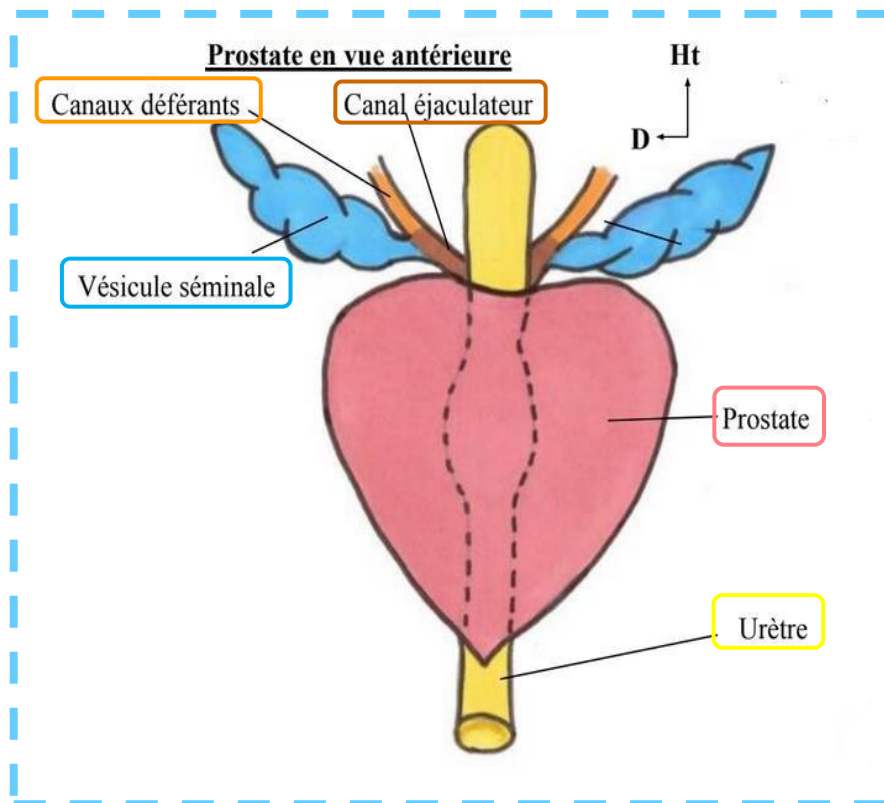
Note tutrice : Bon alors en vrai l'urètre spongieux englobe l'urètre bulbaire + l'urètre pénien, car on rappelle que le corps spongieux = bulbe + partie effilée (partie se trouvant au niveau de pénis) mais le prof fait la simplification urètre bulbaire = urètre spongieux dans la vidéo donc pas de piège dessus.

Ces **glandes bulbo-urétrales** s'abouchent au niveau de **l'urètre spongieux**. Elles entraînent un écoulement liquidien qui prépare le passage du sperme lors de l'éjaculation, permettant ainsi la **lubrification** de l'appareil génital.

Glandes bulbo-urétrales



C. Vue antérieure de la prostate



La **prostate** est un organe **glandulaire** et **musculaire**. Elle a la forme et la taille d'une châtaigne, avec une base supérieure, une pointe inférieure, et un bec (le bout pointu).

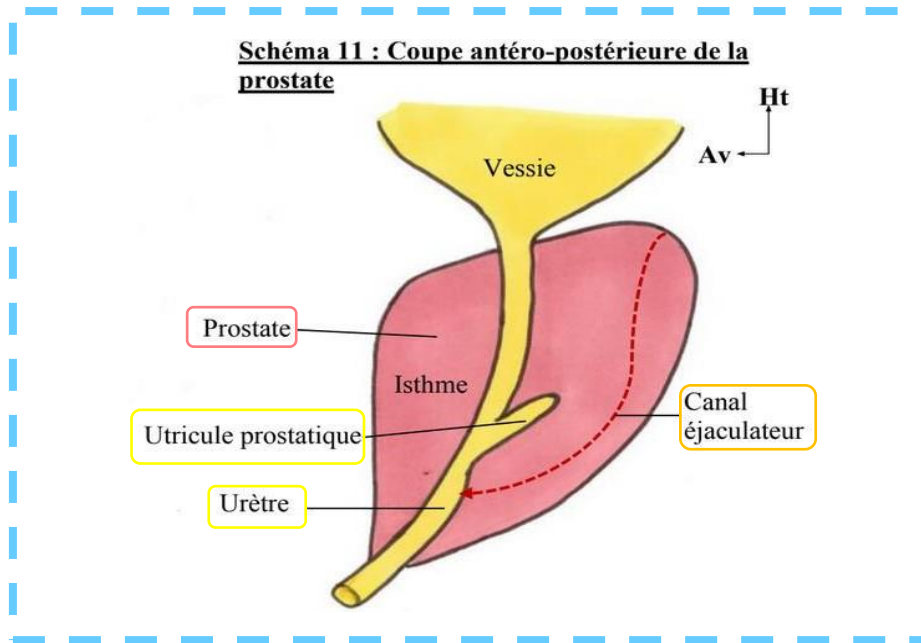
L'**urètre** y pénètre et devient alors l'**urètre prostatique**. Puis il en sort pour rentrer dans le **sphincter strié** et prendre le nom d'**urètre membraneux**.

Sur ce schéma on voit également les **canaux déférents**, qui sont rejoints par les **conduits séminaux** pour former les **canaux éjaculateurs**.

Récap des différentes portions de l'urètre : +++

- ✓ **Urètre prostatique** : entrée dans la **prostate** dès la sortie de la vessie
- ✓ **Urètre membraneux/membrané** : sortie de la **prostate** et entrée dans le **sphincter strié** de l'urètre
- ✓ **Urètre spongieux** : entrée dans le **bulbe spongieux**

D. Coupe antéro-postérieure de la prostate



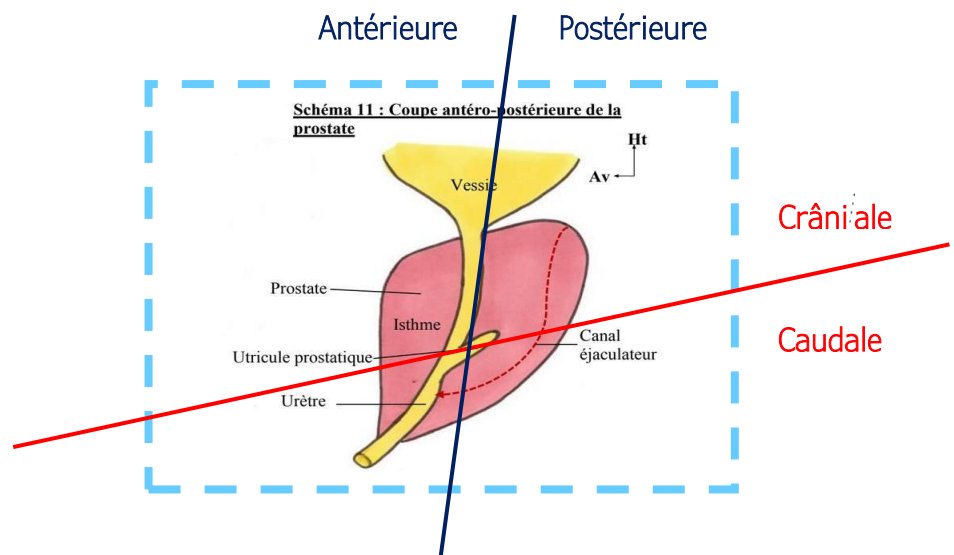
On délimite deux parties : en avant et en arrière de l'**urètre prostatique** :

- ❖ L'**isthme** de la prostate est la **partie antérieure** de la prostate. Cette partie antérieure est parcourue par la **fente de la prostate**, qui est verticale et médiane (attention ce n'est pas exactement ce qui est dit dans la vidéo mais le prof est revenu dessus dans la SDR de 2022). *Bon en gros la prostate n'est pas lisse, de face on voit une fente qui la sépare en 2 moitiés Droite et Gauche*
- ❖ Dans la **partie postérieure** de la prostate on voit une dilatation. C'est un vestige müllérien : l'**utricule prostatique**. Certains l'appellent le vagin de la prostate, car il a la même origine embryologique que le vagin de la femme.

On peut également délimiter différemment la prostate, en **crânial** et **caudal** :

Je vous ai remis le schéma en délimitant la partie antérieure = isthme (avant urètre prostatique) et postérieure ainsi que la partie crâniale (au-dessus de l'utricule prostatique)

Cette délimitation a été donnée par le Pr. Baqué en amphi d'approfondissements l'année dernière, on redemande à la SDR 😊



 Ces parties crâniale et caudale sont touchées par des pathologies différentes : +++

- ✓ La partie crâniale donne les **adénomes prostatiques**. L'hypertrophie crâniale de la prostate, causée par l'adénome, va entraîner une excroissance de la prostate à l'intérieur de la vessie. Elle obstrue alors la voie urinaire, donc les adénomes prostatiques donnent donc rapidement des troubles urinaires.
- ✓ La partie caudale donne les **cancers** de la prostate.
En approf, Pr. Baqué rajoutait que les cancers de la prostate donnent des troubles urinaires très tardivement car, ces cancers étant en caudal, ils obstruent bien plus tardivement les voies urinaires, alors que les adénomes sont une excroissance de prostate poussant vers l'intérieur de la vessie.

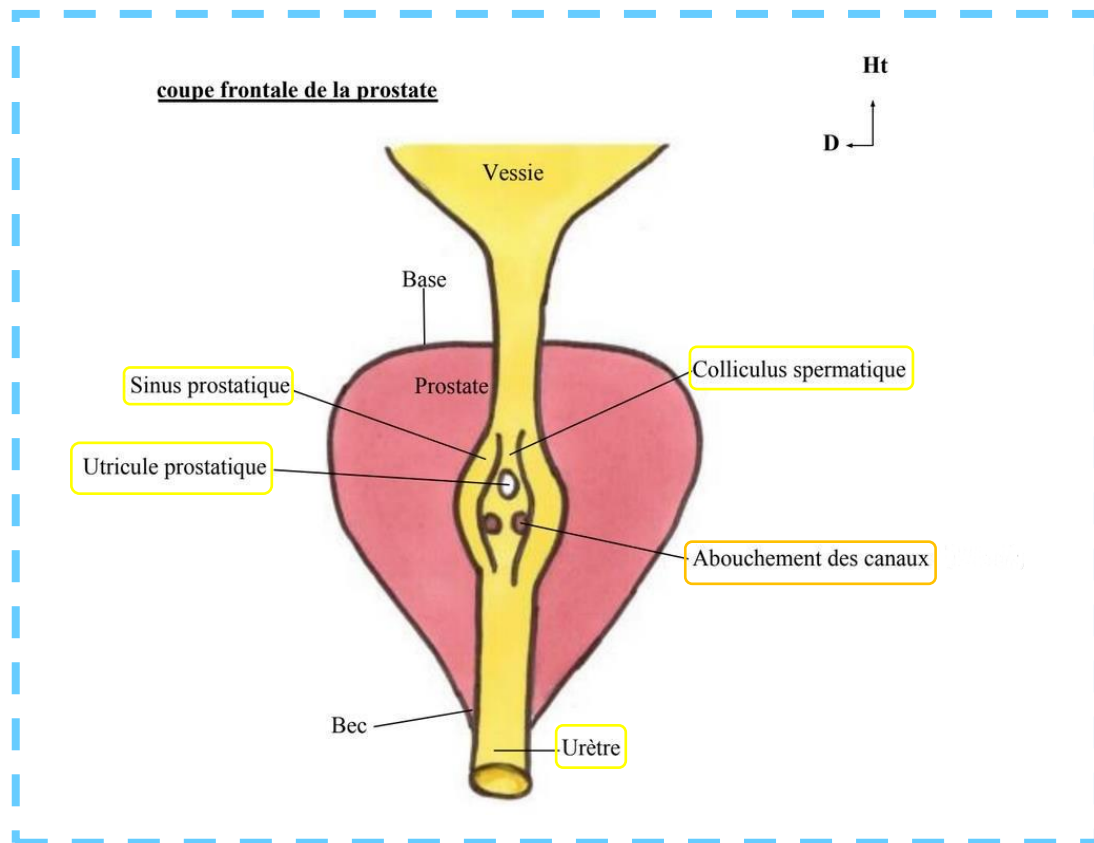
Merveilleux Récap d'Elsa (ancienne tut de Petit Bassin <3) :

<u>PARTIE ANTERIEURE</u>	<u>PARTIE POSTERIEURE</u>
Nom : Isthme Parcourue par Fente prostatique	Possédant l' utricule prostatique

<u>PARTIE CRÂNIALE</u>	<u>PARTIE CAUDALE</u>
Adénomes prostatiques → troubles urinaires	Cancers

Courage c'est presque fini <333 On passe à une partie difficile à visualiser mais ça va aller promis !

E. Coupe antérieure de la prostate



L'**urètre** présente une dilatation à l'intérieur de la **prostate**, que l'on appelle le **sinus prostatique**.

A la partie **postérieure** de ce **sinus**, on trouve une petite surélévation (*vers l'avant++*) : le **colliculus spermatique** :

- **En haut** du **colliculus spermatique** : ouverture/abouchement de l'**utricule prostatique**
- **En bas** du **colliculus spermatique** : ouvertures/ abouchements des deux **canaux éjaculateurs**. (*Pour retenir 1 « tuyau » en haut et 2 en bas, on pense à une pyramide Δ*)

Note tutrice : La surélévation (qu'est le colliculus spermatique) se fait vers **l'avant**, c'est comme si, en s'abouchant, l'utricule prostatique et les canaux éjaculateurs poussent vers l'avant le sinus.

- 1) **Avant** l'éjaculation, le sperme va **s'accumuler au niveau de l'utricule prostatique**.
(Réponse SDR 2022 : Le sperme s'accumule dans l'urètre prostatique. C'est cette accumulation qui déclenche l'envie d'éjaculation. Comme l'urètre prostatique est au niveau du sinus prostatique, le sperme s'accumule donc aussi au niveau du sinus prostatique et de l'utricule prostatique).
- 2) **Au moment** de l'éjaculation, un **influx orthosympathique** entraîne une **contraction du sphincter lisse de la vessie**. En même temps, l'**influx parasympathique**, entraîne une **contraction des vésicules séminales et de la prostate** qui permettent l'éjaculation. (*On ne confond pas les fonctions de l'ortho et parasympathique, DP aimait bien le faire tomber +++*)



Si le **sphincter lisse de la vessie** n'était pas fermé, l'éjaculation pourrait être **rétrograde**, c'est-à-dire vers l'intérieur de la vessie.

On peut observer ça dans les sympathectomies lombaires (on coupe **l'influx orthosympathique**, donc **pas de contraction du sphincter lisse de la vessie**).

Si le sphincter lisse est fermé, l'éjaculation suit son sens naturel jusqu'au **méat urinaire**. *Méat urinaire = extrémité de l'urètre, au niveau du gland pénien chez l'homme.*

Je sais que la partie Sinus prostatique/ Colliculus spermatique et utricule prostatique est dure à visualiser... si jamais j'ai fait des schémas qui sont dans la vidéo la vidéo YouTube de la Tut-Rentrée de janvier, (allez la voir on veut des vus mdrrrr <3)

Dédicaces

La première et la plus importante des dédis est pour TOI ! Bravo d'avoir choisi ses études de santé, qui sont certes compliquées, surtout cette première année qui est très difficile mentalement, mais elles en valent tellement la peine !! Tu as été super courageux/courageuse en choisissant cette voie, alors garde tout ton courage et va jusqu'au bout champion(ne) <3

Dédi à l'ensemble des tuteurs et chefs tuteurs : Pauline D, Yacine, Houcine, Hugo, Jp, Marina, Terrance, Killian B, Killian P, Alexandre B, Marine E, Elly, Ram, Iris B, Lili, Héloïse, Alexandre G, Sofia, Manon B, Alexis, Jade F, Marie, Pauline T, Marine B, Charlotte, Adel, Romain, Ibrahim, Iris T, Soleme, Matteo, Jules, Anaëlle, Lou-Anne, Yaël, Carla, Manon B, Emma, Mathys, Milien, Lou-Eva, Meyli, Nahélé, Elisa (Anat PB >>>), Mathilde, Marlène, Chiraz, Manon R, Baptiste, Dylan, Jade M, Constance, Ilona, Emilien, Félix, Camylia, Grégory, Elea, Mathilde, Madeline

Dédi aux moniteurs d'anatomie, qui nous ont adopté pour regarder la dissection d'un crâne pendant qu'on attendait (désespérément) les Pr Baqué et Bronsard

Dédi en toute ma petite famille, qui croyait plus en moi l'année dernière que tout ce que j'aurais pu imaginer.

Dédi à mes meilleures amies de tous les temps, qui depuis le lycée ont été les personnes les plus incroyables, bienveillantes, amusantes et qui ont fait preuve d'un soutien inébranlable : Julia, Camille, Aurélie et Perrine, je vous aime les coupines (malgré le fait que vous soyez parties aux quatre coins du globe, revenez svp)

Dédi à Raph, le plus extraordinaire garçon de l'univers, (et le plus apprécié de l'amphi 2, hein Pr Artefact 😊) <3

Dédi à mes merveilleux copains de Las2 et à ma famille de parrainage de l'année dernière, ma jolie petite Marie, mon incroyable Sephora, sans oublier les boss : Alexandre T, Théo, Mélanie, Camille et Ani (qui est la meilleure étudiante de PCSI que la région n'ait jamais connue)

Dédi à Lisa et Léria (à côté de moi à l'instant même et qui se sont fait arnaquer pour leur ronéo.... Kiss kiss)