

Système Nerveux Périphérique

Le SNP est formé d'une part par les nerfs spinaux issus de la moelle spinale (de chaque côté: 8 cervicaux, 12 thoraciques, 5 lombaires, 5 sacrés, 2/3 coccygiens) et d'autre part les nerfs craniens.

1/ SNP spinal

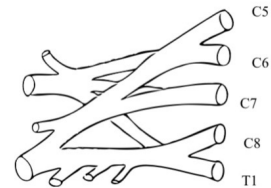
Chaque nerf spinal présente:

- un **rameau ant** pour l'hypomère et les téguments.
- Un **rameau post** pour les muscles érecteurs de la colonne vertébrale et les téguments qui recouvrent la partie dorsale du tronc.

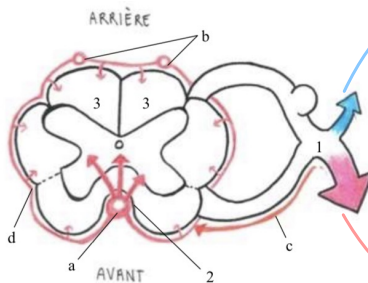
L'innervation:

- au niveau des myélomères qui **innervent les membres**, on a des plexus (ex: plexus brachial = anastomose des rameaux ant de C5, C6, C7, C8 et T1)
- Au niveau des myélomères qui **innervent le tronc**, l'innervation est représenté en échelle horizontalement.

Myélomère = étage de la moelle
 Métamère = formé par les muscles et la peau
 => chaque myélomère innerve un métamère



Plexus brachial



Légende :

Artères :

- Artère spinale antérieure
- Artères spinales postérieures
- Artères radiculo-pie-mérienne
- Système d'anastomose pie-mérienne

Moelle :

- Bleu : Rameau postérieur de la moelle
 Rose : Rameau antérieur de la moelle

- Nerf spinal
- Sillon antérieur
- Cordons postérieurs

Muscles érecteurs +
téguments de la parties
dorsale

Hypomère et téguments

2/ SNP crânien: SUPRA MEGA ULTRA IMPORTANT++++

Le SNP crânien est constitué de **12 paires** de nerfs crâniens de chaque côté, présenté en chiffres romains.

L'organisation des nerfs crâniens est à peu près semblable à l'organisation des nerfs spinaux mais est rendu plus complexe par le fait qu'il y a des nerfs crâniens **somitiques** qui vont **innervent des éléments provenant des somites**, **branchiaux** (qui vont **innervent des éléments provenant des arcs branchiaux**) ou **ni l'un ni l'autre** pour les nerfs crâniens I et II.

Un nerf crânien peut être *moteur, sensitif ou mixte* s'il est moteur et sensitif.

!/ LE 5e ARC NE SE DEVELOPPE PAS CHEZ L'HOMME !/

Alors là la team accrochez-vous c'est super important ça tombe tout le temps mais c'est des QCM simple à avoir. Pour se faire je vous invite à aller voir ma super fiche récap méthode qui vous détail comment perfect, sans forcer, cette partie!

Nerf	Type	Origine embryologique	Origine apparente	Remarques
I	Olfactif	Sensoriel	Télocéphale	Au-dessus du TC
II	Optique	Sensoriel	Diencéphale	Au-dessus du TC
III	Oculomoteur	Moteur	Somitique	Sillon ponto-mésencéphalique
IV	Trochléaire	Moteur	Somitique	En postérieur du Mésencéphale
V	Trijumeau	Mixte	1 ^{er} arc branchial	En antérieur du Métencéphale (pont)
VI	Abducens	Moteur	Somitique	Sillon ponto-bulbaire (antérieur)
VII	Facial	Mixte	2 ^{ème} arc branchial	Sillon ponto-bulbaire (antérieur)
VIII	Vestibulo-cochléaire	Sensoriel	Somitique	Sillon ponto-bulbaire (latéral)
IX	Glosso-pharyngien	Mixte	3 ^{ème} arc branchial	Sillon collatéral-dorsal du bulbe
X	Vague	Mixte	4 ^{ème} arc branchial	Sillon collatéral-dorsal du bulbe
XI	Accessoire	Moteur	6 ^{ème} arc branchial	Sillon collatéral-dorsal du bulbe
XII	Hypoglosse	Moteur	Somitique	Sillon collatéral-ventral du bulbe

Petit mémo (mais allez voir la fiche récap je détail comment l'utiliser):

Pour l'ordre: Oh Oscar AU CUL (ocu) Trop Triste A Fait Vachement Glousser Valérie A l'Hippodrome

Pour le type: Seb Suce Moi Mes Deux Mamelles De Silicone DéDé Me Manque

(Où S= Sensoriel / M = moteur / D= les deux donc mixte)

3/ organisation générale du SNC: 3 étages

A. Étage segmentaire

Se situe:

- Au niveau de la moelle spinale: à chaque étage de myélomère
- Au niveau du TC: à l'étage des noyaux des nerfs crâniens du plancher du V4

C'est l'étage des **REFLEXES**.

B/ étage inter-segmentaire

Au dessus de l'étage segmentaire.

Dû à:

- des fibres d'association qui réunissent entre elles les différents myélomères.
- Des faisceaux d'association qui réunissent ensemble les différents noyaux des nerfs crâniens.

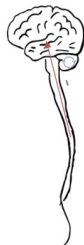C'est l'étage de la **DIFFUSION** des réflexes.

C. Étage supra segmentaire

Au dessus des autres étages: au niveau du cerveau et du cervelet.

Cervelet: tour de contrôle INVOLONTAIRE de l'organisme. Actions homolatérales et involontaire. Les renseignements ont un trajet ascendant et sont contrôlés par la boucle de contrôle du cervelet.

Cerveau: le plus élevé



Légende :

Rouge : Voie ascendante (voie de renseignement)

Bleu : Boucle de contrôle cérébelleuse HOMOLATERALE

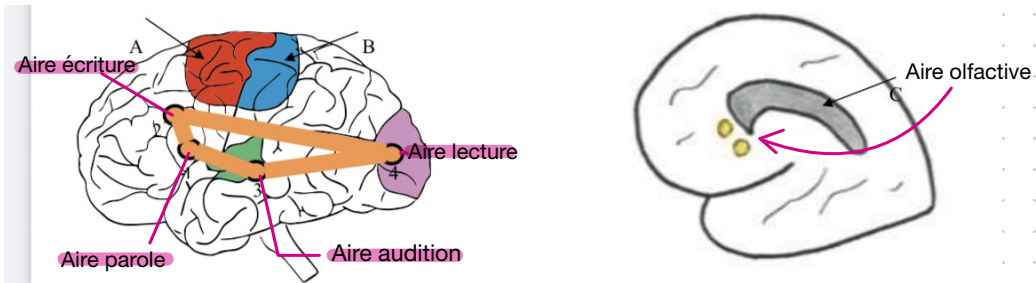
Étude du cortex:

-> aires effectrices: émergence à la conscience (sensitive ou motrice)

-> aires muettes: pas d'émergences à la conscience

Les aires à retenir:

- **Gyrus précentral:** en AVANT de la fissure centrale, d'où part la motricité volontaire, appelée voie pyramidale car elle part de la grande cellule pyramidale de Betz
- **Gyrus post central:** en ARRIERE de la fissure centrale, où arrivent toutes les sensibilités cutanées
- **Aire visuelle:** dans le lobe occipital, (énorme lobe visuel)
- **Aire auditive:** dans le lobe temporal
- **Aire olfactive:** représentation sur la partie médiale des hémisphères, partie réduite de la taille d'un angle



Un coté/ hémisphère du cerveau est dominant: gauche chez les droitiers et droit chez les gauchers.

-> Le **QUADRILATÈRE de PIERRE MARIE**, sur le **coté dominant**, est formé de plusieurs gyrus/ aires:

- **aire de la parole** (aire de Broca): au pied du gyrus pré-central, en regard de la représentation de la bouche sur l'homoculus de Penfield.
- **Aire de l'écriture:** en avant du gyrus pré-central, au dessus de l'aire de la parole, en regard de la représentation de la main sur l'homoculus de Penfield.
- **Aire de l'audition** des sons: au niveau du lobe tempora
- **Aire de la lecture:** au niveau du lobe occipital

!/ Une lésion de l'aire de la parole: donne un sujet qui n'arrive plus à parler (= **aphasie de Broca**)

!/ Une lésion de l'aire de l'écriture : le sujet ne peut pas écrire mais peut parler, entendre les sons, lire...

-> même principe pour les autres aires

4/ Voies principales motrices et sensitives +++

A. Voies sensitives

étude synthétique surtout de la sensibilité cutanée car les voies auditives, visuelles et olfactives ne suivent pas tout à fait le même schémas (on le verra dans le cours ODS)

- **l'effecteur**: il est au niveau de la peau, la fibre emprunte ensuite le nerf spinal.
- **Le protoneurone**: TOUJOURS au niveau d'un **GANGLION**
-> ganglion spinal de la racine post
-> ou ganglion d'un nerf crânien (ex: ggl trigéminé pour le nerf V)
- **Le deuxième neurone/ deutoneurone**: TOUJOURS au niveau du **SNC**
-> soit au niveau de la corne post de la moelle
-> soit au niveau d'un noyau dans le bulbe

!/ Après le corps cellulaire du 2e neurone il y a SYSTEMATIQUÉMENT une DECUSSION de la voie qui passe de l'autre côté et a un trajet ascendant jusqu'au thalamus. !/

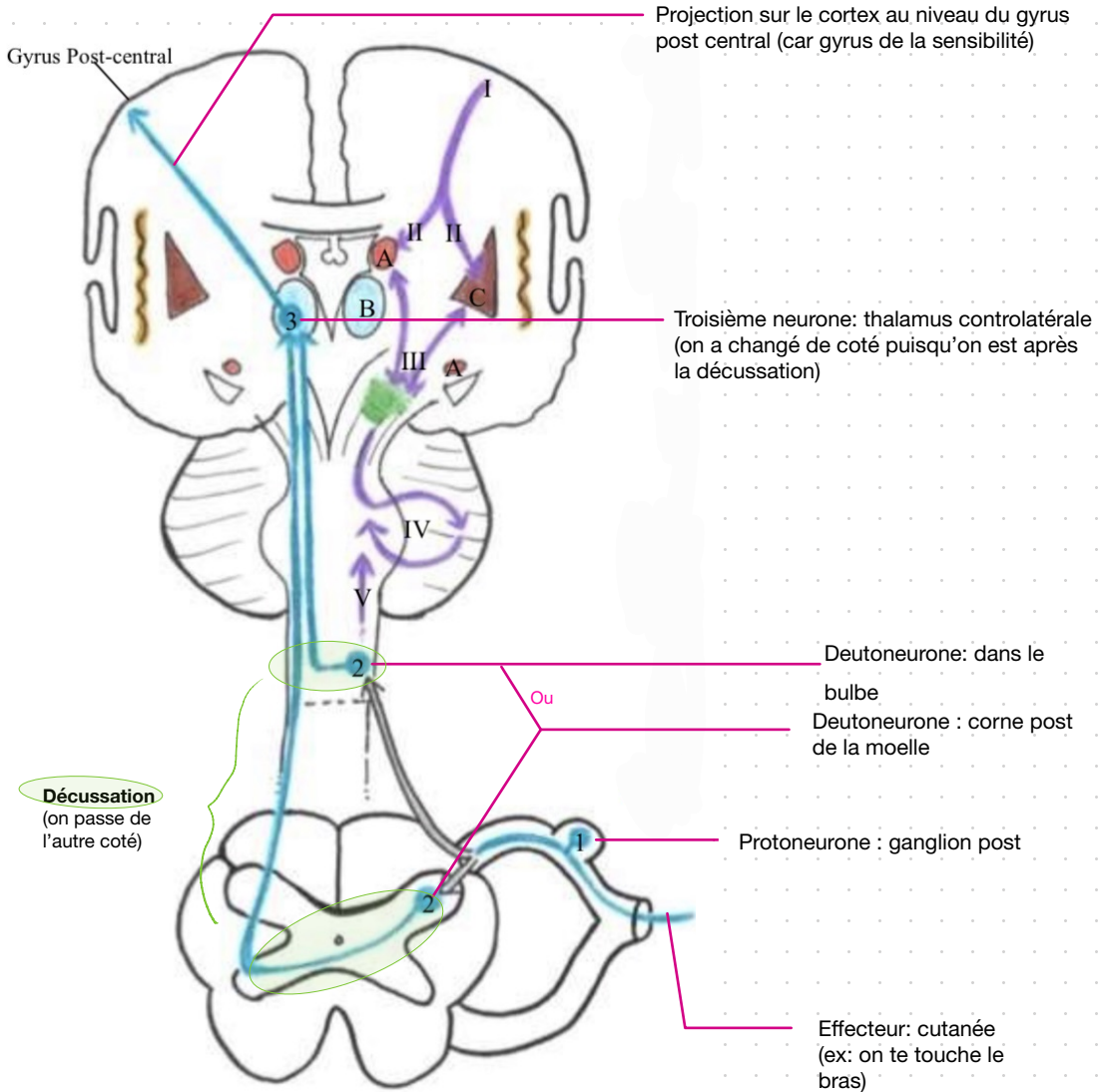
- **Le troisième neurone**: au niveau du thalamus controlatéral (puisqu'il se trouve après la décussation)
- Puis on a une **projection de la voie au niveau du gyrus POST central** (sensitif)

On peut mettre en place sur le cortex l'**homonculus de la sensibilité** sur lequel la représentation des surfaces cutanées de l'homonculus n'est pas fonction de l'importance de la surface corporelle mais de la sensibilité, du tact.

Donc les éléments cutanés auront une représentation d'autant plus importante que le tact est fin et d'autant plus réduite que le tact est grossier ++

-> ainsi, la représentation de la main est très importante (elle est très sensible bien qu'elle ne soit pas très grande)

Explication de la voie de la sensibilité avec le schémas: (on se concentre sur la voie bleu qui est ascendante):



B. Voies Motrices

Il existe les voies de la motricité involontaires (= voies extra-pyramidales) et les voies de la motricité volontaires (= voie pyramidale)

a) Voies extra-pyramidale

Elles sont appelées EXTRA-pyramidales car elles ne sont **PAS issues de la grande cellule pyramidale de Betz.**

Elles font intervenir:

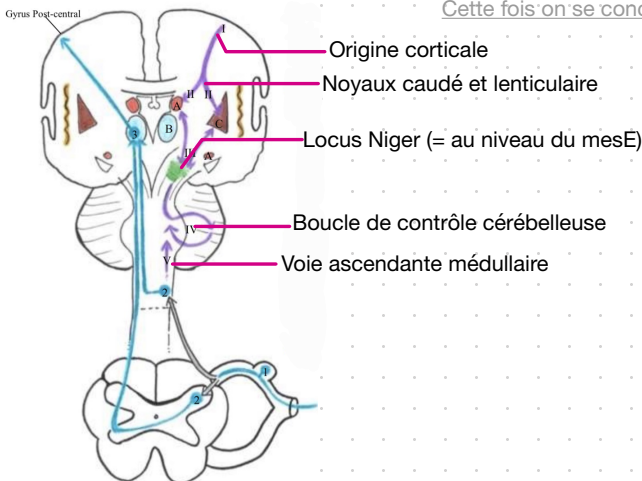
- une origine corticale
- Des noyaux centraux (lenticulaire et caudé)
- Le locus Niger (dans le mesE)
- La boucle de contrôle cérébelleuse
- Des voies ascendantes médullaires

L'ensemble de ses voies extra-pyramidales se terminent au niveau du **MOTONEURONE ALPHA** qui est la voie terminale commune.

-> terminale car les voies motrices s'y terminent

-> commune car commune aux voies extra-pyramidales et pyramidales.

!/ Le syndrome de Parkinson: lésion des voies extra-pyramidales par atteinte du locus Niger principalement

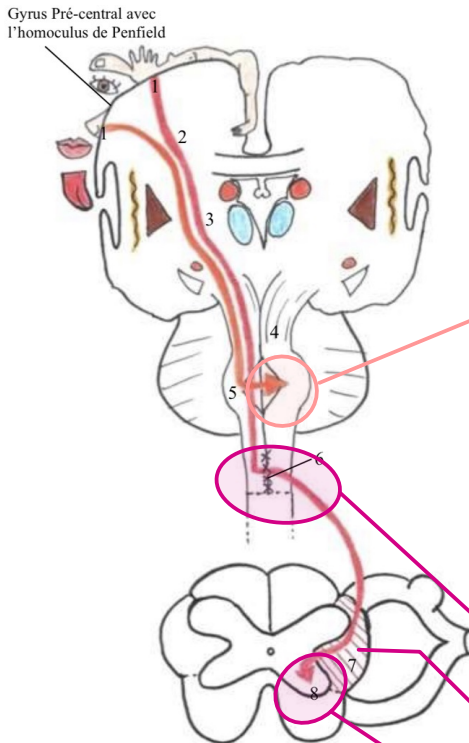


b) Voies pyramidales

La voie motrice principale= voie pyramidale, est **VOLONTAIRE, BI-neuronale** (avant le prof De Perreti disait mono-neuronal mais le professeur Baquet a indiqué BI-neuronal lors de la SDR de l'année dernière...) et a pour origine une **grande cellule pyramidale de BETZ** au niveau du gyrus PRE-central (gyrus de la motricité).

Elle possède 2 faisceaux:

- un **cortico-nucléaire**
- Un **cortico-spinal**



Faisceau cortico-nucléaire (trajet orange sur le schémas):

-> véhicule la motricité du **segment céphalique**

-> a un **trajet descendant** (≠sensitif), passe par le centre ovale (2), la capsule interne (3), le pied du mesE (4), puis décusse au niveau du TC

-> Se termine sur la **1e et 2e colonne motrice** des noyaux moteur des nerfs crâniens controlatéraux. (Rappelez vous, le schémas du plancher du V4)

Faisceau cortico-spinal (trajet rouge):

-> véhicule **motricité des membres et du tronc**

-> trajet **descendant**, passe par centre ovale, capsule interne, pieds du mesE, pont (5), bulbe, puis décusse au niveau de la décussation des pyramides (6) (pour 98% des fibres)

-> emprunte cordon latéral de la moelle (7)

-> se termine ai nv des noyaux moteurs de la corne ant de la moelle

On peut encore mettre en place au niveau du cortex un homonculus de la motricité = **Homonculus de Penfield** (≠de l'homonculus de la sensibilité).

Il représente les muscles en fonction de la finesse du mouvement et non PAS en fonction de la force qu'ils ont.

En bas, la partie céphalique avec la tête, puis le mb sup avec son important pouce et la main, ensuite le tronc et le mb inf au niveau de la partie interne du gyrus pré-central

!!! Pathologie de la voie motrice principale:

- lésion du cortex ou du centre ovale= **hémiplégie croisée** (car on est au dessus de la décussation de la voie descendante motrice) et **partielle** (car il est rare que tout le cortex ou tout le centre ovale soit atteint)
- Lésion de la capsule interne: **hémiplégie controlatérale** (on est tjrs au dessus de la décussation) et **massive** (car ici les fibres sont regroupées)
- Lésion de la moelle horizontale:
 - > **tétraplégie** si la lésion est située au dessus du plexus brachial
 - > **paraplégie** si la lésion est située en dessous du plexus brachial
 - > **mort par asphyxie** si la lésion de la moelle est située au dessus de C5 (car lésion du nerf phrénique)
- lésion de l'hémi-moelle: donne une **hémiplégie médullaire de Brown Sequard**, très rare, hémiplégie motrice homolatérale (car sous la décussation)

Gyrus Pré-central avec l'homonculus de Penfield

