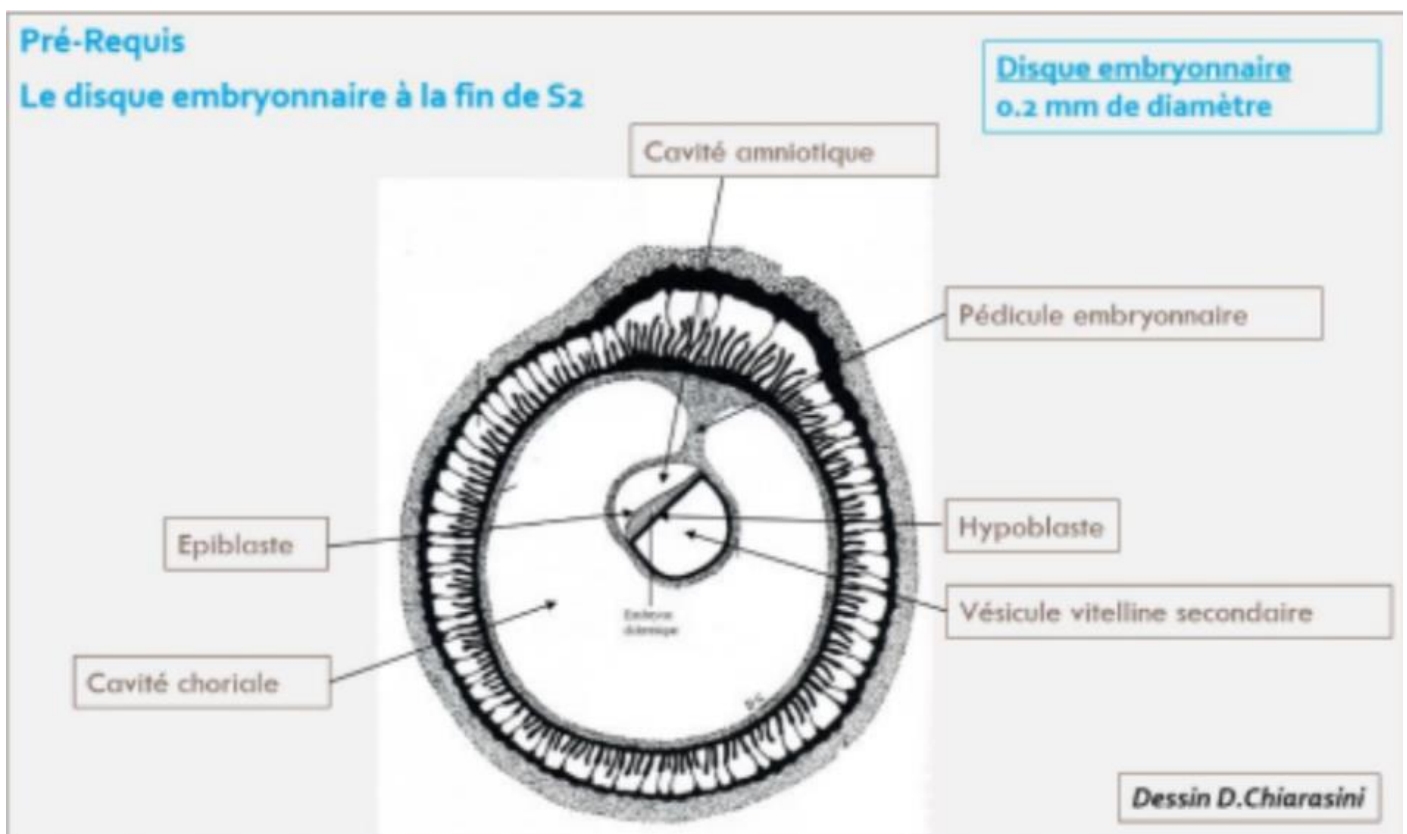


La 3^{ème} semaine de développement embryonnaire

Coucou ! La fiche n'a pas changé par rapport à la Tut'Rentrée, elle est bien complète ! Bon courage <3

Rappel sur le disque embryonnaire didermique (DED) en fin de S2 :

- ⊗ Il mesure **0,2mm** de diamètre
- ⊗ Il est constitué de **deux feuillets primitifs** :
 - **L'épiblaste**
 - **L'hypoblaste**
- ⊗ Les annexes sont en place avec :
 - La cavité amniotique (en regard de l'épiblaste)
 - La vésicule vitelline secondaire (VVII, en regard de l'hypoblaste)
 - La cavité chorale
 - Le cytotrophoblaste (CTT)
 - Le syncytiotrophoblaste (STT)
- ⊗ La **circulation utéro-lacunaire primitive** mise en place
- ⊗ La **décidualisation de l'endomètre** et la **formation des différents caduques**



Evènements marquants de la 3^{ème} semaine de développement :

1. Possibilité de réaliser les diagnostics **cliniques** et **biologiques** de grossesse
2. Evolution du DED en disque embryonnaire **tridermique** (DET) → Gastrulation
3. Formation et début d'évolution des **3 feuillets primitifs** → Neurulation primaire
4. Evolution des **annexes**

I. La 3^{ème} semaine et diagnostics de grossesse :

Le syncytiotrophoblaste (STT) va produire de l'**HCG** (Hormone Chorionique Gonadotrope).

Cette hormone va permettre :

- Le **maintien du corps jaune** (au niveau de l'ovaire)
- Les productions d'**œstrogène** et de **progestérone** (assurées par le corps jaune ovarien)

↳ Diagnostiques biologiques possibles :

- ⊗ Dosage sanguin de la fraction β de l'HCG par le STT
- ⊗ Détection urinaire de β -HCG

↳ Diagnostiques cliniques possibles :

- ⊗ Aménorrhée (= absence de règles) → secondaire au maintien des sécrétions de progestérone par le corps jaune ovarien

↳ Signes « sympathiques » de grossesse :

- ⊗ Ceux liés à une **hyperprogestéronémie** (= dose élevée de progestérone) :
 - Digestifs : nausées, vomissements, hypersialorrhée (= excès de salive)
 - Urinaires : Polyurie (= urine plus abondante), pollakiurie (= uriner plus souvent)
 - Somnolences, insomnies, fatigue
- ⊗ Ceux liés à une **hyperestrogénie** (= dose élevée d'œstrogènes) :
 - Tension mammaire

II. Evolution du disque embryonnaire :

a. Gastrulation et mise en place des 3 feuillets primitifs :

La **gastrulation** est un mécanisme embryologique permettant la formation d'un disque embryonnaire **TRIDERMIQUE** (DET). Il s'agit d'une succession d'évènements qui conduit à la formation et mise en place de 3 feuillets primitifs : l'**ectoblaste**, le **mésoblaste** et l'**entoblaste**. ++

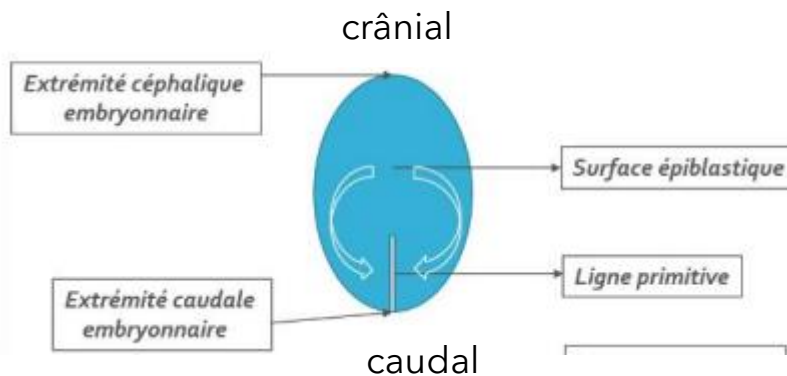
La gastrulation se déroule en **3 étapes** :

Etape 1 : Mise en place de la ligne primitive : (J15)

La **ligne primitive** se développe à partir des **cellules épiblastiques**, à la surface de l'épiblaste, au niveau de la **partie caudale de la ligne médiane**.

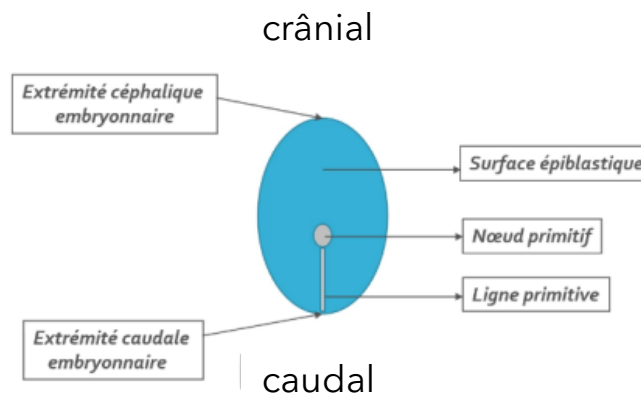
Les cellules épiblastiques convergent vers l'axe médian selon un **axe cranio-caudal** (= c-à-d de l'extrémité céphalique à l'extrémité caudale, comme indiqué par les flèches).

La ligne primitive est la traduction morphologique du mouvement de ces cellules.



Etape 2 : Formation du nœud primitif : (J16)

Le **nœud primitif** se forme à l'**extrémité céphalique** (= en avant) de la ligne primitive



Etape 3 : Migration des cellules épiblastiques : (J16)

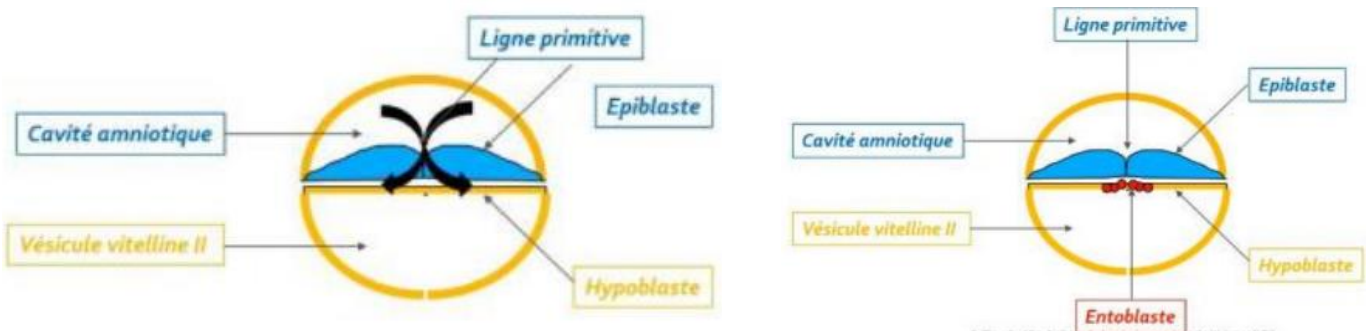
Les cellules épiblastiques à la surface de la ligne primitive vont **proliférer, se détacher** et **migrer** sous la ligne primitive.

Cette dernière étape s'appelle la **gastrulation**, elle va permettre de passer d'un DED à deux feuillets (**épiblaste** et **hypoblaste**) à un DET à trois feuillets primitifs (**ectoblaste, mésoblaste** et **entoblaste**) grâce à des phénomènes de **migration** et de **différenciation**.

Attention : Ce sont uniquement les cellules épiblastiques qui vont permettre la formation des trois feuillets par ces phénomènes de migration et de différenciation.

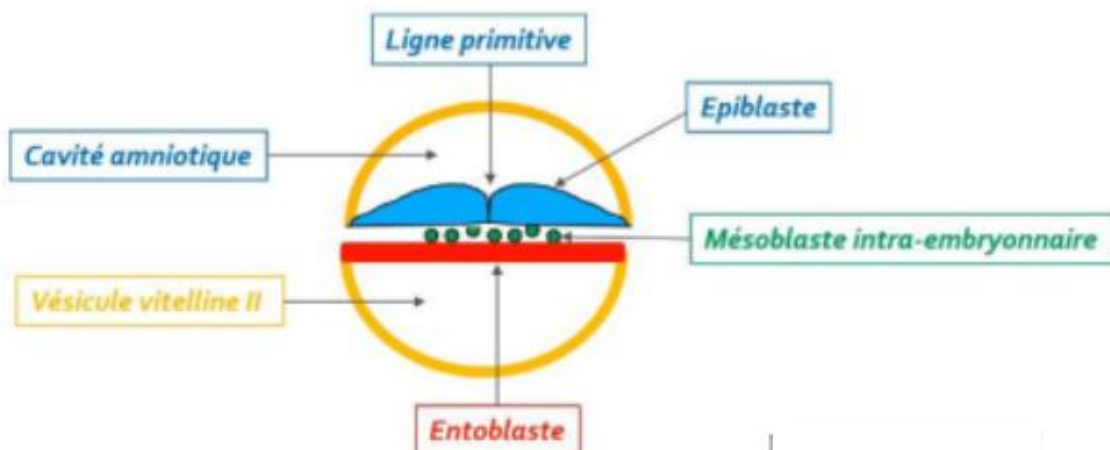
1. Formation de l'entoblaste

L'**entoblaste** (en rouge) est le premier contingent à se former à partir des cellules épiblastiques. Elles vont **migrer** et s'intégrer aux cellules de l'**hypoblaste** en les repoussant vers les parois latérales de la VVI.



2. Formation du mésoblaste intra-embryonnaire

Le **mésoblaste intra-embryonnaire** (en vert) est le second contingent à se former, d'autres cellules épiblastiques vont plonger transversalement (**phénomène de migration**) **entre l'épiblaste et l'entoblaste**. Ce dernier restera en contact à sa périphérie avec le mésenchyme extra-embryonnaire.



Collège des Histologistes, Embryologistes et Cytogénéticiens - OREC

Attention :

Mésenchyme = tissu de structure **lâche**

Mésoblaste = tissu de structure **condensée**

Alors, ces deux tissus ont la même origine embryologique mais diffèrent par leur niveau de condensation.

Particularités de la répartition du feuillet mésoblastique :

Deux régions sur la ligne médiane du disque embryonnaire restent didermiques, où l'**épiblaste** et l'**hypoblaste** restent accolés car ces régions sont dépourvues de mésoblaste :

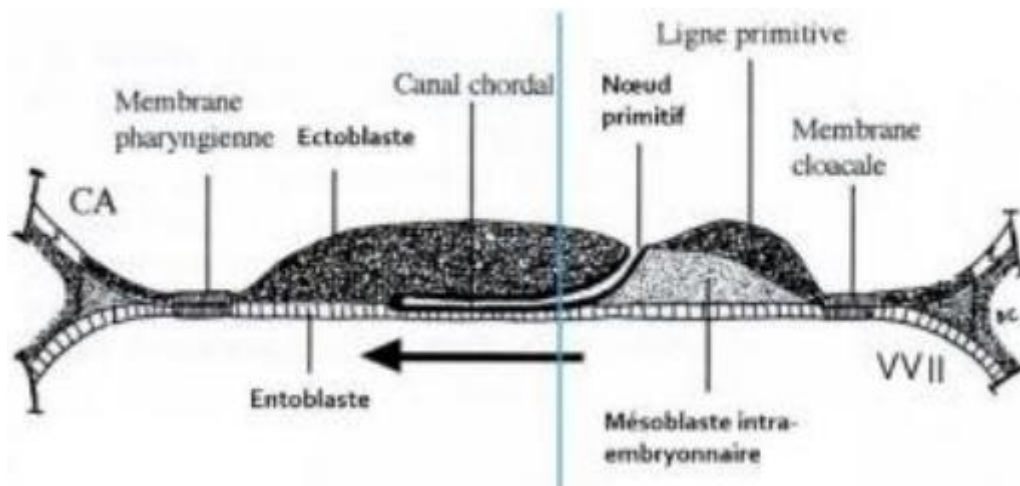
⊗ La membrane **pharyngienne** (dans la partie céphalique du DE)

→ donnera les orifices buccaux

⊗ La membrane **caudale** ou **cloacale** (dans la partie caudale du DE)

→ constituera plus tard les orifices uro-génitaux

Vous pouvez voir ces membranes sur le schéma ci-dessous :

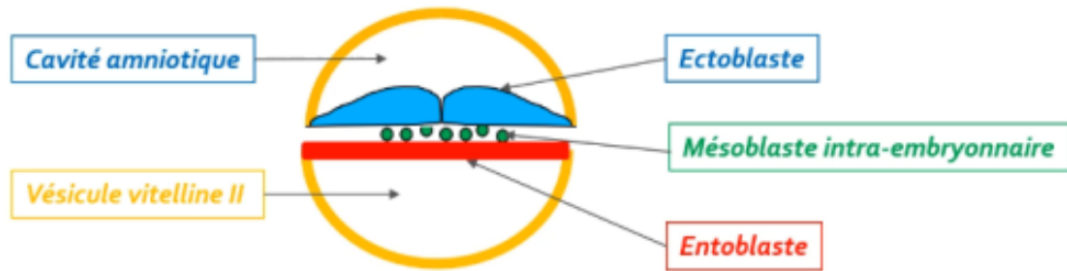


Une partie des cellules du mésoblaste intra-embryonnaire migre en avant de la membrane pharyngienne pour former **la zone cardiogène**.

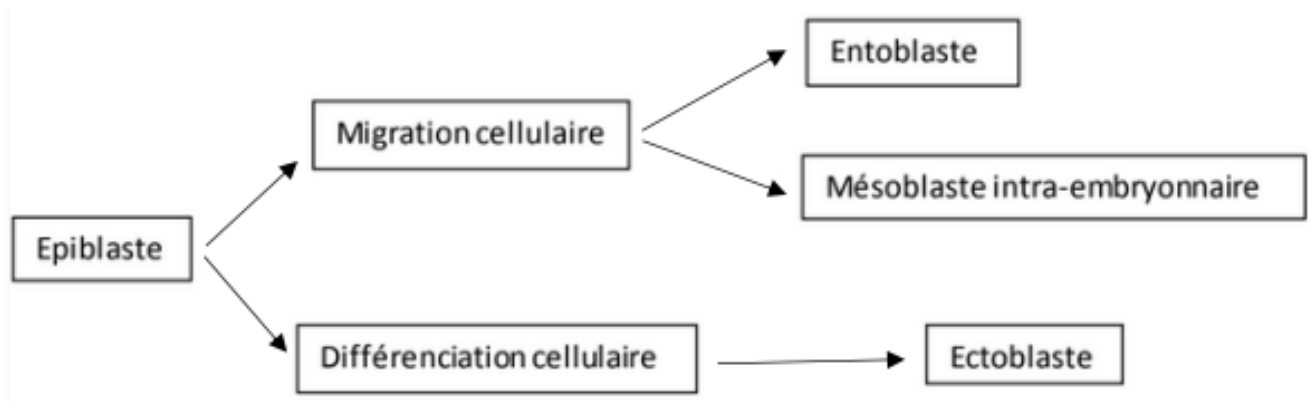
La partie axiale du disque embryonnaire est, dans un premier temps, dépourvue de mésoblaste intra-embryonnaire. Cette partie sera le lieu du développement d'un autre processus embryologique : la **chorde**.

3. Formation de l'ectoblaste

Les cellules épiblastiques restantes vont **se différencier** en **ectoblaste** par un phénomène de **différenciation cellulaire**.



Le récap' :



b. Formation et évolution de la corde :

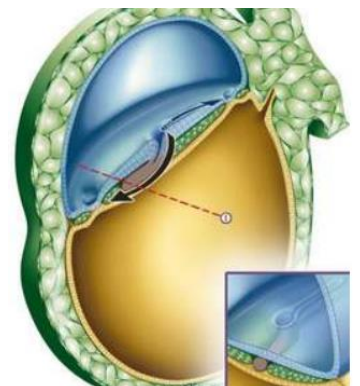
La corde se forme à partir des cellules épiblastiques au niveau du nœud primitif.

Cette dernière se forme grâce à **4 étapes** et aura un rôle d'induction dans la **neurulation primaire** (= formation système nerveux central).

Etape 1 : Formation du processus chordal : (J17)

Les cellules épiblastiques vont **proliférer** à partir du nœud primitif en **doigt de gant**, sous la forme d'un **cordon plein** (= processus chordal).

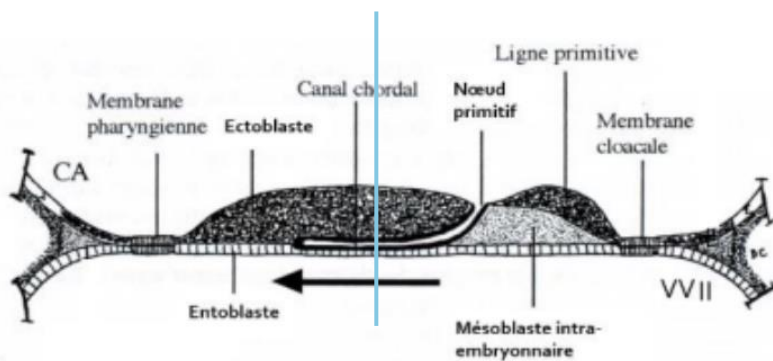
Ce processus chordal va progresser sous la surface ectoblastique en direction **céphalique** (= dans un sens caudo-cranial, soit dans le sens inverse de la formation de la ligne primitive).



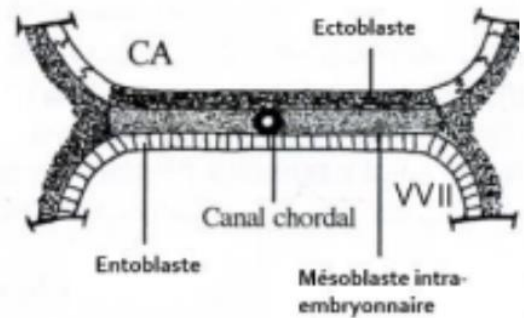
Etape 2 : Formation du canal chordal :

Le processus chordal va **se creuser** ensuite pour former une **structure tubulaire** : le **canal chordal**. Il a par conséquent la même localisation (sur la ligne médiane, au dessous de l'ectoblaste et au-dessus de l'entoblaste) et la même origine (le nœud primitif).

Plan de coupe



Coupe longitudinale



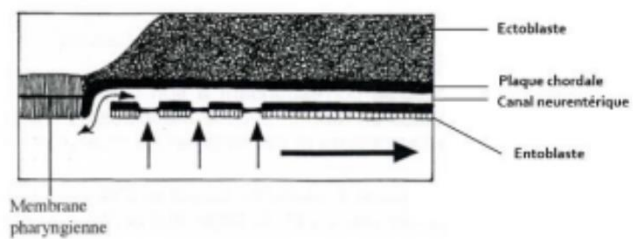
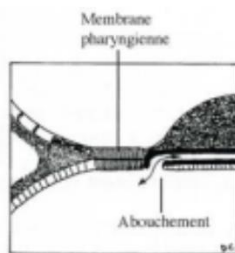
Coupe transversale

On observe sur le schéma le sens de progression de notre processus chordal initial, qui va ensuite se creuser pour devenir le canal chordal.

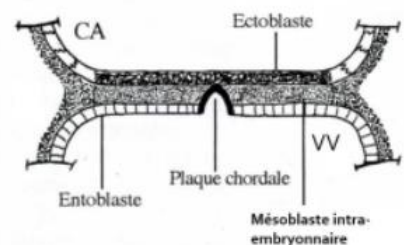
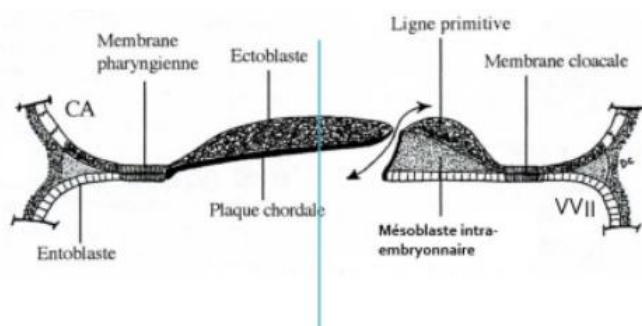
Etape 3 : Formation de la plaque chordale :

La paroi dorsale du canal chordal va **s'épaissir** et former la **plaque chordale**.

Tandis que la paroi ventrale du canal chordal va **fusionner** avec l'entoblaste pour ensuite se résorber progressivement dans un sens **céphalo-caudal**. (voir flèche)



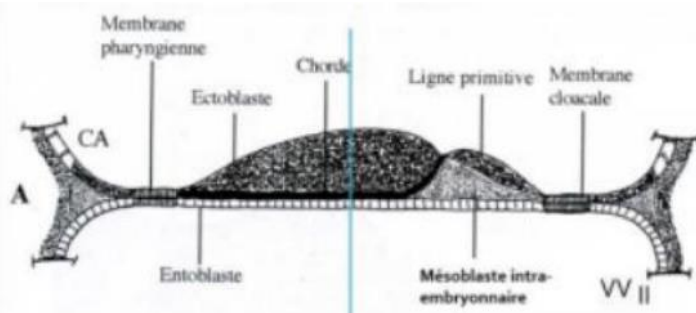
Une communication **transitoire** persiste entre la cavité amniotique et la vésicule vitelline secondaire : le **canal neurentérique** (représenté par la double-flèche ci-dessous).



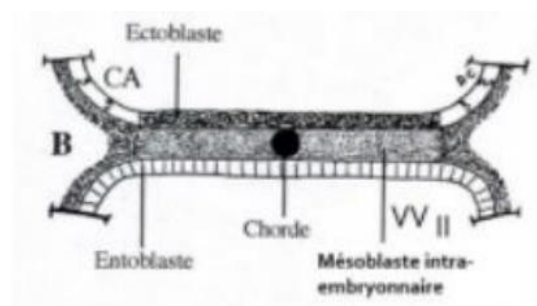
Etape 4 : Formation de la chorde : (J19)

La plaque chordale forme ensuite un **cordons cellulaire plein** : la **chorde**.
L'entoblaste **se reconstitue** en-dessous d'elle.

Vous pouvez remarquer que la chorde est en contact dans sa partie supérieure avec l'ectoblaste et dans sa partie inférieure avec l'entoblaste en avant de la ligne primitive.



Coupe longitudinale



Coupe transversale

Le récap' :

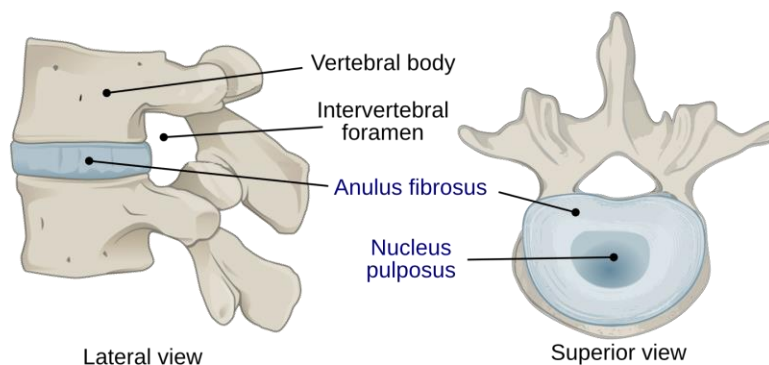
1. Formation du **processus chordal** (J17)
2. Evolution du processus chordal en **canal chordal**
3. Evolution du canal chordal en **plaque chordale** concomitante avec l'apparition transitoire du **canal neurentérique**
4. Formation de la **chorde** (J19)

↪ **Ces étapes se déroulent entre J17 et J19**

Devenir de la chorde :

La chorde aura donc un rôle dans la **neurulation primaire** (= formation du SNC).

Puis elle disparaîtra de manière **quasi-complète** et ne persistera que sous la forme de **nucléus pulposus** au niveau des disques intervertébraux.

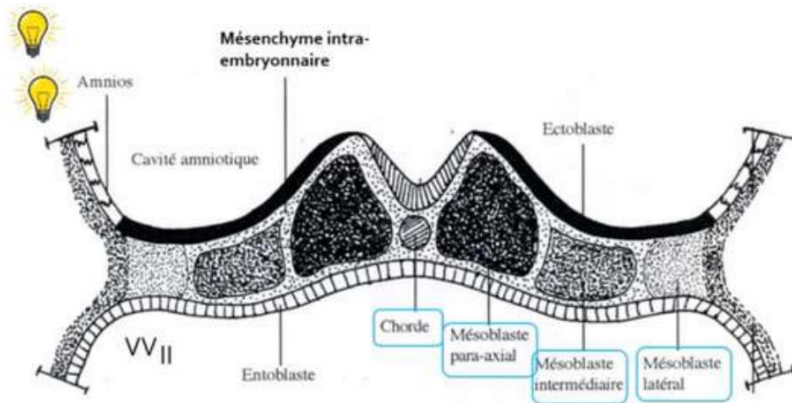


c. Évolution du mésoblaste intra-embryonnaire :

Le mésoblaste intra-embryonnaire va **proliférer** et **se différencier** pour former **6 cordons longitudinaux** repartis de part et d'autre de la corde :

- ⊗ 2 cordons de mésoblaste **para-axial**
- ⊗ 2 cordons de mésoblaste **intermédiaire**
- ⊗ 2 cordons de mésoblaste **latéral**

Vous verrez l'évolution de ces différentes structures dans ma fiche sur le mésoblaste !



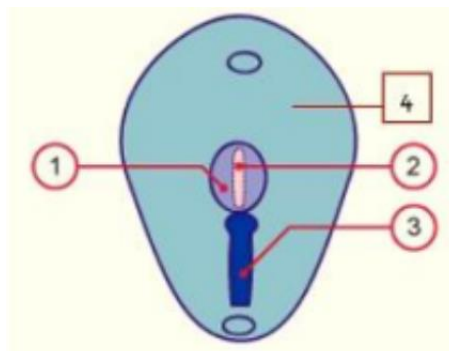
d. Neurulation primaire :

La neurulation primaire correspond au processus de **formation du SNC** se déroulant en **3 étapes** :

Etape 1 : Formation de la plaque neurale : (J19)

L'ectoblaste s'épaissit en forme de raquette en avant de la ligne primitive à partir du **noeud primitif**. Une raquette dont l'extrémité la plus large est la région céphalique (en avant). La plaque neurale se développe sous l'**action inductrice de la corde**.

Sur ce schéma on voit la plaque neurale (1) qui s'est mise en place en avant de la ligne primitive (3). À partir du noeud primitif est représentée la corde (2) en pointillés car elle se trouve sous la surface de l'ectoblaste (4).

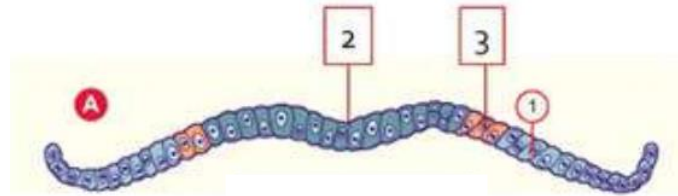


Notre **ectoblaste** va évoluer en : ++

- ⚙ **Neurectoblaste** : cellules ectoblastiques constituant la plaque neurale
- ⚙ **Épiblaste secondaire** : cellules ectoblastiques n'entrant **pas** dans la constitution de la plaque neurale

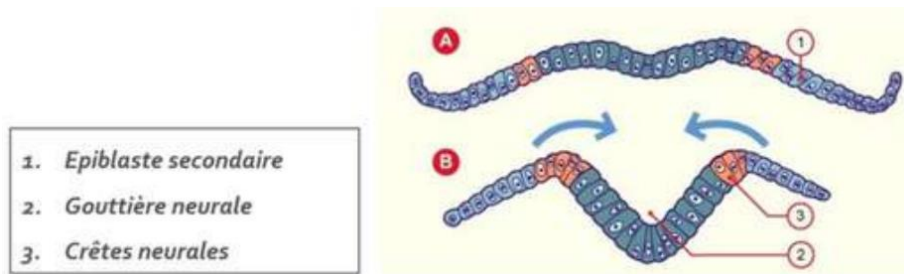
Les cellules à la jonction entre les cellules de la **plaque neurale (= neurectoblaste)** et les cellules de l'**épiblaste secondaire** sont appelées **cellules des « crêtes neurales »**.

On retrouve sur ce schéma le neurectoblaste, qui correspond à la plaque neurale au centre (2), les cellules des crêtes neurales (3) et l'épiblaste secondaire (1).



Etape 2 : Formation de la gouttière neurale : (J20)

La plaque neurale **se creuse** et forme la **gouttière neurale**.

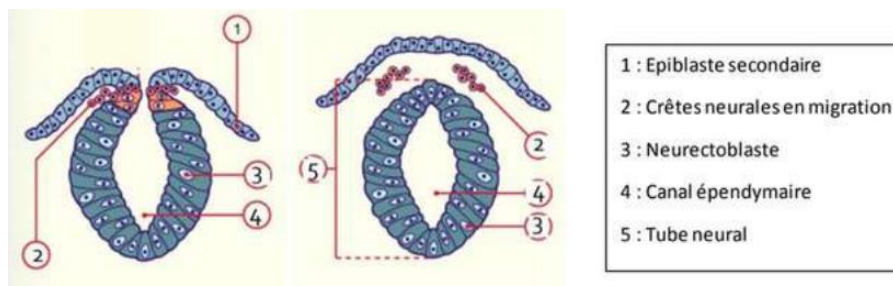


Etape 3 : Formation du tube neural : (J22)

Les bords de la gouttière neurale **se rapprochent** et **fusionnent**, initialement au niveau de la région cervicale (là où se trouvent les cellules des crêtes neurales), puis avec une progression simultanée en direction céphalique et caudale, formant ainsi le **tube neural**.

♥ Le neuropore **antérieur**, à l'extrémité céphalique embryonnaire, se ferme à **J24/J25**.

♥ Le neuropore **postérieur**, à l'extrémité caudale embryonnaire, se ferme à **J26/J28**.



Le récap :

1. Formation de la **plaque neurale**
2. Formation de la **gouttière neurale**
3. Formation du **tube neural**

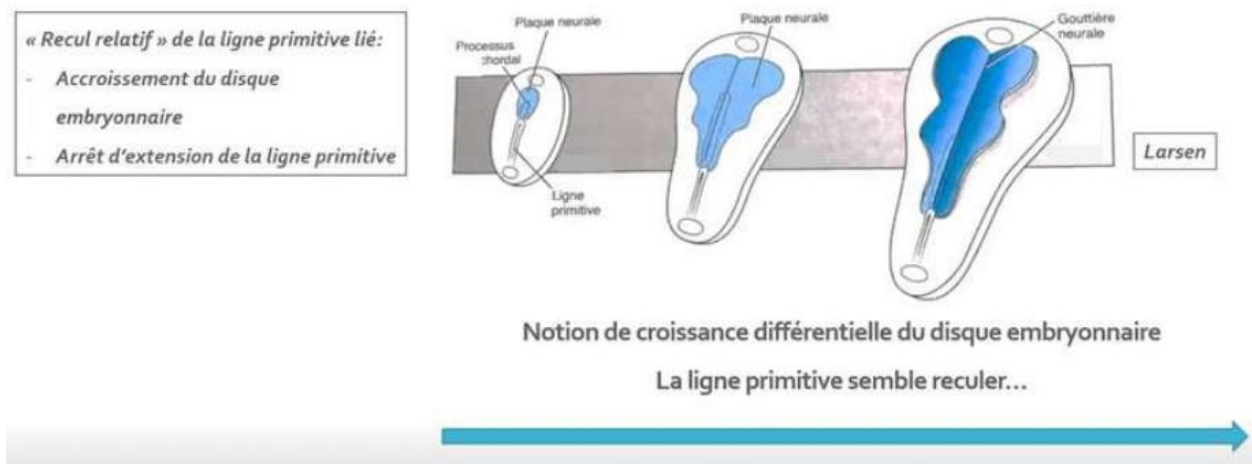
Synthèse : évolution du disque embryonnaire à la S3 :

La gastrulation permet la mise en place des 3 feuillet primitifs: **ectoblaste**, **mésoblaste intra-embryonnaire (MIE)** et **entoblaste**.

Le MIE évolue en différents contingents en fonction de leur localisation par rapport à la ligne médiane : mésoblaste **para-axial**, **intermédiaire** et **latéral**.

La chorde est **inductrice** de la mise en place de la **plaque neurale**.

La croissance du MIE et de la plaque neurale participeront à la **délimitation de l'embryon** (phénomène qui sera expliqué dans le cours de la 4ème semaine de développement).

Notion de « croissance différentielle » du disque embryonnaire :

On y retrouve :

- ⚙ La ligne primitive à la partie caudale du disque embryonnaire
- ⚙ Le processus chordal qui se met en place en direction céphalique à partir du nœud primitif
- ⚙ La plaque neurale évoluant en gouttière neurale à la surface ectoblastique

On peut observer un **recul relatif** de la LP lié à l'**accroissement du disque embryonnaire** et à l'**arrêt d'extension de la ligne primitive**. On parle alors de « **croissance différentielle** » du disque embryonnaire avec une ligne primitive qui semble reculer.

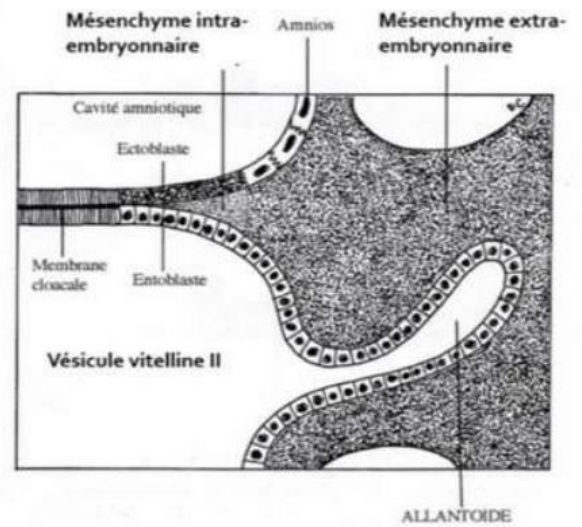
III. Evolution des annexes :

a. Formation de l'allantoïde :

L'allantoïde est un **bourgeon creux** résultant de l'extrusion d'une partie de la **paroi de l'entoblaste** en localisation extra-embryonnaire.

Elle se développe en regard de la portion caudale du disque embryonnaire, à partir de J16.

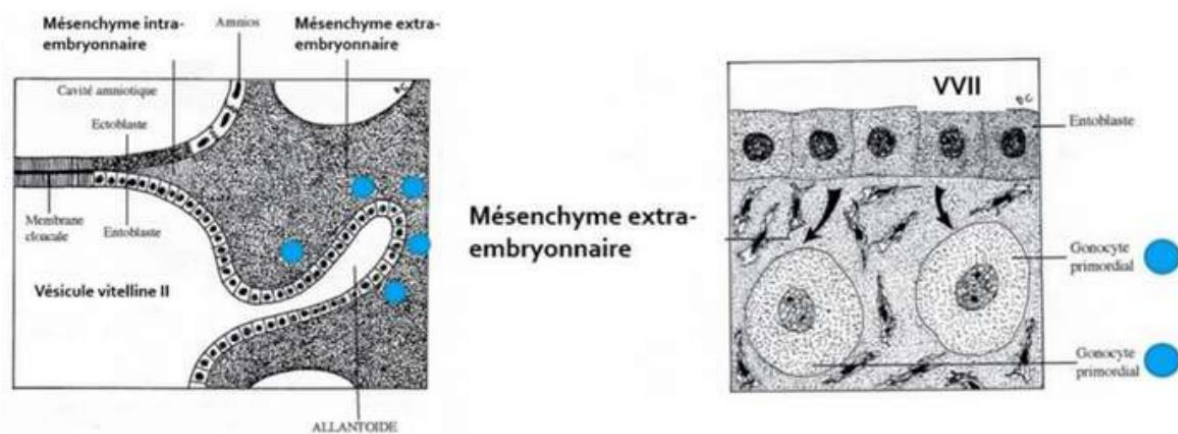
C'est un élément constitutif du **pédicule embryonnaire**. Sur le schéma ci-contre on peut observer ce bourgeon creux tapissé d'entoblaste en regard de la VII.



b. Formation des gonocytes primordiaux :

Ce sont des cellules germinales à l'origine des spermatogonies et des ovogonies. Ils sont d'origine épiblastique et apparaissent à J18, en localisation extra-embryonnaire, au niveau de la paroi caudale de la VII, proche de l'allantoïde.

Ils migreront en intra-embryonnaire à la 4^{ème} semaine de développement embryonnaire.



c. Ilots angioformateurs de Wolff et Pander :

La 3^{ème} semaine est également marquée par la mise en place du **système vasculaire extra-embryonnaire** avec la formation des **îlots angioformateurs de Wolff et de Pander**. Ils sont constitués de :

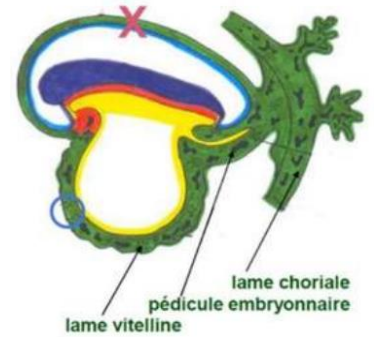
- ⊗ Cellules périphériques à l'origine de la **paroi des vaisseaux sanguins**
- ⊗ Cellules centrales à l'origine des **cellules des lignées sanguines**

Ils apparaissent au sein du MEE, au niveau de la lame chorale, du pédicule embryonnaire et de la lame vitelline.

Attention :

On n'en trouve **PAS** au niveau de la **lame amniotique** ! ++

Vous pouvez l'observer par une croix rouge sur le schéma ci-contre :



IV. Anomalies du développement de la S3 :

⊗ Anomalies liées à la **chorde** :

La chorde joue un rôle **d'induction** sur la formation de la plaque et de la gouttière neurale. (10^{ème} fois qu'on le dit)

Des anomalies du processus d'évolution de la chorde sont à l'origine **d'anomalies de la formation du système nerveux central**.

⊗ Anomalies liées au **tube neural** :

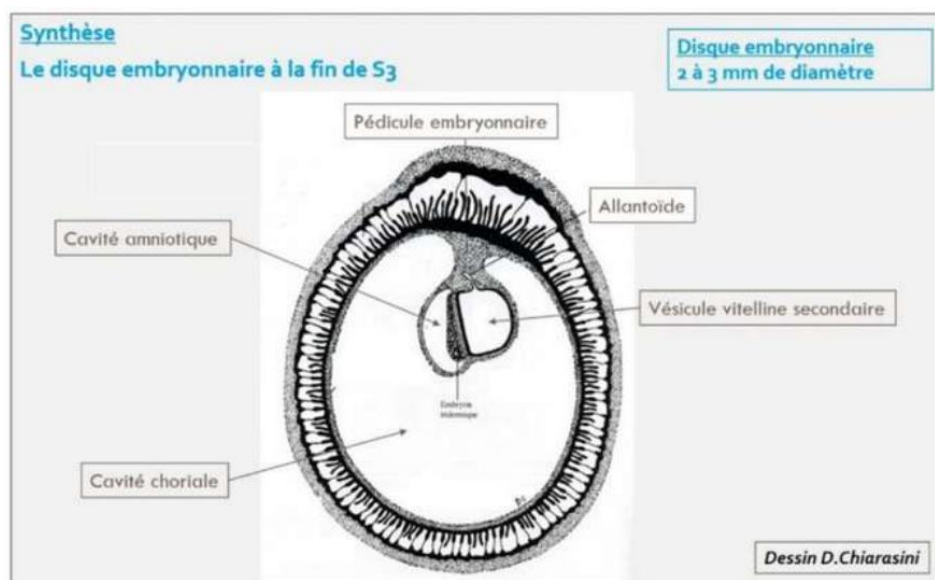
Des défauts de fermeture du tube neural sont à l'origine :

- D'**anencéphalie** : s'ils surviennent à l'extrémité **céphalique**
- De **spina bifida** : s'ils surviennent à l'extrémité **caudale**

⊗ Anomalies liées à la **ligne primitive** :

La LP va régresser et ne persistera que sous la forme de reliquats embryologiques. Ceux-ci sont à l'origine des **tératomes sacro-coccygiens**, tumeurs le plus souvent **bénignes**, survenant majoritairement chez les fœtus de **sexe féminin** et pouvant contenir des tissus issus des 3 feuilletts embryonnaires.

Éléments clés de la S3 :



- ♥ Révélation de l'**aménorrhée maternelle** avec les diagnostics **cliniques** et **biologiques** de grossesse qui deviennent possibles
- ♥ Le passage d'un DED de **0,2 mm** de diamètre à un DET de **2 à 3 mm** de diamètre
- ♥ La mise en place des 3 feuillets primitifs : **ectoblaste**, **MIE** et **entoblaste** qui sont bien d'origine **épiblastique**
- ♥ La mise en place de la **chorde**, également d'origine épiblastique
- ♥ L'organisation du mésoblaste intra-embryonnaire de part et d'autre de la chorde en **mésoblaste para-axial**, **intermédiaire** et **latéral**
- ♥ La chorde est **inductrice** de la formation de la **plaque neurale** et donc de la **neurulation primaire**
- ♥ Les cellules des crêtes neurales sont à la jonction entre les bords de la **gouttière neurale** (neurectoblaste) et l'**épiblaste secondaire**

Voilà c'est la fin de ce long cours ! Maintenant quelques pages d'entraînement !



QCM 1 : Parmi les propositions suivantes concernant la 3ème semaine de DE, la(les)quelle(s) est (sont) exacte(s) ?

- A) L'épiblaste se met en place
- B) Le mésenchyme extra-embryonnaire se met en place
- C) L'entoblaste se met en place
- D) La chorde se met en place
- E) La neurulation débute

QCM 2 : Parmi les propositions suivantes concernant la ligne primitive, la(les)quelle(s) est (sont) exacte(s) ?

- A) Elle se met en place au début de la 3ème semaine de développement
- B) Elle forme un sillon linéaire à la surface de l'entoblaste
- C) elle se situe dans la région céphalique du disque embryonnaire
- D) Le nœud primitif est situé à son extrémité caudale
- E) Elle donnera le nucléus pulposus des disques intervertébraux

QCM 3 : Parmi les propositions suivantes concernant le processus chordal, la(les)quelle(s) est (sont) exacte(s) ?

- A) Il apparaît à la surface épiblastique du disque embryonnaire
- B) Il est à l'origine de la formation du mésoblaste intra-embryonnaire
- C) Il est délimité à son extrémité céphalique par la membrane pharyngienne et à son extrémité caudale par la membrane cloacale
- D) Il établit une communication entre la cavité amniotique et la vésicule vitelline secondaire
- E) Il donnera le nucléus pulposus des disques intervertébraux

QCM 4 : Parmi les propositions suivantes concernant la formation du mésoblaste intra-embryonnaire, la(les)quelle(s) est (sont) exacte(s) ?

- A) Il se forme à partir de cellules qui migrent depuis la ligne primitive
- B) Les cellules qui le constituent migrent entre épiblaste et ectoblaste
- C) Il dérive de cellules épiblastiques
- D) Il sera en contact au cours de son développement avec le mésenchyme extra-embryonnaire
- E) Il est le siège du développement des îlots angioformateurs de Wolff et de Pander

QCM 5 : Parmi les propositions suivantes concernant l'ectoblaste, la(les)quelle(s) est (sont) exacte(s) ?

- A) Il est d'origine épiblastique
- B) Il est à l'origine de l'hypoblaste
- C) Il est à l'origine du neurectoblaste
- D) Il est à l'origine de l'épiblaste secondaire
- E) Il est à l'origine des crêtes neurales

QCM 6 : Parmi les propositions suivantes concernant la neurulation primaire, la(les)quelle(s) est (sont) exacte(s) ?

- A) La plaque neurale correspond à un épaissement entoblastique
- B) La plaque neurale se met en place en avant du nœud primitif
- C) Les bords latéraux de la plaque chordale se relèvent pour former la gouttière neurale
- D) La plaque neurale est fermée en avant par la membrane pharyngienne
- E) La plaque neurale est fermée en arrière par le nœud primitif

QCM 7 : Parmi les propositions suivantes concernant la 3ème semaine, la(les)quelle(s) est (sont) exacte(s) ?

- A) Elle correspond à la cinquième semaine d'aménorrhée
- B) Elle est marquée par la révélation de l'aménorrhée maternelle
- C) Les taux d'hCG sanguins diminuent
- D) Le corps jaune entre en involution
- E) Le corps jaune produit la progestérone

QCM 8 : Parmi les propositions suivantes concernant l'évolution de l'embryon à la 3ème semaine, la(les)quelle(s) est (sont) exacte(s) ?

- A) La chorde est à l'origine de la neurulation
- B) La gastrulation débute avant la neurulation
- C) La ligne primitive apparaît avant la plaque neurale
- D) Le processus chordal se développe à partir du nœud primitif
- E) Le processus chordal se développe en direction de la partie caudale de l'embryon

QCM 9 : Parmi les propositions suivantes concernant les crêtes neurales, la(les)quelle(s) est (sont)exacte(s) ?

- A) Elles sont d'origine entoblastique
- B) Elles sont d'origine ectoblastique
- C) Elles sont d'origine mésoblastique
- D) Elles entrent dans la constitution de l'épiblaste secondaire
- E) Elles forment le bord supérieur du tube neural

QCM 10 : Quelle succession d'étapes correspond à l'évolution du processus chordal ?

- A) Chorde > Canal chordal > Plaque chordale > Processus chordal
- B) Processus chordal > Canal chordal > Plaque chordale > Chorde
- C) Processus chordal > Canal chordal > Plaque neurale > Chorde
- D) Processus chordal > Canal chordal > Chorde > Plaque chordale
- E) Plaque chordale > Canal chordal > Processus chordal > Chorde

Correction :

QCM 1 : CDE

- A) Faux : Il se met en place à la 2ème semaine de DE
- B) Faux : Il se met en place à la 2ème semaine de DE. C'est le mésoblaste intra-embryonnaire qui se met en place à la 3ème semaine de DE
- C) Vrai
- D) Vrai
- E) Vrai

QCM 2 : A

- A) Vrai
- B) Faux : A la surface de l'épiblaste
- C) Faux : Dans la région caudale
- D) Faux : A son extrémité céphalique
- E) Faux : C'est la chorde qui en sera à l'origine

QCM 3 : E

- A) Faux : Sous la surface de l'ectoblaste
- B) Faux : C'est la ligne primitive qui en est à l'origine
- C) Faux : Pas de rapport avec le processus chordal
- D) Faux : C'est le canal neurentérique qui établit cette communication mais pas le processus chordal
- E) Vrai

QCM 4 : ACD

- A) Vrai
- B) Faux : Entre épiblaste et entoblaste
- C) Vrai
- D) Vrai
- E) Faux : Ceux-ci se développent au sein du mésenchyme extra-embryonnaire

QCM 5 : ACDE

QCM 6 : B

- A) Faux : Epaissement ectoblastique
- B) Vrai
- C) Faux : Bords latéraux de la plaque neurale
- D) Faux
- E) Faux

QCM 7 : ABE

- A) Vrai
- B) Vrai
- C) Faux : Ils augmentent
- D) Faux : Il se développe
- E) Vrai

QCM 8 : ABCD

- A) Vrai
- B) Vrai
- C) Vrai
- D) Vrai
- E) Faux : En direction de la partie céphalique

QCM 9 : B

- A) Faux
- B) Vrai
- C) Faux
- D) Faux : Elles sont à la jonction entre l'épiblaste secondaire et le neurectoblaste
- E) Faux : Elles n'entrent pas dans la constitution du tube neural

QCM 10 : B

Le mot de fin :

Ce cours peut paraître terrifiant au début, mais c'est surtout beaucoup de visualisation, donc si je peux vous donner un conseil, c'est de bien regarder les schémas ++

À force, tout sera bien clair et vous deviendrez les goats de l'embryo hehe :)

C'est également important de bien connaître les dates et quels phénomènes se déroulent à ces moments-là.

Je reste à votre disposition sur le forum si vous avez des questions, bon courage !

Des bisous ;)

Et maintenant arrive enfin le moment que j'ai attendu depuis 2 ans... Les dédicaces !

Alors sur cette fiche, dédicace à ma famille de parrainage :

- ♥ *D'abord dédicace à Idris le goat ultime, qui m'a supportée pendant ces deux ans, m'a aidé à être fière de moi, à me relever quand j'étais au + bas et m'a accompagnée devant les portes du concours sous une pluie battante <3*
- ♥ *Dédicace à mes deux parrains d'amour Oscar et Anis, qui m'ont épaulée jusqu'au bout*
- ♥ *Dédicace à Jean-Antoine le plus grand crooner de sa génération*
- ♥ *Dédicace à Noé ce gorille, mon premier ami de P1...*
- ♥ *Dédicace à Lou, ma squatteuse de co-learning préférée*
- ♥ *Dédicace à Rayane qui a dead ça*
- ♥ *Dédicace à Bidoli mon binôme d'amour de chimie, sans qui je n'aurais pas survécu à cette terrible LAS 2 (restez loin de lui, méfiez-vous quand même)*
- ♥ *Dédicace à mes neveux que j'aime : Milien mon co-tut d'amour, Hugo le + fort et euh... Guérin...*

À suivre...