



## RONEO N°6 : AGM



**Date et heure : 8h-12h**  
**Professeur : Pr. Baqué**  
**Nombre de pages : 10**  
**Ronéiste : Alizé Dachet**

**Corporation des Carabins Niçois**

UFR Médecine  
28, av. de Valombrese  
06107 Nice Cedex 2

<http://carabinsnicois.fr/>  
[roneo.c2n@gmail.com](mailto:roneo.c2n@gmail.com)

## SOMMAIRE

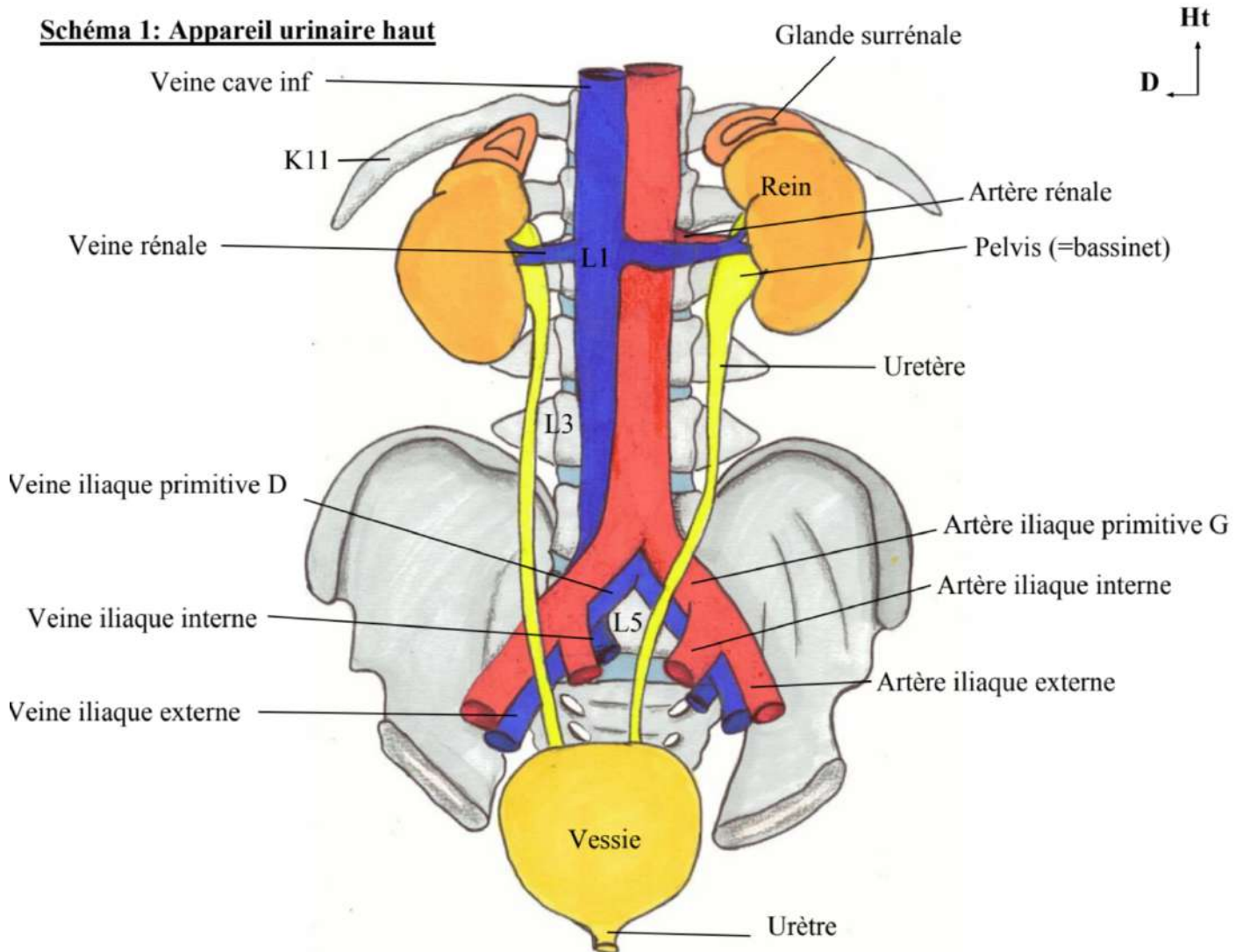
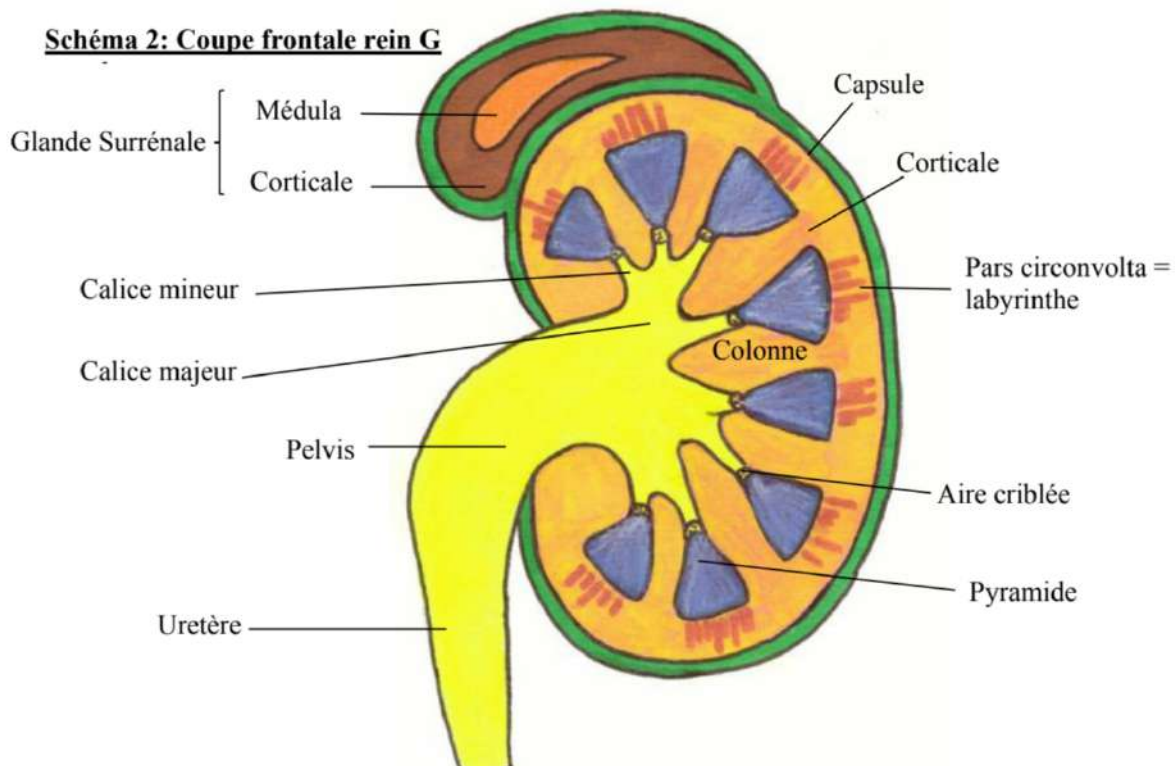
### I – Appareil urinaire

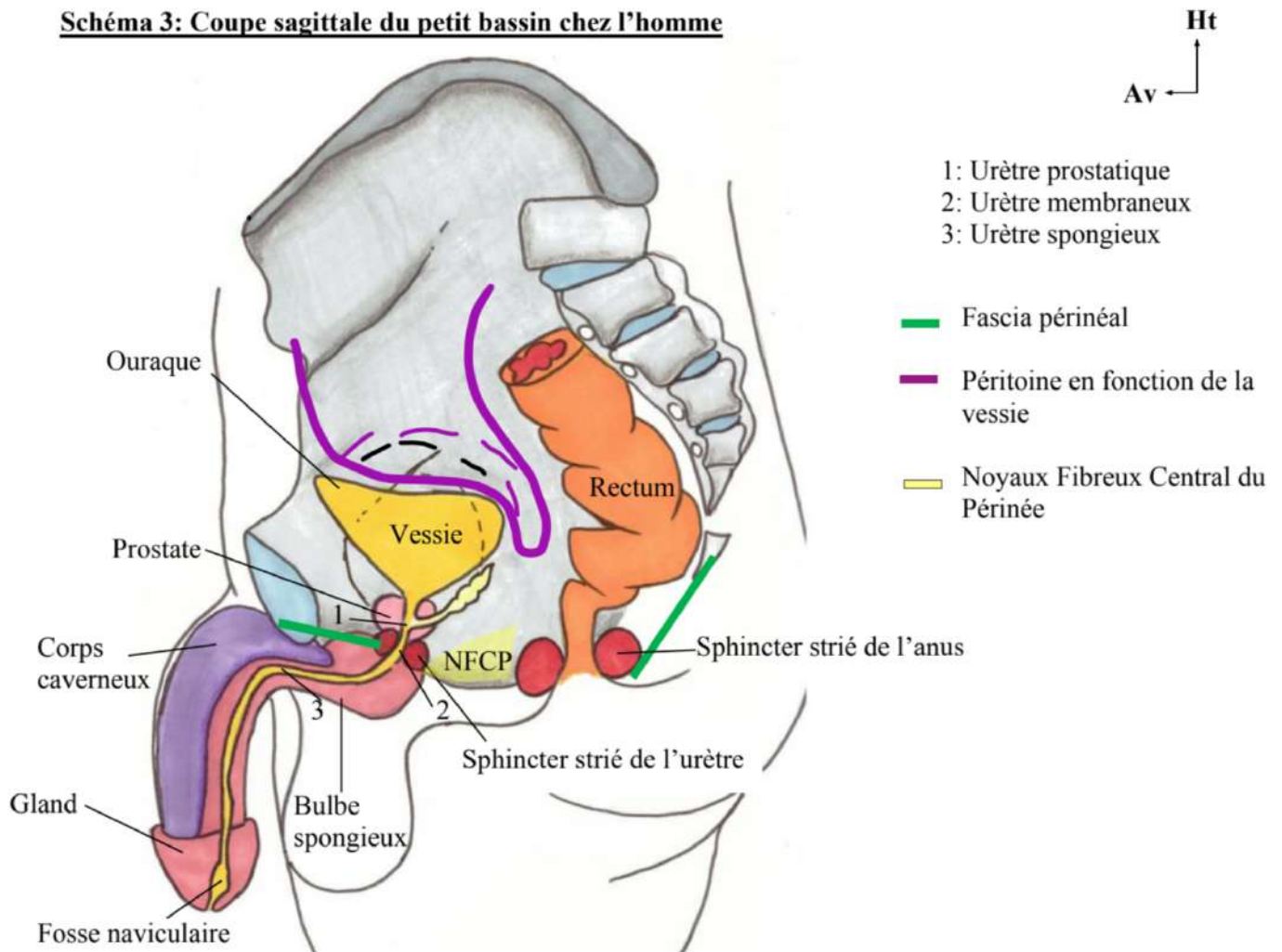
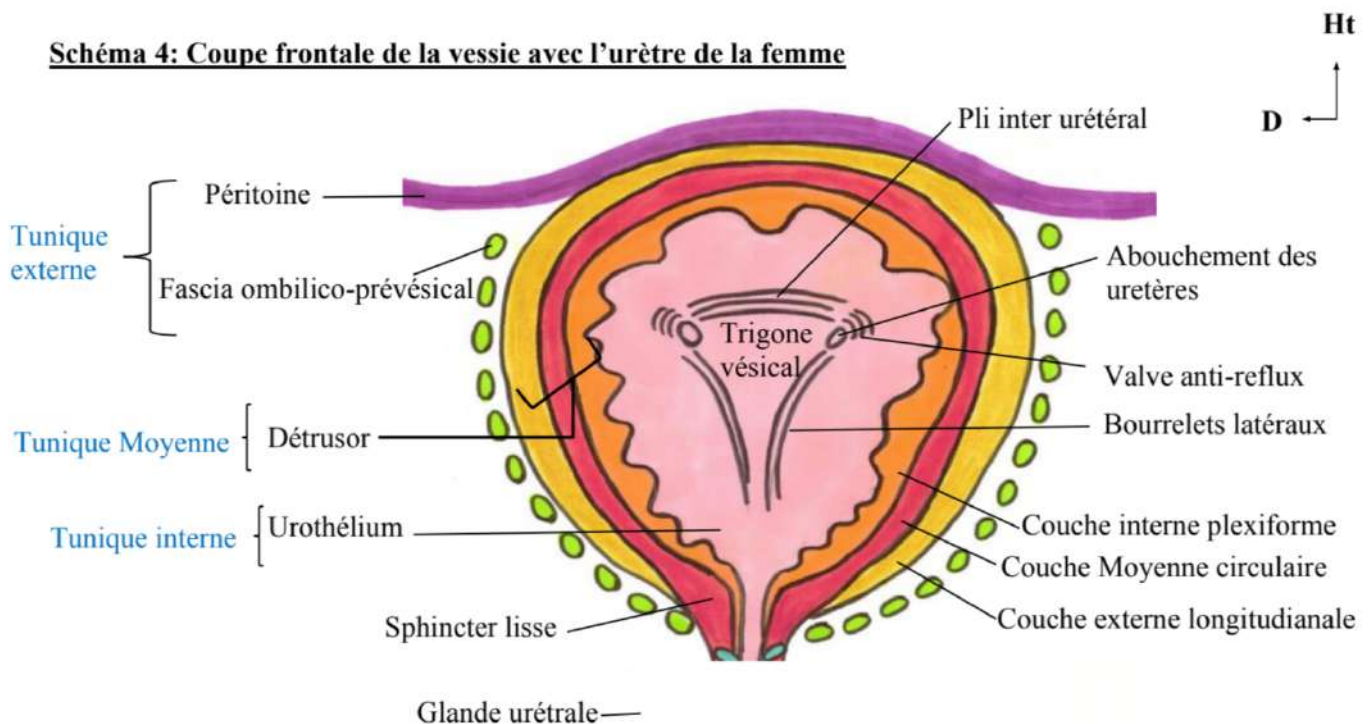
- 1) Généralités
- 2) Le rein
- 3) La vessie
- 4) L'urètre

### II – Appareil génital masculin

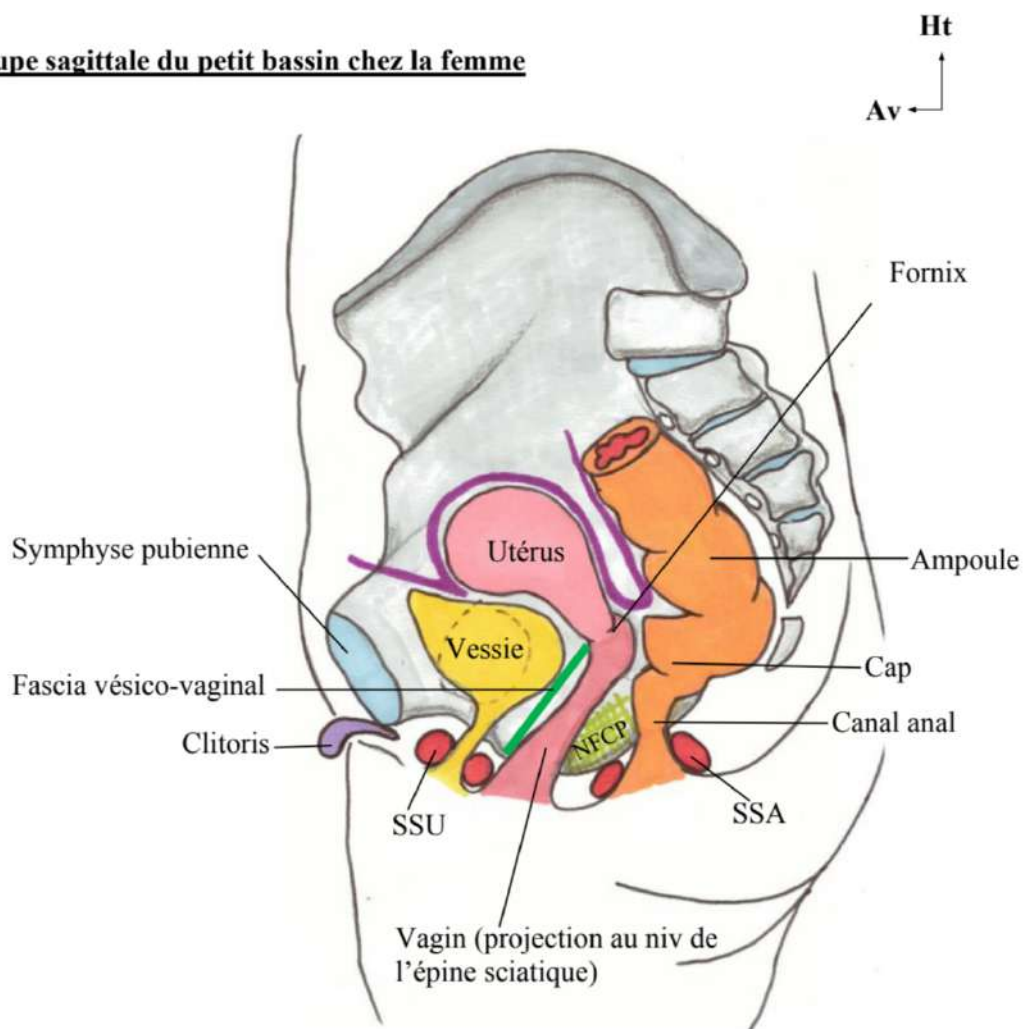
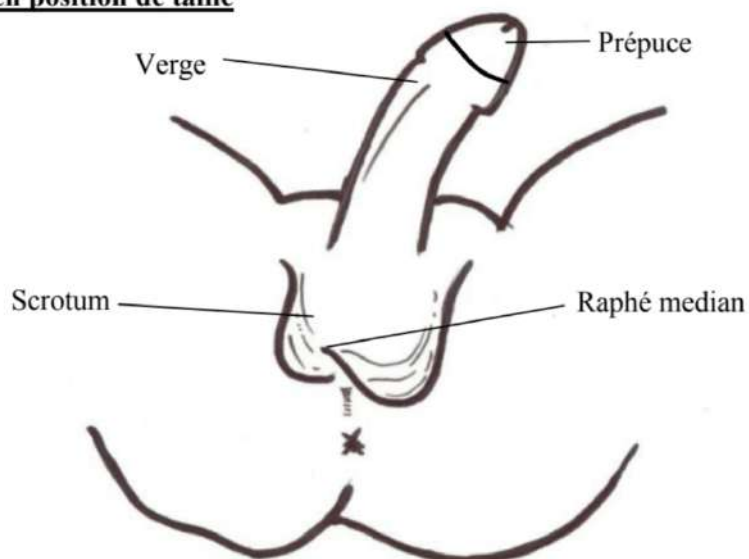
- 1) Organes génitaux externes
- 2) Organes génitaux internes

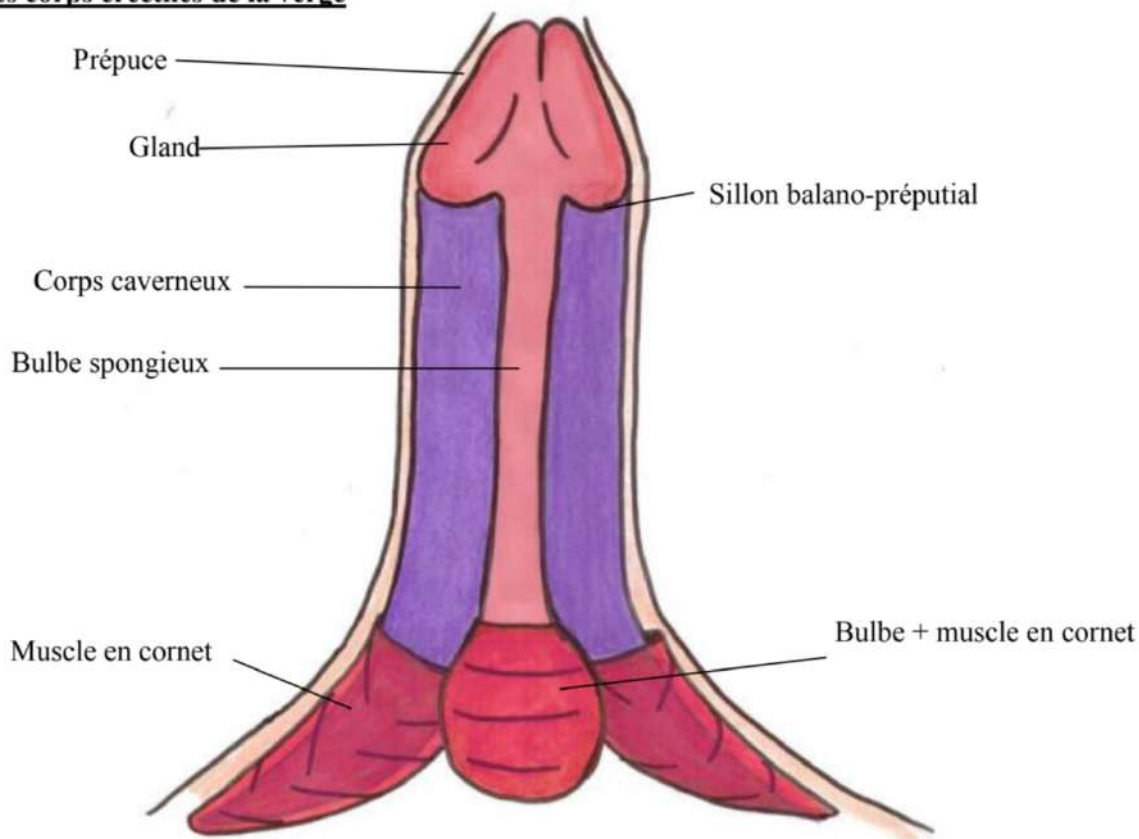
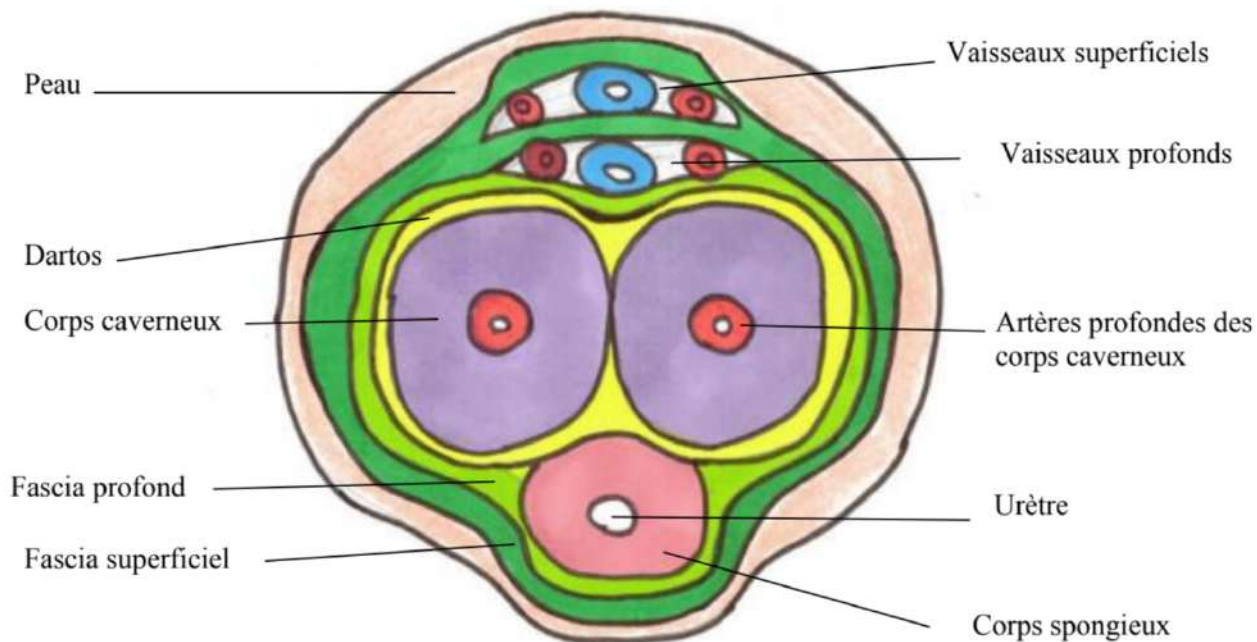


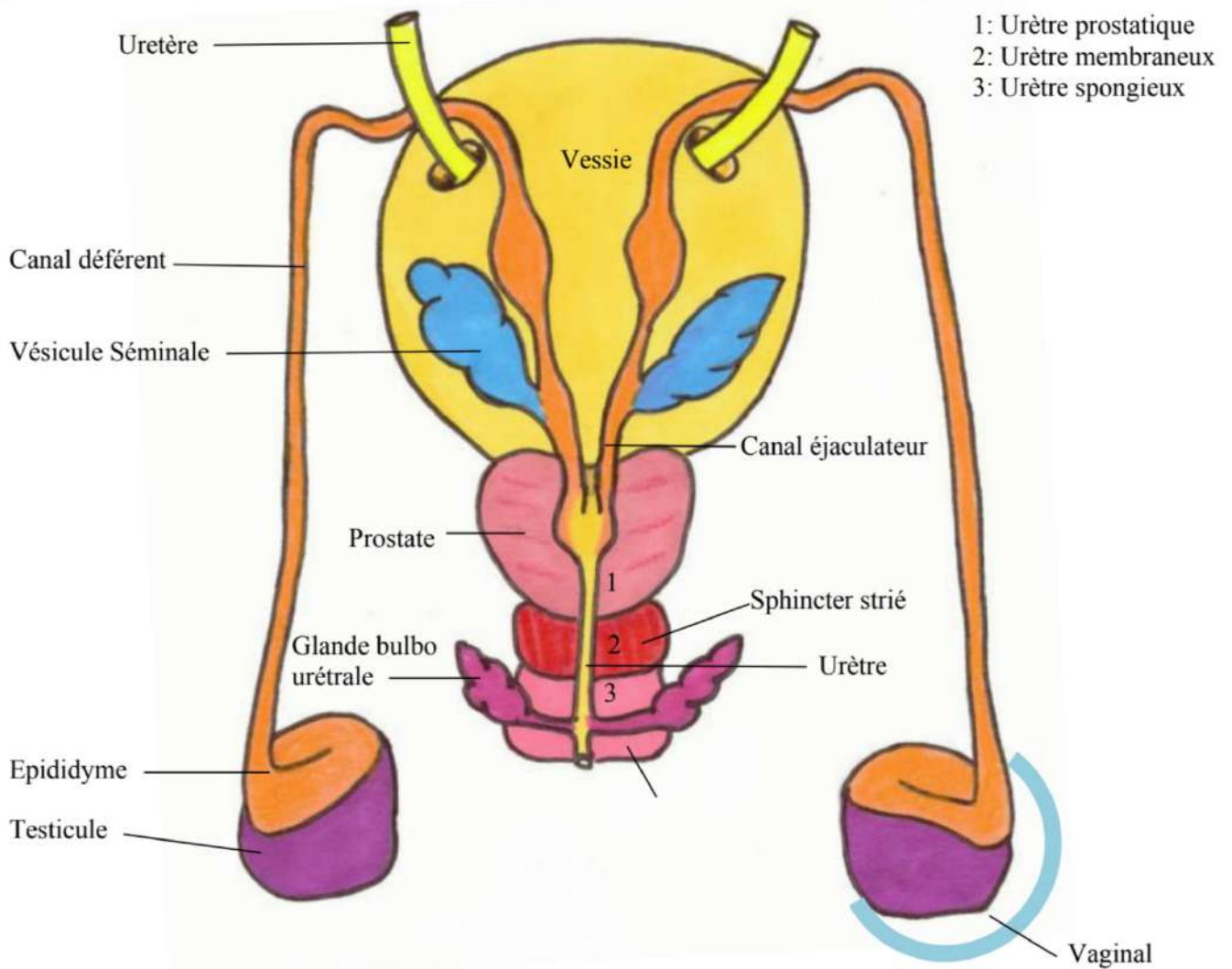
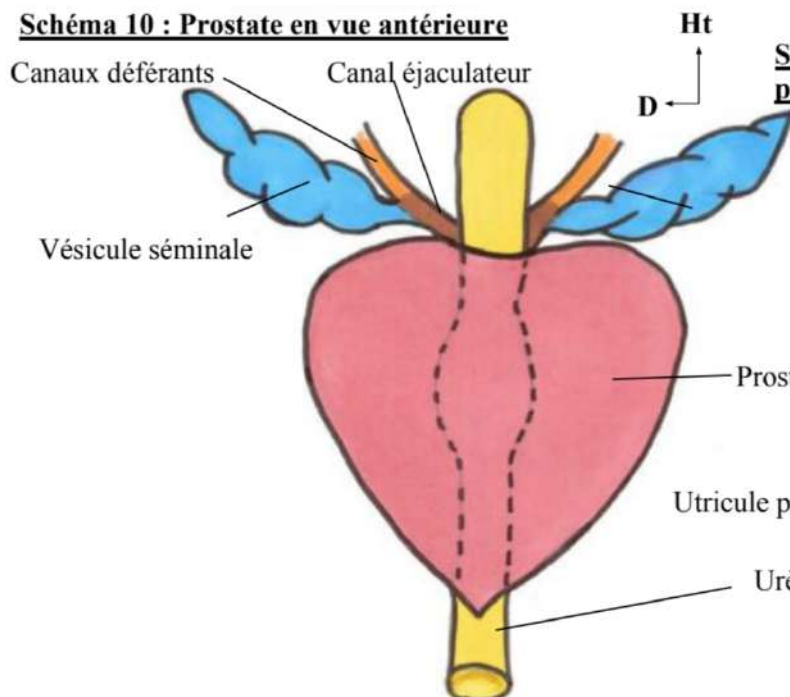
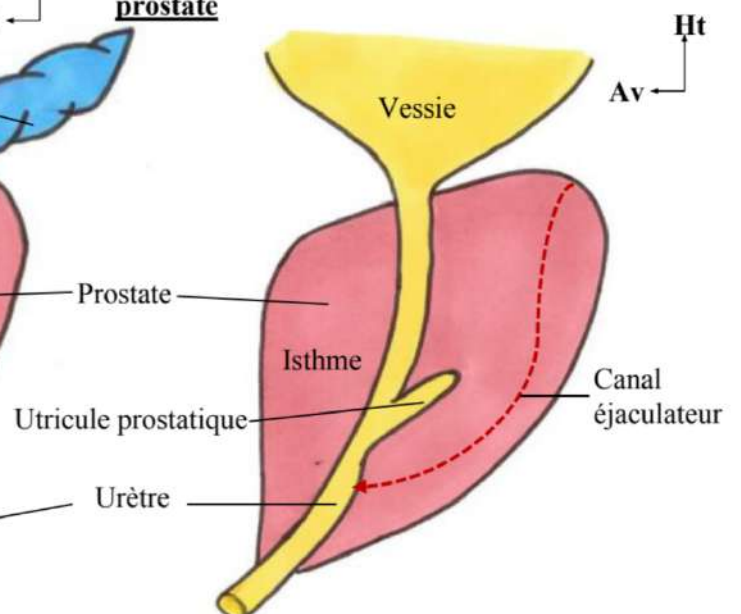
**Schéma 1: Appareil urinaire haut****Schéma 2: Coupe frontale rein G**

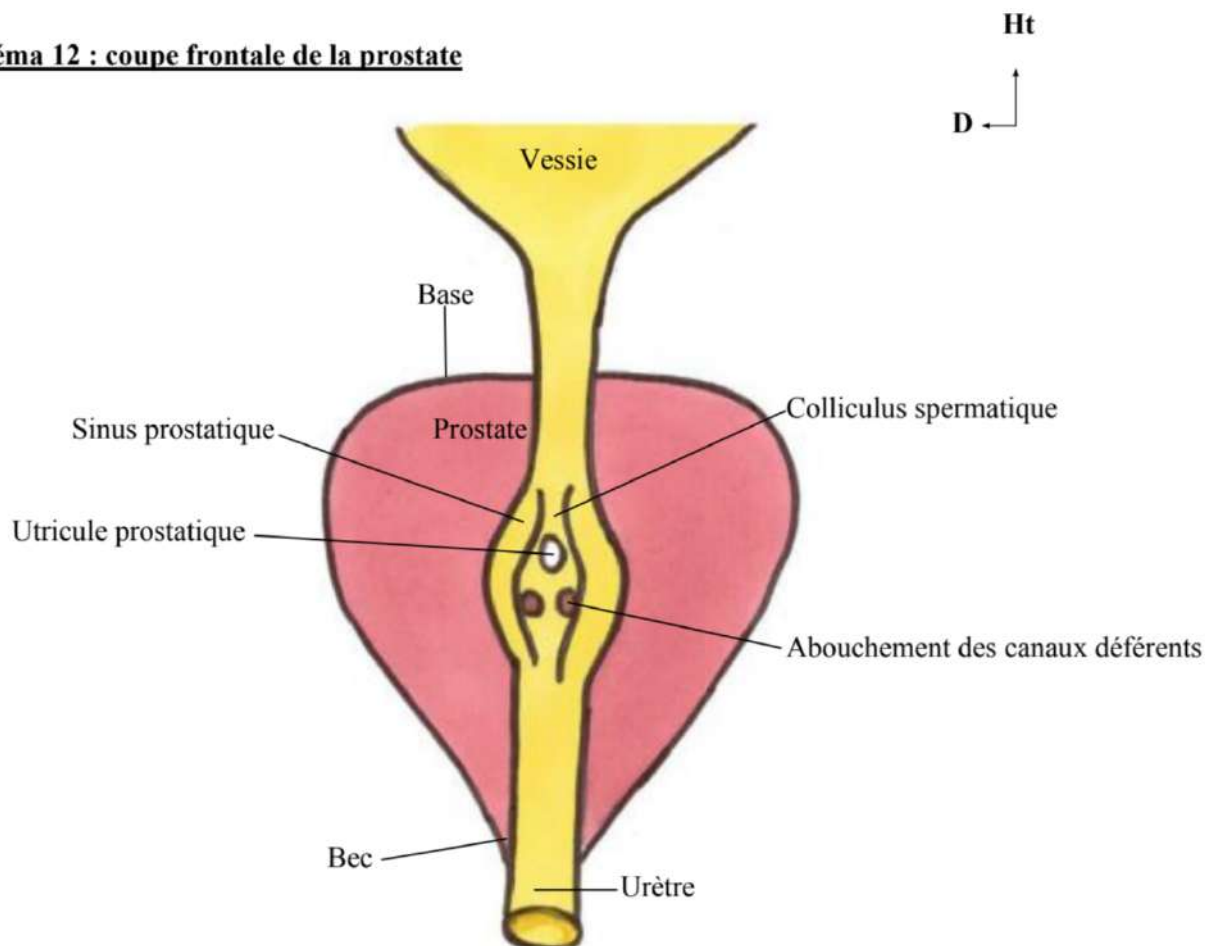
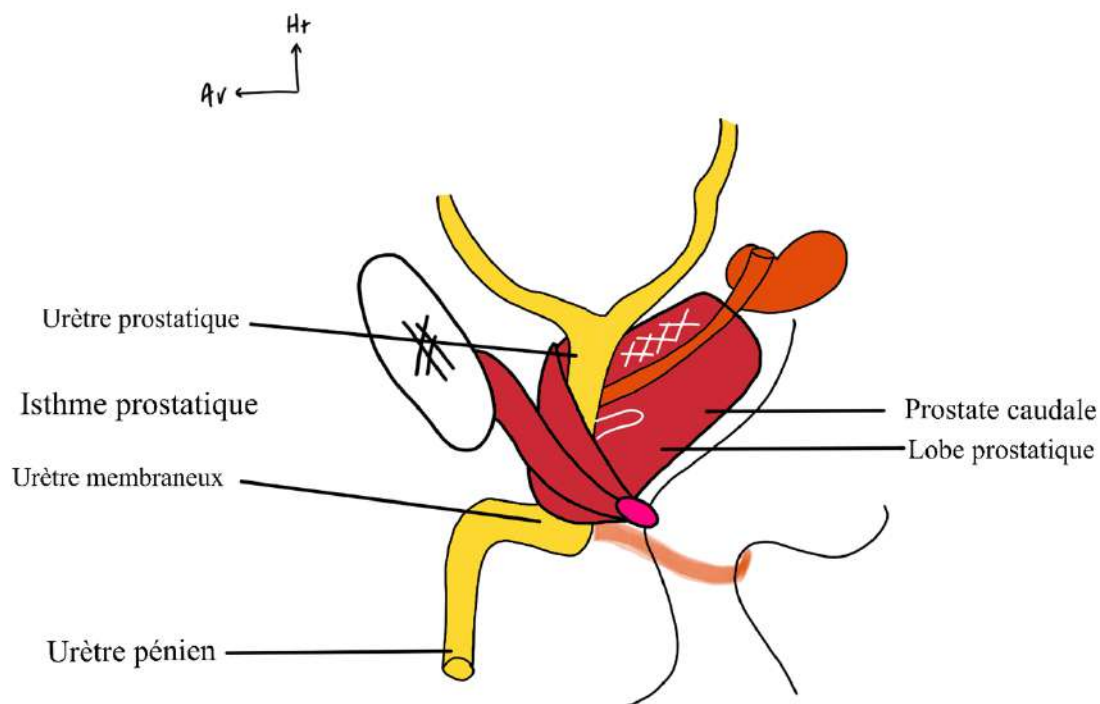
**Schéma 3: Coupe sagittale du petit bassin chez l'homme****Schéma 4: Coupe frontale de la vessie avec l'urètre de la femme**



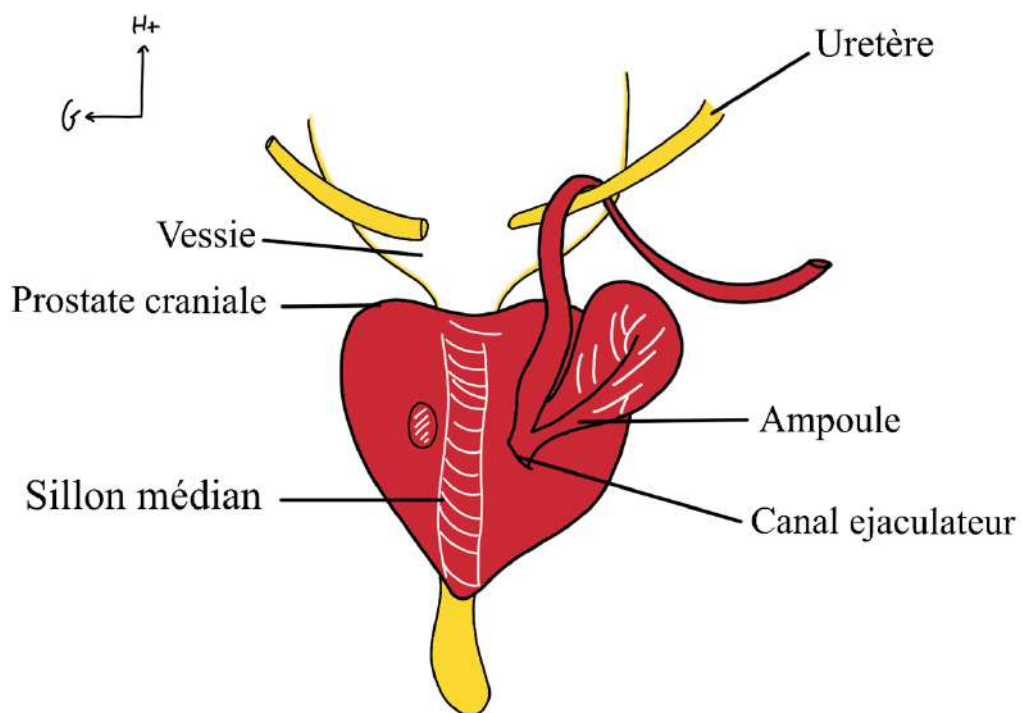
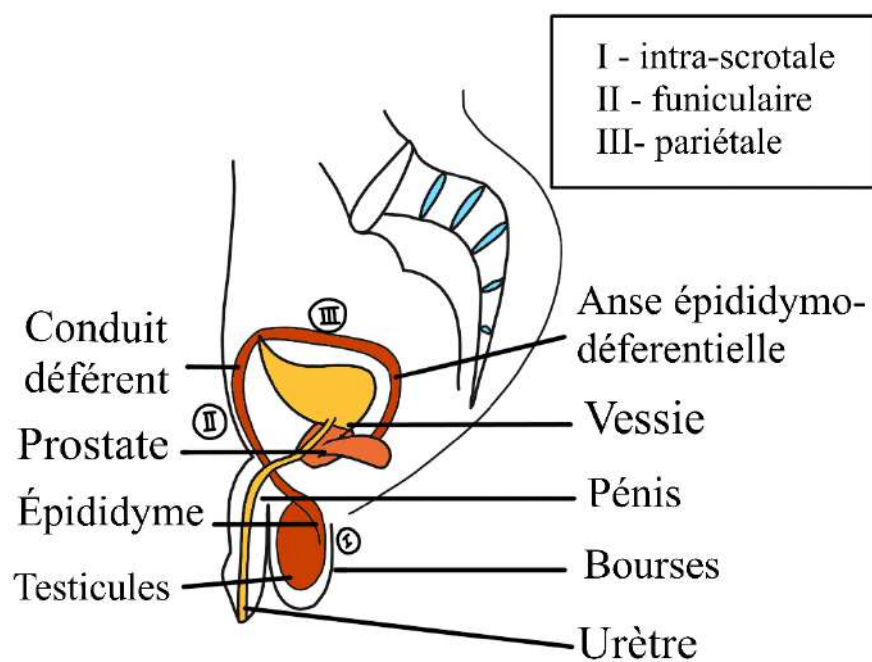
**Schéma 5 : Coupe sagittale du petit bassin chez la femme****Schéma 6 : Périnée de l'homme en position de taille**

**Schéma 7 : Les corps érectiles de la verge****Schéma 8: Section en coupe horizontale de la verge**

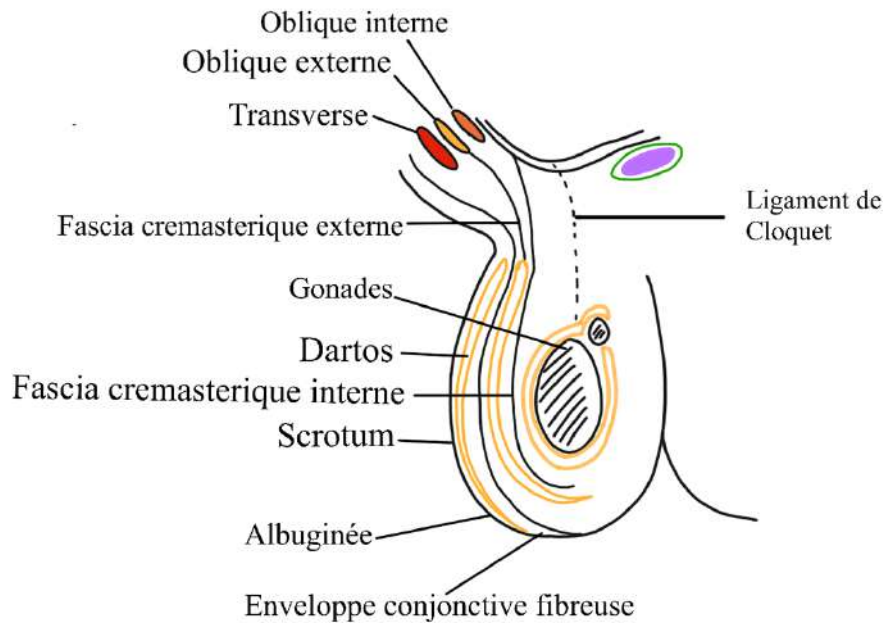
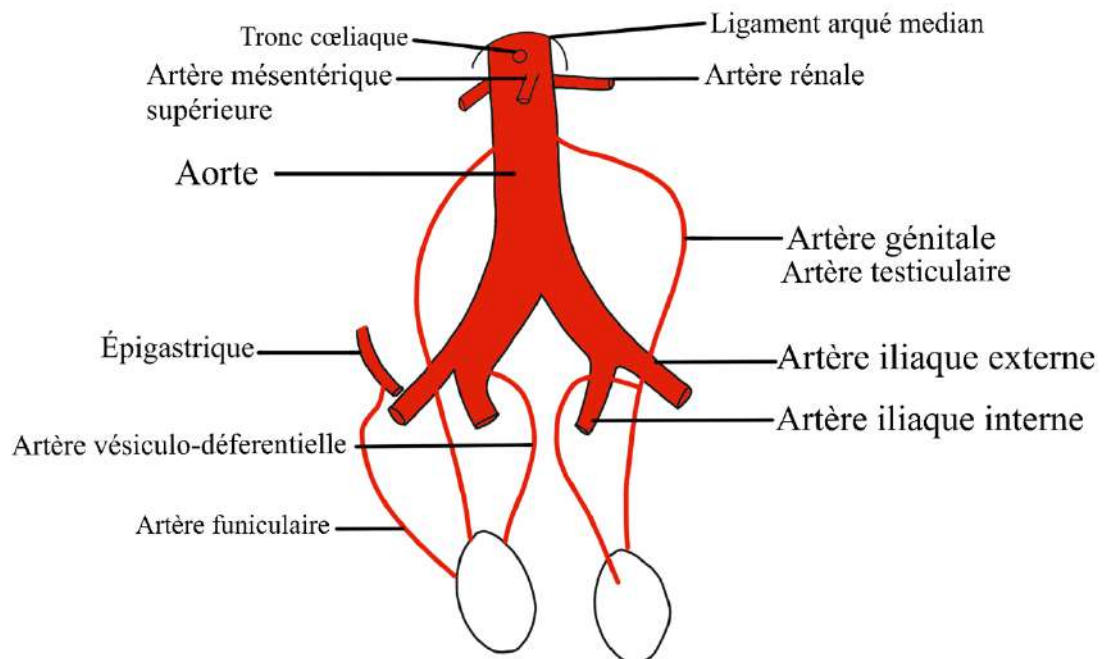
**Schéma 9 : Vue postérieure de la vessie + organes génitaux internes de l'homme****Schéma 10 : Prostate en vue antérieure****Schéma 11 : Coupe antéro-postérieure de la prostate**

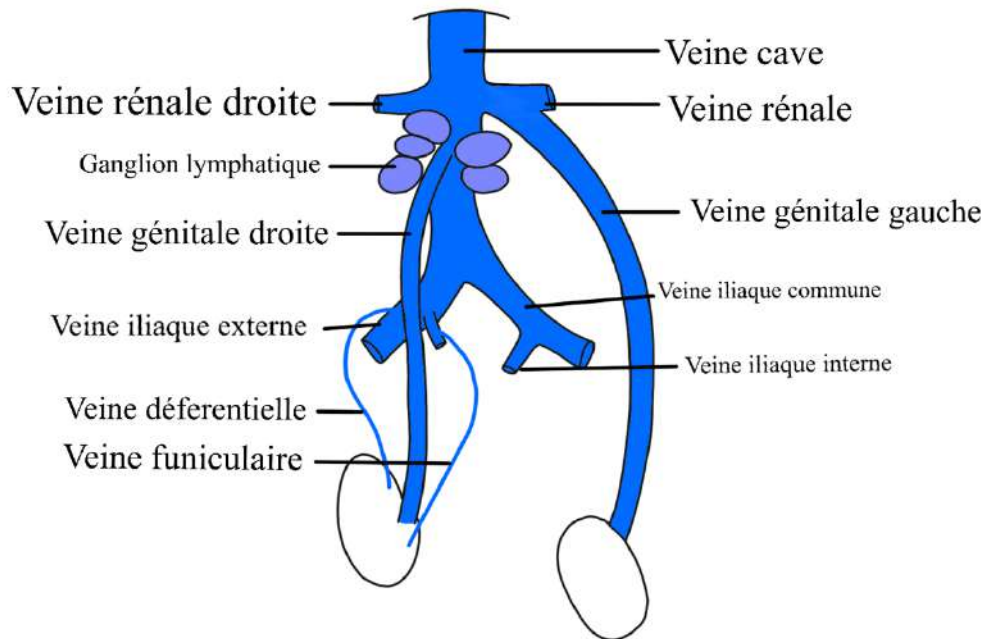
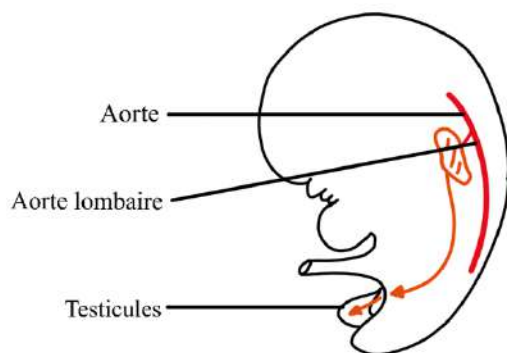
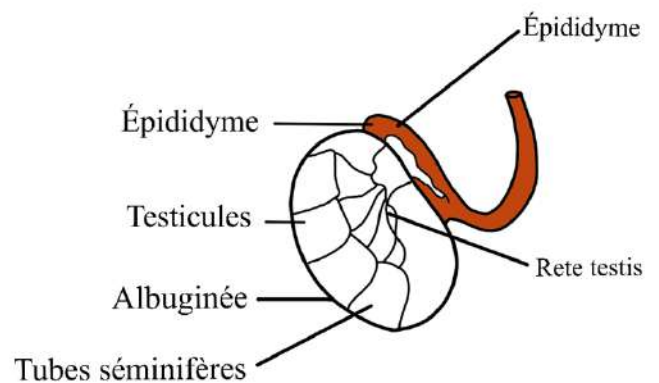
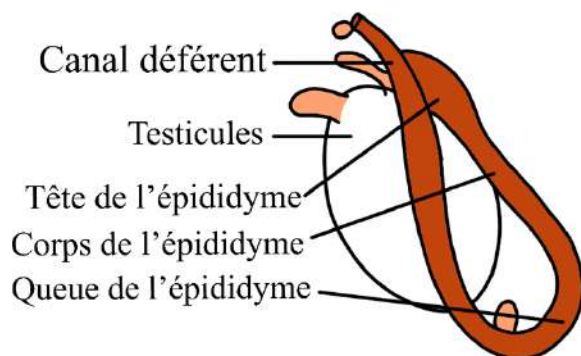
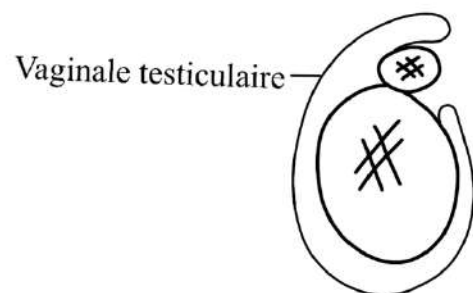
**Schéma 12 : coupe frontale de la prostate****Schéma 13 : Coupe antéro-postérieure de la prostate** (présentiel)



**Schéma 14 : Coupe frontale et vue postérieure de la prostate****Schéma 15 : Coupe sagittale du petit bassin d'un homme**



**Schéma 16 : Coupe sagittale d'un scrotum****Schéma 17 : Système artériel des gonades masculines**

**Schéma 18 : Système veineux des gonades masculines****Schéma 19 : Vascularisation des testicules d'un embryon****Schéma 20 :****Schéma 21****Schéma 22:**

Attention : il y a une asymétrie gauche/droite dans le système veineux et pas dans le système artériel

*Petite dédicace à mes fillots, vous allez tout casser (surtout en anatomie) on se retrouve en p2 <3  
Dédicace à tita et sa tablette sans lesquelles cette ronéo aurait été faite au stylo bic*