

Appareil Génital Masculin



Conseils

Coucou les P_(ouss)1 !! Voilà la fiche du cours sur l'AGM correspondant aux vidéos du Pr. De Peretti sur votre Moodle ET aux rajouts du cours en présentiel du 5 février par le Pr. Baqué. Les ajouts seront dans cette police, et couleur là, précédés par l'icône. J'insiste (un tout petit peu) pour que vous révisiez avec cette fiche... il y a pas mal d'erratas dans la ronéo schéma, que j'ai corrigé ici. J'ai écrit la ronéo texte AGM et je l'ai bien relu (vraiment normalement aucune errata) mais cette fiche est tellement plus ludique à mon avis... Bon DISCLAMER Pr. Baqué a changé sa version pour le canal éjaculateur (il n'est pas d'accord avec les vidéos Moodle de Pr. De Peretti) pour lui ils sont strictement INTRA-PROSTATIQUE... Mais pas de stress je l'explique dans cette fiche (et dans la ronéo).

Tout comme mes autres fiches, elles sont très colorées... Je conseille vreuuumment des les imprimer en couleur ou de les réviser en numérique... L'Anat sans couleur c'est comme un P1 sans fiche du tut... ça match pas 😊 Sur ce, je vous souhaite une agréable lectureeee <3 ★★

Sommaire

I.	Organes génitaux externes	p2
A.	Vue périnéale en position de taille	p2
B.	Section de la verge	p6
II.	Organes génitaux internes	p7
A.	Vue latérale du Petit Bassin de l'homme	p7
B.	Vue postérieure de la vessie et de la prostate	p9
C.	Le Testicule.	p13
D.	Vue antérieure de la prostate	p18
E.	Coupe antéro-postérieure (=sagittale) de la prostate	p19
F.	Coupe frontale de la prostate	p22
G.	Le plancher pelvien	p23

Définition

Appareil génital : c'est l'appareil qui définit le sexe, il permet la copulation et la reproduction.

On peut simplifier l'étude de l'organe génital en parlant des organes génitaux externes et internes.

I. Organes génitaux externe

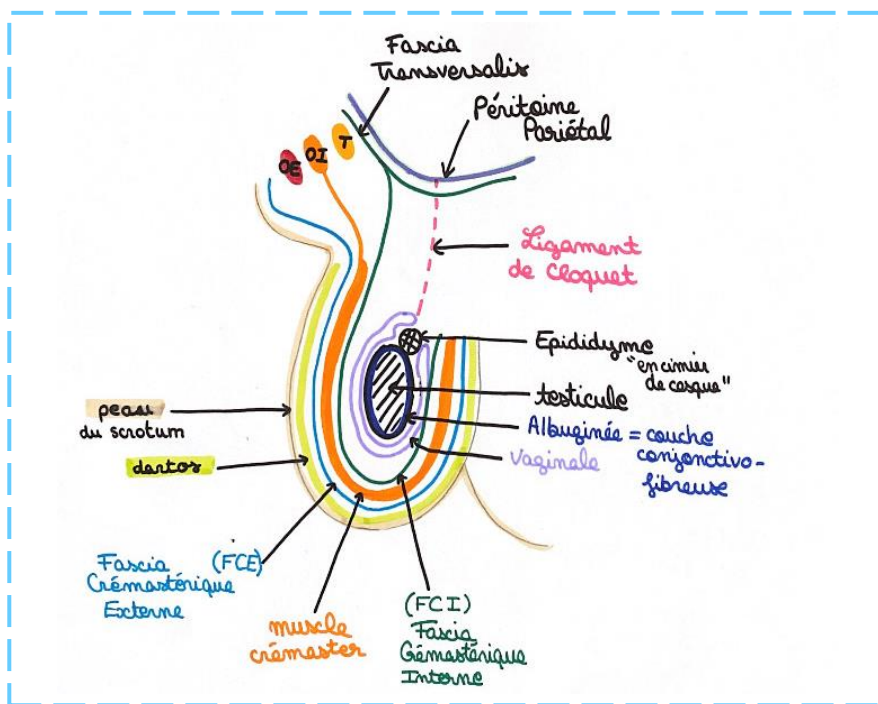
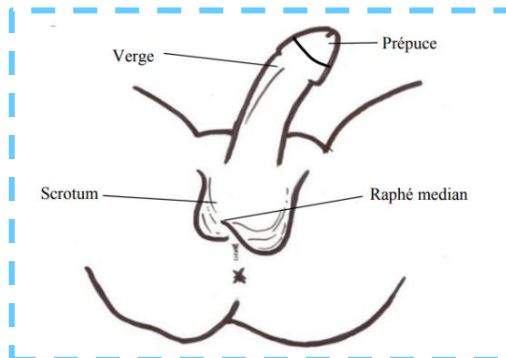
A. Vue périnéale en position de taille

Chez l'homme les **organes génitaux externes** sont visibles sur une vue périnéale en position de taille.

Nous observons :

- ❖ La **verge**, se prolongeant par le **prépuce**, qui recouvre le **gland**.
- ❖ Le **scrotum**, formant la peau des bourses, avec son **rafé médian**.

*** Sur une coupe schématique des **bourses**, on voit les différents plans qui constituent le **scrotum** et qui vont contenir le **testicule** et l'**épididyme**.



Attention, c'est un schéma que j'ai fait et il est bon, mais j'ai corrigé beaucoup d'erreurs de votre ronéo schéma (inversion entre Transverse, OE et OI + le fait que l'albuginée = enveloppe conjonctive fibreuse est une couche qui entoure le testicule en dedans de la vaginale)

On a donc de la superficie vers la profondeur :

- ❖ La **peau**, (ou le **derme**) qui, au niveau du **scrotum**, va être doublée en profondeur par le **dartos**.
- ❖ Le **dartos**, il est intimement adhérent au derme, il s'agit d'un résidu **muscle grand peucier abdominal** des grands mammifères.

* **Fun Fact n°1 de Baqué** *: les vaches ont la capacité de bouger leur peau pour chasser les mouches, c'est grâce à ce muscle grand peucier. Un réflexe que l'Homme n'a pas, car ce muscle a régressé, mais il existe toujours à certains endroits comme au niveau de la fosse axillaire : Arc Axillaire de Langer, et au niveau du scrotum : le dartos.

Ce **dartos** a une capacité de rétraction, en particulier lorsque la température extérieure diminue, les **bourses** vont avoir tendance à se contracter, soit sous l'effet du **dartos**, soit sous l'effet des **muscles crémasters**. Ce qui va rapprocher les testicules du tronc, et donc les maintenir à une température qui se rapproche de 35°C, le but étant que les **gonades** ne soient pas trop au froid.

- ❖ Le **Fascia Crémasterique Externe (FCE)**, c'est un prolongement du **fascia superficialis (FS)** de la paroi de l'abdomen. Ce **fascia superficialis** est une fine couche fibreuse qui va séparer la graisse cutanée en 2 plans, un plan superficiel et un plan profond.

* **Petite aparté sur le cours paroi du tronc en Anat G** *: il existe 3 couches musculaires au niveau de l'abdomen (**Oblique Externe, Oblique Interne, Transverse**), ces trois muscles qui constituent la paroi de l'abdomen, possèdent une portion charnue (qui se contracte) et une portion aponévrotique (fibreuse).

En dedans du **muscle transverse** on trouve le **fascia transversalis**, et en dedans du **fascia transversalis** on trouve le **péritoine pariétal**. Ces structures de la paroi abdominale vont se prolonger au niveau du **scrotum** pour former d'autres couches de l'enveloppe testiculaire :

- ❖ Le **muscle crémaster**, qui est un prolongement des fibres musculaires de l'**Oblique Interne**. Ce **muscle crémaster** participe au réflexe crémasterique qui provient de l'influx nerveux du **myélomère L1** (rapprochement des testicules du tronc lorsque les températures sont trop froides, pour les maintenir à 35°C)

* **Fun Fact n°2 de Baqué** *: Ce réflexe crémasterique peut également être enclenché lorsqu'on gratte la face interne de la cuisse d'un homme, il invite tous les hommes de l'amphithéâtre à se regarder dans la glace, de dos et penché en avant, en se grattant la face interne de la cuisse et observer que les testicules remontent...

C'est un **réflexe crémasterique** exploré lorsqu'on reçoit des patients avec un **traumatisme médullaire**, avec par exemple une **fracture de la colonne vertébrale**. On veut explorer le niveau lésionnel et on fait différents tests réflexes qui explorent les myélomères L1 L2 L3 L4, le **L1 est vérifié par le réflexe crémasterique**.

- ❖ Le **Fascia Crémasterique Interne (FCI)**, c'est un prolongement du **Fascia Transversalis**.

- ❖ La **Vaginale**, qui est un prolongement du **péritoine**. On rappelle que le **testicule** va durant la période fœtale, migrer et sortir au niveau du canal inguinal. Ce qui explique que tous les plans pariétaux abdominaux soient entraînés vers l'extérieur pour former cette **enveloppe scrotale**.

Normalement le **canal péritonéo-vaginal** (canal par lequel passe les testicules lorsqu'ils vont d'une position intra-abdominale à une position scrotale) est ouvert à la naissance et va très vite se fermer à la naissance, sauf en cas de pathologies : **Les hernies de l'enfant**.



Souvent les nouveau-nés ont des **hernies** qu'on n'opère pas immédiatement, car on sait que ce **canal péritonéo-vaginal** va se refermer dans les jours qui suivent.

Ce **canal péritoneo-vaginal** va se transformer ensuite en ligament, le **ligament de Cloquet**, pour fermer l'orifice entre la cavité péritonéale et le scrotum. Cette **vaginale testiculaire** permet **aux testicules** d'être mobiles à l'intérieur des bourses et va créer un espace, une cavité normalement virtuelle.



Cette cavité va pouvoir, comme le péritoine, le péricarde, et comme la plèvre se remplir de liquide anormal, et quand c'est le cas on appelle ça un **hydrocèle testiculaire**.



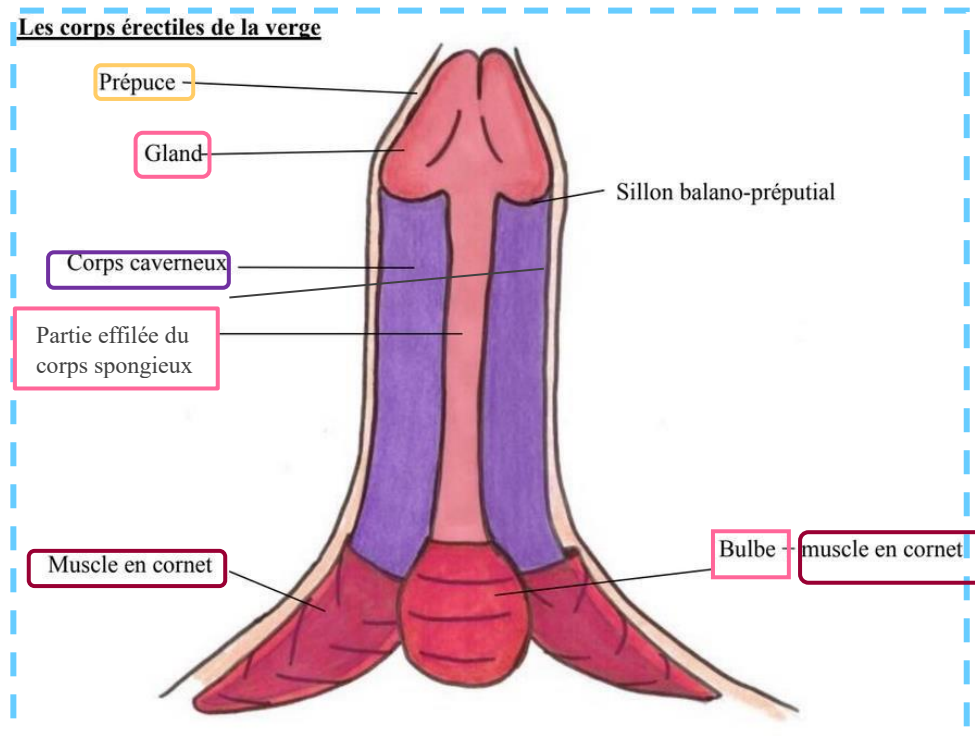
Cette mobilité testiculaire fait qu'il peut arriver aux testicules de se tordre : **torsion testiculaire**

On a décrit les différentes couches de **l'enveloppe testiculaire**. A présent on peut sur un schéma, au niveau de la ligne médiane du scrotum, apprécier le **septum scrotal**. Le **septum scrotal** est l'adossement des 2 sacs dartoïques et qui cloisonne les 2 bourses, pour qu'il y ait un **testicule** dans chaque bourse. ★★

On décrit la verge en érection, avec 2 faces :

- ❖ Face Ventrale : qui est la face ANTERIEURE en érection
- ❖ Face Dorsale : qui est la face POSTERIEURE en érection

⚠ **ATTENTION** : La face ventrale n'est pas la face la plus proche du ventre quand le patient est en position de taille (position du schéma). Petit rappel du cours d'introduction à l'anatomie, concernant les positions anatomiques : ventrale = antérieure et dorsale = postérieure. Donc la face que l'on voit sur le schéma est la face ventrale = antérieure.



Note tutrice : Ici, encadré en rose clair, il y a décrit « bulbe spongieux » dans votre ronéo (du moins dans celle de l'année dernière) pourtant dans la vidéo le prof montre cette partie et l'appelle la partie **effilée** du corps spongieux, or on sait que bulbe = partie post du corps spongieux et partie effilée = partie ant, donc à mon avis c'est une confusion.

La verge est formée par les **corps érectiles** (= qui permettent l'érection) de l'homme :

- ❖ Les **corps caverneux** (= ischio-caverneux) : s'insèrent sur les branches ischio-pubiennes via leurs racines. Ils se réunissent en « canon de fusil » au niveau du corps de la verge. Il y a DEUX **corps caverneux**, un de chaque côté.
- ❖ Le **corps bulbo-spongieux** : il n'a pas une véritable érection mais seulement une intumescence car sinon il obstruerait l'**urètre spongieux** et le sperme ne pourrait pas sortir, "néanmoins il est connu qu'en érection les hommes ont des difficultés à uriner". Il n'y a qu'UN SEUL **corps bulbo-spongieux**, il se compose de plusieurs parties :
 - Une partie postérieure : le **bulbe**
 - Une partie effilée, qui entoure l'**urètre bulbo-spongieux** (=urètre bulbaire) et se terminant par le **gland**.

Le **gland** contient le **sinus naviculaire** (=fosse naviculaire) de l'urètre. Ce sinus est visible sur le schéma page 4 « coupe sagittale du petit bassin chez l'homme ».

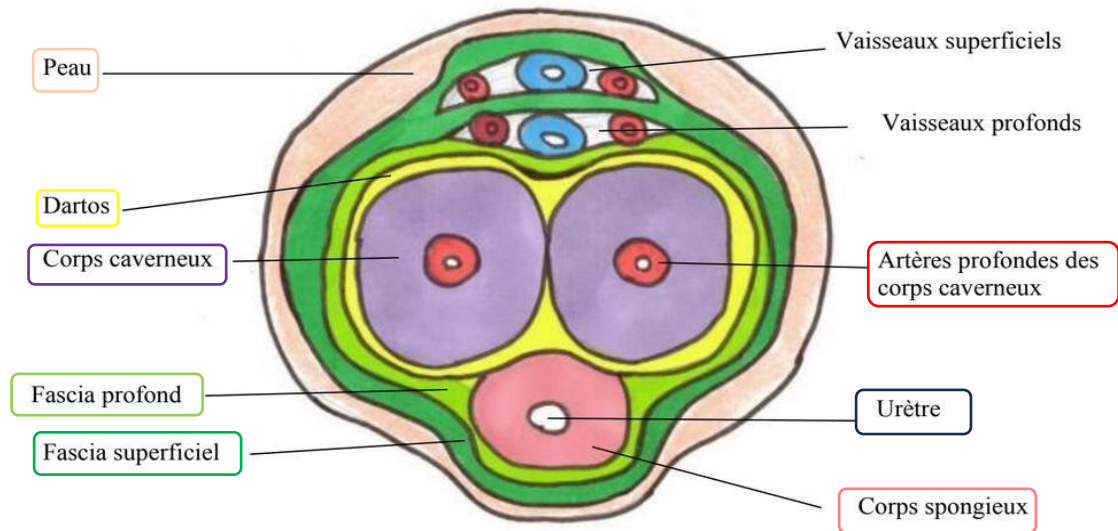
Les **corps érectiles** (2 caverneux + 1 spongieux) sont enveloppés dans leur partie POSTERIEUR par des **muscles en cornet**. Ces muscles enserrant donc les **racines des corps caverneux** et le **BULBE du corps spongieux** (puisque la partie post du corps spongieux = bulbe, alors que la partie ant = la partie effilée, donc si les muscles en cornet enveloppent la partie post des corps érectiles, ils enveloppent le bulbe). Lors de leur contraction, ils améliorent le durcissement de la verge.

La verge est recouverte d'une peau, prolongée par un **prépuce**. Ce **prépuce** s'insère au niveau du **gland**, plus précisément au niveau du **sillon balanopréputial**. Le prépuce peut être décalotté (c'est ce en quoi consiste la circoncision 😊)



Ouais j'essaye de détendre un peu l'atmosphère et de vous faire rire un peu, les statues grecques sont vraiment parfaites pour AGM...

B. Section de la verge

Section en coupe horizontale de la verge

On aperçoit la section de l'**urètre** dans le **corps spongieux**, et la section des **artères profondes** dans les **corps caverneux**.

Petit mnémo : il y a UN urètre et UN corps spongieux donc l'urètre est dans le corps spongieux, et il y a PLUSIEURS (on ne dit pas combien) artères profondes et PLUSIEURS (deux) corps caverneux donc les artères profondes sont dans les corps caverneux. 😊

L'érection est une intumescence vasculaire. Il y a interruption du retour veineux entraînant un gonflement et un durcissement des **corps caverneux**.

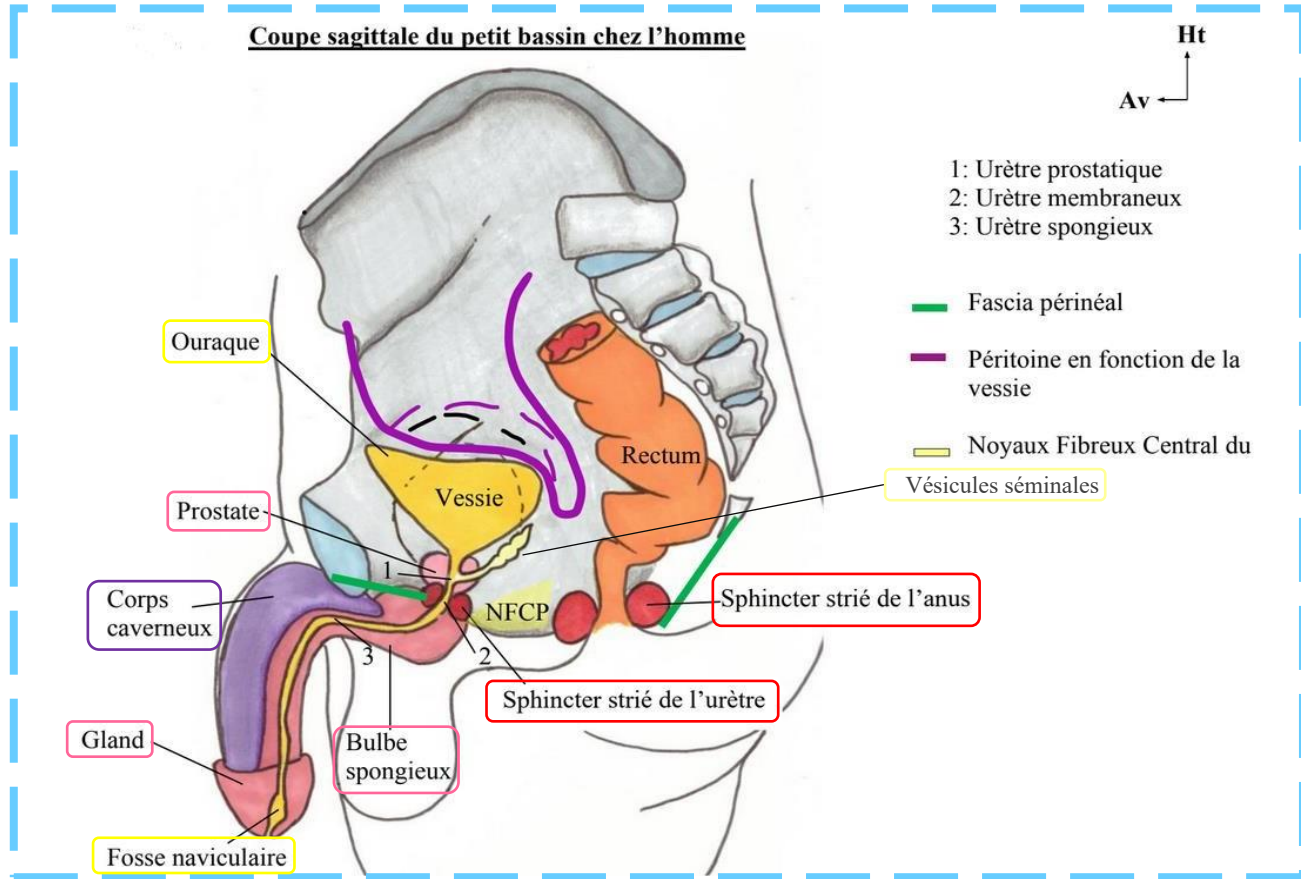
Ce sont les **corps caverneux** qui sont responsables de l'érection +++ Le **corps spongieux** (au niveau de la face ventrale) gonfle aussi un peu mais de moindre ampleur.


Le **dartos** solidarise les **corps caverneux** en canon de fusil.

Les fascias **superficiels** et **profonds** entourent, au niveau POSTERIEUR de la verge, les **vaisseaux profonds** (=veines et artères superficielles et profondes) du dos de la verge (face dorsale). Une pression à ce niveau-là entraîne une diminution du retour veineux et donc une augmentation du durcissement des **corps caverneux**, c'est ce qui provoque l'érection.

Organes génitaux internes

A. Coupe latérale du Petit Bassin de l'homme



 Lors d'un **toucher rectal**, le doigt de l'examineur qui pénètre dans l'an et progresse jusqu'au **cap anal** permet de **palper en avant la prostate**. Au doigt il peut alors reconnaître la fameuse forme en **châtaigne**. En cas de **pathologie des vésicules séminales**, celles-ci sont alors également **palpables** par l'examineur (*mais non palpables à l'état physiologique, cf SDR 2022*).

☆☆☆ On sent, au doigt, parfaitement bien le sillon médian, qui sépare les deux lobes prostatiques, le lobe gauche et le lobe droit.

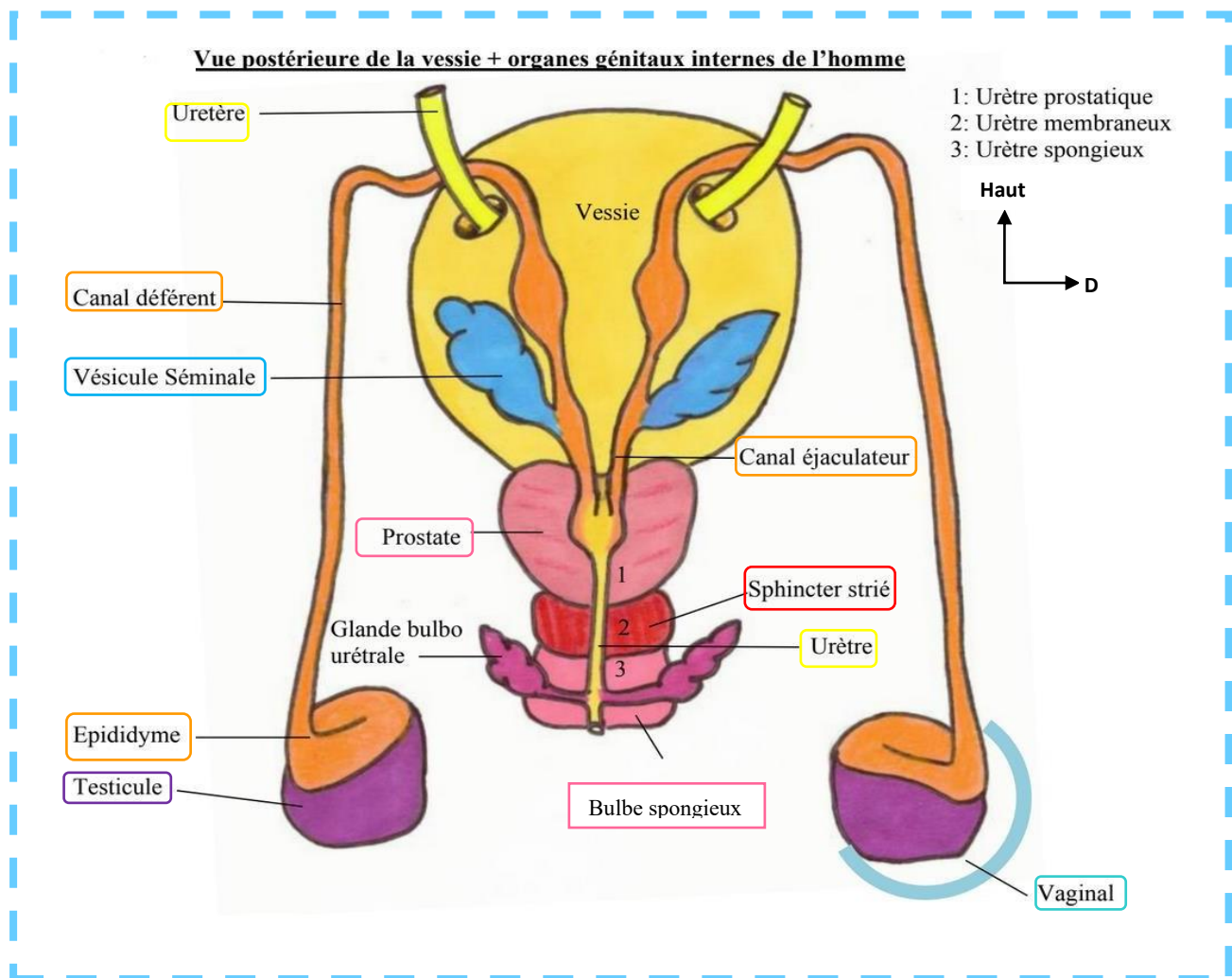
Mais PatBaq, qu'est ce qu'on sent au Toucher Rectal ?

- ♥ **Toucher Rectal de l'Adénome prostatique** : Lorsqu'il y a un **adénome prostatique** (partie crâniale ++), on sent au toucher rectal une grosse châtaigne caoutchouteuse, lisse et régulière, et on continue à percevoir le sillon médian !!
- ♥ **Toucher Rectal du Cancer prostatique** : Lorsqu'il y a un **cancer de la prostate** (partie caudale++), on sent au toucher rectal la forme d'un caillou, c'est dur et c'est squirrheux, il va y avoir une disparition du sillon médian de la prostate.

Mode de réalisation du Toucher Rectal par Pr. Baqué :

1. Il faut **expliquer** clairement au patient la nécessité du **Toucher Rectal**.
2. Il vaut mieux avoir un **témoin** avec soi (infirmière, aide-soignante, confrère, etc...)
3. Demander au patient s'il souffre d'un **syndrome rectal** (= sang dans les selles, sensation de tension douloureuse = **ténesme**, douleurs et contractions douloureuses = **épreintes**) ou un **syndrome prostatique** (= troubles de la miction)
4. **Insérer** un **doigt** recouvert de vaseline.
5. Demander au patient de **serrer les poings**, mettre un **drap** sur les jambes du patient.
6. Explorer le **sillon médian** (qui disparaît lors d'un cancer prostatique), les **deux lobes prostatiques**, et les **8 derniers centimètres du rectum** pour voir s'il y a une **lésion** ou un **cancer**. ☆☆☆

B. Vue postérieure de la vessie et de la prostate



On voit de haut en bas : (+++)

- ❖ L'arrivée des **2 uretères**, qui pénètrent dans la **vessie** à sa face postérieure pour lui apporter l'urine qui provient du **rein**.
- ❖ La **vessie**.
- ❖ La **prostate**, qui a la forme d'une châtaigne à base supérieure. Elle est prolongée par un bec dans sa partie inférieure « comme une châtaigne ».
- ❖ Le **sphincter strié de l'urètre**, en-dessous du bec de la prostate. Il est de contraction volontaire (Dès que c'est « striés » c'est volontaire ++ (bon sauf le cœur ok...)). C'est au niveau de ce sphincter que se trouve le **fascia périnéal**.
- ❖ Le **bulbe spongieux**, formant la partie bulbaire. Sa partie postérieure est bombée. Le **bulbe spongieux** est perforé par **l'urètre spongieux** (on en voit le début sur le schéma, il commence au niveau du bulbe spongieux).

On voit également, (de bas en haut cette fois-ci) :

- ❖ Les 2 **gonades = testicules**, qui sont contenus dans les **bourses**. A l'intérieur des bourses, les **gonades** sont dans un étui péritonéal appelée la **vaginale** du **testicule**.

★★ Les **gonades** se trouvent à **l'extérieur du corps**, car il faut que la température pour la spermatogénèse soit **inférieure à 37°C**, il faut que ça soit de **l'ordre de 35°C**. On rappelle qu'originellement les **gonades sont intra-abdominales**, puis durant la période fœtale elles vont passer par **la région de l'aîne**, sortir par **l'orifice inguinal** et devenir **intra-scrotale**.

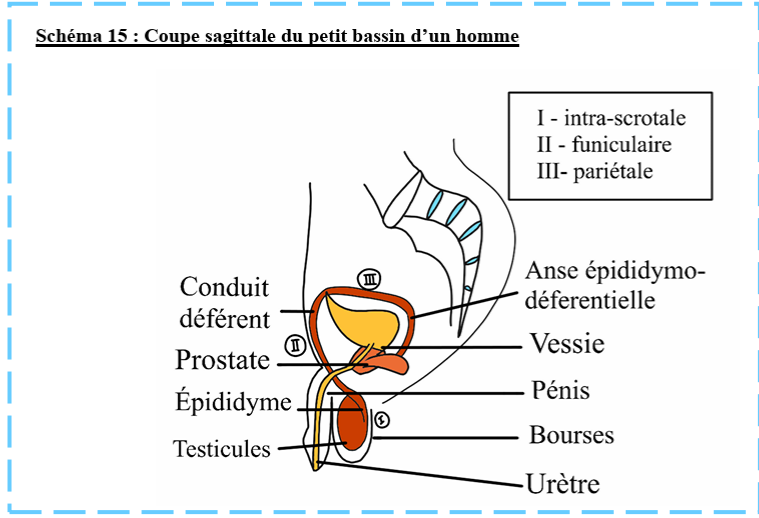


Parfois, cette **descente testiculaire** ne se fait pas complètement, c'est ce qu'on appelle la **cryptorchidie**. **Cryptorchidie = Descente incomplète des testicules**, qui resteront en **intra-abdominales** où règne une **température de 37°C**, ce qui entraîne un risque plus élevé de **cancer du testicule**. Il s'agit d'une maladie de l'homme jeune. ★★

- ❖ L'**épididyme**, qui recouvre les **gonades** « comme un cimier de casque. »
 - o *PS : les comparaisons de DP comme « châtaigne », « massue d'Hercule » ou « Cimiez de casque » sont à apprendre et tombent à l'examen, donc +++.*
- ❖ Les **conduits/canaux déférents**, qui prolongent l'**épididyme**. Ils passent au-dessus de tous les éléments. Le **canal déférent** arrive au niveau de la base de la prostate. Il est rejoint par le conduit des **glandes séminales**.
- ❖ Les **glandes séminales**, qui accumulent le sperme entre les éjaculations. Ces **glandes séminales** ont la forme d'une « massue d'hercule avec un manche » (*ui ui, on apprend ça*).
- ❖ Les **conduits/canaux éjaculateurs**, qui pénètrent dans la **prostate**. Ils sont chacun formés de la réunion des conduits des glandes séminales et des **canaux déférents**. Donc :

- ✓ Conduit déférent G + Conduit des vésicules séminales G = Canal éjaculateur G
- ✓ Conduit déférent D + Conduit des vésicules séminales D = Canal éjaculateur D

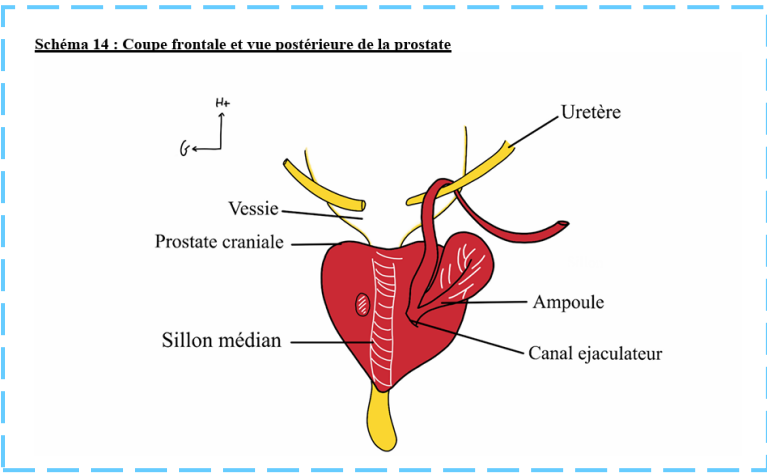
☆☆ On peut voir, sur une coupe sagittale du **col vésical**, les **testicules**, puis **l'épididyme**, prolongé par le **canal déférent** :

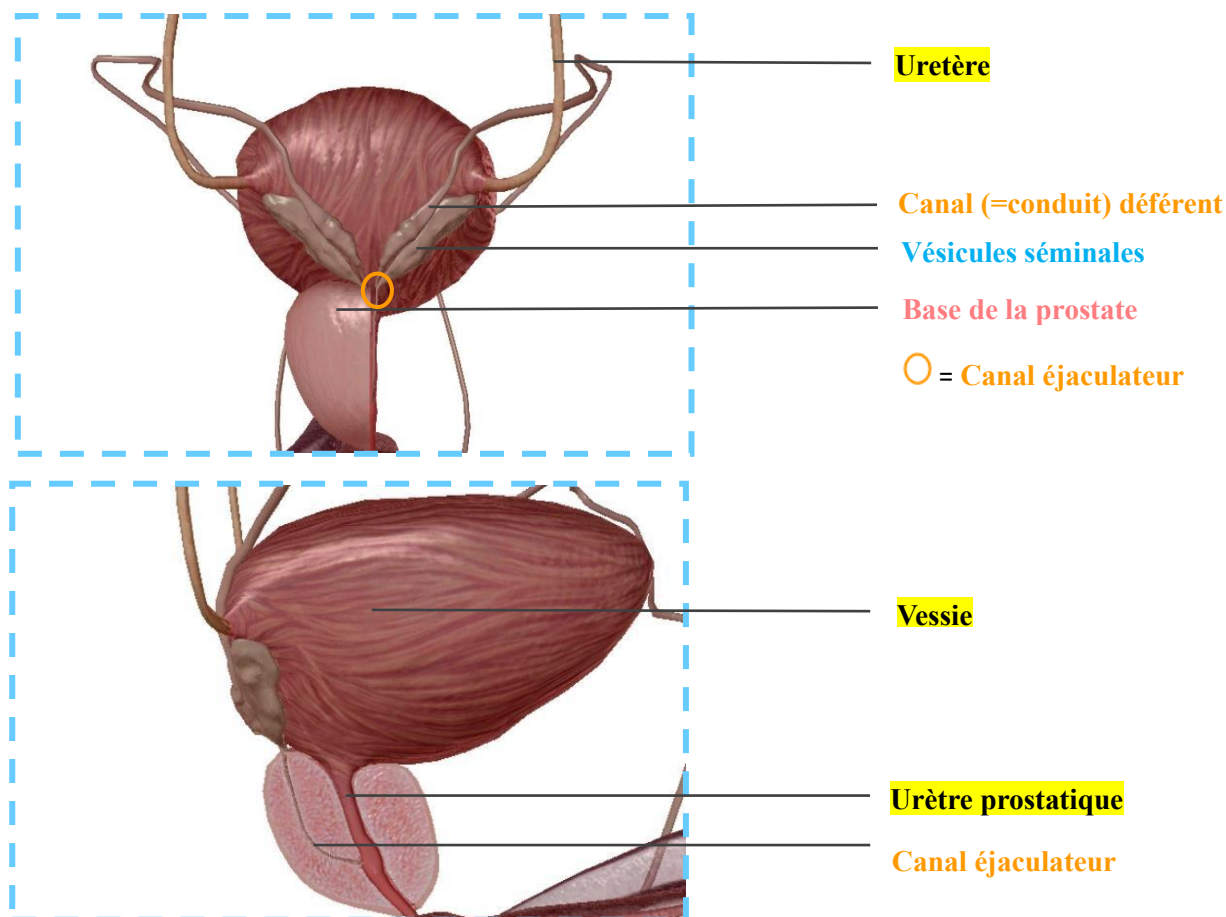


Les **voies spermatiques** auront donc plusieurs trajets :

- ♥ Un **trajet intra-scrotal** (une portion du **canal déférent**)
- ♥ Un **trajet funiculaire** (une portion du **canal déférent** qui se trouve dans le canal inguinal, où on y trouve le passage des voies génitales + les vaisseaux qui irriguent la gonade, il s'agit d'un point de faiblesse où on peut retrouver comme pathologie : des **hernies inguinales**)
- ♥ Un **trajet pariétal** (portion de **canal déférent** qui **croise les vaisseaux**, en passant **au-dessus de l'uretère**, puis qui va se terminer par une **dilatation** qu'on appelle **l'ampoule déférentielle**. Cette **ampoule déférentielle** s'unie à un « sac replié sur lui-même » qui est la **vésicule séminale** pour former le **canal éjaculateur** QUI EST STRICTEMENT INTRA PROSTATIQUE)
- ♥ Un **trajet prostatique** (correspondant au **canal éjaculateur**).

Il répète que l'union de **l'ampoule déférentielle** (= dilatation du canal déférent) et du **canal de la vésicule séminale**, se fait **juste au-dessus de la base de la prostate** et rentre **DANS LA PROSTATE** pour former le **canal éjaculateur**, cela se passe à droite et à gauche. +++





Plus d'infos la coupe de la vue postérieure de la vessie : (ça se répète donc c'est important ++)

La **gonade** est formée par le **testicule**. Chacun est recouvert en « cimier de casque » par l'**épididyme** qui se prolonge par le **canal déférent**.

Le **canal déférent** a une sensation en « corde de fouet au toucher, on peut le faire rouler sur la pulpe des doigts ». Il va pénétrer dans le cordon (entre la **vessie** et l'abouchement des **uretères**), puis passer sur la face POSTERIEURE de la vessie. Ayez en tête que le schéma est une vue postérieure, donc si on a les canaux déférents apparents c'est qu'ils sont **DERRIERE** la vessie.

Il rejoint ensuite le **conduit des vésicules séminales** pour former le **canal éjaculateur**, donc on répète (+++):

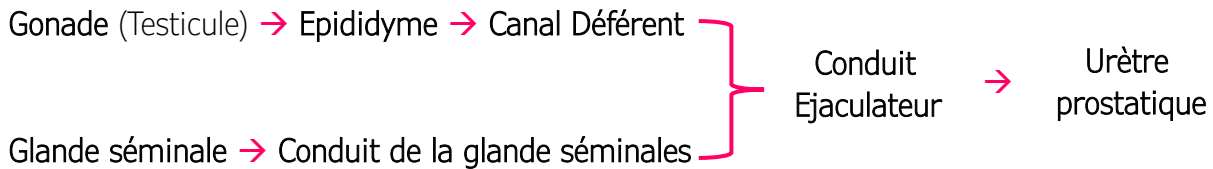
1 Conduit déférent + 1 Conduit des vésicules séminales = 1 Canal éjaculateur

⚠ ATTENTION : les **2 canaux éjaculateurs** se forment **en DEDANS (nouvelle version hehe)** de la **prostate**. Ils pénètrent la **prostate** au niveau de sa base supérieure, cheminent à l'intérieur puis pénètrent l'**urètre prostatique** au niveau du **colliculus spermaticus** (on le revoit après t'inquiète <3)

Le sperme va s'accumuler dans les **vésicules séminales**.

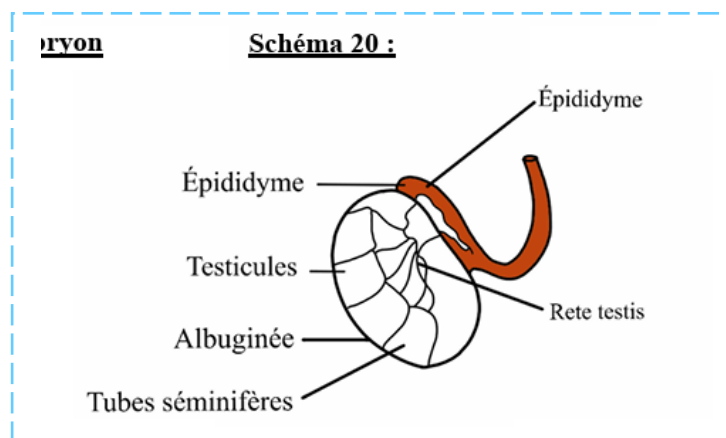
Le **testicule** est une glande **endocrine ET exocrine** (donc une glande amphicrine) car il va sécréter les hormones mâles ainsi que les spermatozoïdes.

Super Récap du trajet des spermatozoïdes :



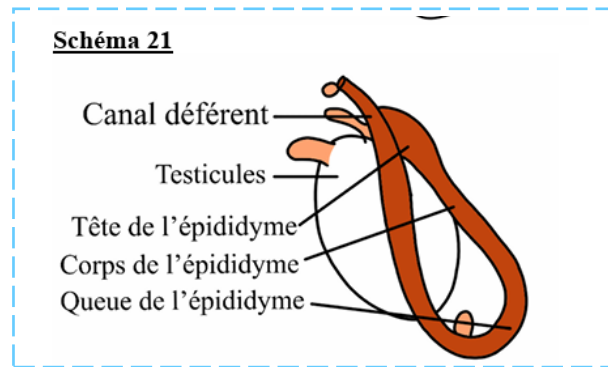
⚠ **ATTENTION** : Ne pas confondre : le **canal déférent** + le **conduit de la glande séminale** se rejoignent **DANS** de la **prostate** (pour former le **canal éjaculateur**) et **l'urètre prostatique** + le **canal éjaculateur** se rejoignent **DANS** la **prostate**.

C. Le Testicule



Sur le plan Histologique : Le **testicule** présente une **albuginée**, qui est bleutée, qui est une **enveloppe testiculaire fibreuse**. Quand on opère le **testicule** (s'il y a eu un traumatisme testiculaire avec un saignement intra-scrotale), on doit ouvrir **l'albuginée**, et on remarque que le contenu testiculaire est sous pression, c'est l'enveloppe **conjonctivo-fibreuse du testicule**.

A l'intérieur on retrouve les **tubes séminifères** (« je ne rentre pas dans les détails ») qui donnent le **Rete testis** (=le médiastin testiculaire), puis les **crêtes** se jettent dans **l'épididyme**, qui est une structure au-dessus du testicule qu'on décrit comme un « cimier de casque ». *Il dit qu'il ne vous interrogera pas sur l'histologie car ce n'est pas son domaine, mais je vous l'ai écrit quand même.*



Sur le plan morphologique : Les **testicules** sont de forme ovoïde, chacun surmontés par l'**épididyme**. On décrit à l'**épididyme** : une tête, un corps, et une queue, puis cette queue se détache du **testicule**, remonte vers le **canal inguinal** et forme l'**anse épидидymo-déférentielle**, qu'on peut palper à travers le **scrotum**. Puis on a le **canal déférent** qui remonte vers le haut.



La **palpation du testicule** est importante lorsqu'on cherche des pathologies comme des **orchites** (=inflammation du testicule) ou **épididymites** (=inflammation de l'épididyme).

Il existe très souvent des petits **résidus embryologiques**, « *je ne vous détaille pas l'embryologie du testicule, mais c'est important de la savoir car les hommes qui feront médecine, se trouve régulièrement un cancer du testicule, car c'est une maladie de l'homme jeune, et les jeunes hommes se palpant les testicules vont sentir des boules et immédiatement penser que c'est un cancer. C'est le syndrome de l'étudiant en médecine* » = on est des chochottes quand ça nous concerne <3

- ♥ Il faut donc savoir qu'on peut sentir quelques résidus, comme :
 - ◆ **L'appendice épидидymaire** qui se développe à partie de la **tête de l'épididyme**, ou,
 - ◆ **L'hydatide sessile** qui est une tuméfaction se développement directement sur le **testicule**.



Ces tuméfactions sont des **vestiges embryologiques** qui peuvent se tordre, car elles sont parfois très pédiculées. Elles ne doivent pas être confondues avec des tumeurs. Il peut y avoir une **torsion de l'hydatide sessile** qui donne des douleurs aigues au niveau du scrotum.

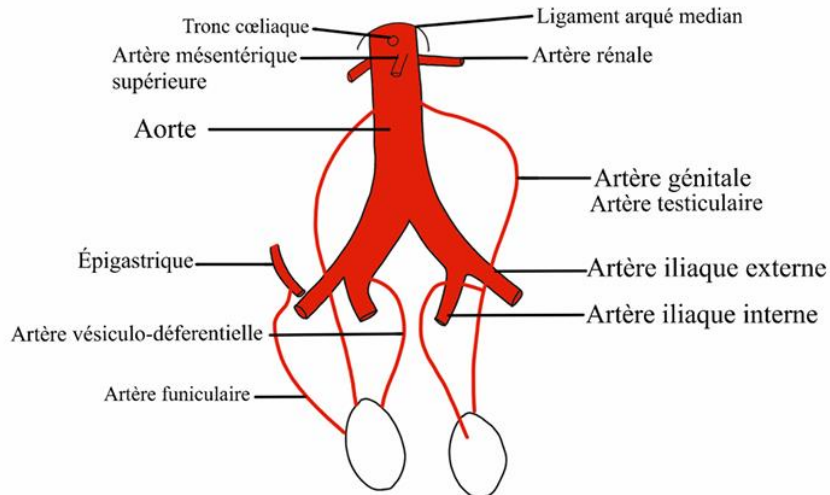
- ♥ Sur on coupe on peut voir le **testicule**, et la **tête de l'épididyme**. On voit qu'il existe un **sinus épидидymaire** (= un espace à l'endroit où le **corps** et la **queue de l'épididyme** sont collés).
Ce **sinus épидидymaire** est complètement recouvert de **vaginales testiculaires**.



Lorsque cet espace (**sinus épидидymaire**) entre le testicule et l'épididyme disparaît, on évoque la possibilité d'une **tumeur du testicule**. C'est une tumeur « séminomateuse », dont on peut guérir. Il faut des radiothérapies, mais on peut totalement en guérir car ces tumeurs sont chimio-sensibles. Il faut savoir les détecter et les traiter.

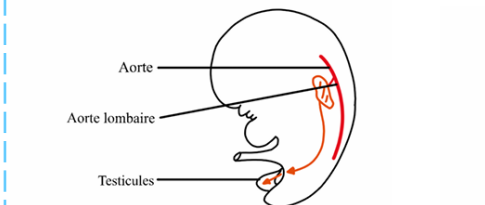
Voyons la vascularisation artérielle du testicule :

Schéma 17 : Système artériel des gonades masculines



1. **Les 2 artères génitales = les 2 artères testiculaires** : Les testicules sont vascularisés par des branches de l'aorte, ce qui est logique puisque les testicules viennent de la région lombaire, et ont été irrigués très tôt, lors du développement, par des artères provenant de la région lombaire.

Schéma 19 : Vascularisation des testicules d'un embryon



Sur un schéma (le 17), il représente l'aorte, le ligament arqué médian, le **tronc cœliaque** en T12, les **artères rénales** et l'**artère mésentérique supérieure** en L1. En L2/L3 vont partir de l'aorte les **artères génitales**, une à gauche et une à droite, qui vont venir irriguer le **testicule** qui a 3 sources artérielles. La source la plus importante est celle des **artères génitales = les artères testiculaires** chez les hommes (et respectivement les artères ovariennes chez la femme).

2. **Les 2 artères vésiculo-déférentielles = les artères déférentielles** : qui proviennent des **artères iliaques internes**. Elles vont suivre le canal déférent.
3. **Les artères funiculaires = les artères crémastériques** : qui provient de l'**artère épigastrique**, qui est la dernière branche de l'**artère iliaque externe** avant qu'elle devienne **fémorale**.

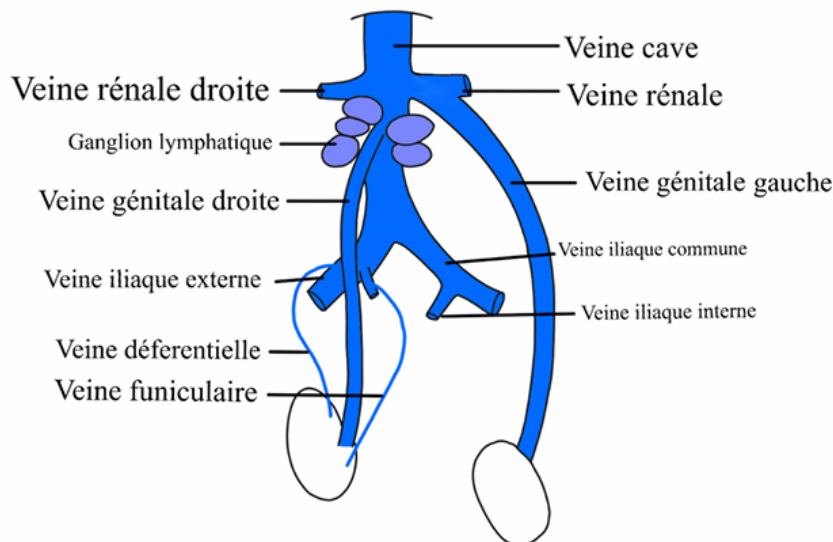
Nous avons donc 3 sources artérielles pour le testicule, qui vont s'anastomoser au niveau du **testicule**.



La **torsion testiculaire** est une rotation spontanée du **testicule** au sein de sa **vaginale testiculaire**, qui touche l'adolescent en règle générale, cela donne des douleurs brutales. C'est au cours d'un mouvement (comme du sport) que cela se produit. Lors d'une **torsion du testicule**, ce réseau artériel des 3 sources va être interrompu et on va potentiellement observer une **nécrose testiculaire**. On observe une rétraction du testicule vers le canal inguinal, c'est ce qu'on appelle le signe de Prehn, et donc une disparition du réflexe crémastérique puisque le testicule est tordu, remonté et bloqué. On a quelques heures pour intervenir, dans les 6h, pour sauver le **testicule** de l'**ischémie** et de la **nécrose**.

Voyons la vascularisation veineuse et lymphatique du testicule :

Schéma 18 : Système veineux des gonades masculines



Sur un schéma, on représente la **veine cave** qui va ramener le **sang** vers le **cœur**, on représente les **veines iliaques externes**, **veines iliaques internes**, leur réunion qui donne les **veines iliaques communes**.

- ♥ Les **2 veines iliaques communes** se réunissent et donnent la **veine cave inférieure**. A cause de la présence du **système porte**, les **veines intestinales** ne se jettent pas directement dans la **veine cave**, elles passent d'abord par le **foie**. Ce qui fait que les **rameaux principaux de la veine cave**, (avant que les veines sus-hépatiques s'y jettent et avant son passage par le foramen quadrilatère du diaphragme), sont les **veines rénales droites et gauches**.

En ce qui concerne le **testicule**, son drainage veineux se fait également par 3 voies :

1. La voie principale est la **voie génitale**, qui est asymétrique. A droite, la **veine génitale droite** se jette directement dans la **veine cave inférieure**, tandis qu'à gauche, la **veine génitale gauche** va se jeter dans la **veine rénale gauche**. C'est une asymétrie veineuse qui

est liée à l'embryologie de la **veine cave** (il n'y a pas d'asymétrie artérielle). L'asymétrie est présente aussi bien chez les hommes que chez les femmes.

2. Les **veines déférentielles** qui vont se jeter dans les **veines iliaques internes**.
3. Les **veines funiculaires = les veines crémastériques** qui vont se jeter dans les **veines épigastriques** qui sont toutes fines.

Les **veines** au niveau du cordons spermatique, c'est-à-dire au niveau scrotal et au niveau de la portion funiculaire du canal déférent, prennent la forme de **plexus veines** (= une multitude de veines emmêlées, avec pleins de systèmes anastomotiques) qu'on appelle **plexus Pampiniforme**. Ces veines vont ensuite se résumer en des **veines tronculaires**.

En ce qui concerne la circulation lymphatique du testicule :

- ♥ Il y existe des **lymphatiques** longeant les **veines**, et qui vont avoir des **ganglions lymphatiques**. On doit retenir que la **voie lymphatique testiculaire** suit les liquides et vont se jeter dans les ganglions qui rencontrent la **veine cave**.



C'est important à savoir car ça explique pourquoi les **tumeurs du testicule** sont des **tumeurs** très **lymphophiles**. C'est-à-dire que lorsqu'on diagnostique une **tumeur testiculaire**, on voit qu'elle a tendance à se développer et à se propager par voie lymphatique. Donc, il va y avoir des **ganglions** qui vont grossir lorsqu'ils vont devenir **métastatiques**, et qui vont comprimer la veine cave inférieure. Or sa compression chronique peut provoquer la formation de caillots et donc être responsable d'**embolie pulmonaire** (=c'est l'obstruction d'une artère pulmonaire, ou d'une de ses branches, en général par un caillot de sang)



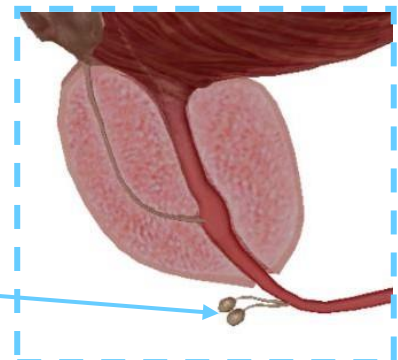
L'**urètre** dans SON ENSEMBLE présente des **orifices** et des **glandes urétrales**.

Chez l'homme, au niveau de **l'urètre bulbaire = spongieux**, on observe 2 glandes : les **glandes bulbo-urétrales**.

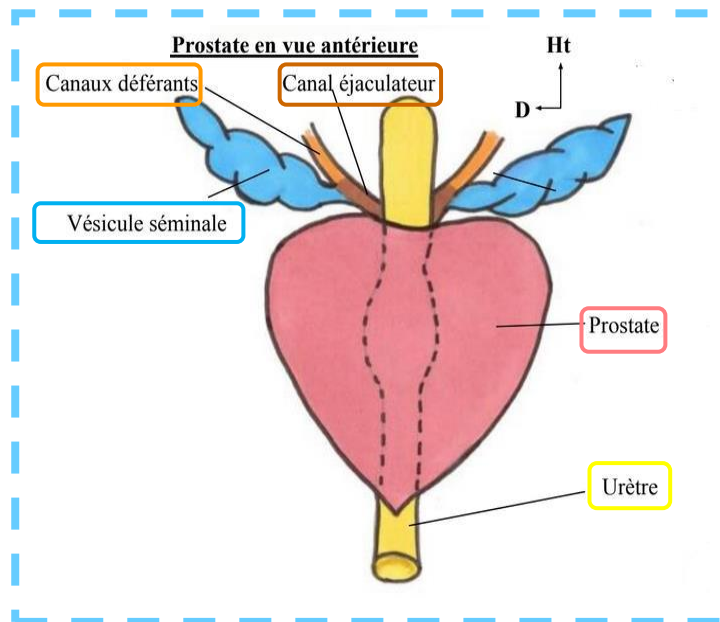
Note tutrice : Bon alors en vrai l'urètre spongieux englobe l'urètre bulbaire + l'urètre pénien, car on rappelle que le corps spongieux = bulbe + partie effilée (partie se trouvant au niveau de pénis) mais le prof fait la simplification urètre bulbaire = urètre spongieux dans la vidéo donc pas de piège dessus.

Ces **glandes bulbo-urétrales** s'abouchent au niveau de **l'urètre spongieux**. Elles entraînent un écoulement liquidien qui prépare le passage du sperme lors de l'éjaculation, permettant ainsi la **lubrification** de l'appareil génital.

Glandes bulbo-urétrales



D. Vue antérieure de la prostate



La **prostate** est un organe **glandulaire** et **musculaire**. Elle a la forme et la taille d'une **châtaigne**, avec une base supérieure, une pointe (ou sommet) inférieure, et un bec (le bout pointu).

- ☆☆ ♥ Il s'agit d'un **cône aplati**, à grand axe oblique en bas et en avant. La **face supérieure** de la prostate est marquée par un sillon, qu'on appelle le **sillon séminal transverse**. ☆☆☆

L'**urètre** y pénètre et devient alors l'**urètre prostatique**. Puis il en sort pour rentrer dans le **sphincter strié** et prendre le nom d'**urètre membraneux**.

Sur ce schéma on voit également les **canaux déférents**, qui sont rejoints par les **conduits séminaux** pour former les **canaux éjaculateurs**.

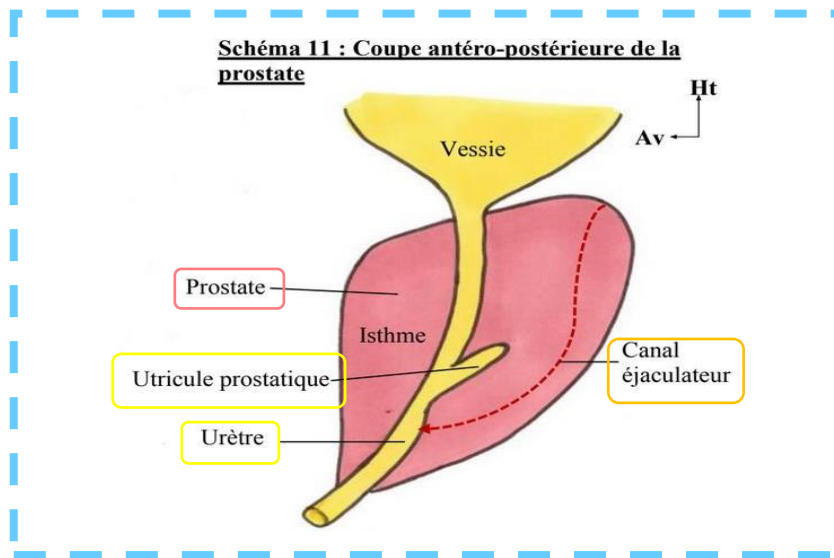
Puis il y aura un **carrefour**, entre les **voies urinaires** et les **voies génitales/spermatiques**, avec les 3 différentes portions de l'urètre qui se dirige vers l'avant :

Récap des différentes portions de l'urètre : +++

- ✓ **Urètre prostatique** : entrée dans la **prostate** dès la sortie de la vessie (l'urètre prostatique traverse la prostate)
- ✓ **Urètre membraneux/membranacé** : sortie de la **prostate** et entrée dans le **sphincter strié** de l'urètre (l'urètre membraneux qui traverse le diaphragme/plancher pelvien)
- ✓ **Urètre spongieux** : entrée dans le **bulbe spongieux** (l'urètre spongieux = urètre pénien, est au niveau de l'organe sexuel externe de l'homme : le pénis)

Ce **carrefour** explique pourquoi les **maladies génitales** peuvent donner des **maladies urinaires**, et vice versa.

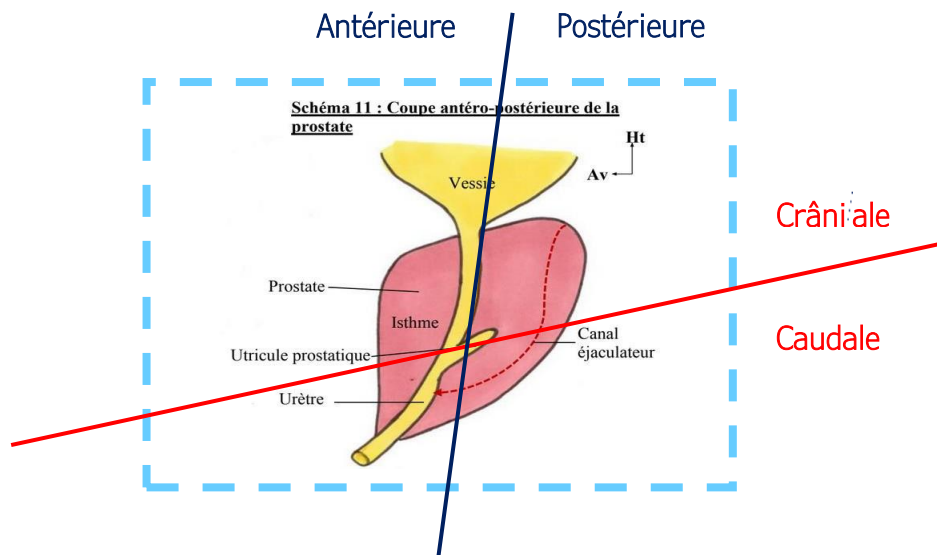
E. Coupe antéro-postérieure de la prostate



On délimite deux parties : en avant et en arrière de l'urètre prostatique :

- ❖ L'isthme de la prostate est la partie antérieure de la prostate. Cette partie antérieure est parcourue par la fente de la prostate, qui est verticale et médiane (attention ce n'est pas exactement ce qui est dit dans la vidéo mais le prof est revenu dessus dans la SDR de 2022). Cette partie antérieure est faite de peu de parenchyme prostatique. Bon en gros la prostate n'est pas lisse, de face on voit une fente qui la sépare en 2 moitiés Droite et Gauche
- ❖ Dans la partie postérieure de la prostate on voit une dilatation. C'est un vestige müllérien : l'utricule prostatique. Certains l'appellent le vagin de la prostate, car il a la même origine embryologique que le vagin de la femme. Cette partie postérieure est faite de beaucoup de parenchyme prostatique. Il y a un autre sillon, qu'on voit à la face postérieure de la prostate, qu'on appelle le sillon médian de la prostate.

On peut également délimiter différemment la prostate, en crâniale et caudale :



Je vous ai remis le schéma en délimitant la partie antérieure = isthme (avant urètre prostatique) et postérieure ainsi que la partie crâniale (en avant du sillon séminal transverse de la prostate et en haut des canaux éjaculateurs)

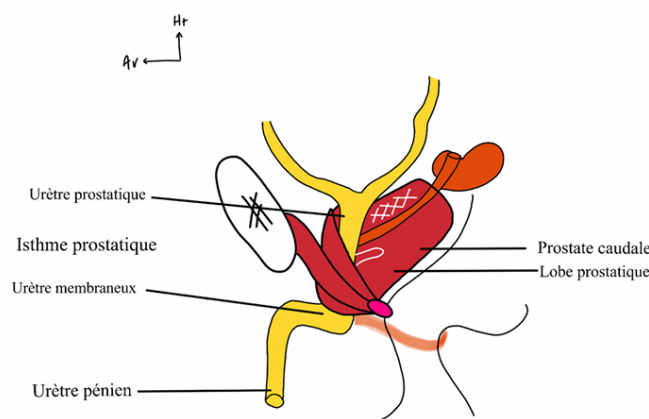
Ces parties crâniale et caudale sont touchées par des pathologies différentes : +++



- ✓ La partie crâniale donne les **adénomes prostatiques**. L'hypertrophie crâniale de la prostate, causée par l'adénome, va entraîner une excroissance de la prostate à l'intérieur de la vessie. Elle obstrue alors la voie urinaire, donc les adénomes prostatiques donnent donc rapidement des troubles urinaires.
- ✓ La partie caudale donne les **cancers** de la prostate.

☆☆ On peut former 2 plans : **pré-séminale** et **réro-séminale** qui ont deux fonctions et histoires naturelles différentes :

Schéma 13 : Coupe antéro-postérieure de la prostate (présentiel)



- ♥ Un plan **pré-séminale**, en avant du **sillon séminale transverse** de la prostate et en haut des **canaux éjaculateurs**, que l'on va appeler la **prostate crâniale centrale**. Cette partie-là possède peu de glandes, environ 30% et est sensible aux œstrogènes.



C'est la zone touchée par les **adénomes prostatiques**, c'est-à-dire des **tumeurs bénignes de la prostate**. Cette zone se trouve juste en-dessous du col vésical, donc en s'hypertrophiant cela va boucher les voies urinaires et donc provoquer des obstructions urinaires au moment de la miction. Ce qui peut provoquer des **hernies** (car l'homme applique une trop grande pression pour uriner lorsqu'il souffre d'adénomes prostatiques).

La première chose à faire est donc de sonder la vessie, pour évacuer l'urine et soulager le patient. Pour cela il faut (*attention oui c'est drôle*) « saisir le kiki du Monsieur, tirer dessus à 90° vers les cuisses pour **effacer cet angle entre l'urètre membraneux et l'urètre pénien**, à ce moment-là la sonde a plus de chance de passer ». Mais si l'adénome est trop important, il faut faire un drainage sus pubien, c'est-à-dire planter une aiguille au-dessus du pubis, pour soulager la vessie.

- ♥ Un **plan rétro-séminale**, en arrière du **sillon séminale de la prostate**, en bas des **canaux éjaculateurs**, que l'on va appeler **prostate caudale périphérique**. Cette partie-là est **riche en tissu glandulaire** et très sensible aux **androgènes**.

👉 C'est la zone touchée par les **cancers prostatiques**, qui ont moins tendance à comprimer l'urètre prostatique que les **adénomes de prostate**. Les hommes très musclés qui prennent de la testostérone pour gagner encore plus de muscles, ont souvent des **cancers de la prostate**. ★★

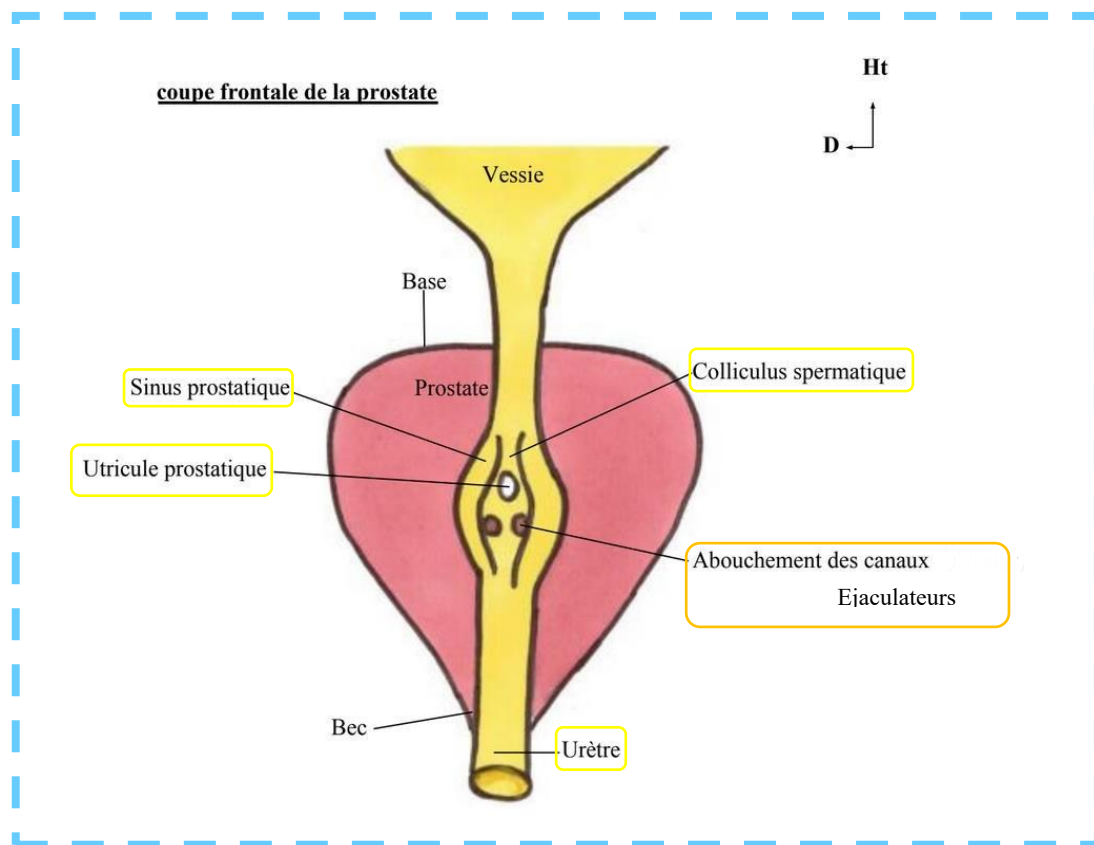
Merveilleux Récap d'Elsa (ancienne tut de Petit Bassin <3) :

<u>PARTIE ANTERIEURE</u>	<u>PARTIE POSTERIEURE</u>
Nom : Isthme Parcourue par Fente prostatique	Possédant l'utricule prostatique

<u>PARTIE CRÂNIALE</u>	<u>PARTIE CAUDALE</u>
Adénomes prostatiques → troubles urinaires	Cancers

Courage c'est presque fini <333 On passe à une partie difficile à visualiser mais ça va aller promis !

F. Coupe antérieure de la prostate



L'urètre présente une dilatation à l'intérieur de la prostate, que l'on appelle le sinus prostatique.

A la partie postérieure de ce sinus, on trouve une petite surélévation (vers l'avant++) : le colliculus spermatique.

☆☆ Si on fait une coupe au niveau de l'urètre prostatique, on verra le colliculus médian (= colliculus spermatique = colliculus séminal) qui est une espèce de montagne, on l'appelle le « veru montanum ». ☆☆

- En haut du colliculus spermatique : ouverture/abouchement de l'utricule prostatique (c'est un diverticule à l'intérieur de la prostate)
- En bas du colliculus spermatique : ouvertures/ abouchements des deux canaux éjaculateurs. (Pour retenir 1 « tuyau » en haut et 2 en bas, on pense à une pyramide Δ)

Note tutrice : La surélévation (qu'est le colliculus spermatique) se fait vers l'avant, c'est comme si, en s'abouchant, l'utricule prostatique et les canaux éjaculateurs poussent vers l'avant le sinus. Je sais que cette partie Sinus prostatique/ Colliculus spermatique et utricule prostatique est dure à visualiser... si jamais j'ai fait des schémas qui sont dans la vidéo la vidéo YouTube de la Tut-Rentrée de janvier, (allez la voir on veut faire grimper les vus mdrrrr <3)

- 1) Avant l'éjaculation, le sperme va s'accumuler au niveau de l'utricule prostatique. (Réponse SDR 2022 : Le sperme s'accumule dans l'urètre prostatique. C'est cette accumulation qui déclenche l'envie d'éjaculation. Comme l'urètre prostatique est au niveau du sinus prostatique, le sperme s'accumule donc aussi au niveau du sinus prostatique et de l'utricule prostatique).

- 2) Au moment de l'éjaculation, un **influx orthosympathique** entraîne une **contraction du sphincter lisse de la vessie**. En même temps, **l'influx parasympathique**, entraîne une **contraction des vésicules séminales et de la prostate** qui permettent l'éjaculation. (On ne confond pas les fonctions de l'ortho et parasympathique, DP aimait bien le faire tomber +++)



Si le **sphincter lisse de la vessie** n'était pas fermé, l'éjaculation pourrait être **rétrograde**, c'est-à-dire vers l'intérieur de la vessie.

On peut observer ça dans les sympathectomies lombaires (on coupe **l'influx orthosympathique**, donc **pas de contraction du sphincter lisse de la vessie**).

Si le sphincter lisse est fermé, l'éjaculation suit son sens naturel jusqu'au **méat urinaire**. *Méat urinaire = extrémité de l'urètre, au niveau du gland pénien chez l'homme.*



Exemple : certaines **chirurgies du rectum** peuvent **abimer le système orthosympathique**, et donc provoquer des **éjaculations rétrogrades**, c'est-à-dire la non-contraction coordonnée inconsciente du sphincter lisse du col vésical, qui entraîne le départ du « bol spermatique » vers le haut.


G. Le Plancher Pelvien

Il finit le cours en faisant le lien avec le plancher pelvien :

On a des **fibres pubo-prostatiques** qui s'insèrent sur la **prostate** et en particulier sur le **sphincter strié de l'urètre**.

C'est ce qui va permettre d'interrompre le jet urinaire sous l'effet de la volonté en coordonnant avec la contraction du **muscle pubo-prostatique** du **muscle pubo-coccygien**.

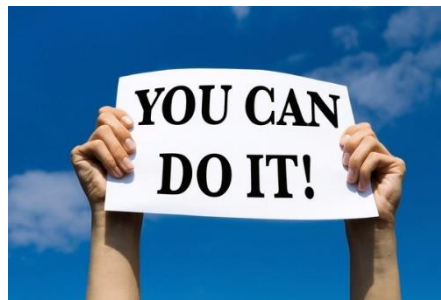En effet, **l'arc fibreux du Levator Ani** va donner des **fibres** à la **prostate**, au **Noyau Fibreux Central du Périnée NFCP** (= **corps périnéal**) et au **sphincter strié de l'urètre**, qui fonctionne de façon consciente, sous la dépendance du système somatique moteur. Donc quand on interrompt le jet de l'urine, on contracte à la fois le **sphincter strié de l'urètre** et le **muscle pubo-prostatique**.

Il existe également un **sphincter lisse**, qui se trouve **au sein des fibres musculaires lisses de la vessie** (*Rappels App Urinaire : sphincter lisse de la vessie = hypertrophie de la couche moyenne circulaire du muscle détrusor, lui-même correspondant à la tunique moyenne de la vessie*), au niveau du **col vésical**, et qui fonctionne de façon inconsciente. 

Pour mieux comprendre cette partie sur le Levator ani, avec les fibres pubo-prostatiques etc... référez-vous à la fiche (de l'incroyable et exceptionnelle) Elisa, sur les Parois du Petit Bassin <3

Dédicaces

La première et la plus importante des dédis est pour TOI ! Bravo d'avoir choisi ses études de santé, qui sont certes compliquées, surtout cette première année qui est très difficile mentalement, mais elles en valent tellement la peine !! Tu as été super courageux/courageuse en choisissant cette voie, alors garde tout ton courage et va jusqu'au bout champion(ne) <3



Dédi (on ne les oublie jamais ces boss) à mes supers fillots : Laurianne, Lou, Bastien, Amina, Elise, Lina, Eva-Luna <3

Dédi aux moniteurs d'anatomie, qui nous ont adopté pour regarder la dissection d'un crâne pendant qu'on attendait (désespérément) les Pr Baqué et Bronsard

Dédi en toute ma petite famille, qui croyait plus en moi l'année dernière que tout ce que j'aurais pu imaginer.

Dédi à mes meilleures amies de tous les temps, qui depuis le lycée ont été les personnes les plus incroyables, bienveillantes, amusantes et qui ont fait preuve d'un soutien inébranlable : Julia, Camille, Aurélie et Perrine, je vous aime les coupines (malgré le fait que vous soyez parties aux quatre coins du globe, revenez svp)

Dédi à Raph, le plus extraordinaire garçon de l'univers, (et le plus apprécié de l'amphi 2, hein Pr Artefact 😊) <3

Dédi à mes merveilleux copains de Las2 et à ma famille de parrainage de l'année dernière, ma jolie petite Marie, mon incroyable Sephora, sans oublier les boss : Alexandre T, Théo, Mélanie, Camille et Ani (qui est la meilleure étudiante de PCSI que la région n'ait jamais connue)