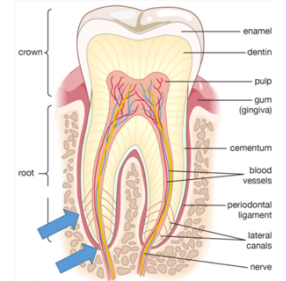


# Sensibilité dentinaire

## I. Innervation de la pulpe dentaire et de la dentine

La douleur localisée aux dents fait partie des plaintes de douleur bucco-faciale les plus fréquentes. Les douleurs dentaires peuvent être attribuées à diverses affections :

- ☀ De nature **aiguë** ou **chronique**
- ☀ D'origine locale ou systémique
- ☀ D'une indication de lésion ou de maladie de la dent ou des tissus environnants (le plus souvent)



Une bonne compréhension des structures et des mécanismes sous-jacents à la sensation douloureuse est nécessaire à une prise en charge thérapeutique adaptée.

La pulpe dentaire est un tissu conjonctif lâche qui a la particularité de résider dans une **cavité aux parois rigides**, composée de dentine, d'émail et de cément.

La pulpe possède un **volume fixe** et se situe entre des tissus durs, qui **empêchent de tout changement de volume** significatif lorsque les pressions dans le tissu changent. En cas d'inflammation, le gonflement de la pulpe à l'intérieur des parois rigides peut entraîner un **processus douloureux**.

**La pulpe dentaire communique avec les tissus environnants** (gencives, os alvéolaire, LDA) au niveau des foramens principaux et latéraux dans la zone **apicale** de la racine (→ flèches bleues du schéma du dessus).

♥ La **pulpe dentaire** est richement **innervée** et **vascularisée**, c'est l'un des tissus les plus innervés de l'organisme ♥

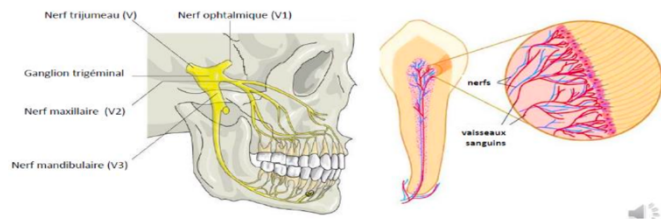
Elle contient 2 grands types de fibres nerveuses :

<b>Fibres sensitives</b>	Principalement destinées à la perception de la <b>douleur</b> (nociception). Leur corps cellulaire est situé dans le <b>ganglion trigéminal</b> .
<b>Fibres du système autonome</b>	Efférentes, qui contrôlent la <b>vascularisation</b> pulpaire et participent également aux réactions immunitaires. Leur corps cellulaire est situé dans le <b>ganglion cervical supérieur</b> .

## a. Topographie de l'innervation sensitive

Le nerf trijumeau (V) rejoint le ganglion trigéminal qui va donner 3 branches :

- ★ branche ophtalmique (V1)
- ★ branche maxillaire (V2)
- ★ branche mandibulaire (V3)



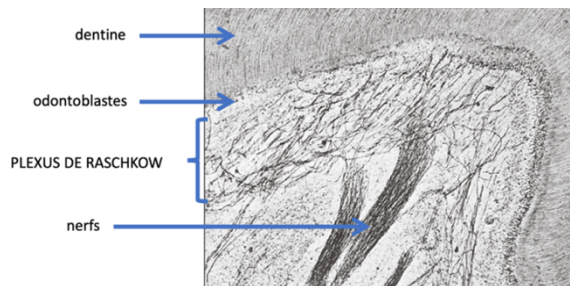
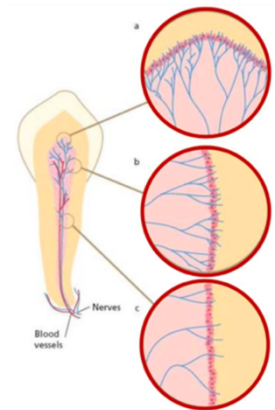
Les axones se détachent des branches des nerfs, maxillaire et mandibulaire et pénètrent dans la pulpe dentaire au niveau des **apex** (foramen), accompagnant les vaisseaux sanguins au **centre** de la dent.

↪ Donc ce sont les nerfs, maxillaire (V2) et mandibulaire (V3) qui interviennent au niveau des dents ⇐

À l'intérieur de la dent, la région radiculaire est **moins** richement **innervée** que la partie coronaire (=partie coronaire est la + innervée).

Les régions des cornes pulpaires (=sommets pulpaires), qui sont également les **plus sensibles**, ont une **densité d'innervation** nettement **supérieure au reste** de la pulpe.

Les terminaisons nerveuses sont observées dans l'ensemble de la pulpe, mais c'est en périphérie que l'on en retrouve le **plus**, notamment au voisinage des odontoblastes où elles forment le **plexus sous-odontoblastique = plexus de Raschkow**.

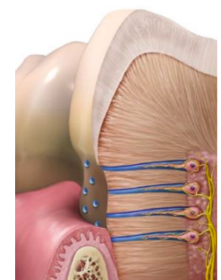


En microscopie, on voit les fibres nerveuses à la périphérie de la pulpe (au voisinage de la dentine).

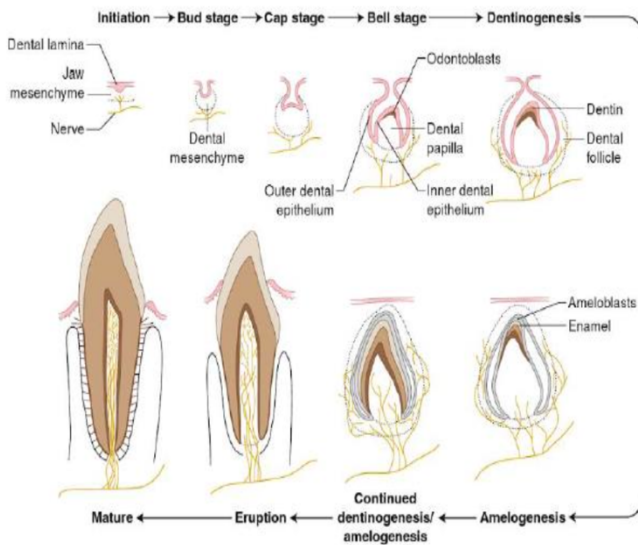
Sous la couche odontoblastique, les fibres nerveuses forment le plexus sous-odontoblastique de Raschkow.

Une partie des fibres nerveuses s'arborise à proximité des odontoblastes sans **former de contacts synaptiques classiques**. Les fibres nerveuses enroulent les prolongements odontoblastiques dans les tubules dentinaires.

D'autres fibres traversent la couche odontoblastique jusqu'à la prédentine et la dentine, cheminant à l'intérieur des tubules dentinaires sur une distance d'environ 100 µm **sans atteindre** par conséquent **la jonction amélo-dentinaire**.



Par quel processus retrouve-t-on des fibres nerveuses à l'intérieur des tubulis?

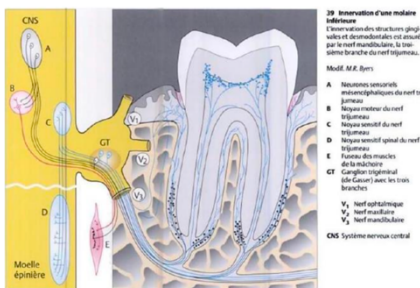


Sur ce schéma ci-contre retraçant les étapes de l'organogénèse de la dent, on voit que lorsque la lame dentaire termine sa formation, les structures nerveuses se développent aux voisinages des bourgeons dentaires.

Aux stades de cupules âgée et de cloche, des petits faisceaux nerveux pénètrent dans le mésenchyme de la pulpe dentaire. Les nerfs se déploient et colonisent la papille ectomésenchymateuse (PEM).

Petit à petit, le volume occupé par la PEM (future pulpe) va diminuer au dépend de la formation de dentine par les odontoblastes.

Les fibres nerveuses intradentinaires sont des fibres qui sont **restées** dans la dentine au fur et à mesure du déplacement des odontoblastes et non des fibres qui ont colonisé l'espace tubulaire ensuite.



Sur cette photo, on peut voir une représentation de l'innervation d'une molaire inférieure et ses rapports avec les structures gingivales et ligamentaires (autrement appelé desmodontale environnante).

b. Fibres nerveuses

Les fibres nerveuses **sensitives** qui pénètrent par l'**apex** et vont dans la pulpe sont de 3 types :

<p>Fibres de <b>type C</b> 80%</p>	<p>Les plus nombreuses, <b>amyélinique</b> (faible vitesse de conduction) et de <b>petit</b> diamètre (inférieur à 1µm). Elles sont connectées à des terminaisons nerveuses sensibles aux variations <b>chimiques, thermiques et mécaniques</b>. Leur extrémité est située dans la <b>pulpe</b>. Le message délivré en réaction à ces stimulations est une douleur <b>sourde</b> (plus longue).</p>	
<p>Fibres de <b>type A</b></p>	<p><b>A – β</b> 15%</p>	<p>Les récepteurs répondent à une stimulation comme <b>l'air</b>, les variation <b>thermiques ou mécaniques</b>.</p>
	<p><b>A – δ</b> -1%</p>	<p>Elles sont de <b>gros</b> diamètre, connectées à des terminaisons qui sont stimulées par des <b>vibrations</b>.</p>

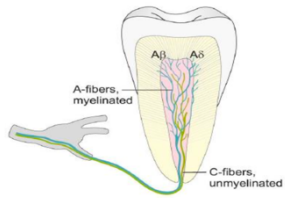


Tableau récap de la **PROF** (même chose la seule et l'unique)

Fibre A-β	Myélinisées, de gros diamètre	Vitesse de conduction rapide	Vibration	Extrémités situées dans la pulpe périphérique et la dentine interne	Douleur vive et généralement de courte durée
Fibre A-δ	Faiblement myélinisées, de diamètre moyen		Air, thermique, mécanique		
Fibre C	Amyélinisées, de petit diamètre	Vitesse de conduction faible	Chimique, thermique, mécanique	Extrémités situées dans la pulpe	Douleur sourde

### c. Récepteurs

Les fibres nerveuses assurent leur fonction de **détection** grâce à des récepteurs impliqués dans la **transmission** de nombreux **messages** et réactions **immunitaires** :

- ✿ Nocicepteurs et thermorécepteurs
- ✿ Mécanorécepteurs
- ✿ Récepteurs bactériens
- ✿ Récepteurs aux cytokines/chimiokines

### d. Fonctions de l'innervation sensitive

Les fibres nerveuses forment un **réseau** qui participe à la **préservation** de l'organe dentaire en prévenant et en limitant les dommages survenant au sein du tissu pulpaire.

L'innervation sensitive est impliquée dans les processus **inflammatoires**, **immunitaires** et **nociceptifs**, constituant un signal d'alarme en cas d'agression pulpaire et permettant des processus de **réparation** et de **cicatrisation**.

## II. Hypersensibilité dentinaire

Normalement, les fibres intrapulpaires ne sont pas **activables de l'extérieur** du fait de la protection liée à l'émail, sauf en cas de stimulations **thermiques fortes** ou de stimulations **électriques non physiologiques** pour provoquer une sensation de douleur.

Mais lorsque la barrière amélaire (=émail) a subi une effraction ou que l'attache parodontale migre en **exposant le cément**, certains tubules communiquent alors avec l'extérieur et les **stimuli externes** peuvent être transmis à la **pulpe**.

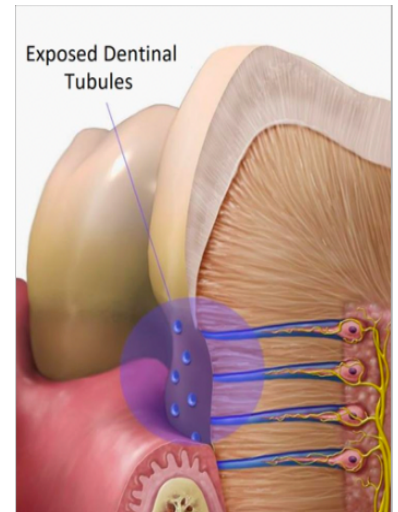
## a. Définition

L'hypersensibilité (=hyperesthésie) dentinaire est l'apparition d'une douleur **aiguë** et **transitoire** provenant d'une zone de **dentine exposée** en réponse à un stimulus.

Il s'agit d'une douleur ne pouvant être expliquée par **aucune autre forme de défaut ou pathologie** (ex : carie, fêlure ou fracture).

L'hypersensibilité dentinaire est un problème de santé bucco-dentaire **courant** qui touche de nombreuses personnes.

La dentine, normalement recouverte d'émail ou de ciment est exposée à l'air et aux stimulus. Cela provoque une **réaction nerveuse** qui est **douloureuse** pour le patient.



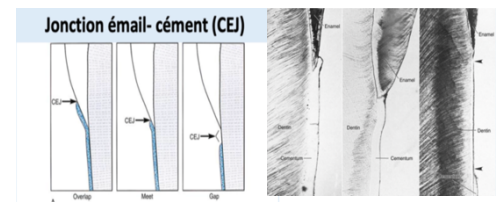
Le rapprochement des terminaisons nerveuses entraîne des **stimulations plus importantes**.

## b. Origines de l'hypersensibilité

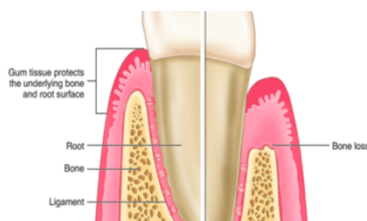L'**émail** protège la dentine dans la partie de la couronne, et la dentine s'étendant le long de la racine est protégée par le **cément**.

Parfois la dentine peut être **naturellement à nu** au niveau du **collet** des dents (non recouvert par l'émail et le ciment) montrant les différentes configurations possibles de la jonction émail-cément :

- ✦ le ciment recouvre l'émail
- ✦ l'émail et le ciment sont bout à bout
- ✦ la dentine n'est ni recouverte par le ciment, ni par l'émail  
↳ cette situation est à l'origine de douleurs dentaires

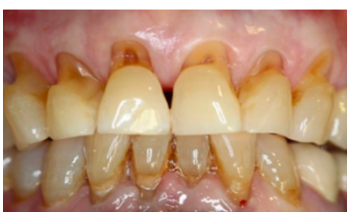

Le ciment ne peut jamais être recouvert par de l'émail car dans le processus de fabrication, la couronne (émail) est synthétisée **avant** la racine (cément) ++



La **gencive** participe à un effet **protecteur** du collet de la dent. Elle va **isoler** cette zone cervicale des stimulations du milieu extérieur buccal.

En cas de **récession** (=diminution du niveau gingival), cette partie de la dent va être découverte.

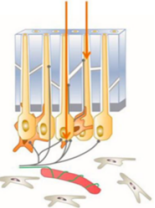
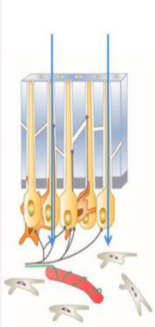
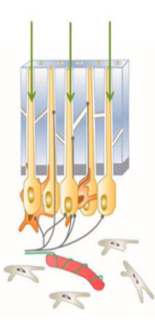


Ainsi, l'**usure dentaire excessive** et/ou les **récessions gingivales** peuvent être à l'origine d'une exposition de la surface dentinaire, à l'origine d'une **hypersensibilité dentinaire**.

## c. Mécanismes d'excitation des terminaisons nerveuses (douleurs)

Comment expliquer que le patient ressent une douleur quand on stimule cette zone externe de la dentine juste après la jonction amélo-dentinaire, alors qu'aucune innervation n'est détectée dans cette zone ?

♥ 3 théories (hypothèses) ont été mise en place pour expliquer l'hypersensibilité ♥

<p><b>La transduction directe par les fibres nerveuses</b></p>	<p>La théorie suppose qu'il existe une stimulation directe des <b>fibres nerveuses</b> dans les <b>tubulis</b> de la dentine. Les fibres nerveuses sont stimulées par les changements <b>hydrodynamiques</b> eux-mêmes ou par les irritations <b>mécaniques</b>.</p>	
<p><b>La théorie hydrodynamique de Brännström</b></p>	<p>La théorie suppose que les tubules dentinaires sont remplis de <b>fluide</b>. Un stimulus <b>mécanique</b>, <b>thermique</b> ou <b>osmotique</b> entrainerait le déplacement des fluides contenu dans les <b>tubules dentinaires</b>. Cet hydrodynamisme activerait alors des <b>fibres nerveuses intra pulpaire de type A</b>, évoquant une perception plus ou moins douloureuse qui ne dure pas.</p> <ul style="list-style-type: none"> <li>● La <u>chaleur dilate</u> le fluide contenu dans les tubules, entrainant son écoulement vers la <b>pulpe</b>.</li> <li>● Le <u>froid</u> provoque sa <b>contraction</b>, produisant un écoulement vers <b>l'extérieur</b>.</li> </ul> <p>→ C'est la théorie qui a actuellement le plus de soutien. Cependant, la façon dont s'opère la transduction n'est pas encore élucidée.</p>	
<p><b>L'odontoblaste : une cellule sensorielle</b></p>	<p>Parce que l'odontoblaste est une cellule dérivée des <b>crêtes neurales</b>, elle peut être pour certains une cellule <b>nerveuse</b> ou <b>sensorielle</b>.</p> <p>Ce serait l'<b>odontoblaste</b> qui effectue la <b>transduction</b>. Il possède des capteurs <b>thermiques</b>, <b>mécaniques</b> ou <b>chimiques</b> susceptibles de capter les variations du micro-environnement induites par ces déplacements.</p> <p>Ses rapports étroits avec les fibres nerveuses conduisent à le considérer comme un acteur central de la <b>transmission</b> d'évènements <b>sensoriels</b> aux fibres nerveuses pulpaire.</p> <p>Toutefois, la démonstration <b>directe</b> d'une activité électrique de l'odontoblaste en réponse à un stimulus n'a <b>pas</b> été faite dans des conditions <b>physiologiques</b>, et aucune synapse fonctionnelle permettant d'expliquer la transduction n'a été observée.</p> <p>→ Ainsi, la nature précise des signaux biologiques échangés entre ces cellules reste à déterminer.</p>	

## d. Interrogatoire

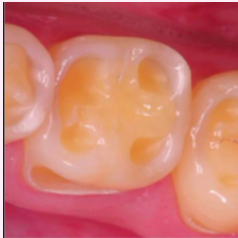




Lorsqu'un patient se présente au cabinet dentaire avec pour motif de consultation une douleur dentaire, il s'agira au préalable de faire un **questionnaire** médical et un **interrogatoire**. L'interrogatoire a pour but de caractériser avec précision les **symptômes** et d'évaluer les **facteurs étiologiques** mis en cause.

Concernant l'hypersensibilité dentinaire, les caractéristiques de la douleur :

- \* **Douleur brève, aiguë et localisée** (*au niveau du stimulus*)
- \* **D'intensité variable** d'un patient à l'autre (*douleur multifactorielle*)
- \* Elle est **toujours** limitée à la **durée de l'application** du **stimulus** sur la dent (*froid, air, contact, sucre*)

## e. Examen clinique

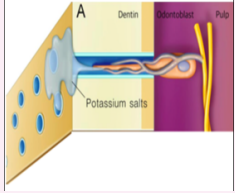
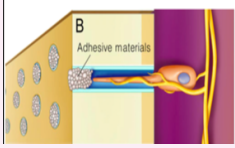


Recherche de lésions d'usure qui exposerait la dentine pulpaire au milieu extérieur :

<p><b>Érosion</b></p>	<p><b>Dissolution</b> de la surface dentaire suite à une attaque <b>acide</b> d'origine <b>non bactérienne</b>.</p> <p>→ Les tissus minéralisés de la dent sont très sensibles à l'acidité. Ces lésions d'érosion peuvent être retrouvées chez des patients qui consomment des <b>aliments acides</b> (ex : agrumes ou sodas dont le pH est très bas).</p>	
<p><b>Abrasion</b></p>	<p>Usure excessive des tissus durs de la dent, causée par des <b>objets durs</b>, autre que la dent : brossage traumatique, dentifrices abrasifs, aliments durs, ...</p>	
<p><b>Attrition</b></p>	<p>Usure dentaire qui résulte du <b>frottement</b> des <b>dents</b> les unes contre les autres.</p> <p>→ Le phénomène d'attrition est retrouvé notamment chez les personnes atteintes de bruxisme (=grinçage des dents de manière chronique).</p>	
<p><b>Abfraction</b></p>	<p><b>Perte</b> de structure dentaire dans la région <b>cervicale</b> de la dent, imputable à une <b>surcharge occlusale</b>.</p> <p>→ La surcharge occlusale est retrouvée lorsqu'il y a une <b>force masticatoire</b> ou que le patient <b>serre les dents</b> de manière très <b>forte</b>, induisant des <b>contraintes importantes</b> au niveau des structures dentaires qui s'abiment.</p>	
<p><b>Récession gingivale</b></p>	<p>Lors de l'examen des tissus de soutien de la dent, à savoir la <b>gencive</b> (recouvre la partie du collet des dents et de l'os alvéolaire). En cas de <b>récession gingivale</b>, on peut avoir une exposition dentinaire.</p>	

↳ Parfois, les lésions d'usure ou les récessions gingivales ne sont **pas évidentes à l'observation**. On utilisera alors des **moyens de diagnostic** tel que la sonde, la seringue à air ou à eau créant ainsi une stimulation tactile/air/froid permettant de localiser les dents sensibles.

## f. Traitements

L'hypersensibilité peut créer des **désagréments** plus ou moins importants chez le patient, parfois l'empêchant de manger certains aliments, provoquant des douleurs qui auront un impact sur sa qualité de vie. Il faut donc lui proposer des **traitements** :

<p><b>Élimination ou contrôle de toutes les causes d'hypersensibilité</b></p>	<p>Brossage doux, brosse à dent souple, éviter la consommation d'aliment ou de boisson acide...</p>	
<p><b>Désensibilisation des nerfs</b></p>	<p>L'activité du nerf pulpaire est bloquée par une modification de l'<b>excitabilité</b> des nerfs sensoriels.</p> <p>La désensibilisation nerveuse repose sur le <b>potassium</b>, qui est capable de dépolariser le nerf excité et donc de « neutraliser » la douleur associée à l'hyperesthésie dentinaire.</p> <p>Les traitements désensibilisants comprennent les dentifrices et les bains de bouche contenant pour la plupart du sel de potassium. Il faut une période d'application d'au moins 2 semaines pour que ce soit efficace. Néanmoins, les agents désensibilisants ne procurent qu'un <b>soulagement partiel</b> et la <b>récidive est fréquente</b>. <i>Par conséquent, ils doivent être appliqués en continue.</i></p>	
<p><b>Oblitération des tubules dentinaires</b></p>	<p>L'obturation des tubules ouverts et exposés empêche les stimuli externes de provoquer un <b>mouvement de fluide</b> et d'engendrer une douleur. Il existe différentes technologies et différents produits pouvant obturer les canalicules : laser, résines adhésives, fluorures, ...</p>	
<p><b>Résine composite</b></p>	<p>Lorsque l'on a une perte de substance importante, on peut reconstituer cette perte grâce à des <b>résines composites</b> (biomatériaux esthétiques collés à la dent).</p>	
<p><b>Grefte gingivale</b></p>	<p>Lorsque le défaut se trouve au niveau de la gencive, il est possible de faire des <b>greffes gingivales</b>. Pour cela, on va prélever un greffon dans la cavité buccale que l'on va positionner sur la perte de substance pour restaurer l'isolation de la dent.</p>	

*point conseil:*

Ce cours tombe chaque année et c'est vraiment des points gratuits car les QCMs sont très simples donc apprenez moi ce cours par cœur, en plus il est vraiment pas compliqué, surtout par rapport à dentinogénèse... donc pas d'impasse !!!

Si vous avez des questions, un coup de mou, besoin de renseignements pour la filière dentaire ou je ne sais quoi go Messenger Constance Supper (oui c'est mon nom de famille)

Vous avez fait plus de la moitié du parcours donc donnez tout et vous serez tellement fiers de vous !! Je crois en chacun d'entre vous, bravo d'en être arrivé là donc maintenant prouvez à tout le monde que vous avez votre place en P2 !!

*point déiiiiii:*

*(parce que je suis pas tutrice pour rien quand même eheh)*

Dédi à mamoune encore et toujours parce que c'est la meilleure des mamans

Dédi à mon amoureux

Dédi à Rammou Sallamou votre super tuteur de la pire des matières aka la BIOCHHHH

Dédi à mes copines les plus belles je nomme : Jade la vaillante, Emma la loyale, Carla la courageuse et Sofia la preuse, mes chevalières à moi

Dédi à Luçou Peyrou, Cécilou Sardélou, Sharou Abadou et Sarou Zagbibou

Dédi aux Iris qui vont probablement finir par fusionner

Dédi à Charlotte la plus grr des tutrices

Dédi aux tuteurs et à notre grande famille surtout Elisa, Mathilde, Manon, Houcine et Mattéo le beauif (si tu redis que je suis supper je t'enterre)

Dédi à Dracaufeu set de base édition 1 PSA 10 et à Alexis par la même occasion

Anti Dédi à Guezrin