

1/	BCD	2/	BCD	3/	ABD	4/	AB	5/	BD
6/	A	7/	C	8/	ABCD	9/	ABCD	10/	/

QCM 1 : BCD

- A) Faux : 🚫 insistance du prof sur les définitions de tendon (muscle-os) et ligament (os-os) 🚫
- B) Vrai
- C) Vrai
- D) Vrai
- E) Faux

QCM 2 : BCD

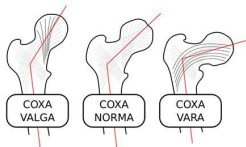
- A) Faux : la tubérosité ischiatique + le sacrum
- B) Vrai : au début on a voulu remettre le piège ultra chiant inversion trochanter et trochiter (= pour l'humérus). Le prof : "l'ancienne nomenclature tombera pas ou ne fera pas l'objet de piège". En gros item de caca mais au moins vous voyez ce qui ne tombera pas 🤪
- C) Vrai
- D) Vrai
- E) Faux

QCM 3 : ABD

- A) Vrai
- B) Vrai : valeur numérique ⚠️
- C) Faux : respectivement 40 % et 60 %. Le prof : "c'est méchant". Nous : 😊🤔.
- D) Vrai : + ligament fémoral
- E) Faux

QCM 4 : AB

- A) Vrai
- B) Vrai
- C) Faux : c'est l'inverse, il est augmenté (voir ci-dessous)
- D) Faux
- E) Faux



QCM 5 : BD

- A) Faux : adducteur he he he 🐱 => 2 "d" comme dans "dedans". Le pédicule fémoral devient le pédicule poplité en arrière du genou après être passé par là
- B) Vrai : mais y'a eu des items plus intéressants dans l'histoire...
- C) Faux : fémoro-patellaire, fémoro-tibial médial et fémoro-tibial latéral
- D) Vrai : et le latéral est convexe vers le haut (imaginez que la tête de la fibula qui s'insère en latéral pousse le condyle tibial et crée une partie bombée vers le haut) ou mémo : le tibia met ses ex de côté
- E) Faux

QCM 6 : A

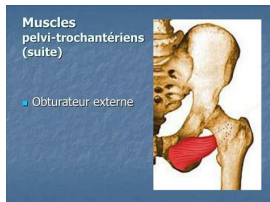
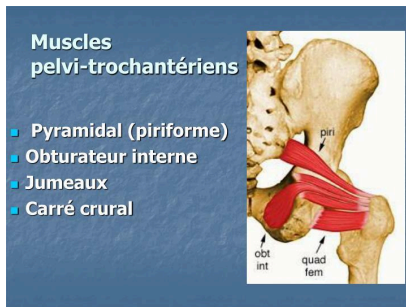
- A) Vrai
- B) Faux : c'est une syndesmosse = fibreuse, la tibio-fibulaire proximale est plane
- C) Faux : diaphyse
- D) Faux : item Kdo là 🎁
- E) Faux

QCM 7 : C

- A) Faux : arthrose, une énarthrose = articulation sphéroïde
- B) Faux : tarse antérieur et tarse postérieur, ici ce serait une luxation de Lisfranc 🤪
- C) Vero
- D) Faux : c'est le talus la team
- E) Faux

QCM 8 : ABCD

- A) Vrai
- B) True
- C) Vrai
- D) Vrai
- E) Faux

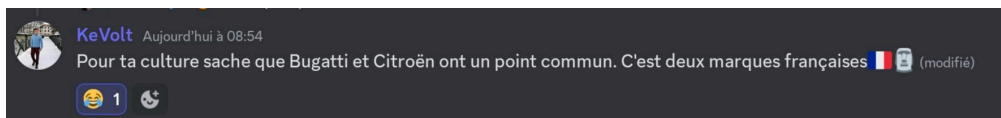


QCM 9 : ABCD

- A) Vrai : = piriforme 🌱
- B) Very true
- C) Also true
- D) Yes
- E) Faux

Dédiii :

- Pas dédi aux ligaments croisés qui SONT BIEN EXTRASYNOVIAUX ET INTRACAPSULAIRES 😊
- Dédi à Cédric qui nous a fait l'honneur de sa présence
- Dédi à ce cours parce que c'est le dernier du semestre en anat G 🤪🤪🤪
- Dédi à cet individu aléatoire sur le discord d'anat G :



Dédis de Yallux qui en a gros sur la patate :

- Dédi à mon appart qui a failli flamber
- Dédi aux trois pompiers qui ont bourlingué ma grosse porte
- Dédi à Noé, l'écharde de mon pied, impossible de m'en débarrasser