



Odontogenèse

Le développement dentaire

Cours n°2

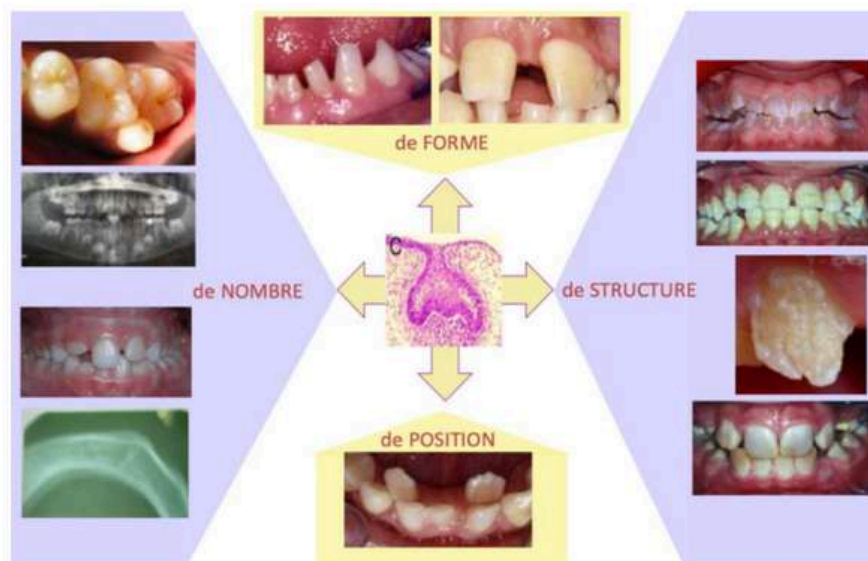


I) Généralités

1) Biologie du développement et anomalies dentaires

Pour donner des soins adaptés et de qualités, il faut entre autres comprendre la cause des symptômes ou des pathologies qui sont observés.

En **chirurgie dentaire**, outre les pathologies infectieuses carieuses et parodontales, il existe également des anomalies de nombre, de forme, de structure et de position qui trouvent leur étiologie dans les connaissances que nous apporte la biologie du développement.



La médecine du futur tendra à **régénérer** plutôt qu'à réparer ou à guérir et dans ce cadre, les connaissances acquises au cours de cet enseignement de la biologie du développement seront incontournables pour comprendre et élaborer de nouvelles thérapeutiques.

Un grand nombre de structures organiques se développent à partir d'un **dialogue** entre d'une part un **épithélium** et d'autre part un **mésenchyme**.

La **genèse de l'organe dentaire** s'inscrit dans ce mécanisme.



2) Le développement dentaire

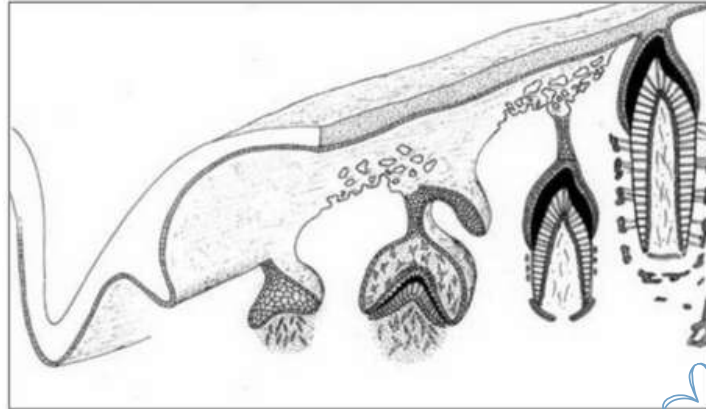
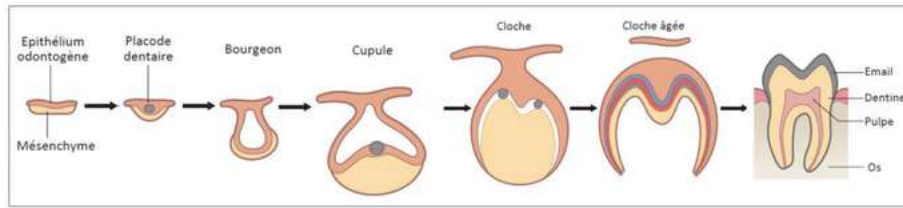
Le développement dentaire est un processus dépendant de la cinétique **d'interactions d'épithéliaux mésenchymateux** entre :

Les **cellules ectomésenchymateuses** : Cellules de la crête neurale céphalique.

Les **cellules ectodermiques** : Cellules du **1er arc pharyngé**, développement des procès maxillaires et mandibulaires.



Ici ce sont les étapes du développement dentaire qui seront détaillées dans ce cours :



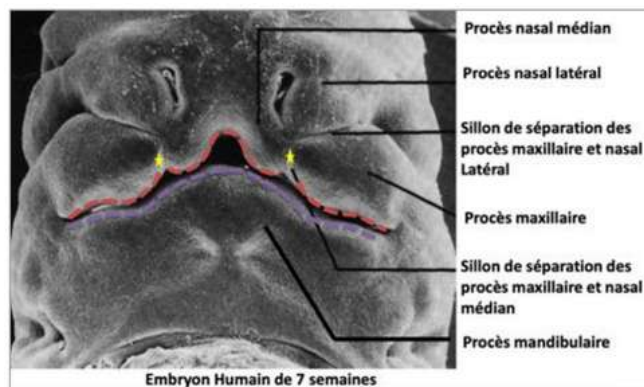
La **morphogenèse** dentaire est soumise à un **contrôle génétique** strict. A la fin du stade de neurulation, on observe 3 changements :

- ★ **Mouvement antéro-postérieur** : La partie céphalique est ramenée sur la partie cardiaque.
- ★ **Création du stomodeum** : c'est la future cavité buccale.
- ★ **Plicatures à arcs pharyngés** : C'est à partir du 1er arc pharyngé que se développent les procès **maxillaires** et **mandibulaires**.

II) Mise en place de l'épithélium odontogène

(alors cette partie là est avant le tableau pour qu'il soit pas coupé c'est plus sympa pour vous, mais lisez ça après sinon vous aller riennnnn comprendre, à part si vous êtes trop forts biensur ;))

Voici un embryon de 7 semaines où on peut apercevoir les procès maxillaires, mandibulaires et nasaux.



- ★ L'épithélium odontogène maxillaire est formé par la fusion de **4** épithélia.
- ★ Au niveau mandibulaire, c'est la fusion des **2** épithélia qui donne l'épithélium odontogène mandibulaire.



Le tableau +++ :

	<p>28^e jour</p>	<ol style="list-style-type: none"> Proliférations des masses cellulaires latérales du 1^{er} arc dans la zone distale (antérieure). Dédoublément des procès maxillaires et mandibulaire.
	<p>30^e jour</p>	<p>Épithélium odontogène (≠ oral) sur les parties :</p> <ul style="list-style-type: none"> - Mandibulaire supérieure - Maxillaire inférieure
	<p>35^e jour</p>	<p>Le bourgeon céphalique antérieur → devient bourgeon nasal.</p>
	<p>36^e jour</p>	<p>Formation de 2 épithélia odontogènes, sur le bourgeon nasal inférieur.</p>
	<p>38^e jour</p>	<p>Formation d'1 épithélium odontogène continu par fusion des épithélia :</p> <ul style="list-style-type: none"> - Épithélium odontogène maxillaire = fusion de 4 épithélia (2 du procès maxillaire + 2 du bourgeon nasal) - Épithélium odontogène mandibulaire = fusion de 2 épithélia (de la partie sup du procès mandibulaire)

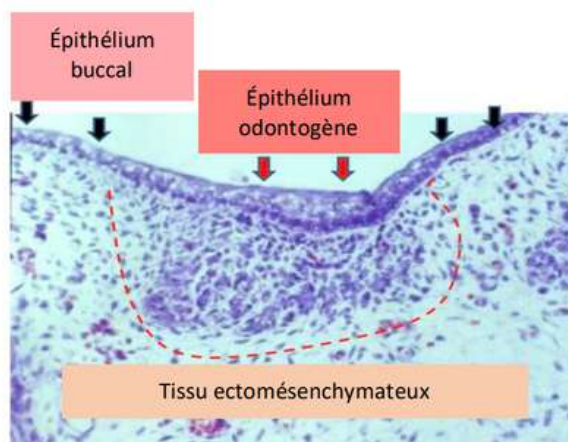
*Explicatut' : Alors ici les deux jours les plus importants à retenir (même si il faut tous retenir attention je vous voissss) c'est donc lorsqu'on parle d'ÉPITHÉLIUM ODONTOGÈNE à **J30** !! et pas avant hein, et à **J38** avec la formation de l'épithélium odontogène continu par fusion des épithelia. Voilàaaaa*



III) Évolution de l'épithélium odontogène et du mésenchyme

Description de la coupe histologique :

- **Épithélium buccal (oral)** : 2 à 3 strates cellulaires → *Flèches noires*
- **Épithélium odontogène** : Augmentation de strates cellulaires : Épaississement de l'épithélium buccal +++ → *Flèches rouges*
- **Tissu ectomésenchymateux** : Densification cellulaire → *Sous épithélium*





★ L'épithélium odontogène se distingue histologiquement de l'épithélium buccal (= oral) par une augmentation de strates cellulaires, et il donne naissance à deux émergences :

1-Lame vestibulaire : Elle **s'apoptose** pour donner le vestibule buccal (espace entre la joue et l'arcade dentaire).

2-Lame dentaire : Elle préfigure les **futures arcades dentaires** maxillaire et mandibulaire :

- **A.** Régionalisation
- **B.** Segmentation
- **C. Placodes** dentaires : **primaire** → **secondaire**
- **D.** Germes dentaires : temporaires → définitifs

Les placodes sont des petits renflements appendus à la lame dentaire par un cordon épithélial, et ils sont à l'origine des germes dentaires ++ :

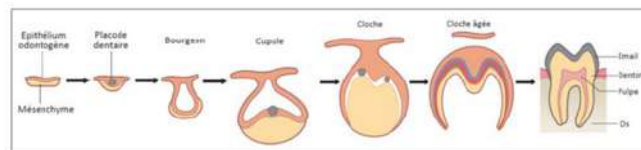
-> **Lame dentaire primaire** : 10 placodes → donneront les 10 dents temporaires par arcade

-> **Lame dentaire secondaire** : 16 placodes → qui donnera 16 dents définitives par arcade

IV) Stades d'évolution des placodes

À partir de l'épithélium odontogène et du mésenchyme vont se développer une lame dentaire et une placode dentaire en subissant différentes transformations morphologiques décrites sous 3 stades ++++ :

- ★ **Bourgeon**
- ★ **Cupule (jeune puis âgée)**
- ★ **Cloche**



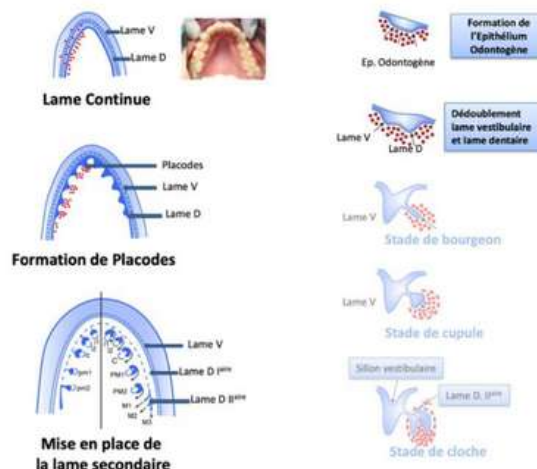
→ Chaque placode évoluera de façon similaire jusqu'au stade de cloche.

→ Chaque placode a la même composition tissulaire.

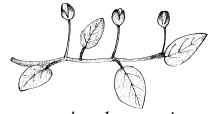
→ Chaque placode a un agencement différent des tissus, pour donner des formes différentes (incisives, canines, prémolaires, molaires).

En coupe horizontale : Lame continue en forme de fer à cheval au sein de la cavité orale. Il préfigure la future arcade dentaire. La cavité orale est tapissée par l'épithélium oral.

En coupe frontale : L'épithélium odontogène est un épaississement de l'épithélium oral, il s'enfonce dans l'ectomésenchyme sous-jacent. Son dédoublement donne deux lames continues : lame vestibulaire et lame dentaire.

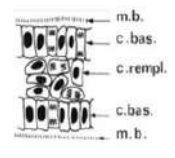


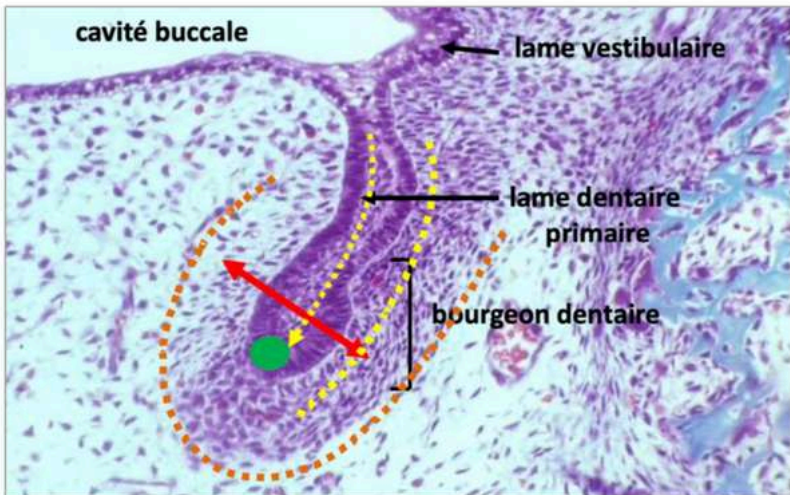
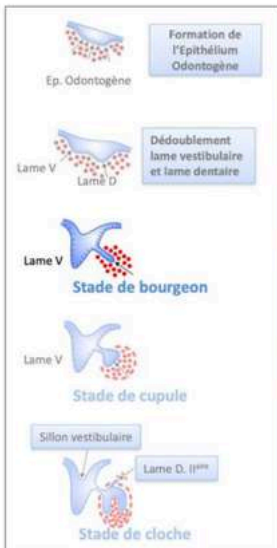
On commence les choses sérieuses haha cette partie qui arrive là c'est +++++, en gros ça tombe TOUT LE TEMPS EN ANNÉES donc je veux que je vous me maîtrisiez ça sur le bout des doigts !!!!! Et je vous ferai des p'tites fiches récapitulatives comme l'avait fait ma vieille si vous voulez!



1) Bourgeon

Mémotut' : bourgeon c'est le premier stade comme il y a le bourgeon d'une fleur qui sort en premier, avant la fleur...


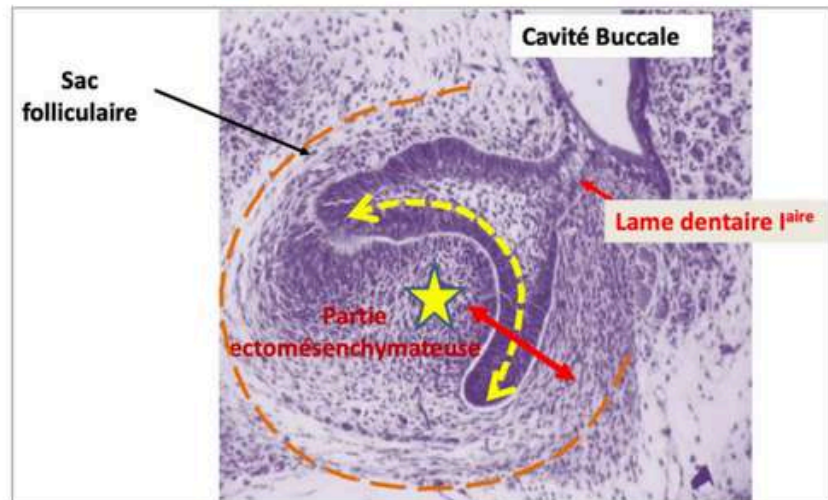
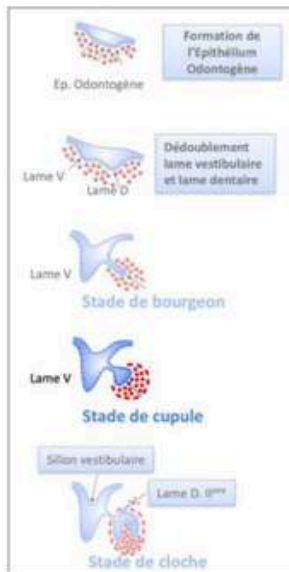
<p>Partie épithéliale</p>	<p>L'épithélium odontogène apparaît comme un cylindre qui s'enfonce dans l'ectomésenchyme (attention pas l'inverse !++)</p> <p>Sa composition cellulaire est, de l'extérieur vers l'intérieur :</p> <ul style="list-style-type: none"> - Membrane basale - Cellule basale - Cellule de remplissage - Cellule basale - Membrane basale  <p>A la fin du stade de bourgeon apparaît dans la partie apicale de ce cylindre épithélial, le nœud de l'émail primaire++</p> <p>Le nœud de l'émail primaire :</p> <ul style="list-style-type: none"> - Il est constitué d'un petit nombre de cellules ne présentant aucune différence morphologique - Il exprime des molécules de signalisation et des facteurs de transcription qui ne sont pas exprimés par les autres cellules épithéliales
<p>Partie ectomésenchymateuse</p>	<p>Elle n'a pas de réelles caractéristiques, on note cependant :</p> <ul style="list-style-type: none"> - Une faible matrice extracellulaire - Une forte densité cellulaire ectomésenchymateuse, en périphérie des cellules épithéliales
<p>Partie périphérique</p>	<p>Elle ne se distingue pas vraiment de la partie ectomésenchymateuse.</p>





2) Cupule jeune

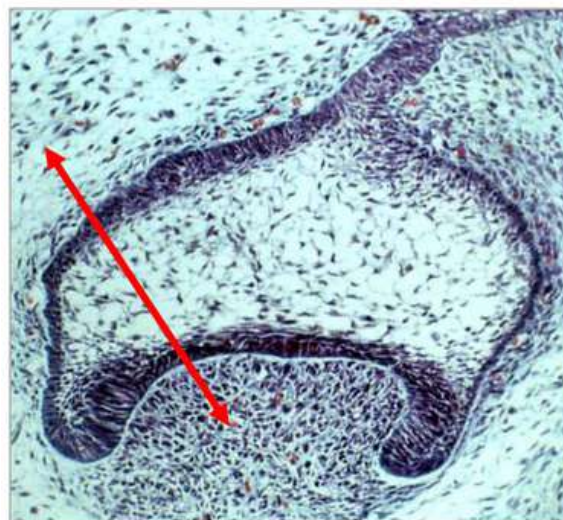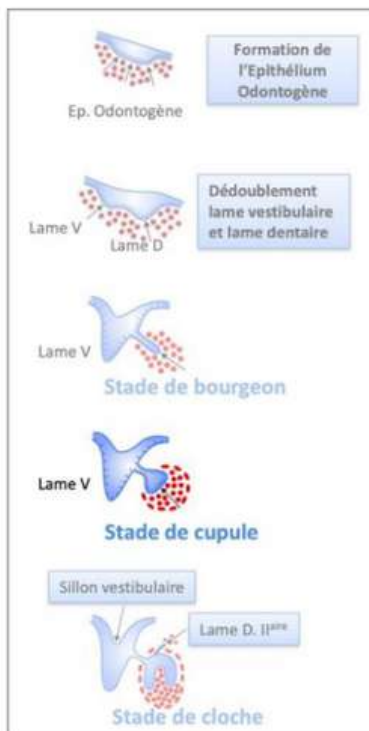
<p>Partie épithéliale</p>	<p>Elle prend le nom d'organe de l'émail +++, et donner naissance à l'émail.</p> <p>Sa composition cellulaire est, de l'extérieur vers l'intérieur :</p> <ul style="list-style-type: none"> - Membrane basale - Épithélium dentaire externe (EDE) - Cellule de remplissage - Épithélium dentaire interne (EDI) - Membrane basale <p>Les épithéliums dentaires interne et externes sont composés chacun d'une seule couche, qui tapisse la partie épithéliale de la cupule (EDE → vers l'extérieur / EDI → vers sa surface interne)</p> <p>Le nœud de l'émail est toujours présent++</p>
<p>Partie ectomésenchymateuse</p>	<p>Vascularisation de la densité cellulaire regardant l'épithélium dentaire interne, sans organisation particulière.</p>
<p>Partie périphérique</p>	<p>Apparition du sac folliculaire, qui commence à s'organiser sous forme de strates cellulaires inorganisées.</p>





3) Cupule âgée

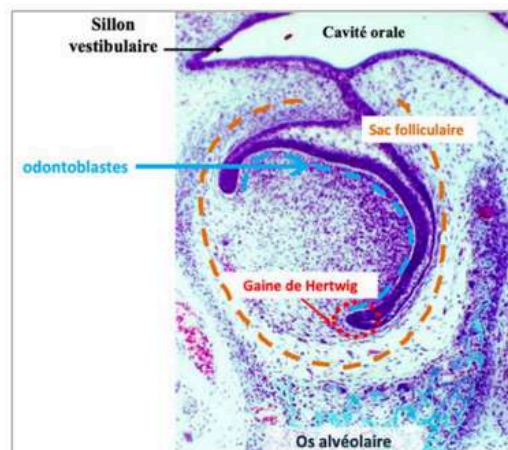
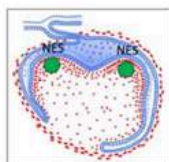
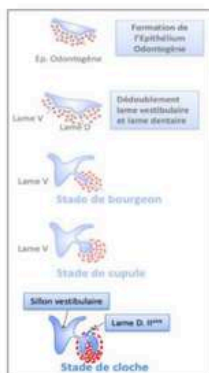
<p>Partie épithéliale</p>	<p>Disparition du nœud de l'émail primaire+++</p> <p>Les cellules de remplissage subissent une modification morphologique. Ces cellules expriment des glycosaminoglycanes fortement hydrophiles, provoquant une entrée hydrique et la dissociation des cellules : qui vont prendre une forme étoilée unies simplement par des desmosomes. Ces cellules prennent le nom de réticulum étoilé.</p> <p>Les cellules de l'épithélium dentaire interne s'allongent.</p> <p>Sa composition cellulaire est, de l'extérieur vers l'intérieur :</p> <ul style="list-style-type: none"> - Membrane basale - Épithélium dentaire externe (EDE) - Réticulum étoilé - Épithélium dentaire interne (EDI) - Membrane basale
<p>Partie ectomésenchymateuse</p>	<p>Elle prend le nom de papille ectomésenchymateuse (future pulpe dentaire).</p> <p>La vascularisation est beaucoup plus organisée. Il y a un début d'innervation.</p>
<p>Partie périphérique</p>	<p>Le sac folliculaire s'organise en strates cellulaires.</p>





4) Cloche

<p>Partie épithéliale</p>	<p>+++Des nœuds d'émail secondaire apparaissent dans les zones des futures cuspides.</p> <p>Une nouvelle couche cellulaire, le striatum intermedium, s'intercale entre le réticulum étoilé et l'épithélium dentaire interne. ++</p> <p>Les cellules de l'épithélium dentaire interne dans la zone centrale s'allongent encore plus pour donner les futurs améloblastes (à l'origine de l'émail). ++</p> <p>Sa composition cellulaire est, de l'extérieur vers l'intérieur :</p> <ul style="list-style-type: none"> - Membrane basale - Épithélium dentaire externe (EDE) - Réticulum étoilé - Striatum intermedium - Épithélium dentaire interne (EDI) - Membrane basale <p>En périphérie de la cloche, l'épithélium dentaire interne et l'épithélium dentaire externe se juxtaposent pour donner : la gaine épithéliale de Hertwig (GEH) qui va s'enfoncer dans l'ectomésenchyme et sera à l'origine de la formation des racines.</p>
<p>Partie ectomésenchymateuse</p>	<p>L'innervation se développe et un véritable axe vasculaire se forme.</p> <p>Les cellules ectomésenchymateuses en face de l'épithélium dentaire interne se différencient en odontoblastes à l'origine du tissu dentaire.</p> <p>La gouttière osseuse qui contenait les germes va se cloisonner et devenir une crypte osseuse, chaque germe sera individualisé par rapport au germe adjacent.</p> <p>La morphologie dentaire se met en place permettant de distinguer les différents germes.</p>
<p>Partie périphérique</p>	<p>Le sac folliculaire est organisé, et il sera à l'origine du ligament dento-alvéolaire.</p>

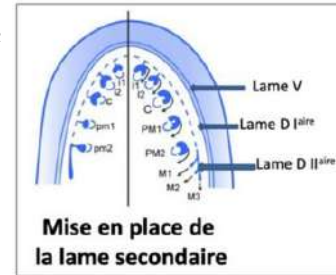




C'est au stade de **cloche** que se forme la **lame dentaire secondaire** responsables des germes des dents **permanentes** chez l'être humain. Il se forme une lame dentaire secondaire à partir de la lame dentaire primaire de chacun des germes temporaires.

Il y aura donc des lames secondaires pour :

- Incisive centrale temporaire → incisive centrale permanente
- Incisive latérale temporaire → incisive latérale permanente
- Canine temporaire → canine permanente
- 1ère molaire temporaire → 1ère prémolaire permanente
- 2e molaire temporaire → 2ème prémolaire permanente
 - 1ère molaire permanente
 - 2ère molaire permanente
 - 3ère molaire permanente



*Tut' rappel : il n'y a PAS de prémolaires temporaires !! (p'tit rappel du 1er cours sur intro anatomie dentaire), et du coup les **prémolaires** définitives sont issues des **molaires** temporaires.*

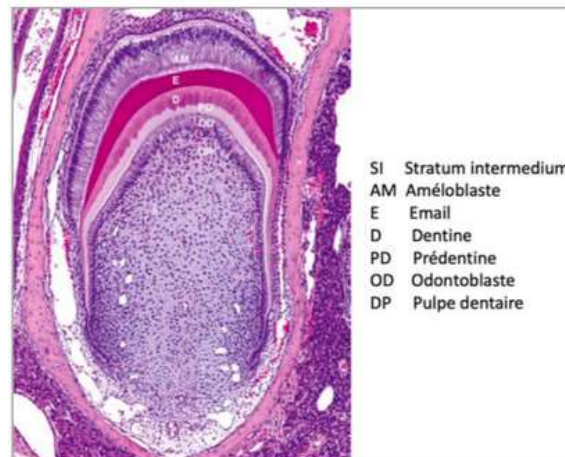
La lame dentaire primaire de la **2e molaire temporaire** va donner 4 lames dentaires secondaires et chacune d'entre elle va donner un germe permanent qui seront :

- **2e prémolaire définitive**
- **1ère molaire définitive**
- **2e molaire définitive**
- **3e molaire définitive**

On se retrouve finalement avec 16 lames secondaires par arcade, c'est à dire 32 dents définitives.

Une fois le stade de cloche terminé, on retrouve l'anatomie de dent vue dans le premier cours avec :

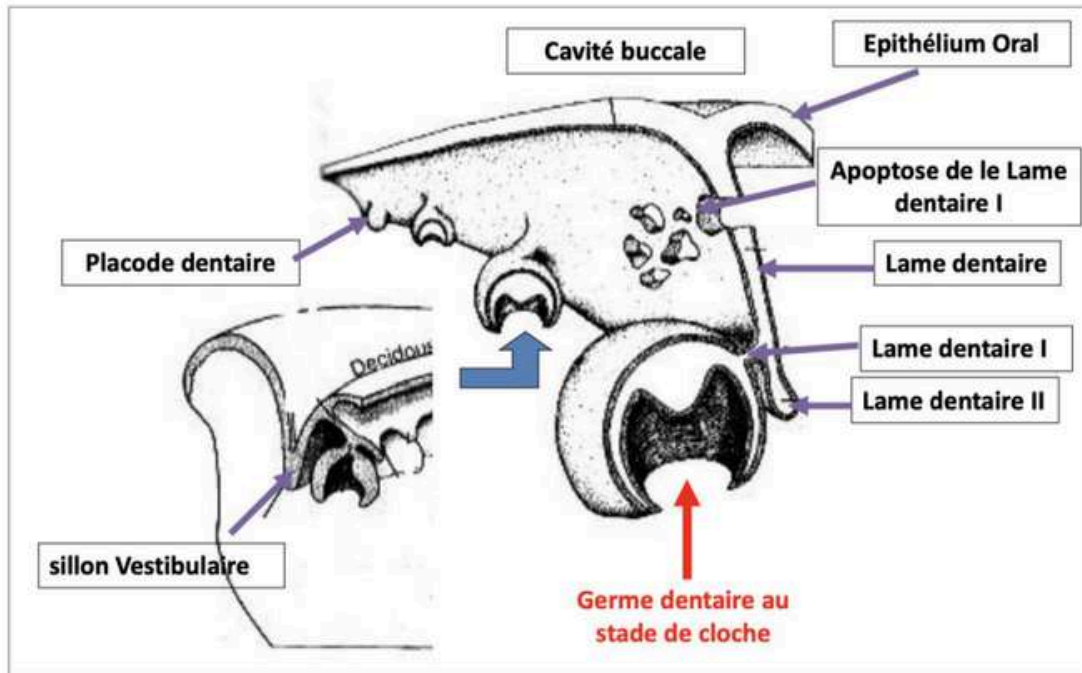
- *Stratum intermedium (qui va disparaître)*
- *Émail (améloblastes)*
- *Dentine + prédentine (odontoblastes)*
- *Pulpe dentaire*





V) conclusion

1) Développement et représentation en 3D des lames



Sur coupe frontale, on peut reconnaître :

L'épithélium oral : Il tapisse la **cavité buccale** à partir duquel est appendu l'**épithélium odontogène** qui s'est **dédouble** en : une lame **vestibulaire** et une lame **dentaire**.

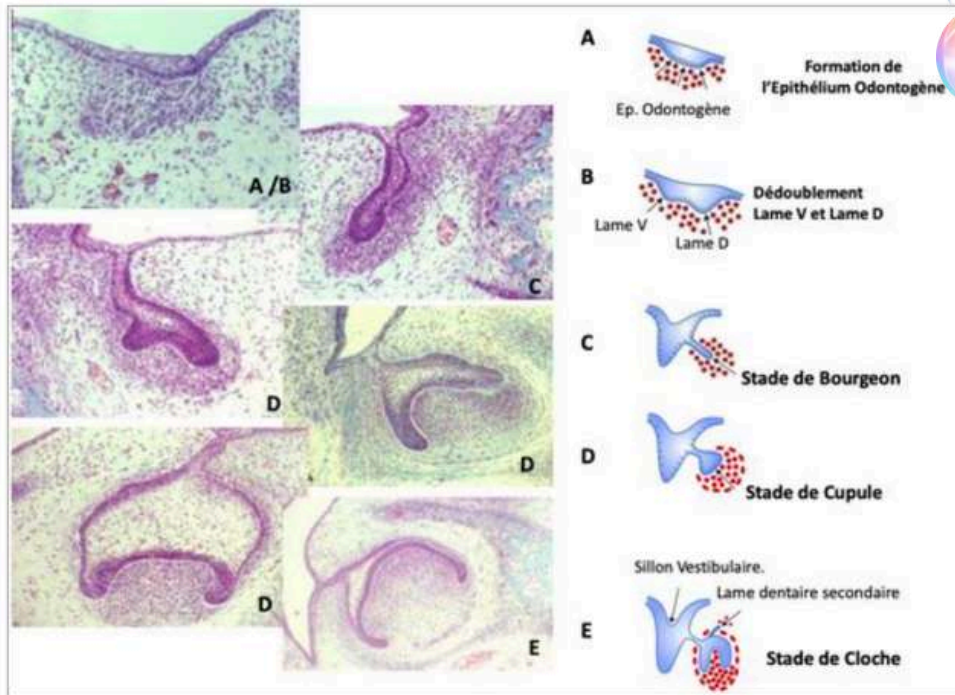

La lame dentaire primaire : A partir de cette lame dentaire continue, il se développe de façon **régionalisée** des **placodes** dentaires au nombre de 10 par arcade dentaire : débutant par la formation d'une **lame dentaire primaire**, qui va proliférer et s'évaser, donnant une morphologie que nous avons décrite sous trois stades : **bourgeon**, **cupule** et **cloche**.

La lame dentaire secondaire : Au stade de **cloche**, plusieurs événements se produisent dont la formation d'une **lame dentaire secondaire** à l'origine des **dents définitives** et l'**apoptose de la lame dentaire primaire**.

2) Développement de l'épithélium odontogène

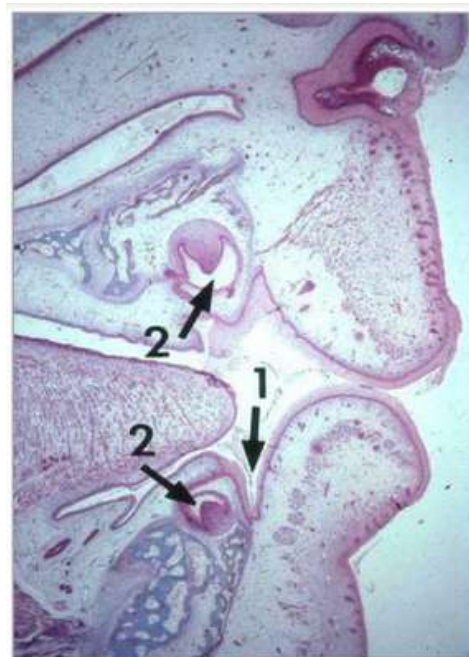Ci-dessous, est représenté de façon récapitulative des coupes frontales histologiques de l'évolution de l'épithélium odontogène, de sa formation jusqu'au stade de cloche.





Ci-dessous, une coupe histologique avec une vue plus générale sur le développement dentaire.

1. Sillon gingivo-labial
2. Germes dentaires



C'est fini pour ce petit cours mimi et important ! Je vous ai laissé bien de la place sur les marges du côté pour pouvoir faire vos annotations ou quoi. ET EVIDEMMENT THE BEST MOMENT : l'heure des DEDISSSS :

lère et plus grosses dédis à vous, vous vous rendez pas compte de ce que vous êtes en train de faire, c'est oufff, plus beaucoup à tenir, vous êtes incroyables !!

Dédis au tut et aux tuteurs d'amour !!

Dédis à Sara ma cotut <3 team odonto

Dédis aux p'tites randos à la montagne avec la team Valberg : Victor, Noémie, Agathe, Titouan, Yan et Marie !!

Dédis à mes belles rencontres de p2 et du tut !

Pas dédis à mon copain qui est reparti à Londres :(

Dédis enfin à ma famille et à mes grands parents qui étaient à fond derrière moi

MAIS on retient que ce cours est +++++, il TOMBE EN ANNALES genre TOUT LE TEMPS !!

Je vous ferez des petites fiches récap et un petit diapo pour tout comprendre si jamais si vous voulez.

Bisouuus