



LA TTR EST DE RETOUR !!!

Le système nervéux central



Eloglobine

The background features a torn paper effect with a light beige top and bottom. The top edge is decorated with strings of colorful Christmas lights (red, orange, green, yellow) hanging from the left and right sides. On the left side, there are stylized blue and white trees. On the right side, a cheerful snowman wearing a yellow hat, red scarf, and orange skis is skiing. The main title 'Sommaire' is written in a large, red, cursive font in the center.

Sommaire

Introduction

Situation anatomique

Organogenèses

Anatomie des méninges

Cavités du SNC

Anatomie générale de l'encéphale

Le tronc cérébral

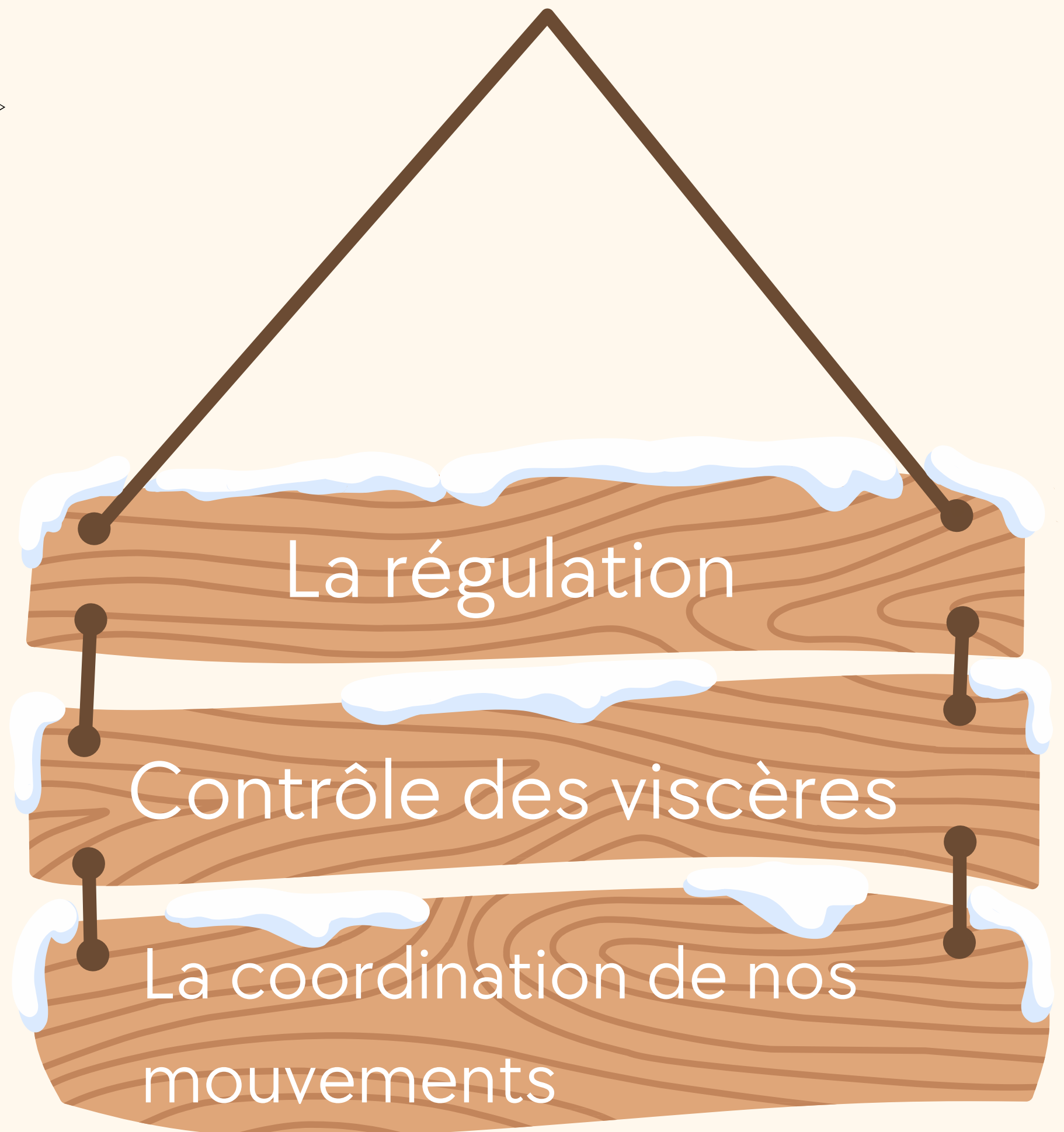
Le cervelet

La moelle spinale

La vascularisation su SNC



Le système nerveux central permet :



3 types de système nerveux



Systeme nerveux périphérique (SNP)



Systeme nerveux végétatif (SNV)



Systeme nerveux central (SNC)



Le système nerveux végétatif (SNV)

Il commande aux viscères et organes du corps.

Il est dit autonome, mais reste fortement lié au reste du système nerveux.




Il échappe, à priori, à la conscience et à la volonté.




Le système nerveux végétatif (SNV)

Il comprend :



Des centres et des voies **orthosympathiques** (dont le dernier médiateur chimique est l'adrénaline = ce sont des voies adrénérgiques)



Des centres et des voies **parasympathiques** (dont le dernier médiateur chimique est l'acétylcholine = ce sont des voies cholinérgiques).




Le système nerveux central (SNC)

Il contient la majorité des corps cellulaires, des neurones et forme un axe nerveux : le **névraxe**.

Il est phylogéniquement le plus élevé.

Il est chargé d'action volontaire, consciente, et involontaire, inconsciente.



Le système nerveux périphérique (SNP)

Ensemble des racines, nerfs, et ganglions qui véhiculent l'influx nerveux aux organes, viscères et muscles.

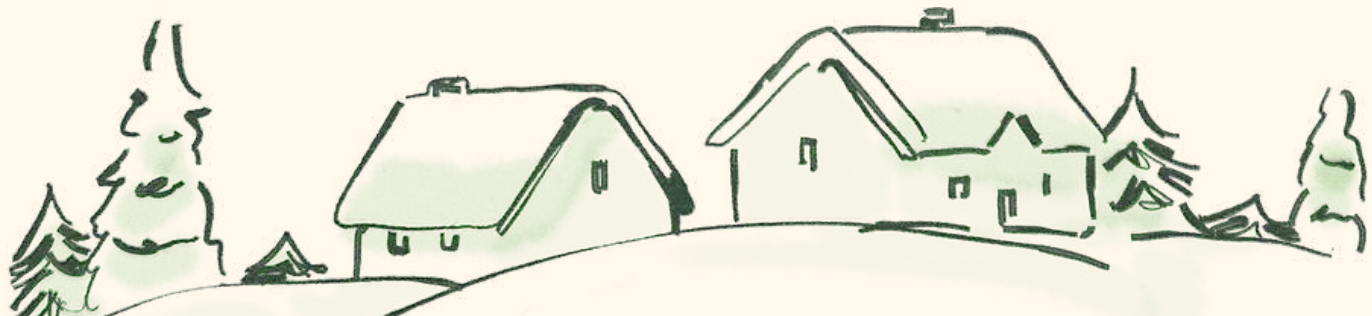

Il transmet uniquement l'information.

Il est sous la dépendance du système nerveux central et du système nerveux végétatif.



Aucune autonomie



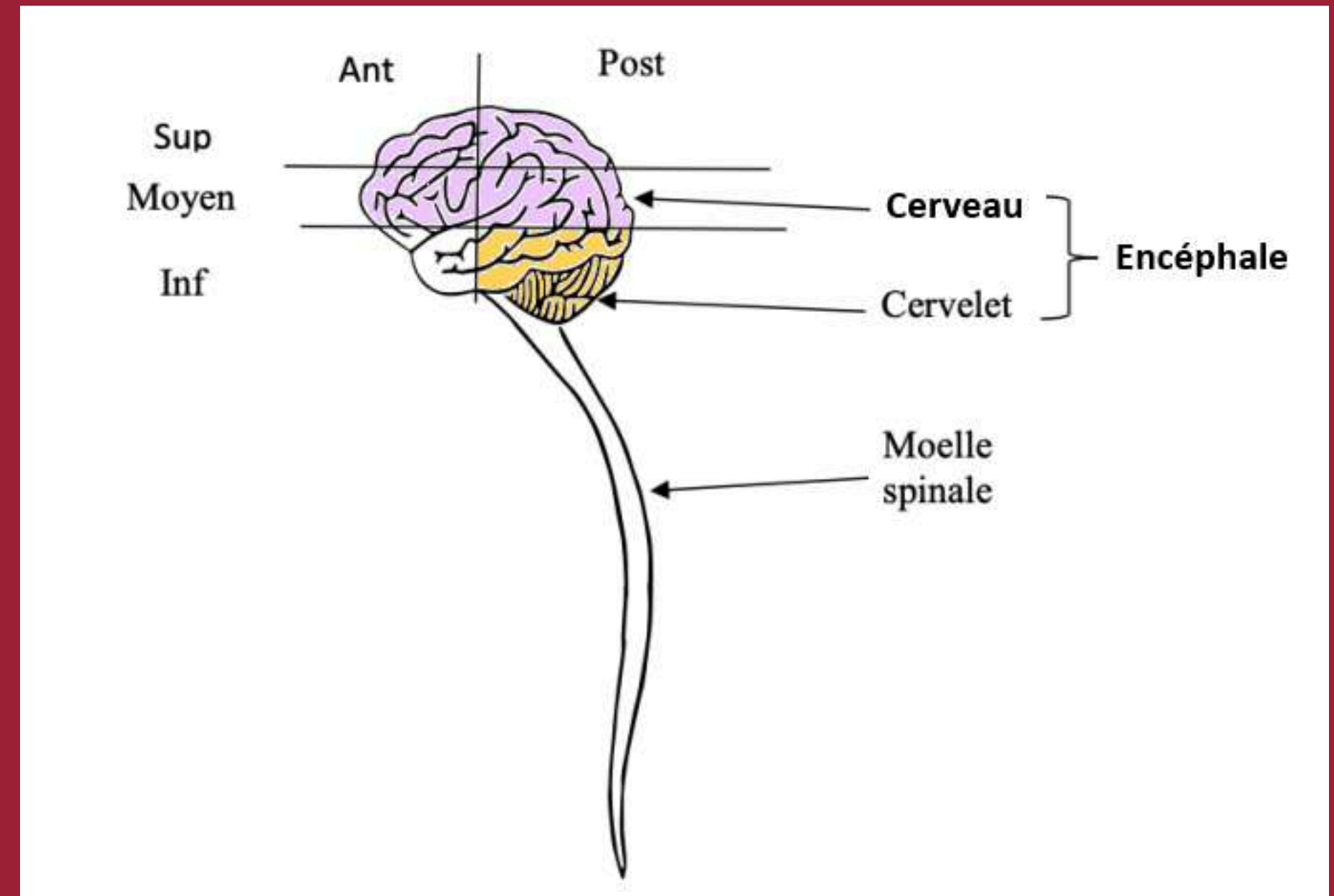


Situation anatomique

L'encéphale comprend :

→ L'étage moyen et supérieur :
où se trouve le cerveau.

→ L'étage postérieur et inférieur :
composé du le tronc cérébral
et le cervelet.




SNC = Névraxe = Encéphale + Moelle spinale



Encéphale = Cerveau + Cervelet + Tronc cérébral

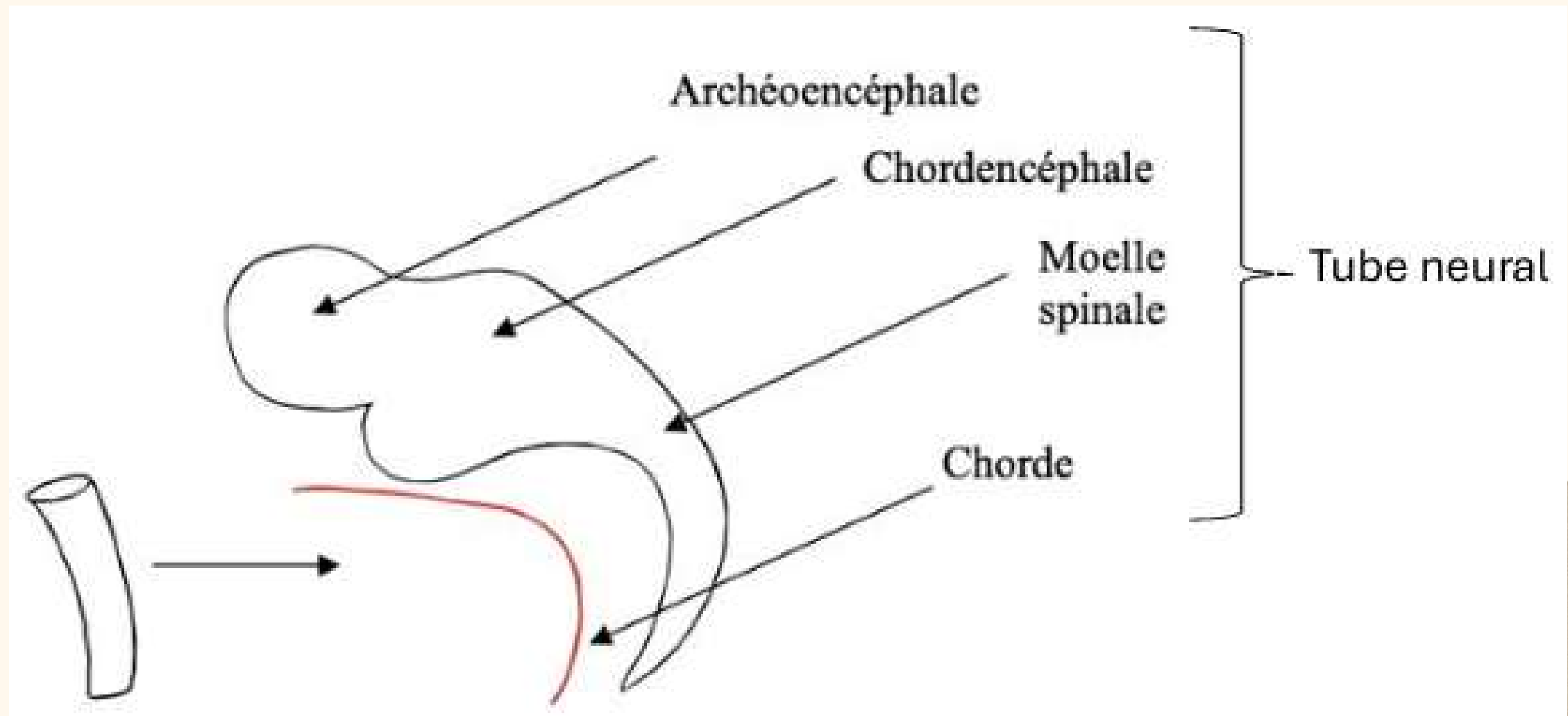


Cerveau = Télencéphale + Diencéphale

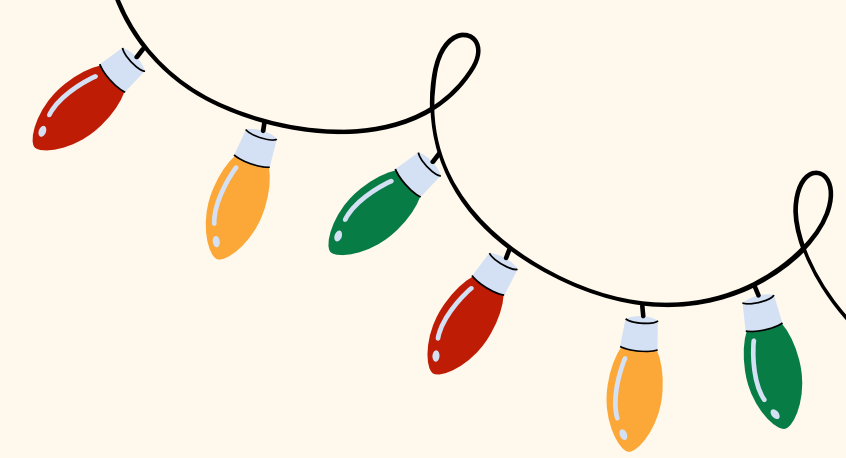


Organogenèse du SNC

- ❄ L'Archéoencéphale: va donner le cerveau
- ❄ Le Chordencéphale : va donner le tronc cérébral et le cervelet
- ❄ La future moelle spinale



Moelle primitive



Au niveau de la substance grise (SG) :

Une partie dorsale :

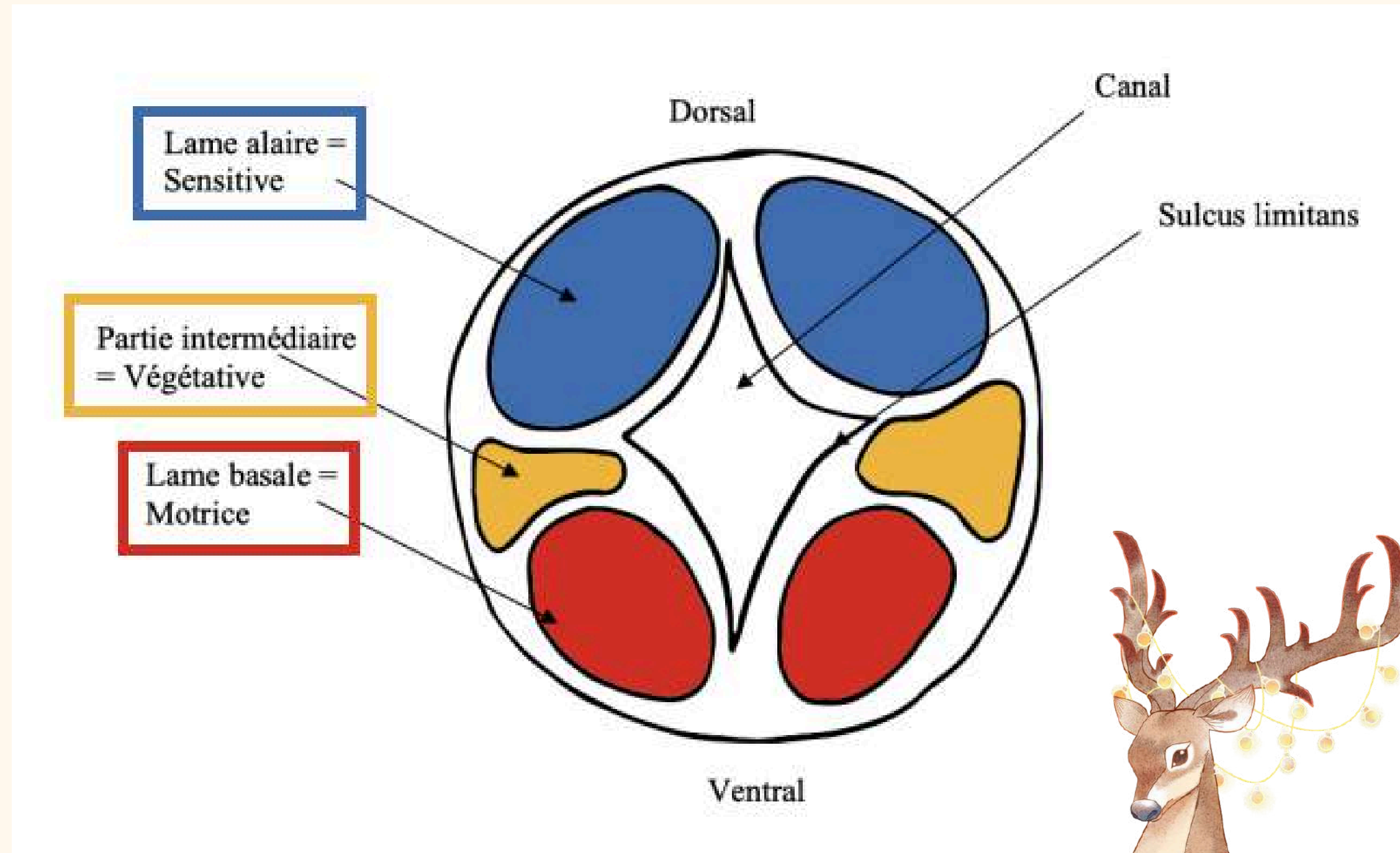
→ Sensitive formant la **lame alaire**

Une partie intermédiaire :

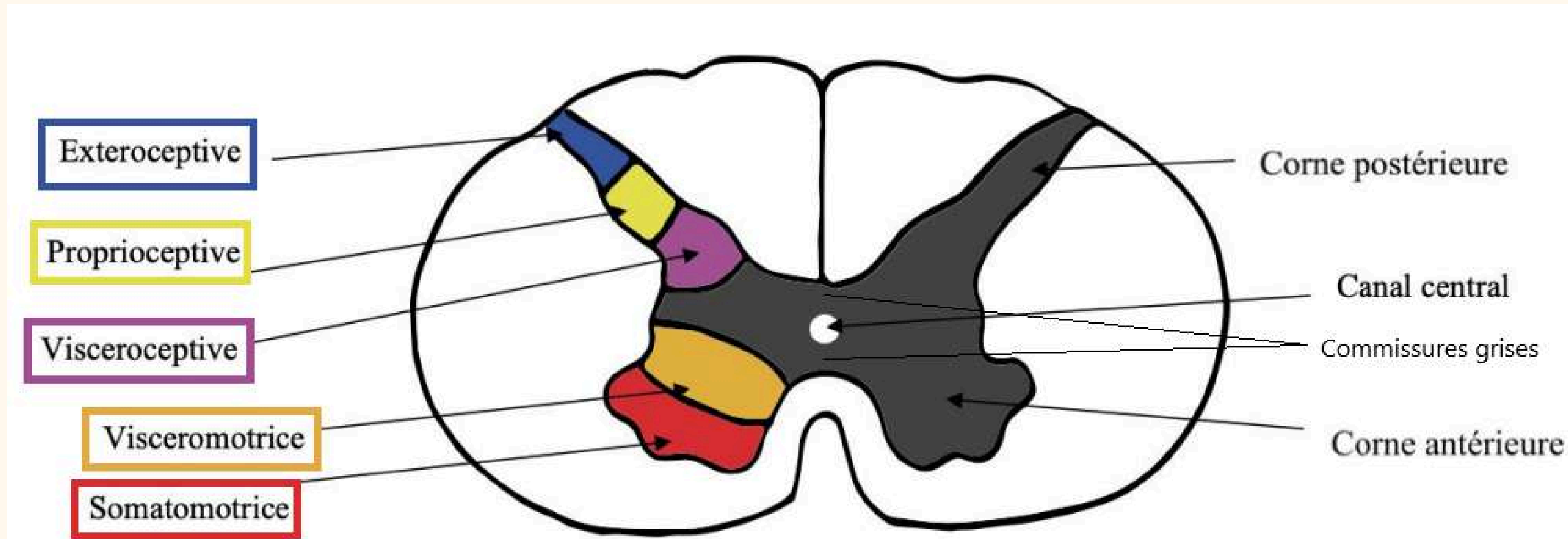
→ Végétative

Une partie ventrale :

→ Motrice formant la **lame basale**



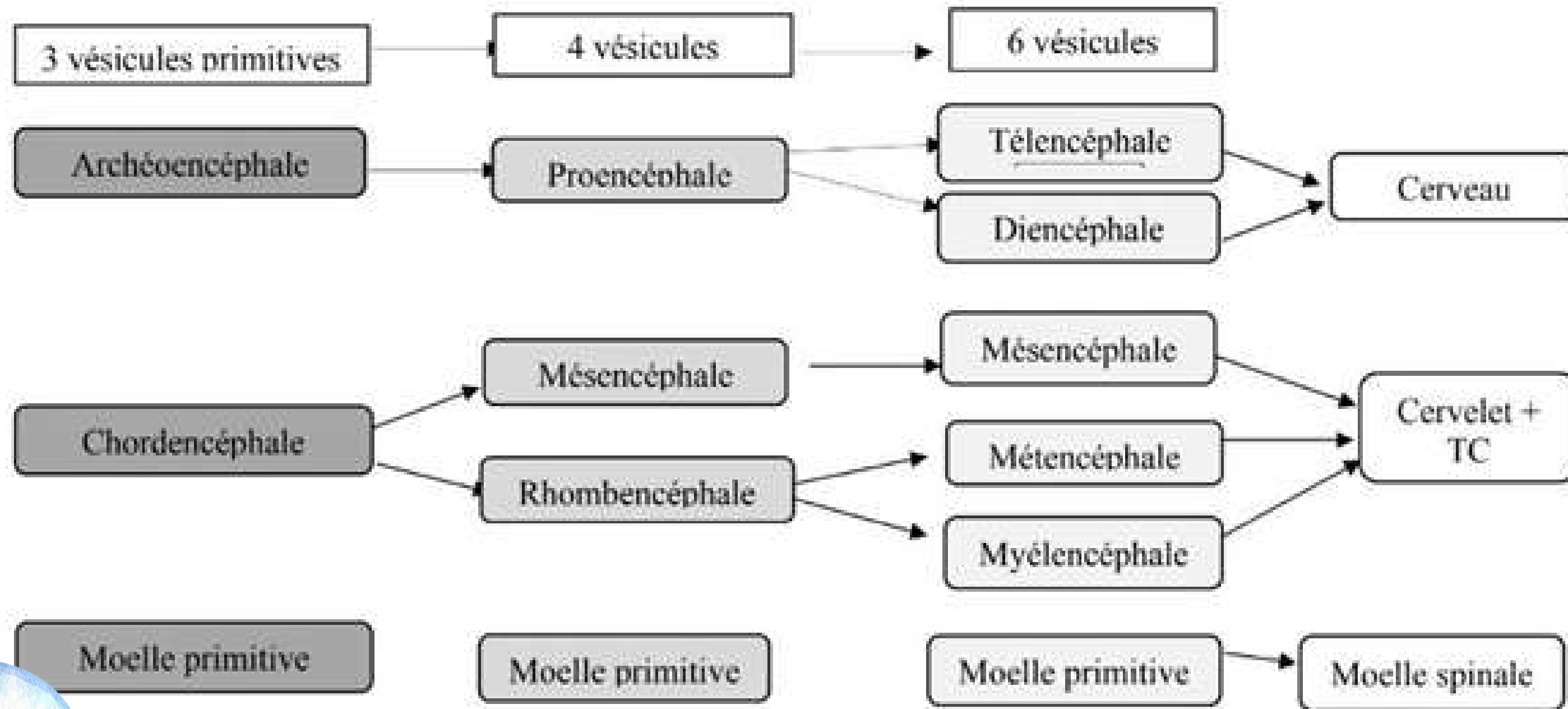
Moelle mature



Au total :

+++ 5 colonnes de noyaux pour la moelle mature +++

Organogenèse de l'encéphale



Organogenèse de l'encéphale

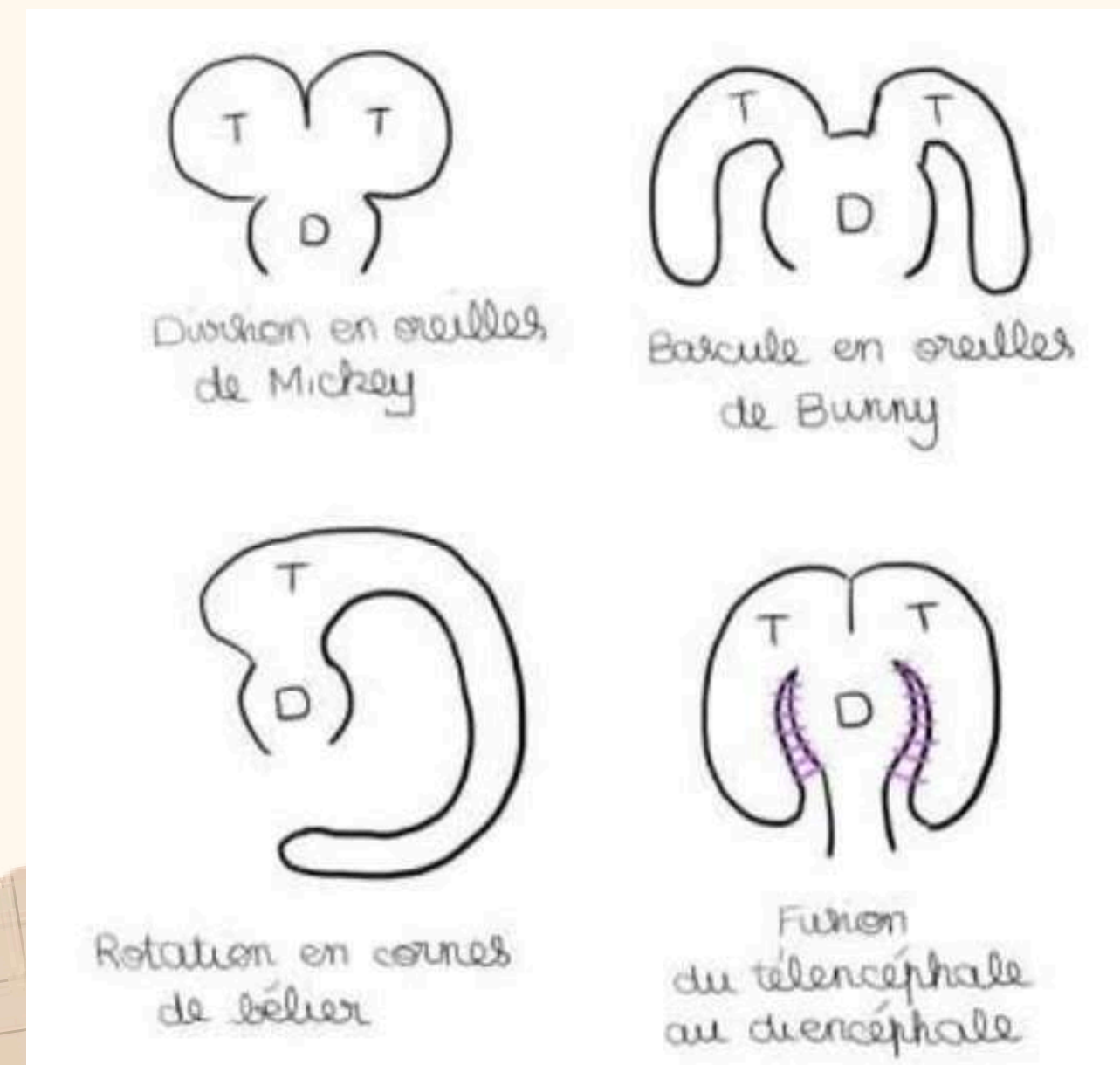
4 phénomènes **concomitants** vont participer à la formation du cerveau :

→ Division du télencéphale *en oreille de Mickey* en 2 vésicules

→ Bascule des 2 vésicules télencéphaliques de part et d'autre du diencéphale *en oreilles de Bunny*

→ Rotation *en corne de bélier*, des vésicules télencéphaliques

→ Fusion du télencéphale au diencéphale



Les méninges crâniennes

La boîte crânienne est constituée de 3 couches :

→ La table externe

→ L'os spongieux = diploé

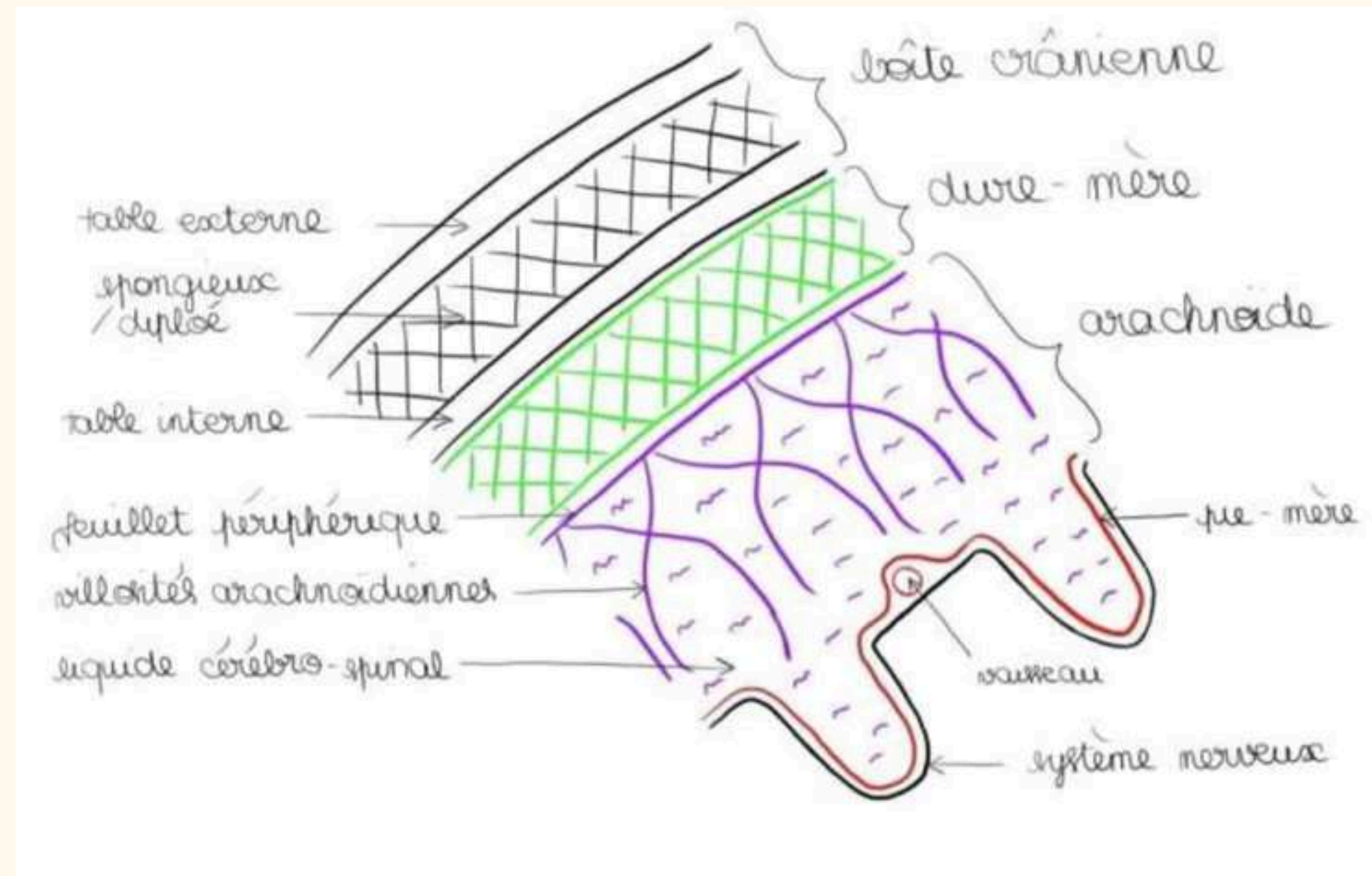
→ La table interne

À l'intérieur de la boîte crânienne se trouvent 3 types de méninges :

→ **La dure-mère**

→ **L'arachnoïde**

→ **La pie-mère**





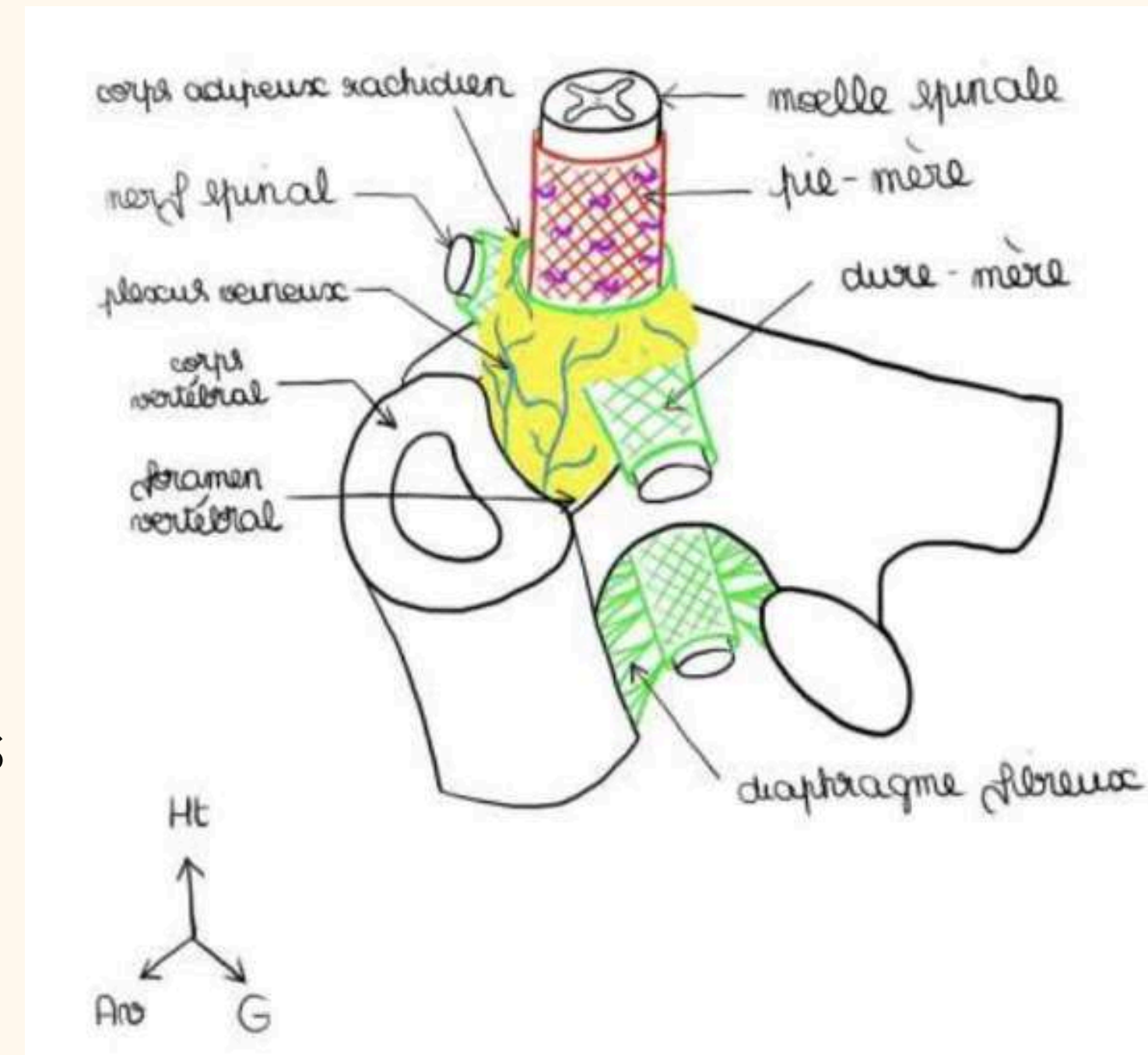
Méninges rachidiennes



La dure-mère enveloppe les racines jusqu'à leur sortie du foramen intervertébral (FIV) sous forme de gaine durale.


On décrit :

- L'épaule de la racine : au-dessus, jonction entre dure-mère et racine
- L'aisselle de la racine : territoire en dessous




Ventricules latéraux



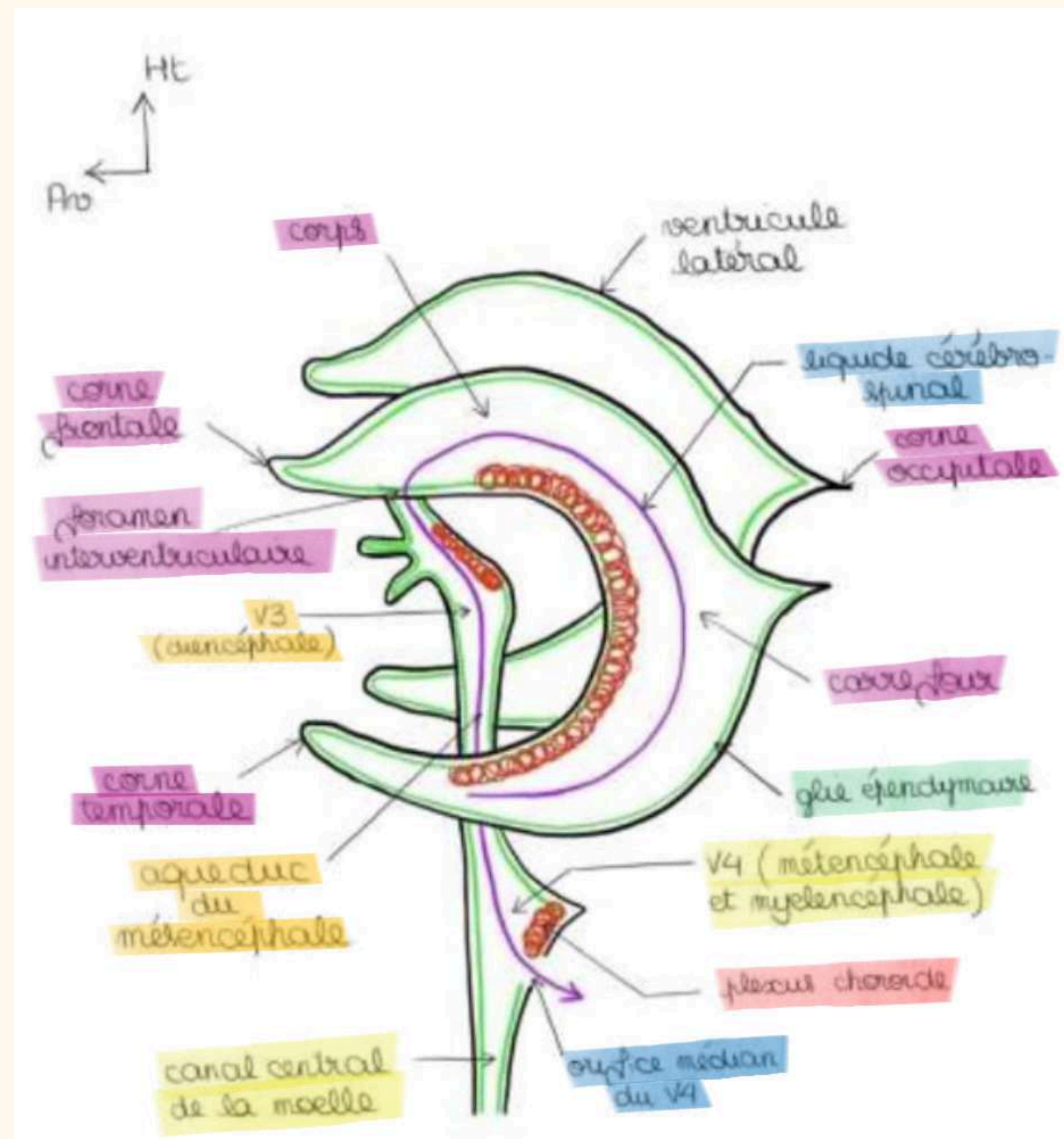
 2 ventricules latéraux

→ Télencéphaliques

 3ème ventricule

→ Diencéphalique

 4ème ventricule






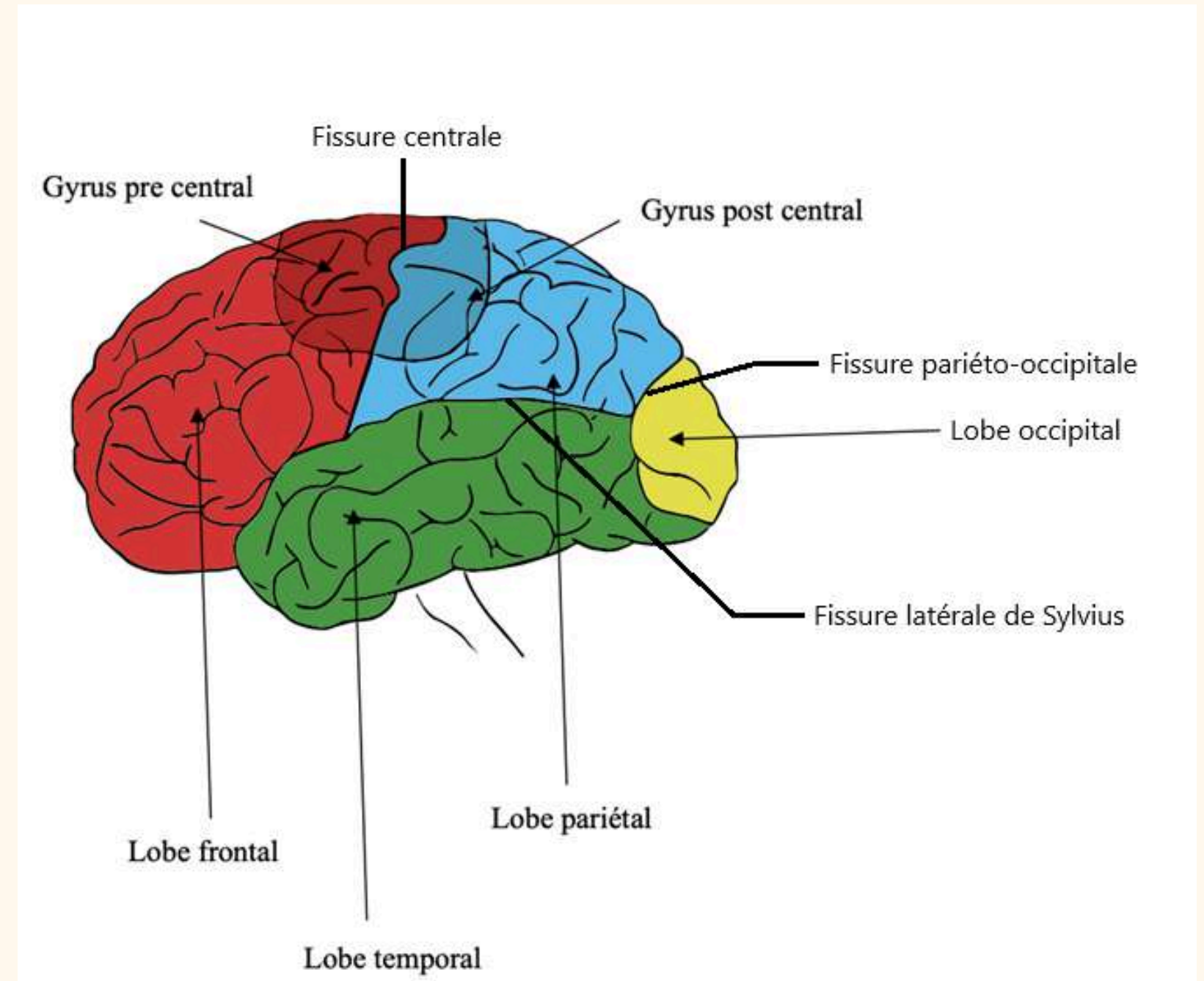
Le cerveau

 Cortex

 Substance blanche


On voit des fissures primaires :

-  Fissure latérale de Sylvius
-  Fissure centrale
-  Fissure pariéto-occipitale




Le cerveau


Lobes du cerveau:




Frontal




Pariétal



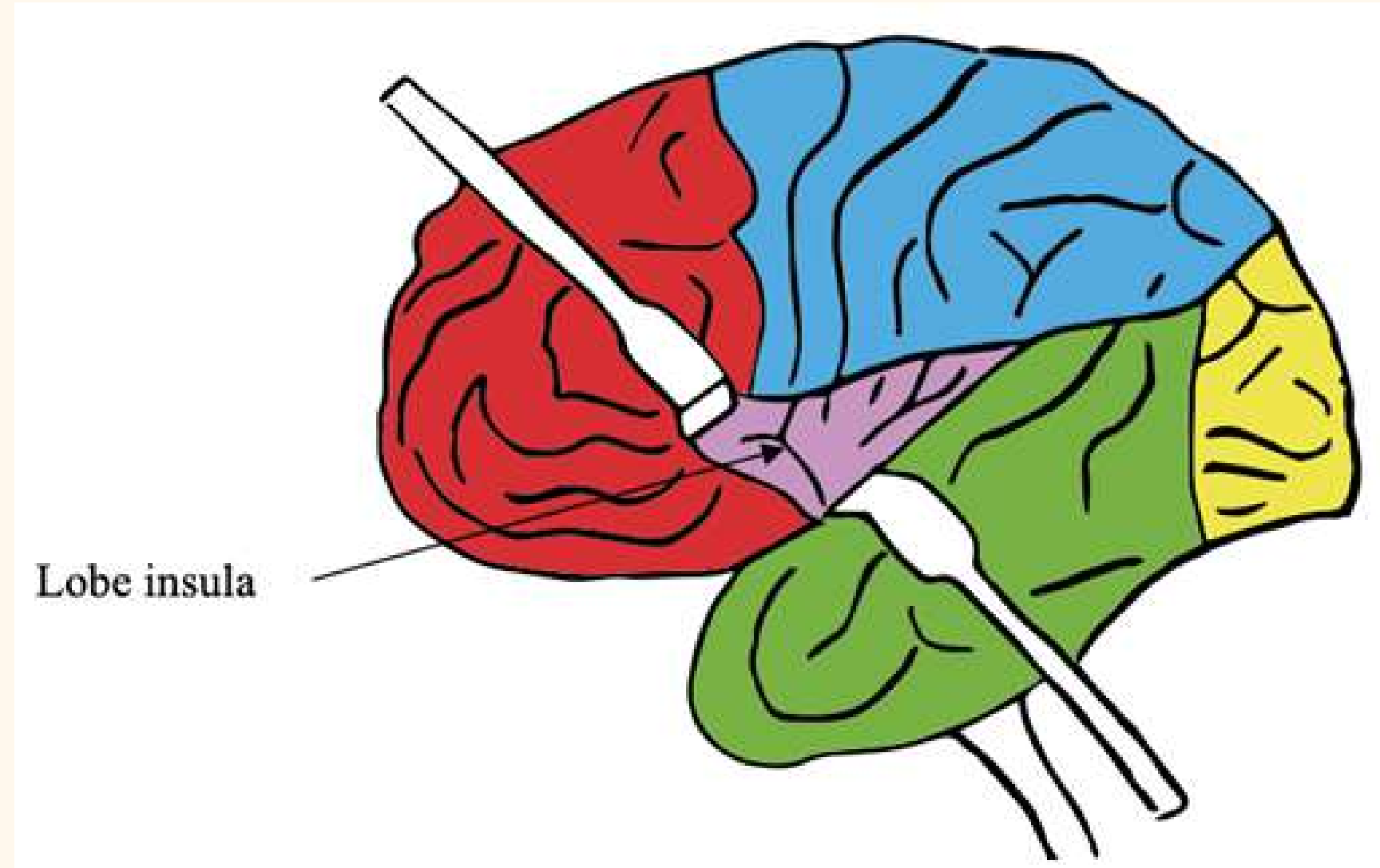
Occipital



Temporal



Insula



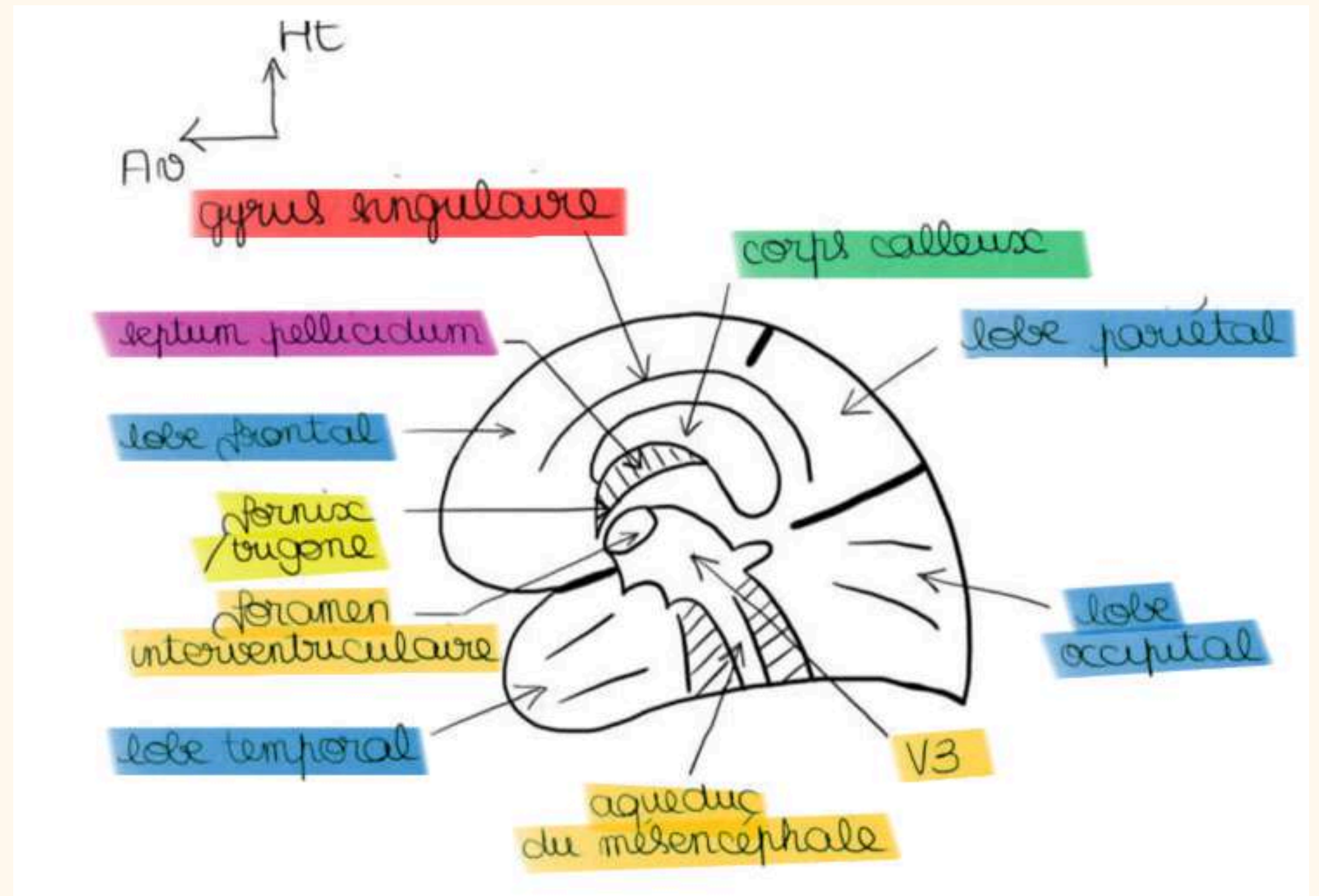
Gyrus précentral



Gyrus post-central

Vue latérale droite du cerveau

- ❄ Corps calleux
- ❄ Fornix ou trigone
- ❄ Septum lucidum ou septum pellicidum
- ❄ Fissures
- ❄ Lobes
- ❄ Foramen interventriculaire
- ❄ V3
- ❄ L'aqueduc du mésencéphale
- ❄ Gyrus cingulaire



Coupe vertico-frontale "de Charcot"

Noyaux gris télencéphaliques :

Clastrum ou avant mur

Noyau lenticulaire

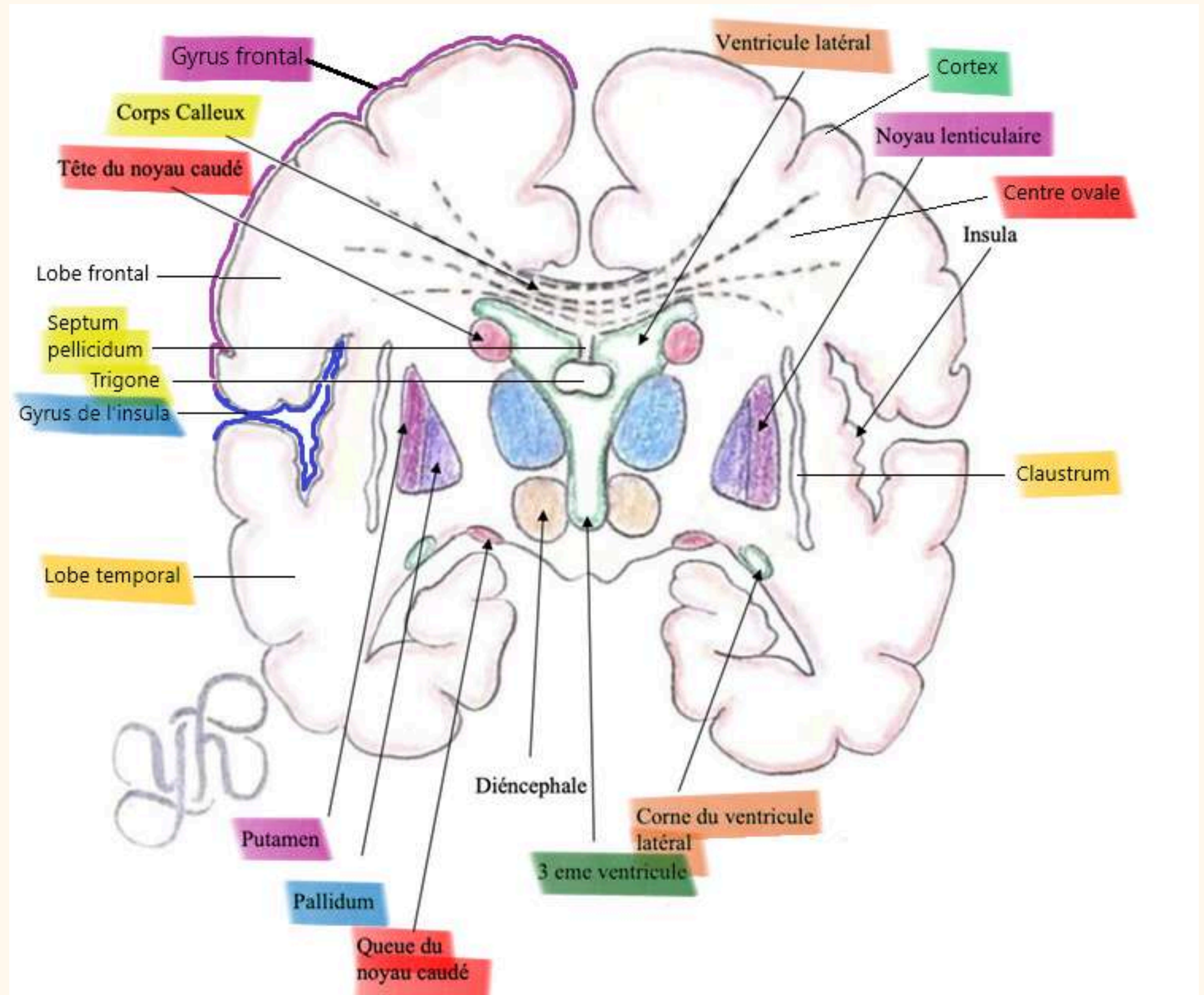
Noyau caudé

Capsules de substance blanche :

Capsule extrême


Capsule externe

Capsule interne




Organisation du Diencéphale


Noyaux diencéphaliques :




Thalamus




Hypothalamus




Noyau mamillaire



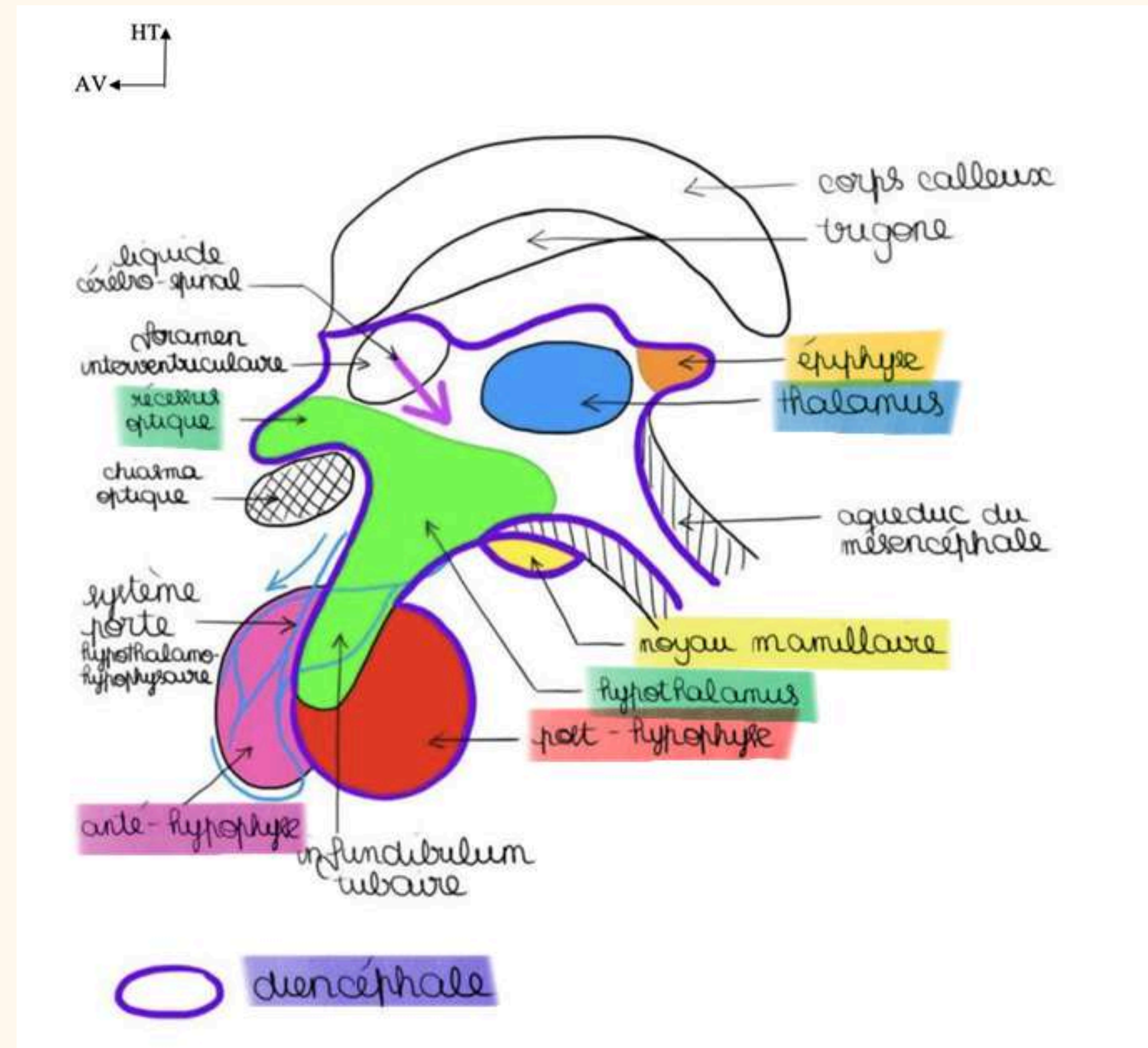
Hypophyse



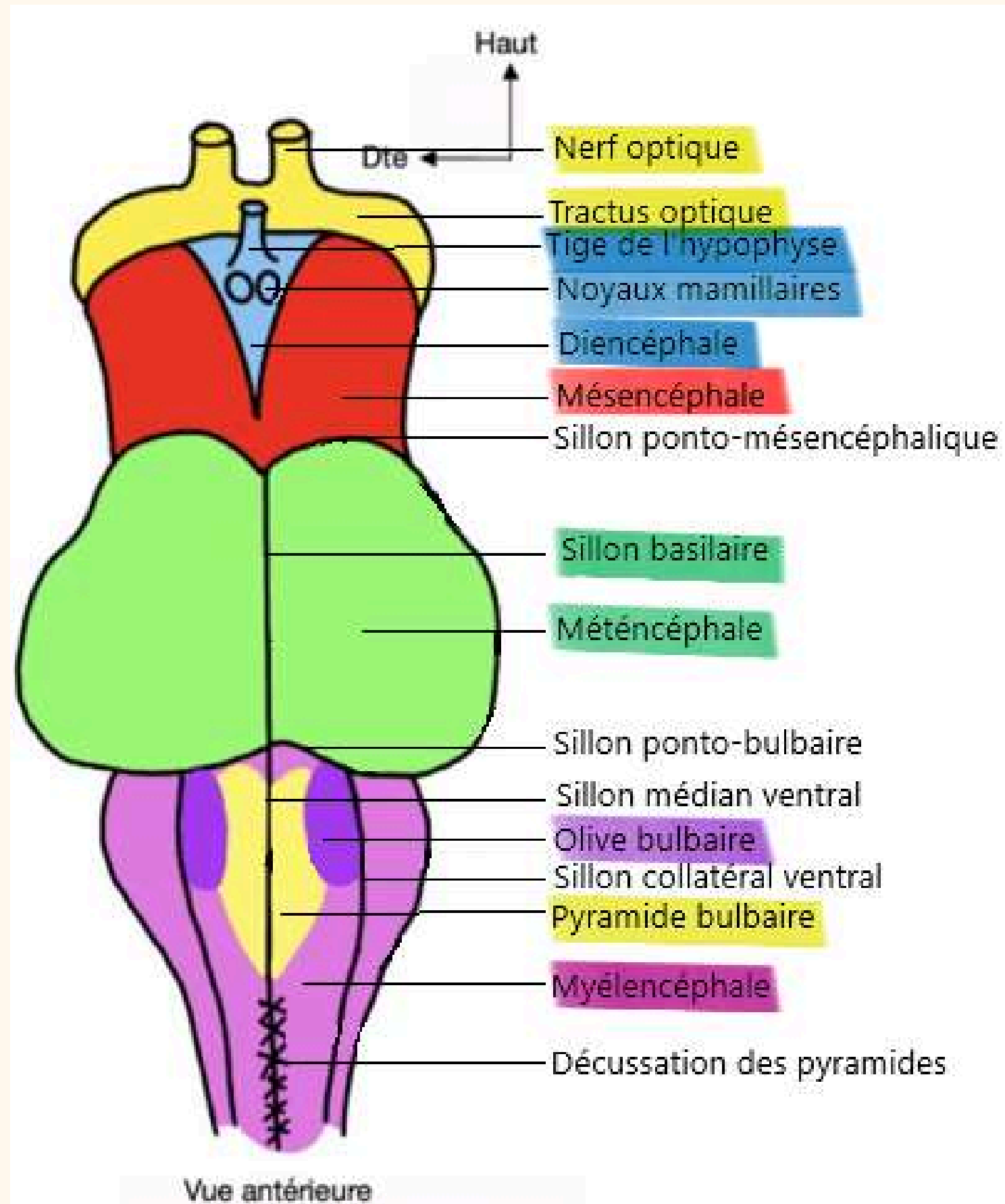
Noyaux de commandes



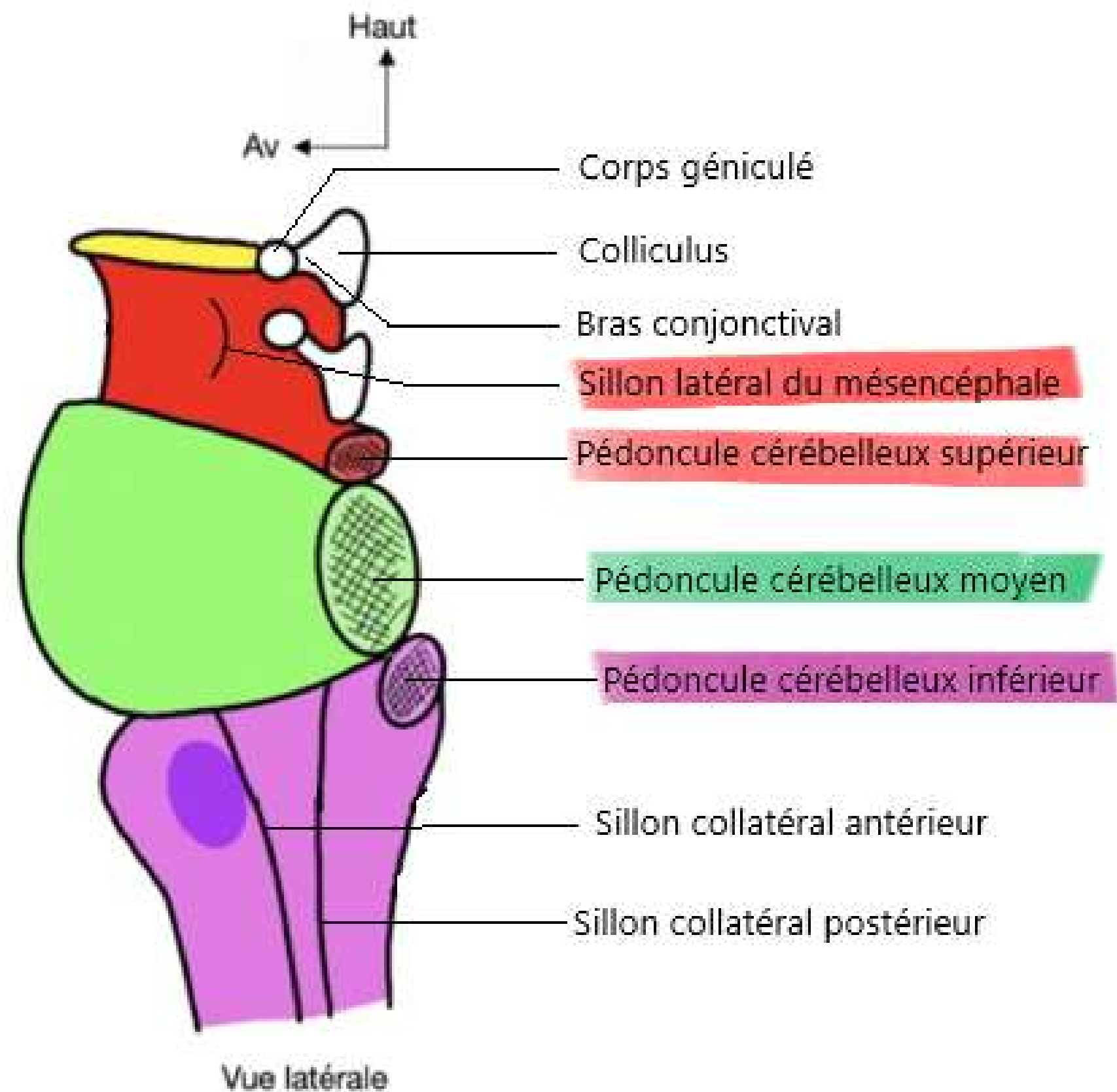
Epiphyse




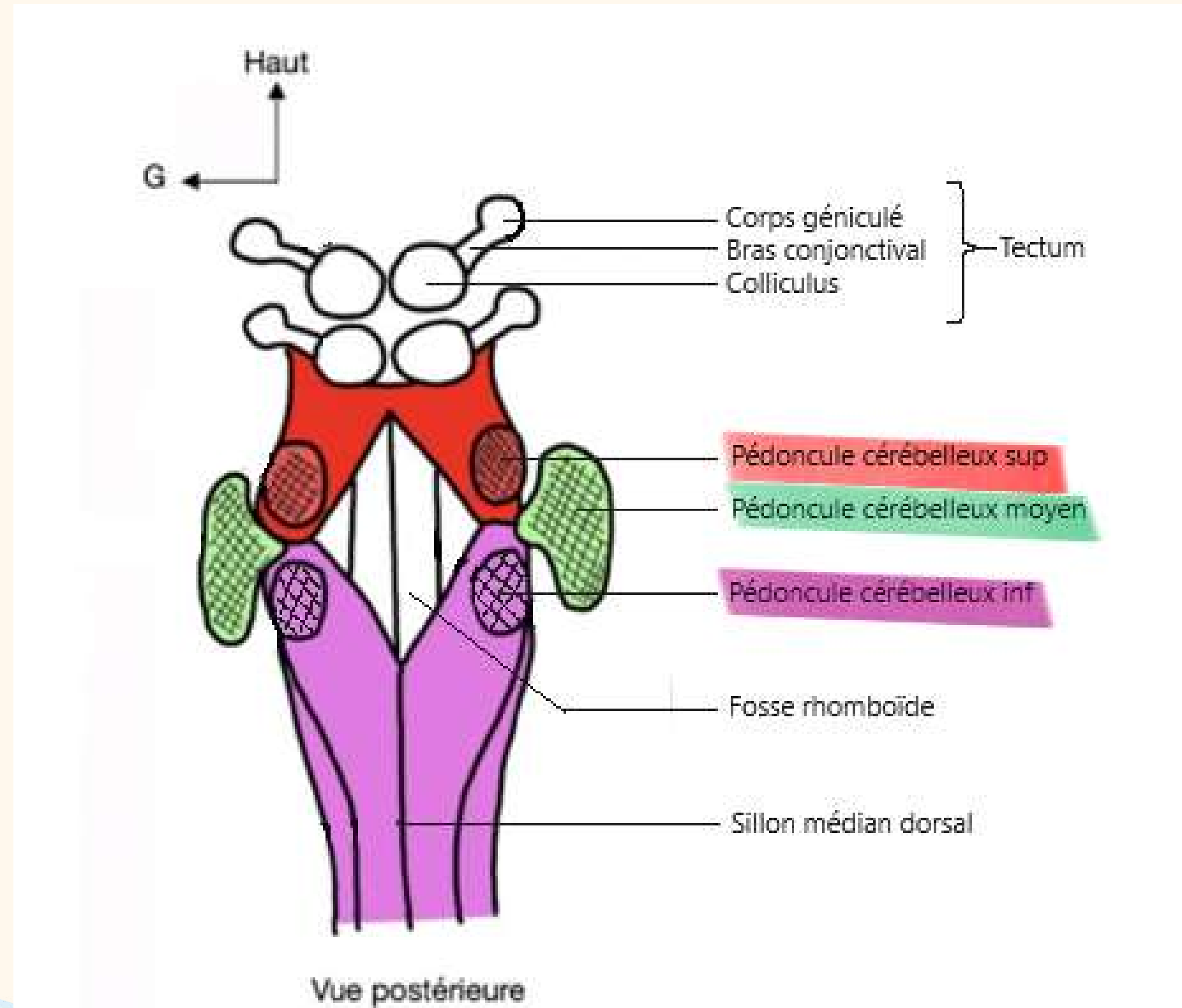
Le tronc cérébral



Le tronc cérébral



Le tronc cérébral



Le plancher V4

Dans la moelle épinière, il y a 5 colonnes de noyaux.

Pour le plancher du V4, il y a 6 colonnes de noyaux.

1ère colonne somato-motrice

2ème colonne branchio-motrice

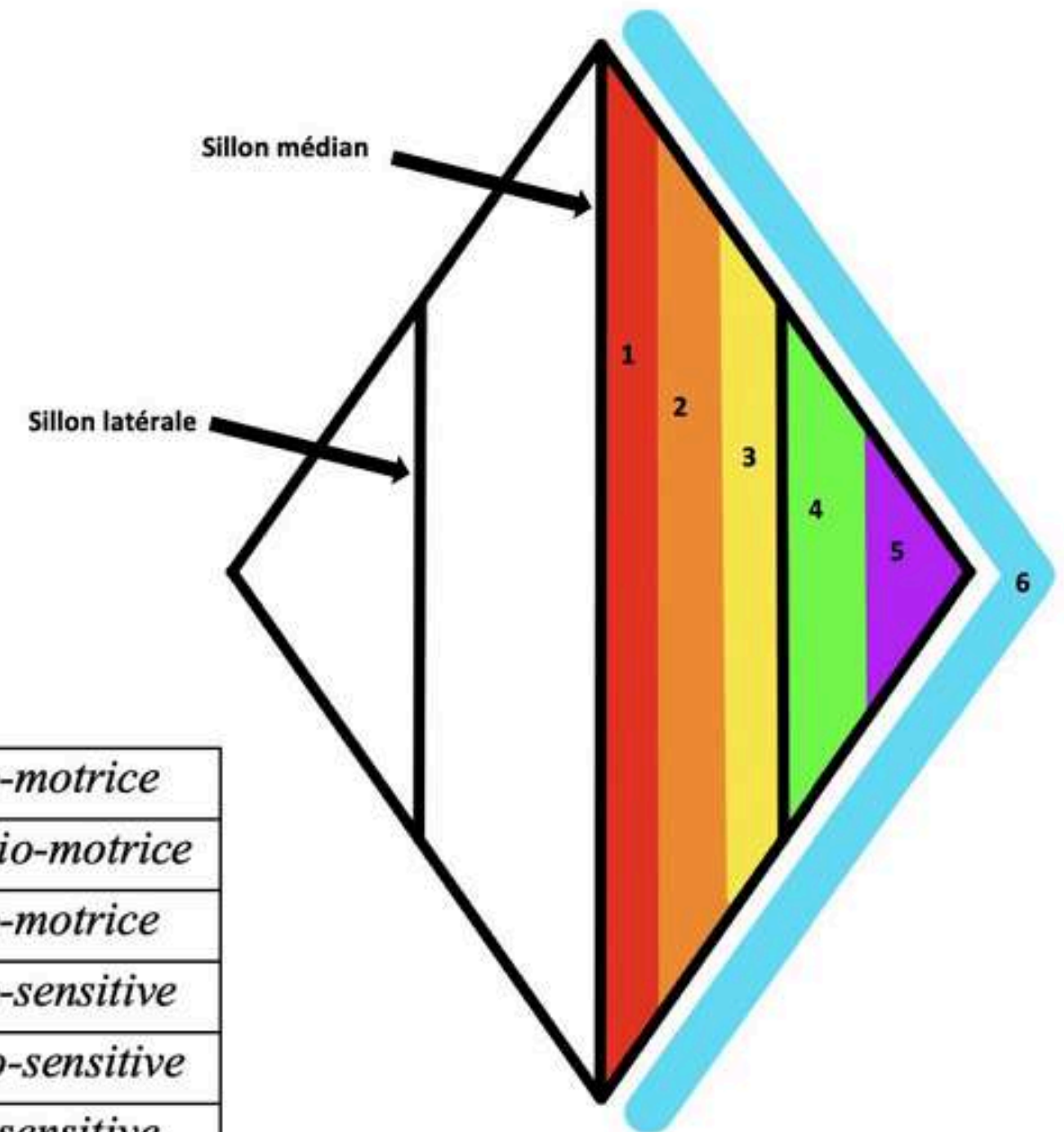
3ème colonne viscéro-motrice


4ème colonne viscéro-sensitive

5ème colonne proprio-sensitive

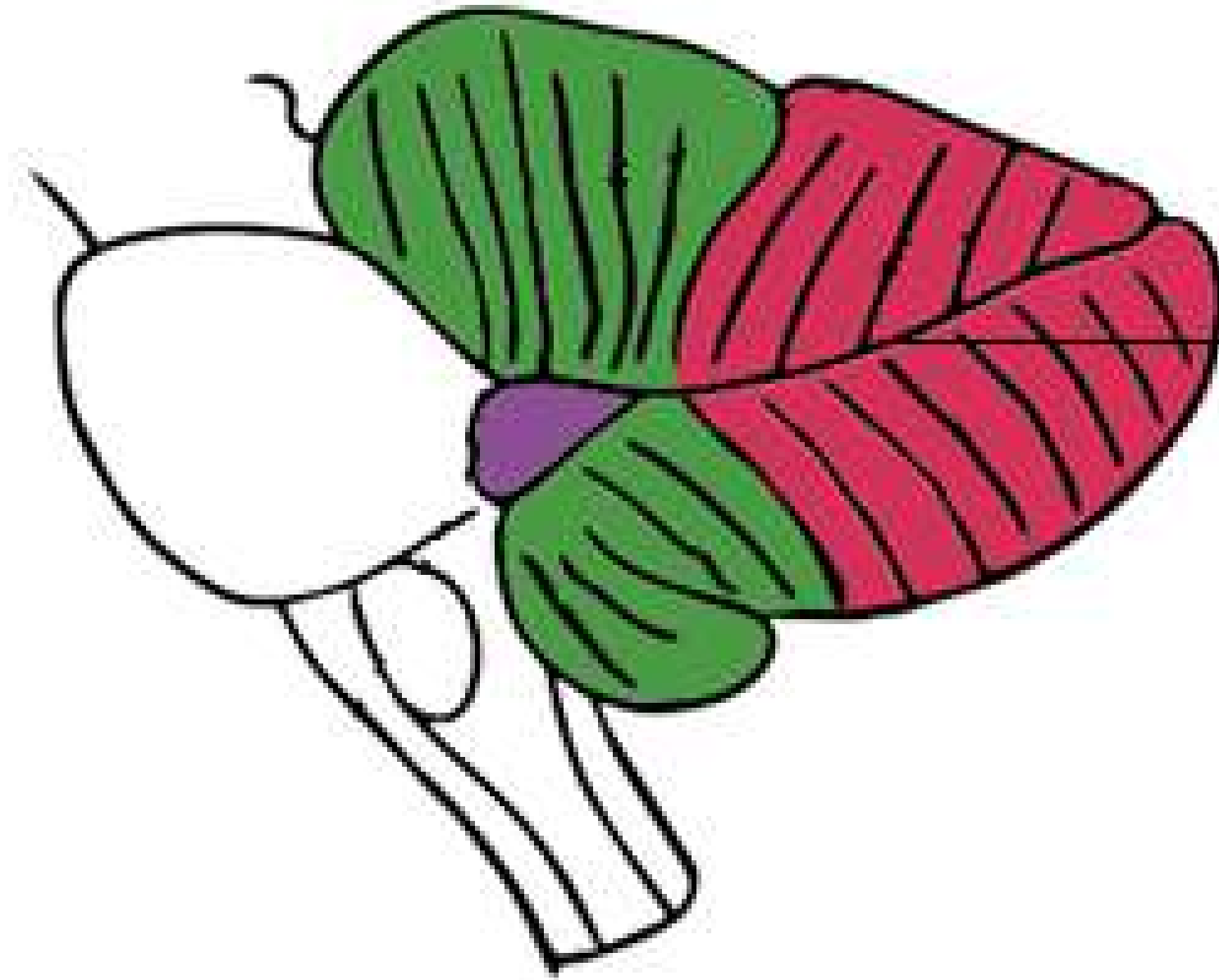
6ème colonne extéro-sensitive

1	Colonne somato-motrice
2	Colonne branchio-motrice
3	Colonne viscéro-motrice
4	Colonne viscéro-sensitive
5	Colonne proprio-sensitive
6	Colonne extéro-sensitive

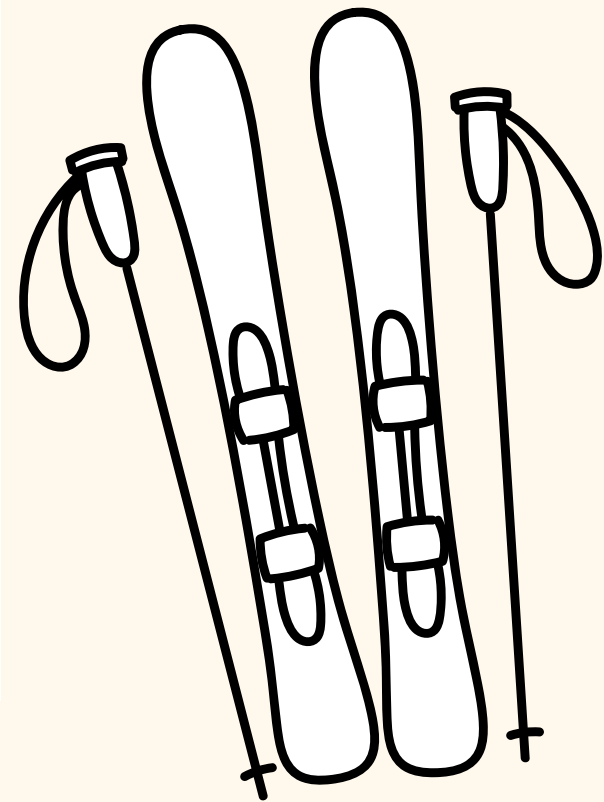




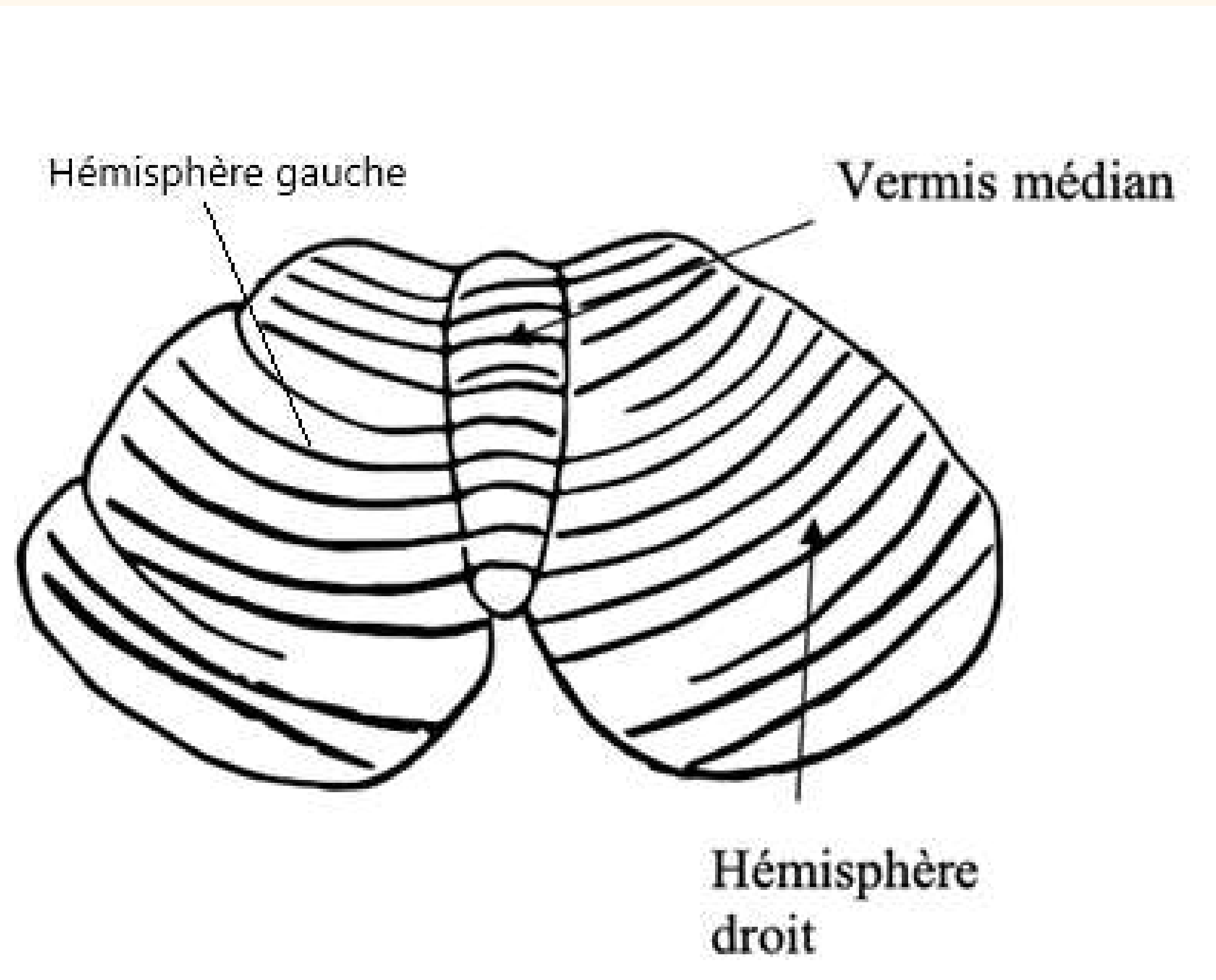
Le cervelet



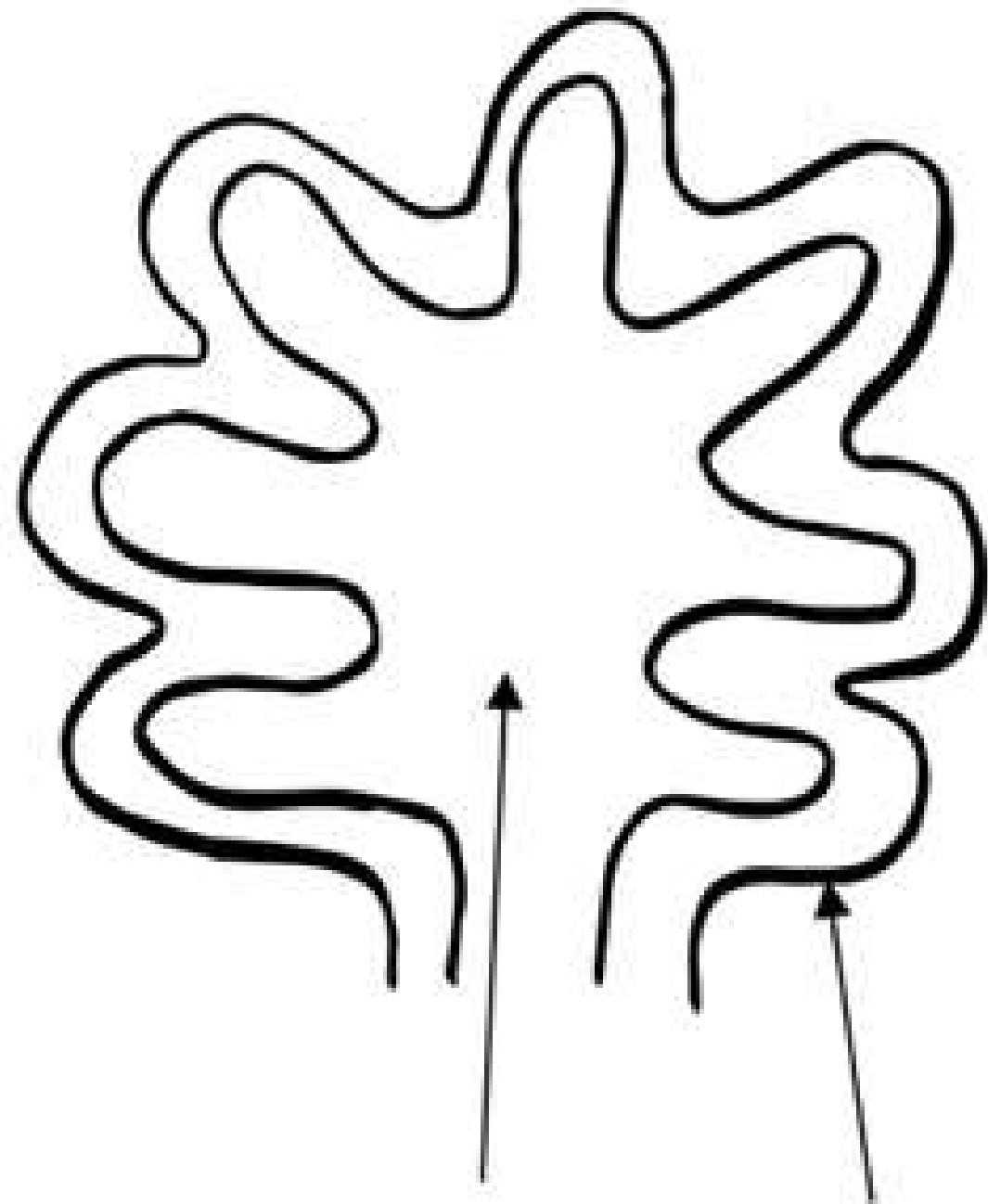
Grande fissure latérale



Le cervelet



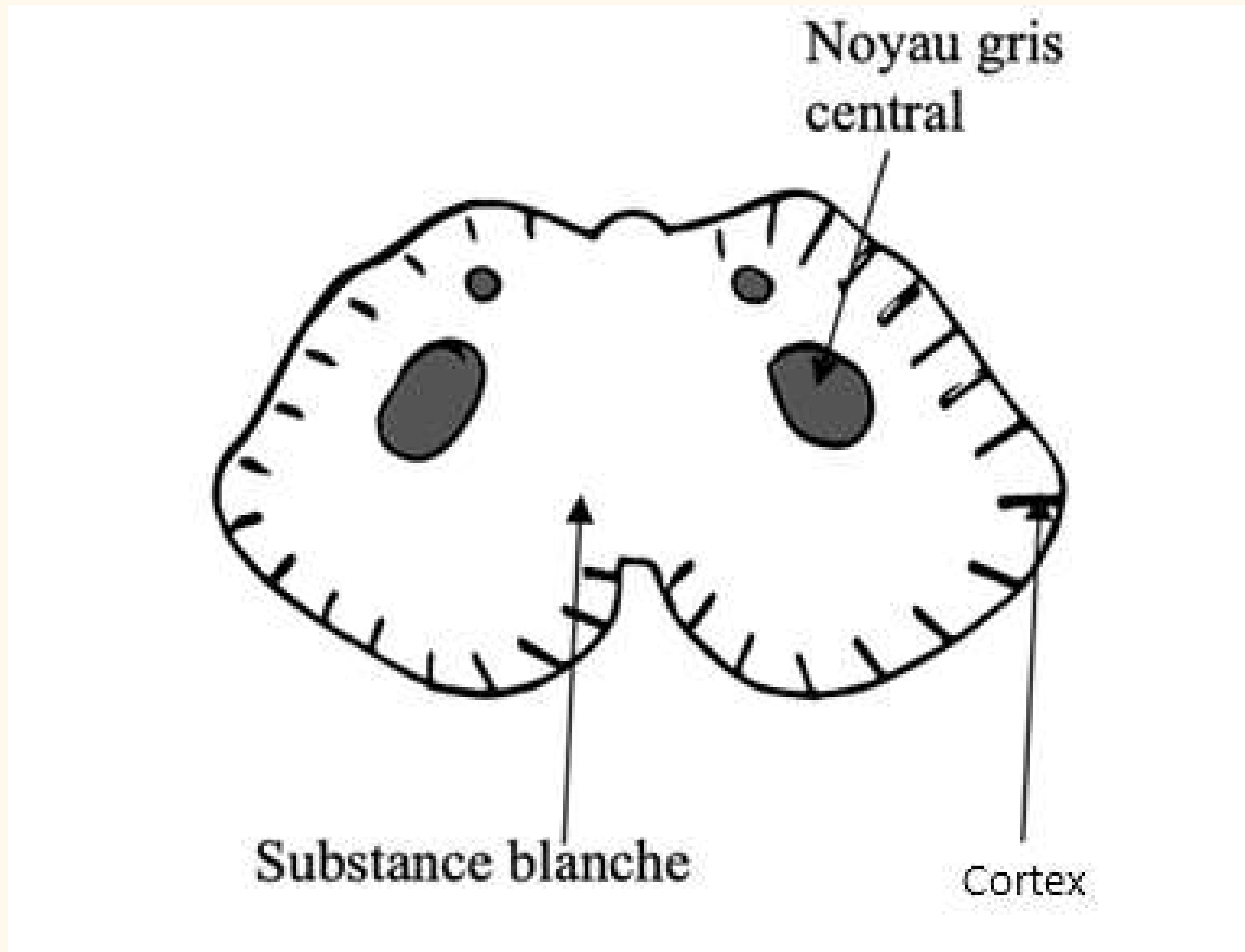
Le cervelet



Substance blanche Cortex en cote de velour



Le cervelet



Le cervelet

Vestibulo-cérébellum

→ Equilibration

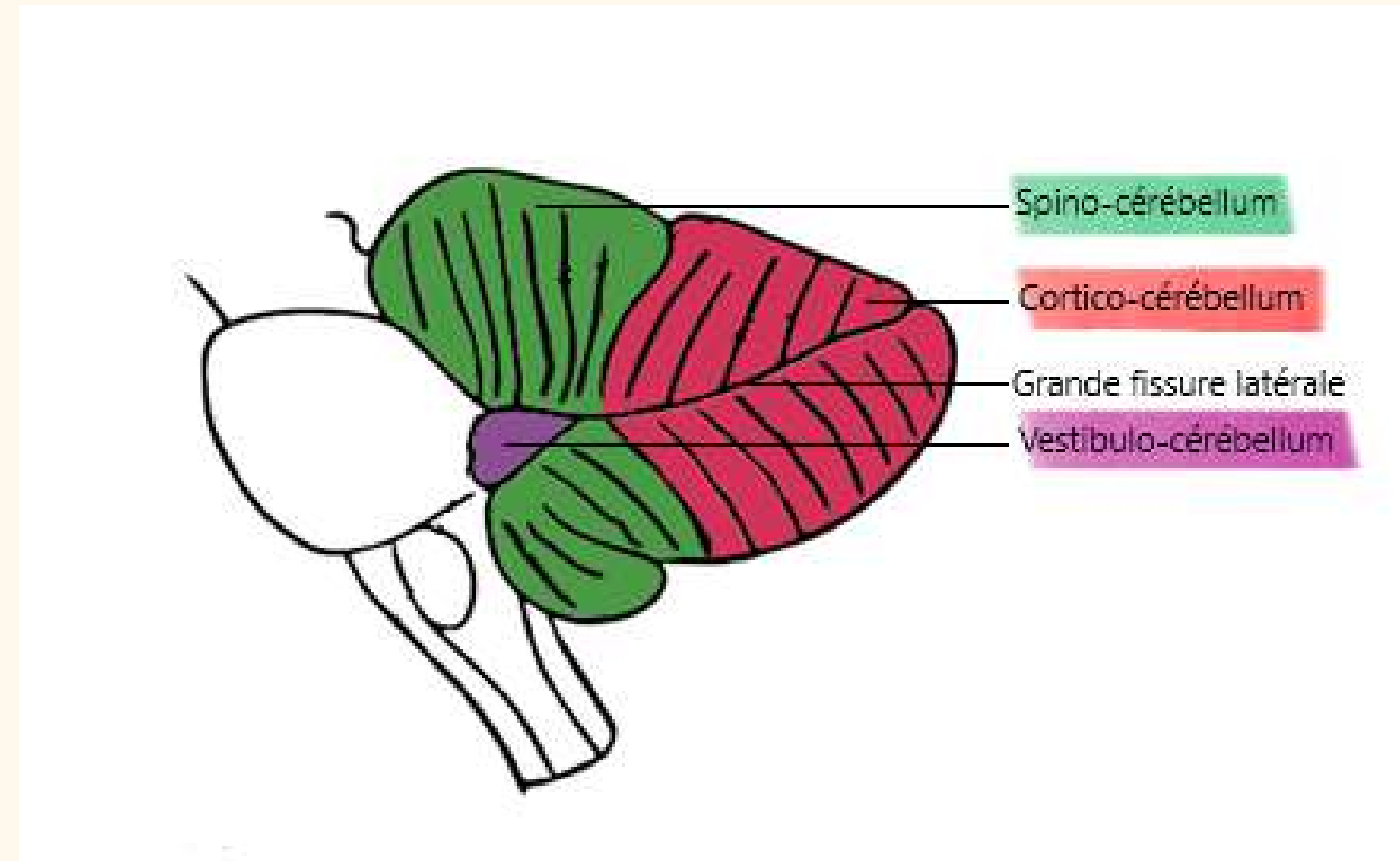
Spino-cérébellum

→ Tonus/tension musculaire

Cortico-cérébellum

→ Coordination

→ Tour de contrôle involontaire de l'organisme



Le plancher V4

Sillons

L'axe gris de la moelle

Extéroceptive

Proprioceptive

Somato-motrice

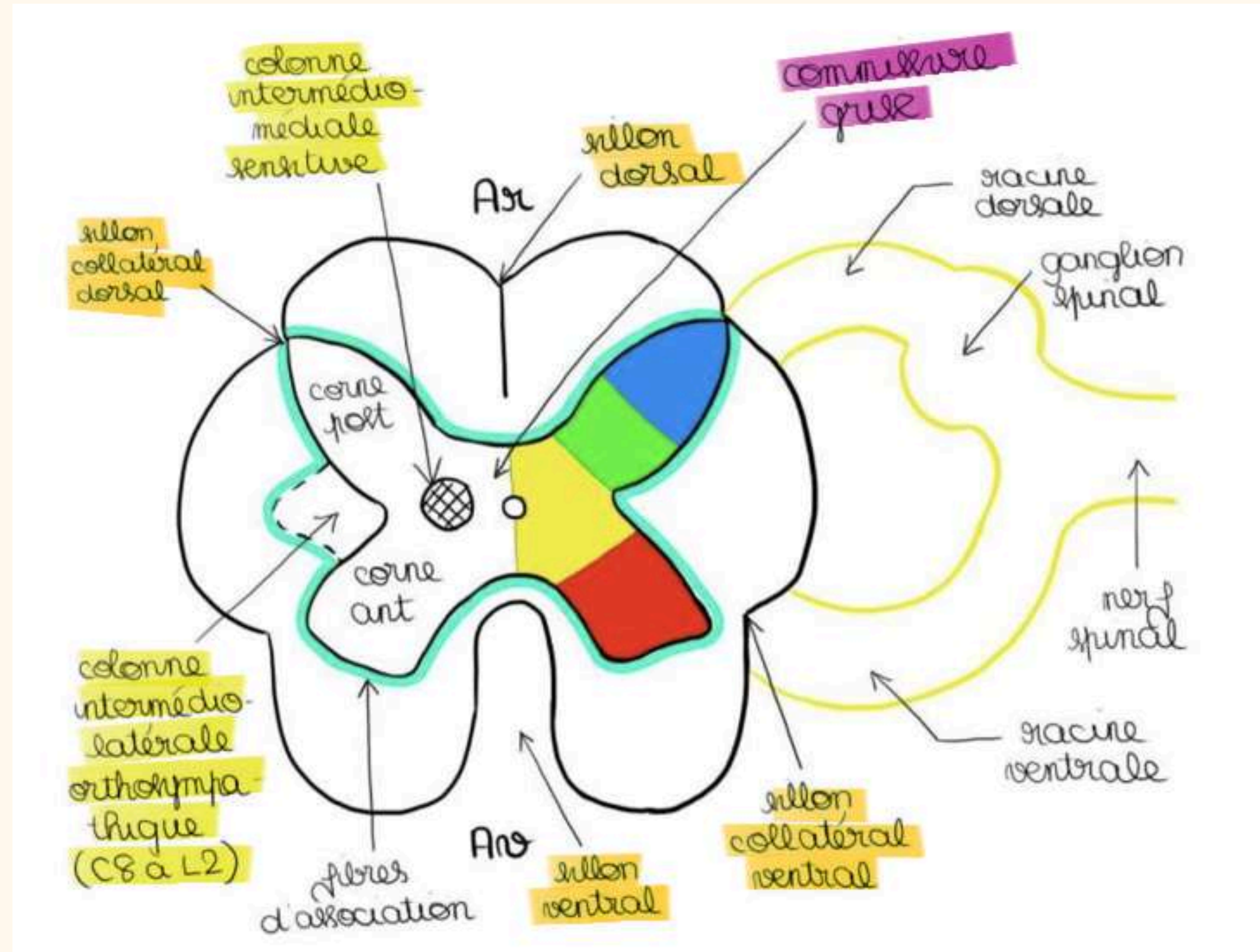
Partie végétative

→ Colonne intermedio-latérale orthosympatique

→ Colonne intermedio-médiale

→ Colonne intermedio-ventrale parasymphatique (C8 à L2)

Cordons de substance blanche



La vascularisation

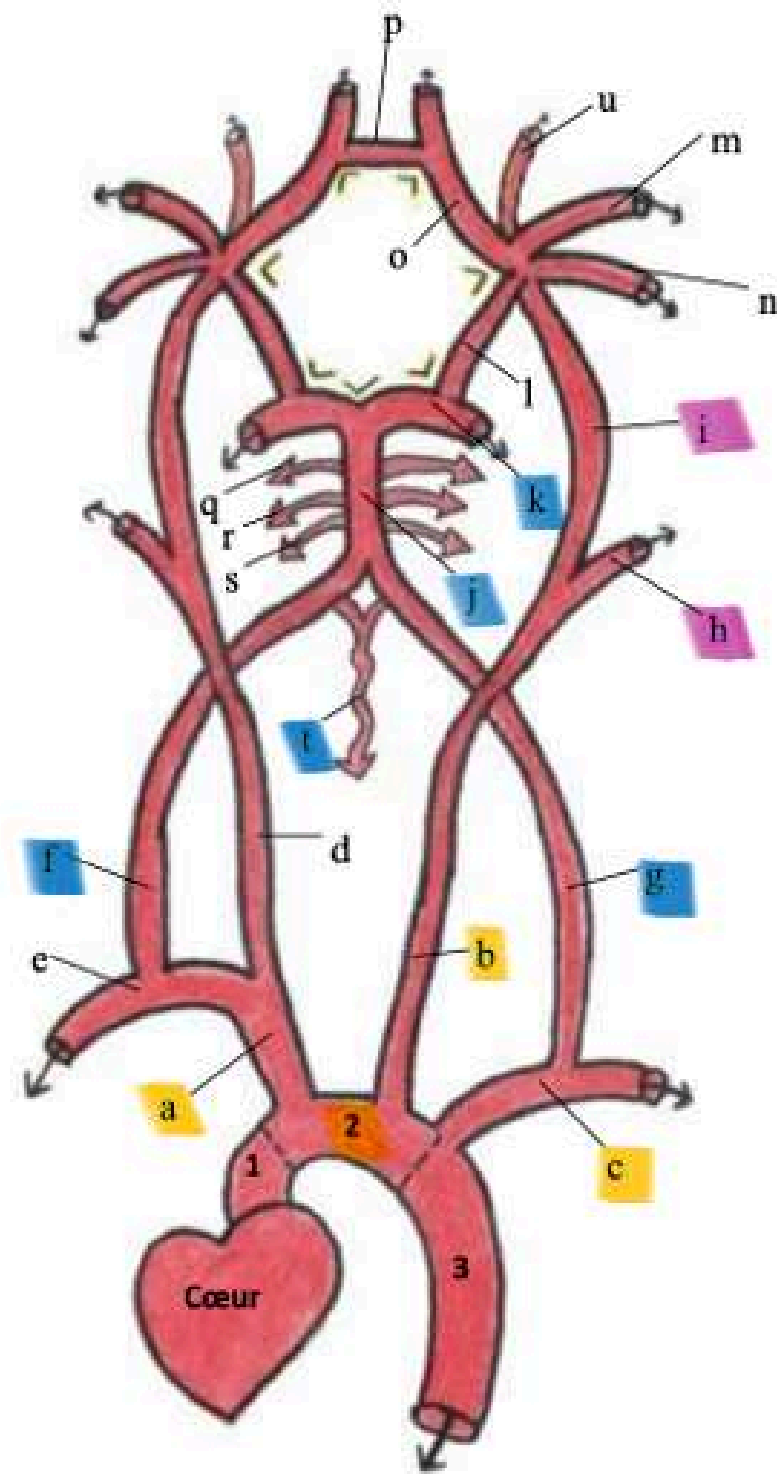



Schéma 1 : Crosse aortique et les principaux vaisseaux qui en émanent + Système vertébro-basilaire + Polygone de Willis

Légende :

Aorte :

1. Aorte ascendante
2. Crosse de l'aorte
3. Aorte descendante

Artères :

- a. TABC= Tronc Artériel Brachiocéphalique Droit
- b. Carotide primitive gauche
- c. Artère sous-clavière gauche
- d. Carotide primitive droite
- e. Artère sous-clavière droite
- f. Artère vertébrale droite
- g. Artère vertébrale gauche

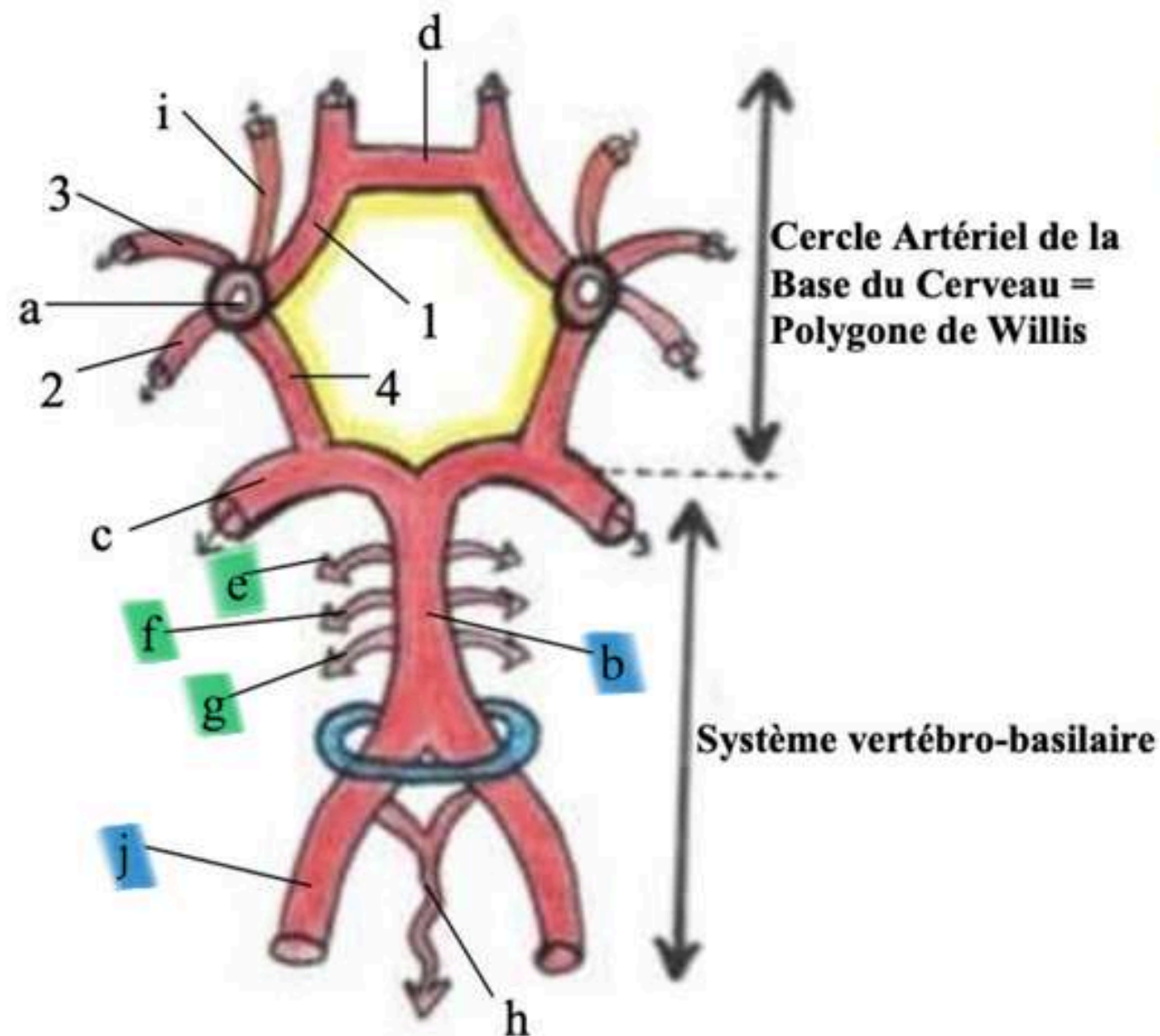
(À partir de là je ne vous ai mis que les artères de gauche car elles sont symétriques)

- h. Carotide externe G
- i. Carotide interne G
- j. Tronc basilaire
- k. Artère cérébrale postérieure G
- l. Artère communicante postérieure G
- m. Artère cérébrale moyenne/Sylvienne G
- n. Artère choroïdienne antérieure G
- o. Artère cérébrale antérieure G
- p. Artère communicante antérieure

- q. Artère cérébelleuse supérieure D
- r. Artère cérébelleuse moyenne D
- s. Artère cérébelleuse inférieure D
- t. Artère spinale/médullaire antérieure
- u. Artère ophtalmique de Willis



Les 2 systèmes




Légende :


Jaune : Polygone de Willis (CABC)
Bleu : Foramen magnum/ovale

- a. Carotide interne et ses 4 terminales :
 - 1. Artère cérébrale antérieure
 - 2. Artère choroïdienne antérieure
 - 3. Artère cérébrale Moyenne/Sylvienne
 - 4. Artère **communicante** postérieure
- b. **Tronc basilaire**
- c. Artère cérébrale postérieure G
- d. Artère **communicante** antérieure
- e. **Artère cérébelleuse supérieure D**
- f. **Artère cérébelleuse moyenne D**
- g. **Artère cérébelleuse inférieure D**
- h. Artère spinale/médullaire antérieure
- i. Artère ophtalmique de Willis D
- j. **Artère vertébrale D**

2 systèmes:

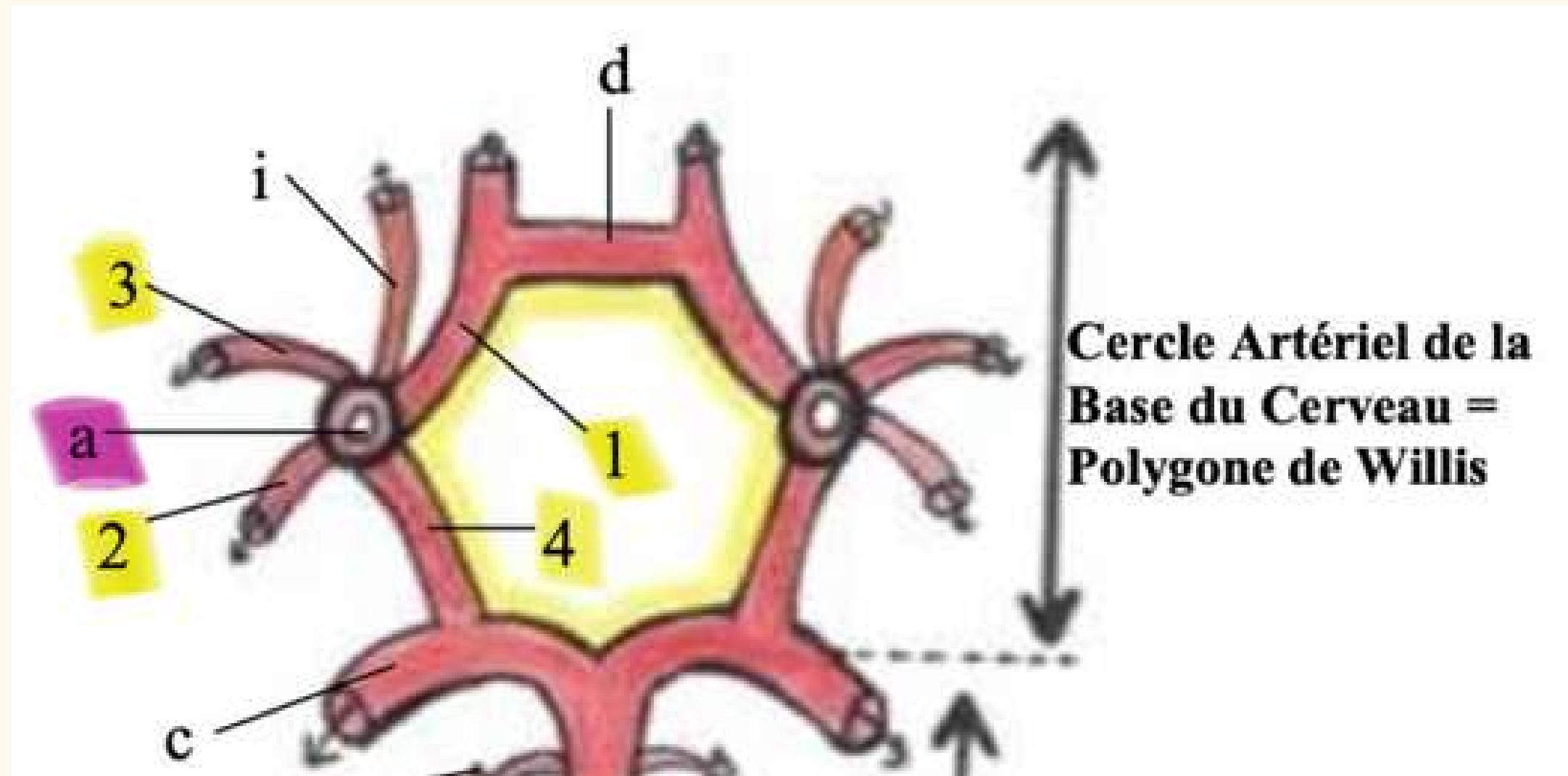


Le système vertébro-basilaire

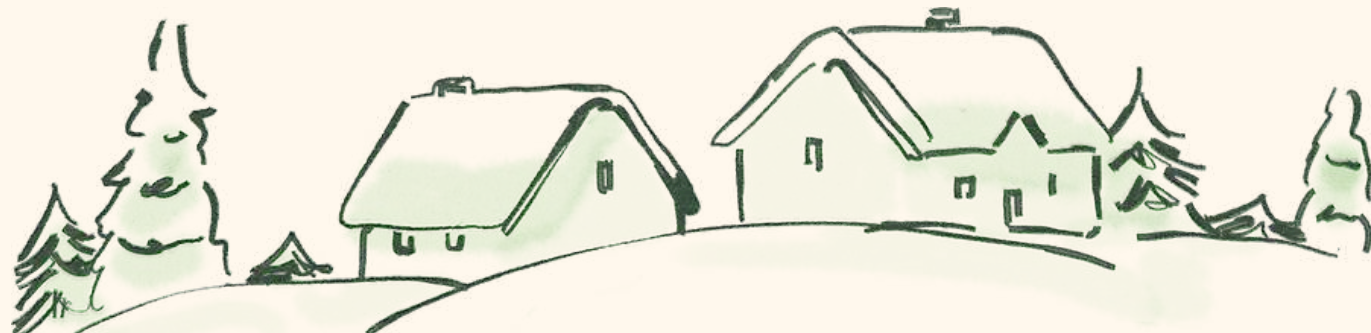

Le cercle artériel de la base du cerveau

Le cercle artériel de la base du cerveau



- 7 côtés :
 - 2 A. Cérébrales post
 - 2 A. Communicantes post
 - 2 A. Cérébrales ant
 - 1 A. Communicante ant
- 7 angles
- 10 artères :
 - 7 côtés
 - Le tronc basilaire
 - La terminaison des 2 A. Carotides int



Fin



Eloglobine