

Membre supérieur

By molinaribosme

Sommaire :

Squelette :

-La scapula et la clavicule

-Le squelette du bras

-Le squelette de l'avant bras

-Le squelette de la main

Articulation :

-Articulations de l'épaule

-Articulation du coude

-articulation du poignet et de la main

Anatomie de profondeur et de surface :

-Muscles

-Vascularisation

-innervation et système lymphatique

Annexe

Les types d'articulations

Introduction :

Sur les généralités du membre supérieur il faut se rappeler que :

- Le membre supérieur est aussi appelé **membre thoracique**
- Sa fonction est centrée sur la **préhension** (du au fait que l'homme est le seul bipède permanent)
- C'est la **lordose lombaire** qui a permis une **spécialisation du MS** (cf anatomie du tronc)

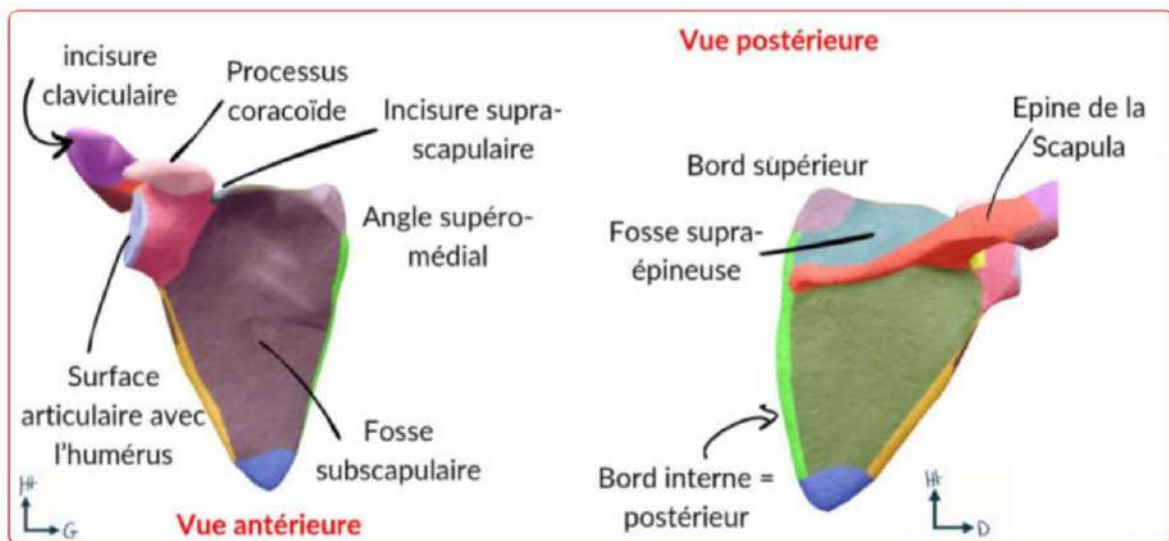
Le MS est composé de :

- La cage thoracique et l'épaule = région proximale
- Avant bras et coude= région intermédiaire
- Main et poignet= région distale

D)Squelette du MS

A)La scapula et la clavicule

La scapula



De face :

La **scapula** c'est le nom scientifique que l'on donne à l'**omoplate**.

A propos de la scapula :

- ❖ On dit que la scapula est un élément de la **ceinture scapulaire**,
- ❖ Elle se situe en **arrière** de la **cage thoracique** (*attention elle n'est pas latérale mais bien en arrière, le prof le répète beaucoup et c'est une info qui est utile pour les radiographies de profil*)
- ❖ Elle est située plus près de la **ligne médiane de colonne vertébrale** que de l'**axe du sternum**

A propos des éléments de la scapula

-au niveau des angles :

- ❖ Un angle inférieur
- ❖ Un angle supéro-médial
- ❖ Un angle supéro-latéral (on parle moins d'angle mais plus du site articulaire)

-au niveau des bords on distingue :

- ❖ Bord supérieur
- ❖ Bord interne= postérieur
- ❖ Bord externe

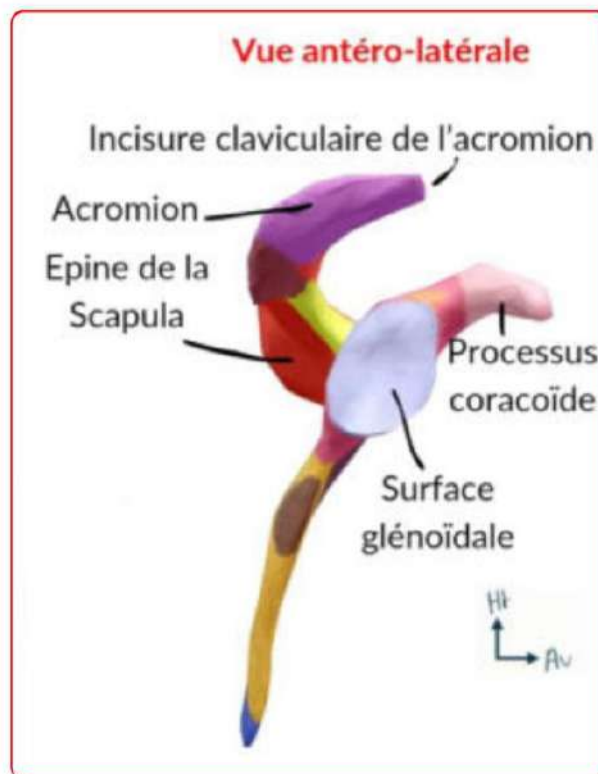
-en antérieur les éléments notables de la scapula :

- ❖ Incisure supra-scapulaire
- ❖ Processus coracoïde
- ❖ La surface articulaire avec l'extrémité supérieure de l'humerus
- ❖ L'acromion accueillant lui même l'incisure claviculaire
- ❖ Fosse subscapulaire

-les éléments postérieurs notables sont :

- ❖ L'épine de la scapula à laquelle fait suite l'acromion
- ❖ La fosse supra-épineuse (lieu d'insertion musculaire)
- ❖ La fosse infra-épineuse (lieu d'insertion musculaire)
- ❖ On peut également apercevoir l'incisure supra-scapulaire

Il est important de noter que la scapula a une **faible épaisseur**, elle est presque translucide



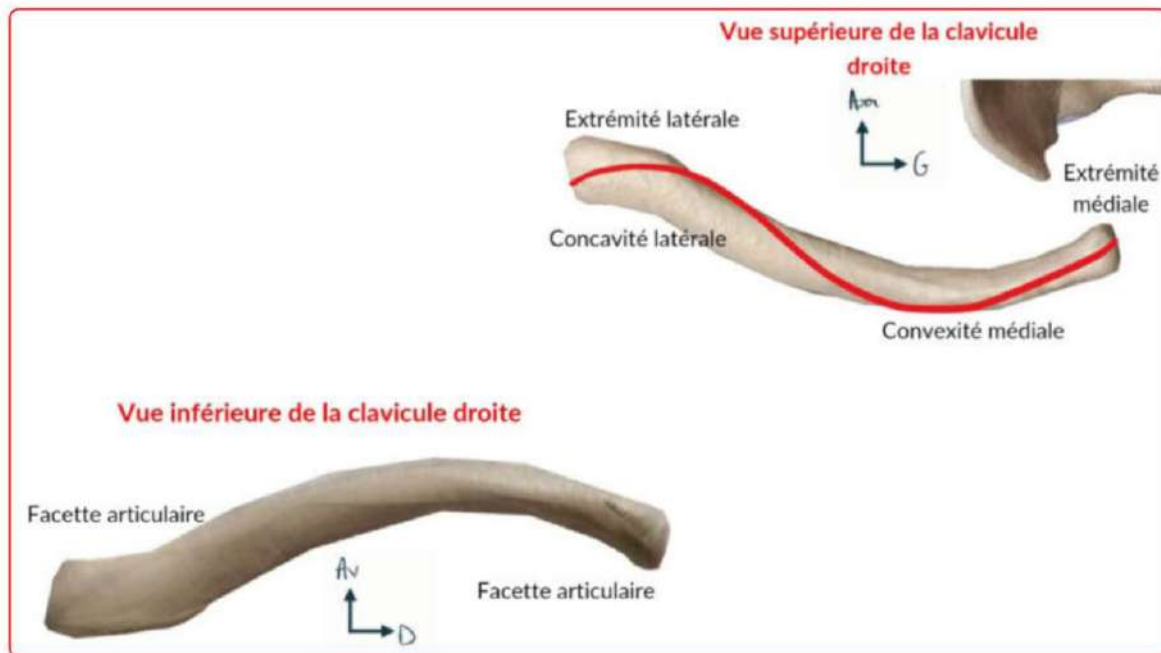
De profil :

- ❖ Coracoïde
- ❖ L'épine l'acromion et son incisure claviculaire
- ❖ Le bord latéral de la scapula

On dit que ces **trois éléments** forment une **hélice de bateaux à 3 pales**

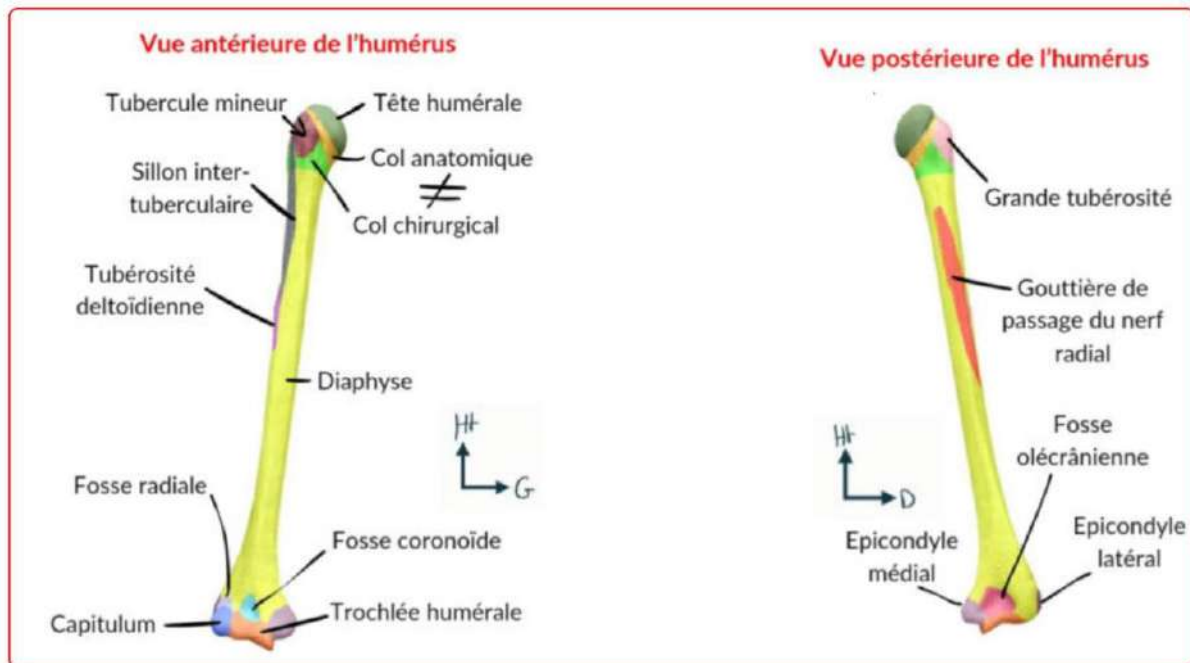
Au centre de cette hélice on retrouve le SA (site artulaire) en forme de **poire glénoïdale** qui accueille la **surface proximale de l'humérus**

La clavicule :



- La clavicule a une forme de **S en italique** ou de “~” en vue supérieur pour la clavicule droite
- Globalement on retient que la clavicule a une **convexité antérieure en médial** (du côté de l'articulation avec le manubrium sternal) et une **concavité antérieure en latéral** (*vous pouvez très bien le sentir quand vous touchez vos clavicules*)
- La concavité antérieure latérale correspond à l'articulation avec l'acromion (au niveau de l'incisive claviculaire)

B) Le squelette du bras



Un unique os pour le bras : l'humérus

-Humérus : os **long** composé d'une **diaphyse** et de **deux épiphyses** (proximale et distale). Entre diaphyse et épiphyse on retrouve les **métaphyses**.

-Sur l'épiphyse proximale on a le SA pour l'articulation scapulo-humérale

-Sur l'épiphyse distale, on a le SA pour l'articulation avec le radius et l'ulna

Sur l'épiphyse proximale,

En antérieur :

- La tête humérale
- Le col anatomique
- Le **tubercule mineur** = petite tubérosité = trochin
- Le col chirurgical

En postérieur :

- Tête humérale
- Col anatomique
- **Tubercule majeur** = grand tubérosité = trochiter
- Col chirurgical

Retour sur le col anatomique et chirurgical :

Le **col anatomique** correspond à la jonction entre le cartilage (SA) et l'os sous-chondrale (épiphyse) tandis que le **col chirurgical** correspond à la zone entre les deux apophyses (tubérosités) qui est le **lieu préférentiel des fractures de l'humérus ++**, on parle alors de **fractures du col chirurgical** (d'ailleurs lorsque que l'on dit fracture du col on parle bien du chirurgical et pas de l'anatomique)

Au niveau de la diaphyse, (correspond à un tube cortical)

En antérieur :

On a le **sillon inter-tuberculaire / gouttière inter-tuberculaire** qui laisse le passage à la **longue portion/le chef long du biceps brachial**.

En postérieur :

On a le **sillon du nerf radial** qui est collé à l'**humérus** : en cas de fracture de la diaphyse humérale, le risque majeur est la **lésion du nerf radial ++** au niveau postérieur de l'humérus.

Au niveau de l'épiphyse distale,

- Une autre appellation du tiers inférieur est « **palette humérale** »

On décrit **deux surfaces articulaires : les condyles**

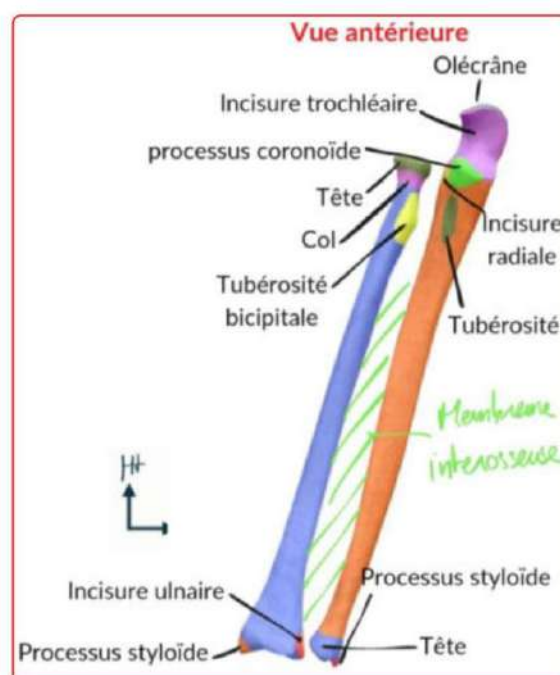
- ➔ Le **condyle latéral** correspond au SA avec le **radius**
- ➔ Le **condyle médial** en « forme de **diabolo** » correspondant au SA avec l'**olécrane de l'ulna**

De chaque côté des condyles, on retrouve des zones appelées **épicondyles** (**bosses osseuses au dessus des condyles**). Il s'agit de **zones d'insertions de muscles dits épicondyliens**

- ➔ L'**épicondyle médial** (épitrochlée) est **volumineux et carré**
- ➔ L'**épicondyle latéral** est **petit**

En postérieur, on retient que **le seul SA visible est la trochlée entre olécrane de l'ultra et humerus** (on le revoit après tkt)

C) Le squelette de l'avant bras



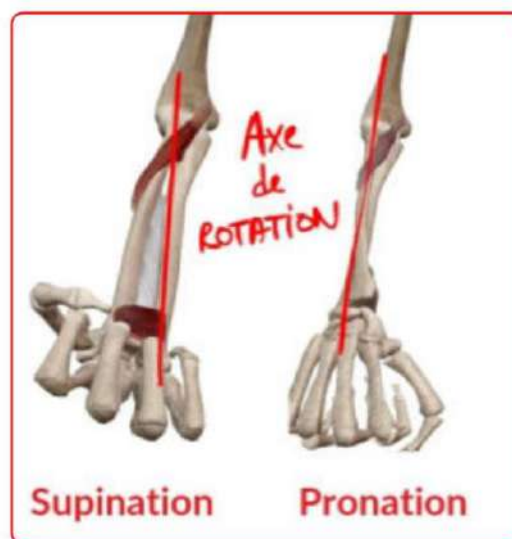
L'avant bras est composé de **deux os**, le **radius** et l'**ulna** unis par :

- l'articulation radio-ulnaire proximale
- l'articulation radio-ulnaire distale
- une membrane interosseuse

Leur **forme** est telle qu'un mouvement de rotation appelé **pronosupination** est rendu possible :

Lors de ce mouvement +++ :

- **L'ulna est fixe**
- **Le radius est mobile**



Le radius :

- ❖ En **s italique** (comme la clavicule)
- ❖ Possède une **courbure supinatrice supérieure**
- ❖ Un **courbure pronatrice inférieure**

En proximal,

- ❖ Composé d'une **tête radiale**
- ❖ D'un **col radial**
- ❖ D'une **tubérosité bicipitale** qui accueille l'**insertion distale** du muscle **biceps brachial**

En distal,

- ❖ La **styloïde radiale** correspond à la **petite pointe inférieure** du radius
- ❖ **L'incisure ulnaire du radius**

L'ulna :

- ❖ **Droit comme un « i »**

En proximal,

- ❖ Le **processus olécrânien**
- ❖ L'**incisure trochléaire**
- ❖ Le **processus coronoïde**
- ❖ L'**incisure radiale de l'ulna**

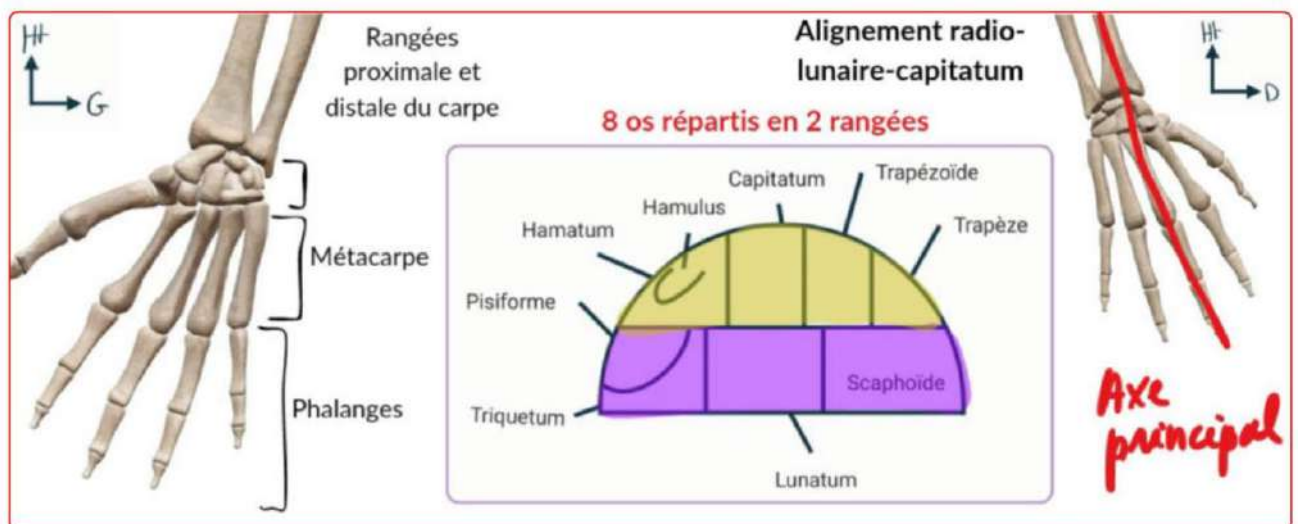
En distal,

- ❖ Le col
- ❖ La tête
- ❖ La **styloïde ulnaire**

⚠ le col et la tête de l'ulna sont bien **distaux**, ils s'articulent avec l'**incisure ulnaire du radius** !!

Lors d'une fracture d'un des deux os l'autre est souvent touché, c'est quelque chose qu'il faut toujours vérifier en traumatologie+

D) Le squelette de la main



La main est un squelette complexe composé de **trois parties** :

- **Le carpe** : 8 os repartis en 2 rangées
- **Le métacarpe**
- **Les phalanges** : terminent le squelette

Le carpe :

De latéral en médial,

(On se rappelle que les mains sont en pronosupination donc on regarde la paume de la main)

On retrouve **deux rangées** :

-1 : **scaphoïde, lunatum, triquetum, pisiforme**

Le scaphoïde et le lunatum sont articulés avec le radius par les articulations **radio-scapoïdiennes** et **radio-lunaire**

-2 **trapèze, trapézoïde, capitatum, hamatum, hamulus**

L'hamulus est un **crochet** de l'hamatum

Ces os sont chacun à la base d'un métacarpien sauf **l'hamatum** qui est à la base des **4^e et 5^e métacarpiens**

Le métacarpe :

- ❖ Le **premier métacarpien** est le **pouce**
- ❖ Le **3^e** (majeur) est **le plus long**
- ❖ Le **2^e, 3^e, 4^e et le 5^e** forment une **arche caractéristique** à la radiographie
- ❖ On parle de **région palmaire** lorsque les métacarpiens forment une **concavité antérieure**

Les phalanges :

- ❖ À la suite des métacarpiens
- ❖ On en observe **3** par doigt : **P1, P2, P3**
- ❖ Exception pour le **pouce** qui n'en a que **2**
- ❖ Chaque phalange est composée de **4 éléments** :
 - Une base
 - Une diaphyse
 - Un col
 - Une tête
- ❖ La phalange **P3 des doigts longs** est particulière, elle est composée d'une **houpe** qui **accueille l'ongle** :
Un traumatisme de la 3^e phalange (*les doigt dans la porte, aie*) peut **abimer l'ongle**
- ❖ **Entre P1 du pouce et la région palmaire**, on retrouve **2 petits points d'insertions musculaire** qui **stabilisent le pouce** : **Les os sesamoïdes**

°Du côté de la **base du pouce**, on a la **loge thénarienne** qui accueille les **muscles thénariens** tandis qu'à la base du **5^e métacarpien** on retrouve la **loge hypothénarienne**

°**L'axe du radius** se prolonge par le **lunatum** puis le capitatum puis le **3^e métacarpiens**

II) Articulation du membre supérieur

Attention, avant de commencer, bien faire la distinction entre :

-articulation synoviale/diarthrose :

- Mobile
- Maintenu par des ligaments
- Ces ligaments sont unis par une capsule articulaire qui délimite la cavité articulaire
- Recouverte d'une substance visqueuse lubrifiante : la synovie sécrétée par la membrane synoviale

-articulation syssarcose :

- Non cartilagineuse

A) Articulation de l'épaule

-articulation la plus **mobile** du corps

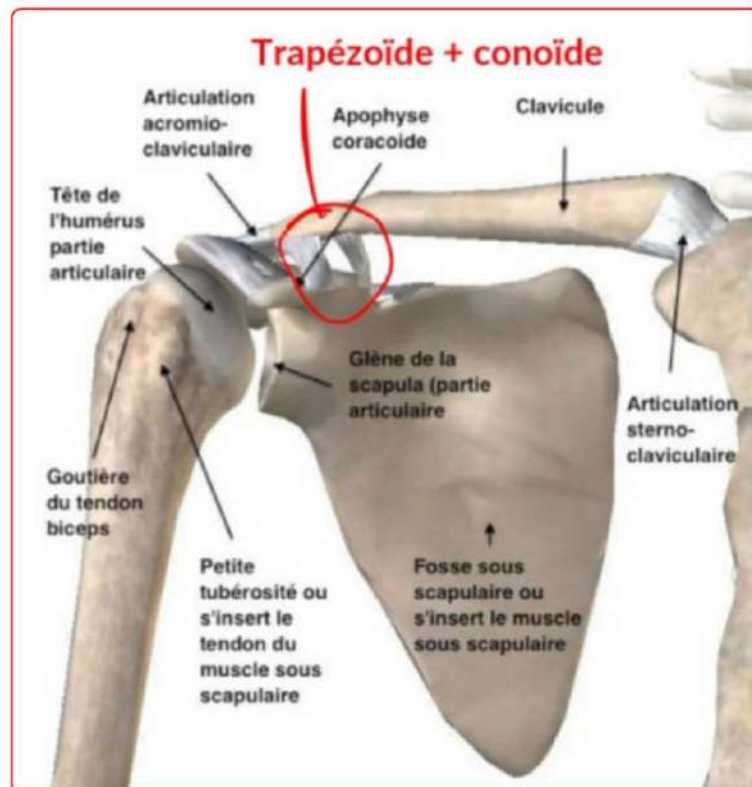
-assemblage de **5** articulations : **3 synoviales, 2 syssarcose**

Synoviales :

- Sterno-claviculaire
- Acromio-claviculaire
- -Scapulo-humérale

Syssarcoses :

- Scapulo-thoracique
- Sous-deltoidienne : bourse de glissement entre l'os et le muscle deltoïde qui évite le frottement



1) Sterno-claviculaire

-en selle (2 ddl)

-1ère articulation du manubrium sternal

-maintenue par des ligaments pour augmenter sa stabilité

❖ La clavicule est **le seul os** qui **relie le MS au squelette du tronc**

2) Acromio-claviculaire

-plane

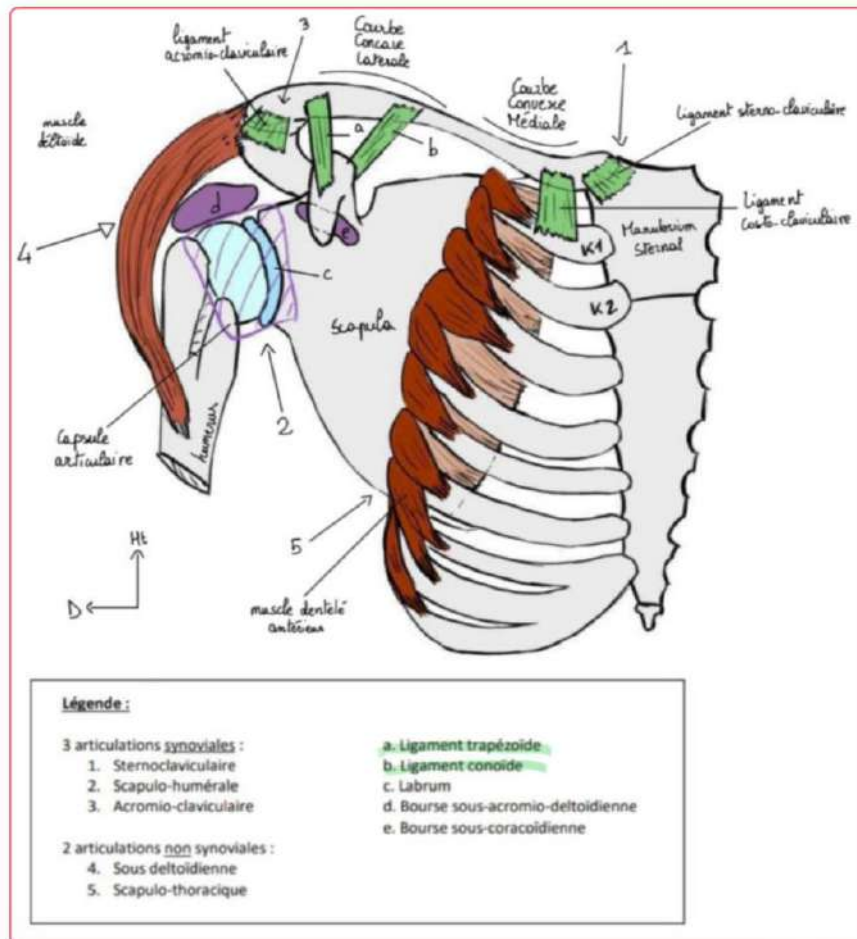
-c'est l'articulation qu'on mobilise quand on amène l'épaule en avant ou en arrière

-l'apophyse de l'acromion prolonge l'épine de la scapula puis fait une **courbure** pour **rejoindre l'axe de la clavicule**

-l'articulation est maintenue par les **ligaments acromio-claviculaires**

-elle est également stabilisée par les **trapézoïde** et le **conoïde** qui sont des ligaments a distances

- Cela implique que pour luxer la clavicule il faut une **déchirure** de tout ces ligaments



(Ne vous embêtez pas trop avec tous les éléments de ce schéma si on n'en a pas parlé avant, c'est surtout pour que vous visualisiez les ligaments)

3) Scapulo-humérale

-sphéroïde (3ddl)

-la + **mobile** du corps humain

-**1/3 de sphère** articulaire cartilagineux de l'humerus s'articule avec la partie creuse de la surface glénoïde de la scapula ++

- cette surface n'étant pas très arrondie, un élément est rajouté pour augmenter la congruence :

- **Le labrum** : fibrocartilage qui augmente la congruence de l'articulation en rendant la surface glène plus creuse

-L'articulation possède une **capsule articulaire** qui le maintient en place

Les **différents mouvements possibles** sont :

- ❖ Antépulsion : bras en avant ;
- ❖ Rétropulsion : bras en arrière ;
- ❖ Abduction : bras s'éloigne du thorax ;
- ❖ Adduction : bras se rapproche du thorax ;
- ❖ Rotation (interne ou externe) du bras autour de son axe.

4) Scapulo-thoracique

-elle n'est **PAS synoviale**

-entre scapula et thorax il n'y a **pas de SA** mais des **masses musculaires** :

- Le **muscle dentelé antérieur** s'insère sur le **bord médial de la scapula** puis passe **en avant de la scapula** pour s'insérer **en avant du grill costal** (cotes)
- Ce dentelé permet le **glissement** de la **scapula** sur la **paroi thoracique**

-cette articulation est **nécessaire** pour **lever les bras au ciel** :

- **2/3** de ce mouvement est permis par **l'articulation scapulo-humérale**
- **30%** sont permis par **l'articulation scapulo-thoracique**
- Enfin le **thorax se penche** pour amener le bras complètement à la verticale vers le haut

-le **winging scapula** est observé lorsque le **dentelé antérieur** ne fonctionne plus :

- La scapula se **décolle** de la paroi thoracique
- Il y a **perte du point fixe** entre les deux os : **le mouvement n'est plus possible**
- Il y a un aspect **d'ailes d'anges** dans le dos

5) Sous-deltoïdienne

-il s'agit d'une **bourse séreuse** remplie de **liquide synovial**

-elle est située entre la **face profonde du deltoïde** et **l'extrémité supérieure de l'humerus**

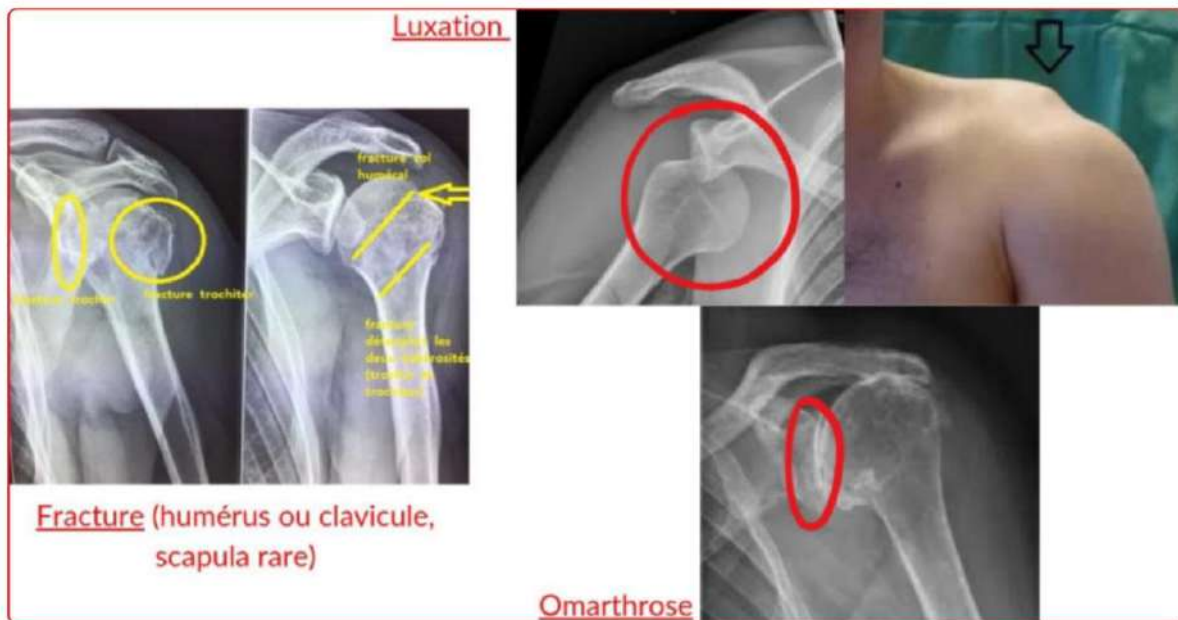
Pathos :

-usure=arthrose de l'épaule= **omarthrose ++**

-**fracture** de l'humerus, de la **clavicule**

-**luxation**= **déboîtement** de l'articulation avec **perte des rapports** entre 2 os= incongruence articulaire

➤ **Il s'agit de la luxation la plus fréquente +++**



B) Articulation du coude

Trois os sont concernés par cette articulation : **l'humerus, le radius, l'ulna**

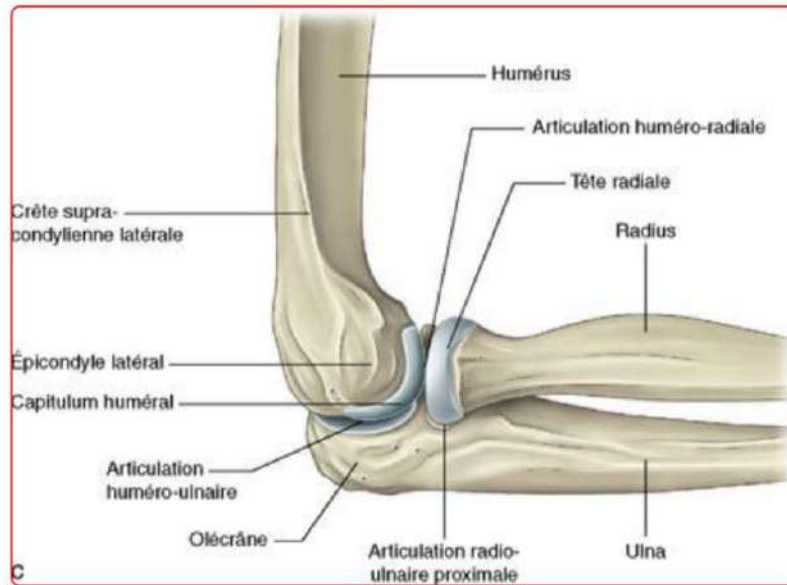
On compte donc **trois articulations** :

- **Humero-radiale** : le **capitulum**, entre le **condyle latéral sphérique** de l'humerus et la **tête radiale**
- **Humero-ulnaire** : la **trochlée**, diabolos entre l'humerus et l'olécrane+ coronoïde de l'ulna
- **Radio-ulnaire proximale** : entre **tête radiale** et **incisure radiale** de l'ulna

1) Humero-radiale

La **surface articulaire de l'humerus** (condyle latéral, visible seulement en avant+) s'articule avec la **tête radiale**.

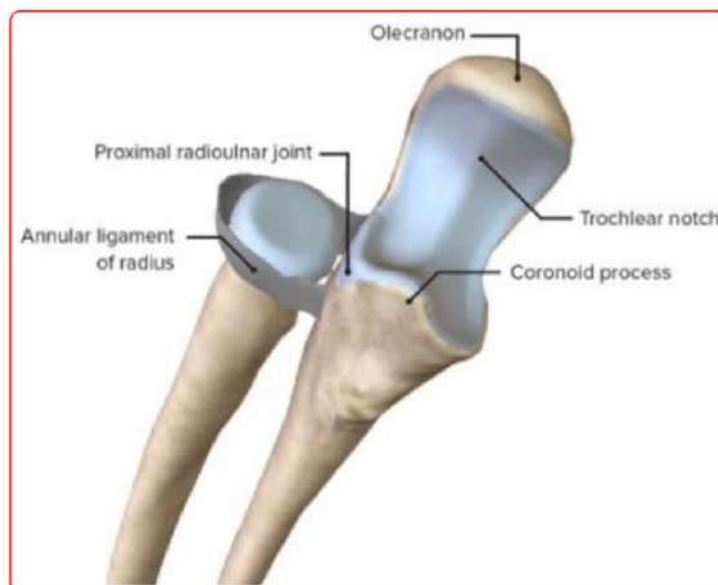
Il s'agit d'une articulation **sphéroïde** mais ici il y a seulement **2 ddl** (3 normalement pour une articulation sphéroïde) car une **contrainte supplémentaire** est ajoutée par la **trochlée humero-ulnaire**



2) Huméro-ulnaire

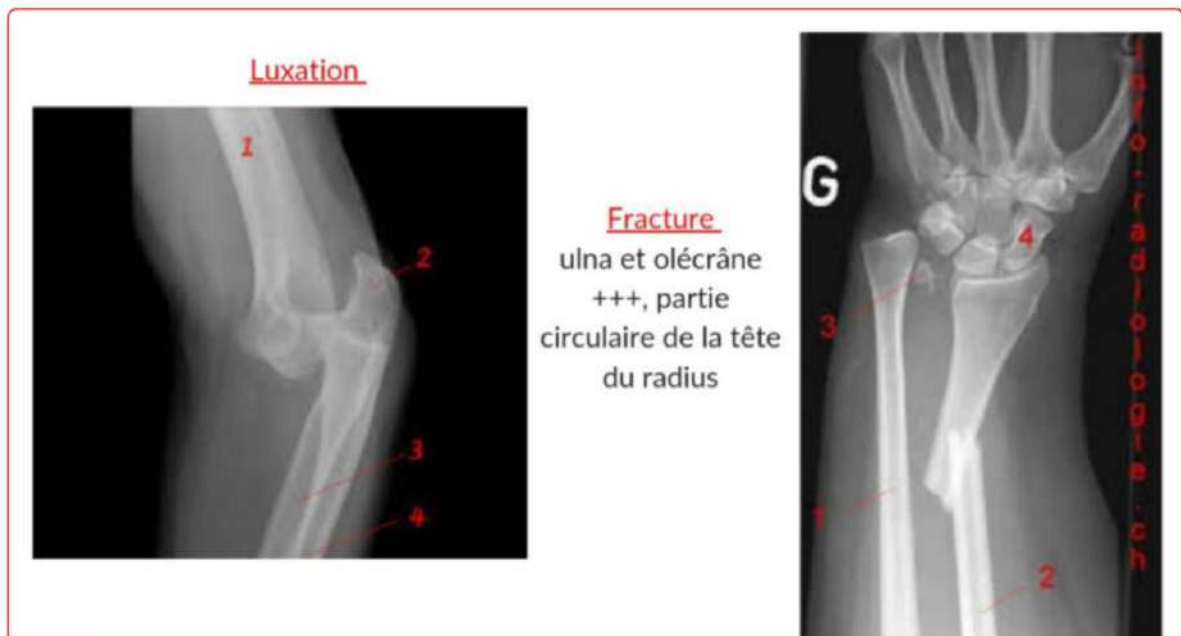L'incisure humérale de l'ulna = olécrane + processus coronoïde, s'associe avec l'humerus et forme une articulation **ginglyme +**

Cette articulation a 1 ddl = un seul axe de mouvement : **flexion/extension**



3) Radio-ulnaire proximale

- Il s'agit d'une **trochoïde** : 1ddl (cylindre plein+ cylindre creux)
- La **tête radiale** est recouverte de **cartilage sur tout son périmètre**
- Un **ligament annulaire** encercle la **tête radiale** comme un **anneau** en partant de la partie **antérieure** de l'incisure radiale jusqu'à sa partie **postérieure**.
- La **tête radiale** tourne sur elle-même et permet notamment la **pronosupination**
- Les **pathos du coude** sont principalement **traumatiques** : fractures, luxations.
 - ➔ Le symptôme principal est l'**impotence fonctionnelle**

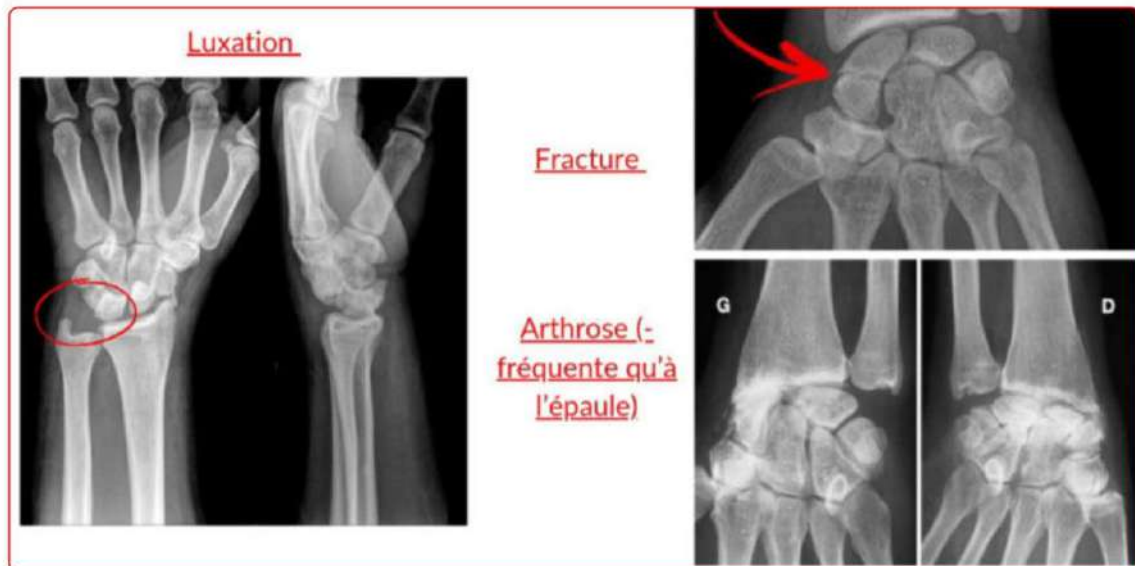

C) Articulation du poignet

- on peut noter dans un premier temps **l'articulation radio-ulnaire distale**
 - ❖ Ici la **trochoïde** se forme entre la **tête ulnaire** et **l'incisure ulnaire du radius**.
 - ❖ Et la attention une phrase très importante qui tombe quasi chaque année : **on parle d'une double trochoïde inversée à axe commun++++**. Comprenez-la et apprenez la c'est important : **la pronosupination est permise par ces articulations à double trochoïde inversées à axe commun**.
- dans un second temps on note **l'articulation radio-carpienne**
 - ❖ Il s'agit d'une **ellipsoïde** (2ddl)

- ❖ Le **radius** forme la **partie creuse** et la **première rangée du carpe** la **partie pleine**
- ❖ Attention : cette articulation ne **permet pas la rotation**, seulement des **inclinaisons radiales et ulnaires**

-Pour les pathos : on retient que l'**arthrose** est peu fréquente, les **fractures** peuvent toucher **radius, ulna et os du carpe**, on peut avoir des **luxations**



D'après le cours vidéo la reconnaissance d'image radiologique ne feront pas l'objet de QCM (mais suivez les rajouts, les profs peuvent décider de le mettre au programme)

On note aussi des articulations :

- Intra-carpienne
- Carpo-metacarpienne
- Metacarpo-phalangienne
- Inter-phalangiennes

Mais qui ne font pour l'instant pas l'objet de qcm

III) Anatomie de profondeur

A) Muscle du MS

*Avant toutes choses on se rappelle que les **facias** sont des **membranes** qui séparent les muscles entre eux formant des **loges musculaires***

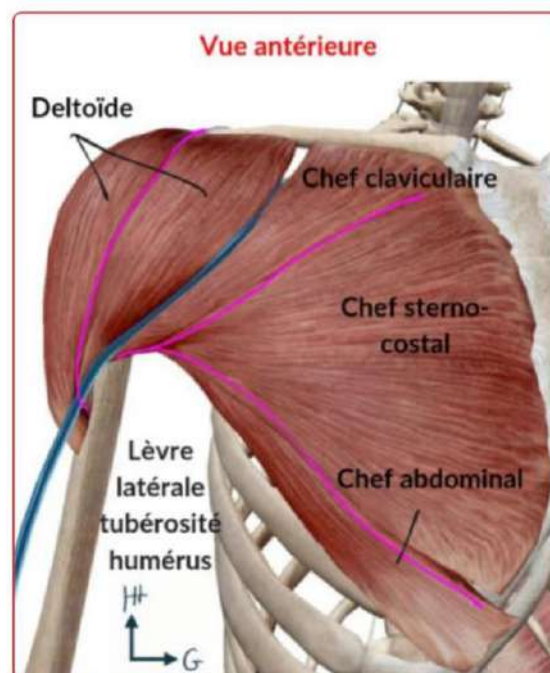
Pour l'épaule :

En antérieur

➤ On part de notre seul repère osseux : le relief de la clavicule :

-on note alors le **deltoïde** qui représente le **moignon de l'épaule**

-on remarque ensuite le **grand pectoral** qui constitue la **partie superficielle de la paroi thoracique**



❖ Entre **GP** et **deltoïde** on retrouve le **sillon delto-pectoral** :
Dans ce sillon passe la **veine céphalique** qui rejoint à ces niveau la **veine axillaire** en **profondeur**

❖ Le **creux axillaire** est décrit comme une **pyramide quadrangulaire** :

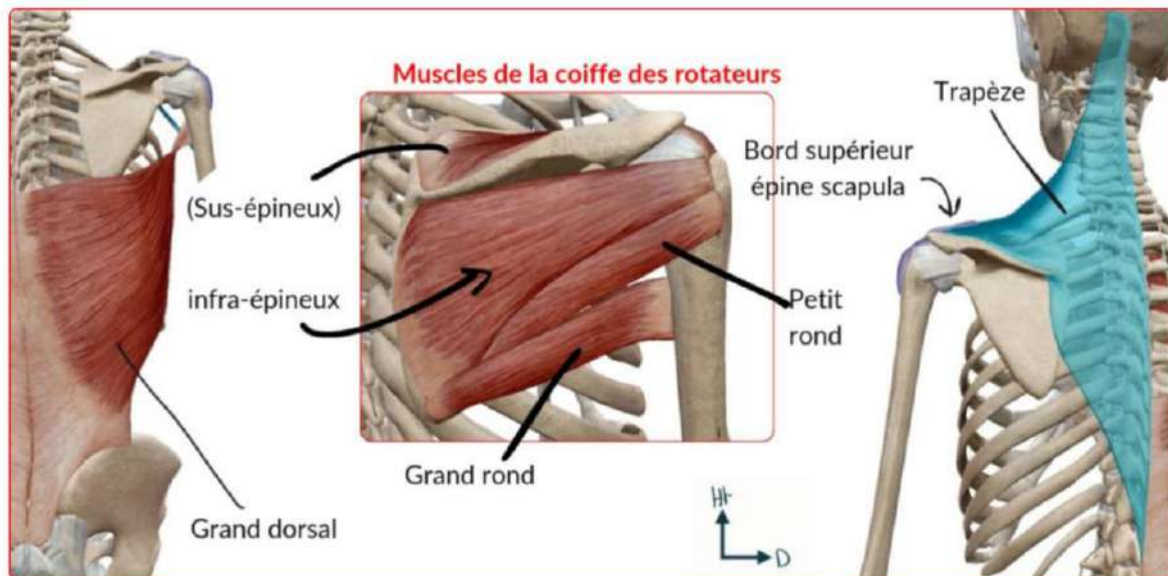
-latéralement : limité par le bras

-médialement : limité par la paroi thoracique

-en avant : limité par le GP

-en arrière : le grand dorsal

➤ Il s'agit d'un **lieu important de palpation** +



En postérieur :


Dans un premier plan on retrouve :

- ❖ Le **deltoïde** (chef postérieur)
- ❖ La **loge postérieure du bras**
- ❖ Le **grand dorsal**
- ❖ Le muscle **trapèze** qui s'insère sur **l'épine de la scapula**
- ❖ On peut également voir **l'angle de l'acromion**

Dans un 2nd plan, en retirant les muscles superficiels (trapèze, deltoïde) on retrouve les muscles rotateurs

- ❖ **Supra-épineux**
- ❖ **Infra-épineux**
- ❖ **Petit rond**
- ❖ **Grand rond**
- ❖ **Grand dorsal**

(Le prof dit qu'il n'y aura pas plus de questions là-dessus mais l'année dernière on a eu pas mal de rajout donc encore une fois restez attentif aux nouvelles versions de cette fiches et les infos qui seront ajoutées)



Pour le bras :

➤ **En antérieur :**

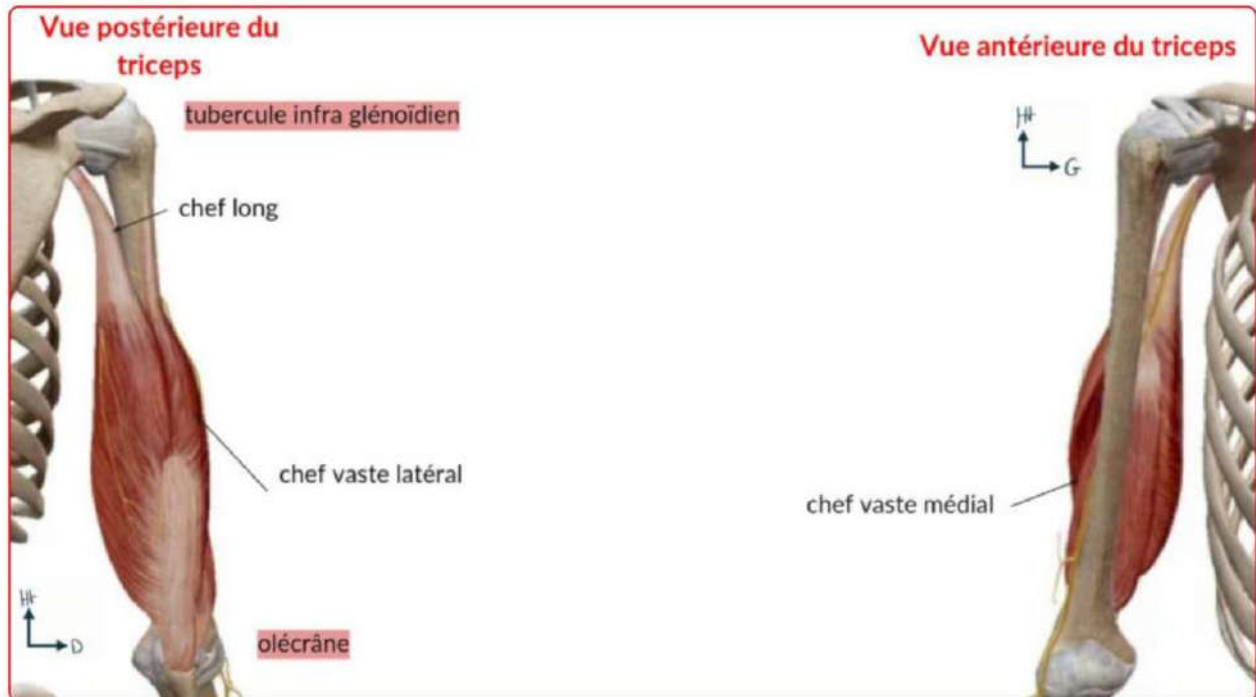On retrouve le **biceps brachial**

-composé de **deux chef** (*c'est vraiment dans le nom*)

- En proximal
 - un **chef long** qui s'insère sur le **tubercule supra-glénoïdien**
 - un **chef court** qui s'insère sur l'**apophyse coracoïde**
- En distal
 - le **biceps** s'insère sur la **tubérosité bicipitale du radius**

-ce muscle donne le **relief du bras**

-le biceps brachial est en **surface** et recouvre le **muscle brachial** ainsi que la **fin du coraco-brachial**



➤ En postérieur

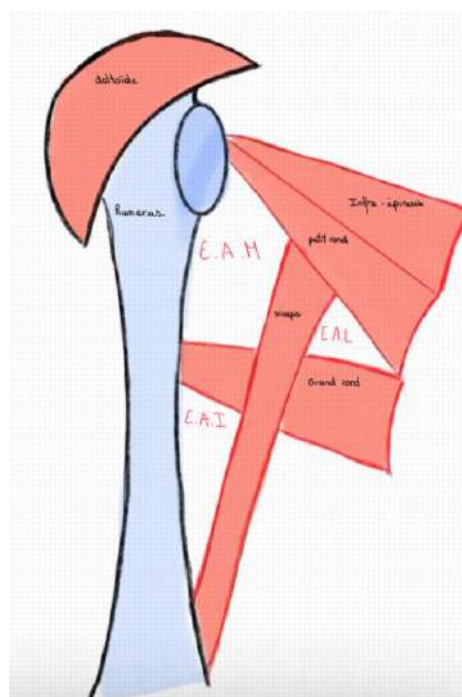
On retrouve **un unique muscle, le triceps brachial**

Comme son nom l'indique il possède **trois chefs** :

-1 chef sur le **tubercule infra-glénoïdien**

-2 chefs sur la **face postérieure de l'humerus**

On retient également que le **petit rond le grand rond, le triceps et l'humerus** délimitent les **espaces axillaires médial, latéral et inférieur** (EAM, EAL, EAI)



Pour l'avant bras :

En antérieur :

-La **loge antérieure** permet la **flexion du poignet** et de la main

En postérieur

La **loge postérieure** permet **l'extension du poignet** et de la main

Latéralement :

On retrouve les **muscles radiaux**

Le prof mentionne également le **retinaculum des fléchisseurs** :

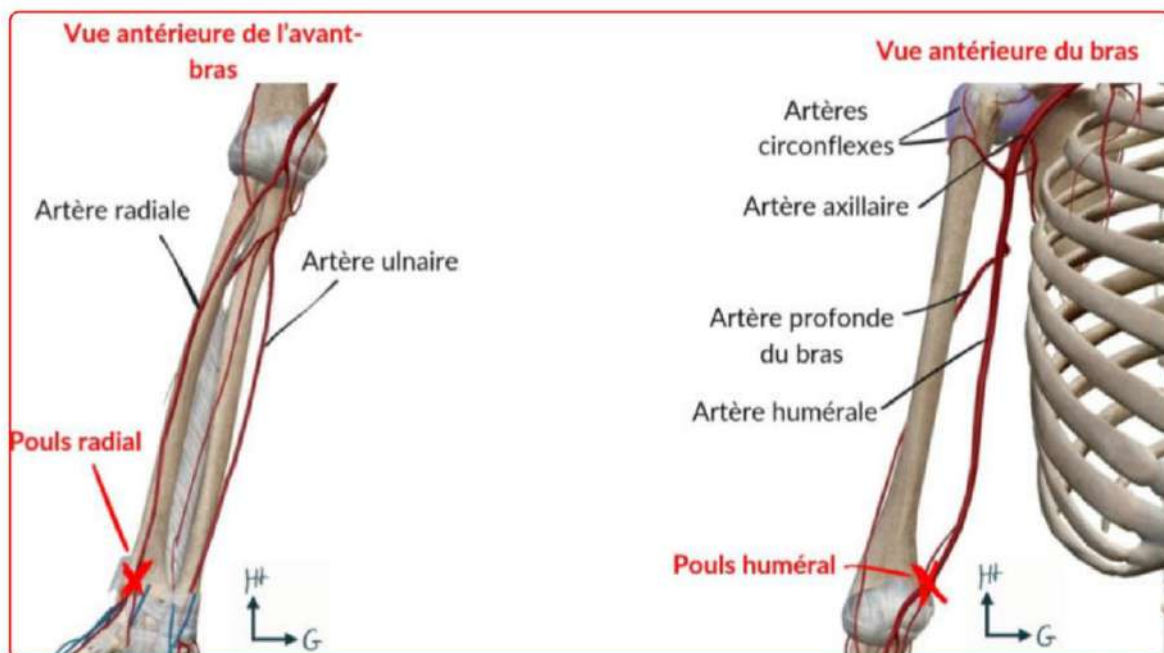
-Il s'agit d'une **densification** du **facia anté-brachial** sur lequel s'insère le **muscle long palmaire**

-Ce retinaculum joue le rôle d'une **poulie** avec les **tendons** qui passent en dessous.

-Le prof insiste sur le fait qu'il y'a a **beaucoup de tendons** autour du poignet. *(Pour l'instant ces tendons ne sont pas à connaître)*

Pour tester les muscles il faut tester leur fonction, *par exemple : plier la phalange pour les fléchisseurs des doigts de la main.*

B) Vascularisation du MS



-On retrouve dans le creux axillaire des éléments fondamentaux, **les gros vaisseaux**

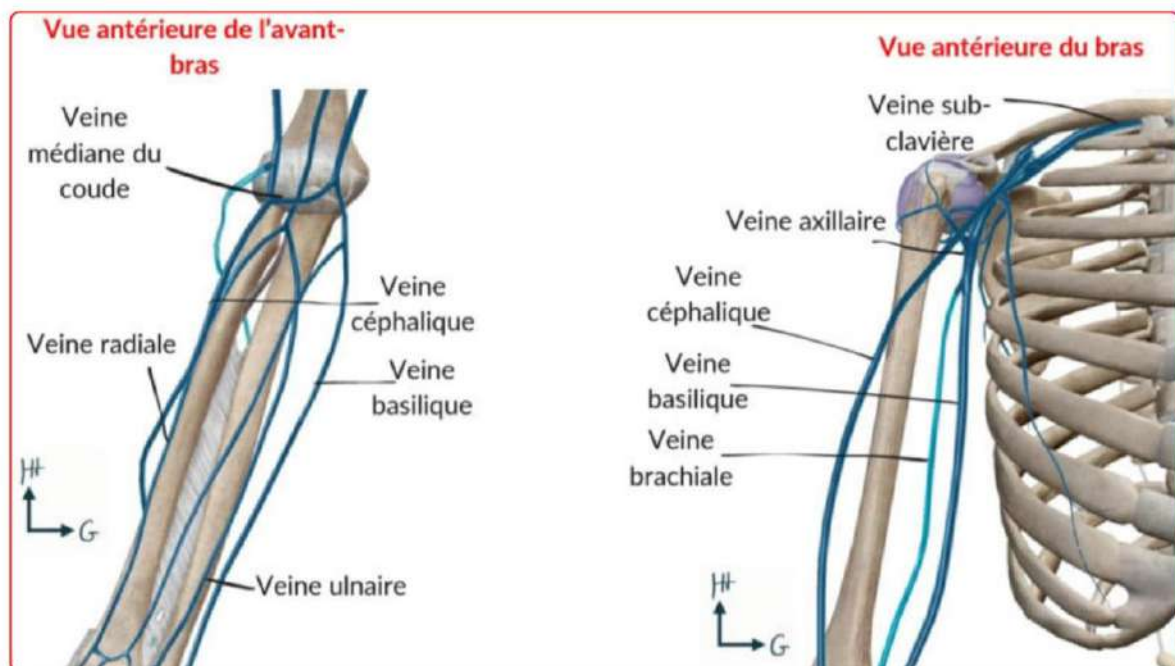
-Au niveau **artériel** on note **l'artère axillaire** qui proviens de **l'artère sous-clavière**

-L'artère axillaire donne :

- ❖ D'une part l'**artère circonflexe** qui irrigue la zone de l'épaule
- ❖ D'autre part **l'artère humérale** : cette artère est très importante, on l'utilise pour la prise de tension au pli du coude. Pour se faire on place un brassard qui va venir écraser cette artère humérale on place ensuite le stéthoscope médialement par rapport au biceps (dans le cadre d'une prise de tension manuelle). Le sang va passer peu à peu lors de relâchement du brassard, et on pourra mesurer les PAS et PAD.

-Au niveau du coude on note la **bifurcation de l'artère humérale** en **artère radiale et ulnaire** qui suivent les os du même nom

-On peut ainsi au niveau du poignet palper les **pouls radial et ulnaire** (plus profond)



-Pour la vascularisation veineuse de **l'avant bras**, on parle du **M veineux de "Rouvière"** sous **cutané**. Il s'agit de la réunion des veines de l'avant bras en face antérieure :

- ❖ **Veine céphalique** de l'avant bras ou antébrachiale
- ❖ **Veine médiane** (et pas médiale attention) de l'avant bras ou antébrachiale
- ❖ **Veine basilique** de l'avant bras ou antébrachiale

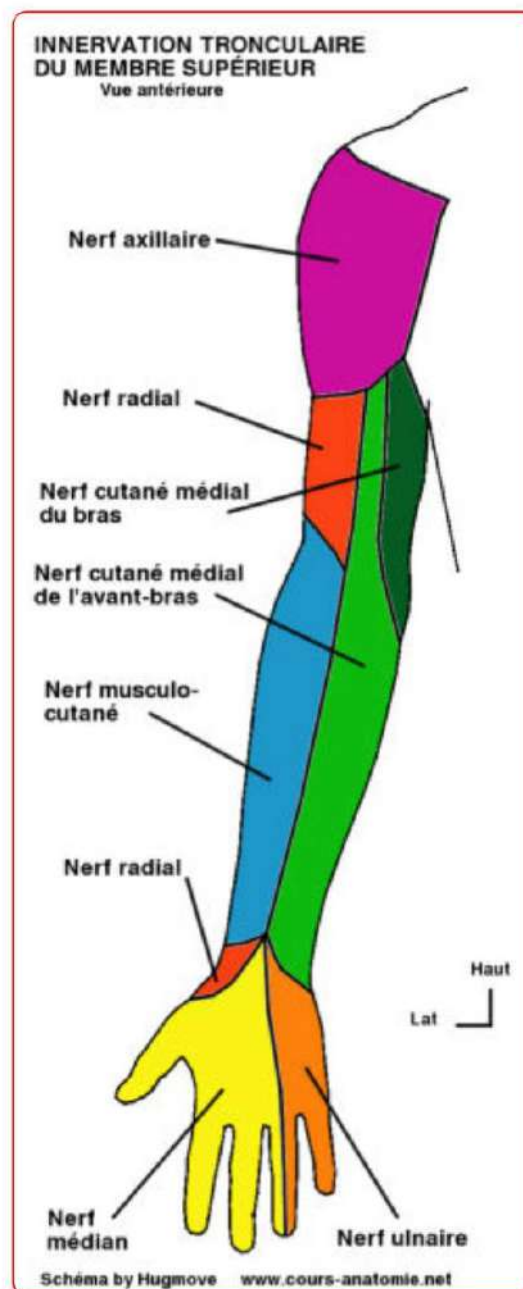
-Ce M veineux est important car il s'agit du **lieu des ponctions veineuses** (prises de sang)

Au niveau du bras :

-La **veine céphalique brachiale** prolonge la **veine céphalique antébrachiale** au dessus du coude. Elle draine une partie de l'avant bras et de la main et rejoindra la **veine axillaire** en profondeur au niveau de la **clavicule** dans le **sillon delto-pectoral**

-la **veine basilique du bras** prolonge la **veine basilique antébrachiale** et et pénètre plus rapidement en profondeur que la veine céphalique

C) Innervation et système lymphatique



-Tout part des **branches terminales** du **plexus brachial** qui est un réseau de nerfs à la racine du MS.

-ainsi **3 nerfs** issus de ce plexus vont innerver le MS : **radial, ulnaire et médian**.

En proximal :

-Le **creux axillaire (pédicule axillaire)** est donc non seulement un **point de faiblesse** à cause de la **vascularisation importante**, mais aussi par la **présence du plexus brachial**.

Il y a ainsi **3 pédicules distincts** au niveau du bras +++ :

- ❖ Le **nerf radial** dans le **sillon bicipital latéral** ;
- ❖ **L'artère humérale, les 2 veines humérales et le nerf médian** dans le **sillon bicipital médial**
- ❖ **Le nerf ulnaire = cubital** et les **vaisseaux associés** sont situés à la **face postérieure** de l'humérus.

(Petite parenthèse à propos des sillons bicipitaux, il s'agit de dépressions dans le muscle du biceps brachial qui laisse passage à différents éléments ici vasculaires et nerveux, il ne faut pas les confondre avec les espaces axillaires qui sont formés par les muscles petit rond, grand rond triceps et l'humerus)

Au niveau des **espaces axillaires** décrits précédemment,

-on note le passage du **nerf radial** dans **l'espace axillaire inférieur**, il est par la suite **plaqué** contre la face postérieure de l'humerus

-le **nerf axillaire** sort quant à lui par **l'espace axillaire latéral**

- Le prof mentionne également les nerfs **sous-cutanés** et **musculo-cutané** (ce dernier innerve le biceps). Le **nerf musculo cutané** devient **sensitif** au niveau de **l'avant bras** (il est donc d'abord **moteur** au niveau du bras pour le biceps puis **sensitif** pour l'avant bras)

En distal :

Les branches terminales des **trois nerfs du bras** sont alors

- Une **branche terminale sensitive** du **nerf radial** donne la **sensibilité du 1er espace intermétacarpien**.
- Le **nerf médian** suivant le **canal Carpien +++**, s'occupe de la **sensibilité des 3 premiers espaces intermétacarpiens**, il apporte la **motricité de la loge thénarienne**.
- Le **nerf ulnaire** suivant le **canal de Guyon +++**, innerve les muscles de la **loge hypothénarienne** et donne la **sensibilité du 5e doigt et de la moitié du 4e doigt**.

Aparté sur le **canal carpien**, il s'agit d'une zone de transition avant-bras/main délimitée par la **deuxième rangée du carpe** qui contient le **nerf médian**.

Sur une section de la paume de la main on retrouve ainsi le canal carpien les éléments l'ayant traversé et des muscles intrinsèques tandis que sur la face dorsale de la main on retrouve beaucoup de tendons extenseurs des doigts

D'un point de vue lymphatique :

Les **réseaux lymphatiques** sont **satellites des veines**. Tous les éléments **infectieux** ou **tumoraux** se regrouperont dans les **nœuds lymphatiques** du **bras**, de l'**avant-bras** ou de la **main**, et même de la **paroi thoracique**.

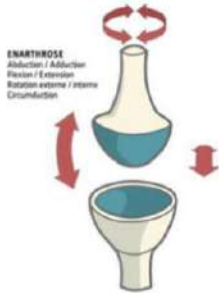

Par exemple, on cherche des **métastases du cancer du sein** dans le **creux axillaire** (pour la palpation lors du dépistage) +++.

Anatomie fonctionnelle du MS

Les principales fonctions du MS sont :

- L'**orientation** de la main ;
- La **prono-supination** grâce à la **rotation du radius autour de l'ulna** ;
- La **préhension** : car nous sommes un **bipède permanent** (caractéristique de l'homme)
- La **pince** : le **pouce est opposable** (tu relies index + pouce).

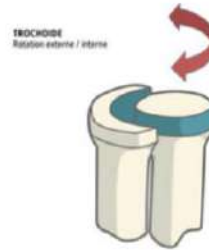Annexe articulation

Les 6 types	Représentation
Enarthrose = Sphéroïde 3 ddl	 <p>ENARTHROSE Abduction / Adduction Flexion / Extension Rotation externe / interne Circumduction</p>
Condylenne = Ellipsoïde 2 ddl	 <p>CONDYLIENNE Abduction / Adduction Flexion / Extension</p>

Trochoïde

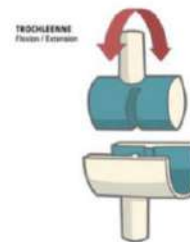
Mémo : Trochoïde => Cylindroïde

1 ddl



Trochlée = En poulie = Ginglyme

1 ddl

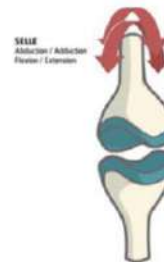


Toroïde = en selle

Mémo : en selle de cheval (ou de taureau => tauroïde)

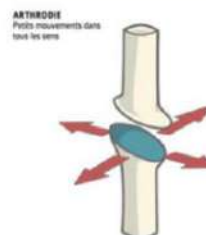
2 ddl

Emboîtement de 2 surfaces concaves opposées



Arthrodie = Plane

Faible amplitude



Mnémonos

Pour l'ordre des os du carpe

Sers La TaPette et Tais-Toi CocHonne

Sous Le Temps Pluvieux, Tintin Titille le Capitaine Haddock

Pour l'insertion du biceps

Court => Coraco. Et quand on contracte le biceps, la bosse va vers le haut, donc insertion sur le supra-glénoïdien.

Pour l'insertion du triceps

Quand on contracte le triceps, on réalise une extension du MS vers l'arrière. On oppose le "supra" du biceps à l'"infra" du triceps (pensez comme un go muscu).

Pour la localisation des veines

Le basilique a une odeur particulière, un peu comme les aisselles, donc la veine basilique est proche du creux axillaire en médial. Sinon pensez au basilic dans Harry Potter qui vit dans les profondeurs de Poudlard => la basilique est la + profonde et médiale.

Pour le passage des nerfs dans les canaux

Guyon avec le u de ulnaire VS Carpien car on dit "muet comme une carpe" avec le "m" pour médian.

Pour l'innervation :

Radial comme "raide" => innervation latérale et postérieur pour l'extension

Ulnaire car c'est le nerf du rapprochement et de l'écartement des doigts, si vous écartez les doigts, le + gros écartement sera entre vos 4e et 5e doigts formant un U.

Dédis photos 

