

Membre inférieur

By molinaribosome



Sommaire

- **Squelette :**

- squelette de l'os coxal

- squelette de la cuisse

- squelette de la jambe

- squelette du pied

- **Articulation**

- articulation coxo-fémorale

- articulation du genou

- articulation de la cheville

- **Anatomie de profondeur et de surface**

- muscle

- vascularisation



Introduction

- Fonction: **porter le corps**
- **Déambulation**
- **Locomotion**
- Permet la position **érigée**: position **économique**
-
- Articulations **stables** et **rigides**
-
- Fortes **contraintes articulaires**: abime le cartilage= **arthrose**
-

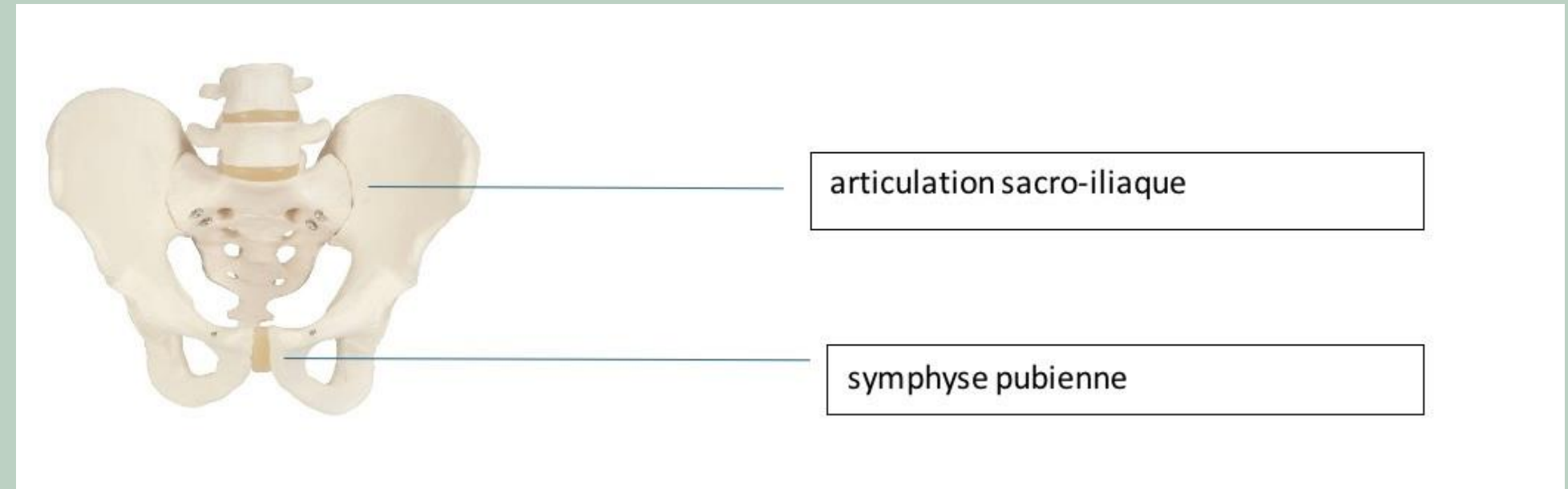
Membre inférieur = membre **pelvien**: composé des **deux os coxaux**, du **sacrum**, du **fémur** et de la **fibula**.



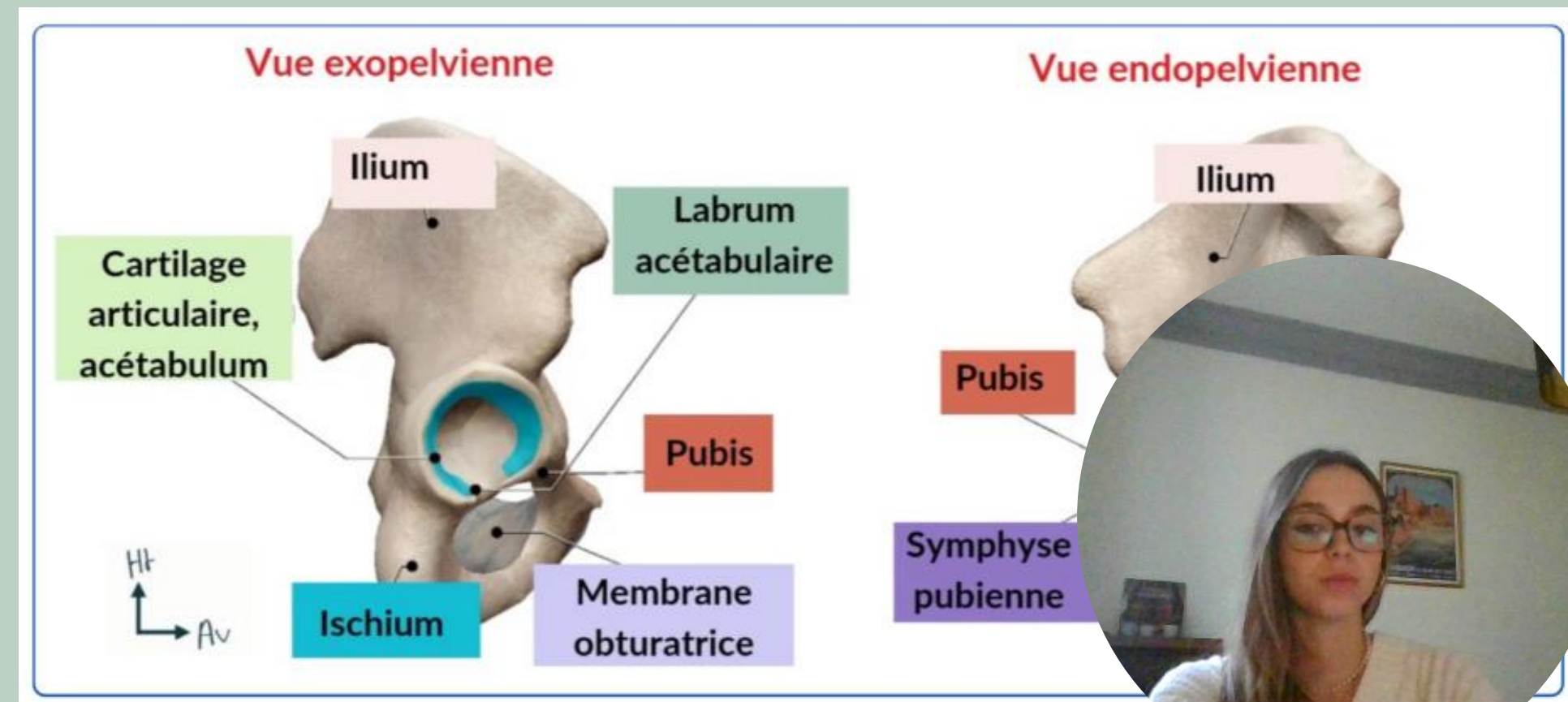
I) le squelette du MI

1) Squelette de l'os coxal

Bassin: **2 os coxaux** et **sacrum**
reliés par **2 articulations sacro iliaques** et la
symphyse pubienne



Os coxal= **réunion de trois os**: ilion, ischion, pubis
ils sont fusionnés au niveau de l'acetabulum
os coxal: aspect **d'hélice d'avion**



Vue exopelvienne, latérale de l'os coxal:

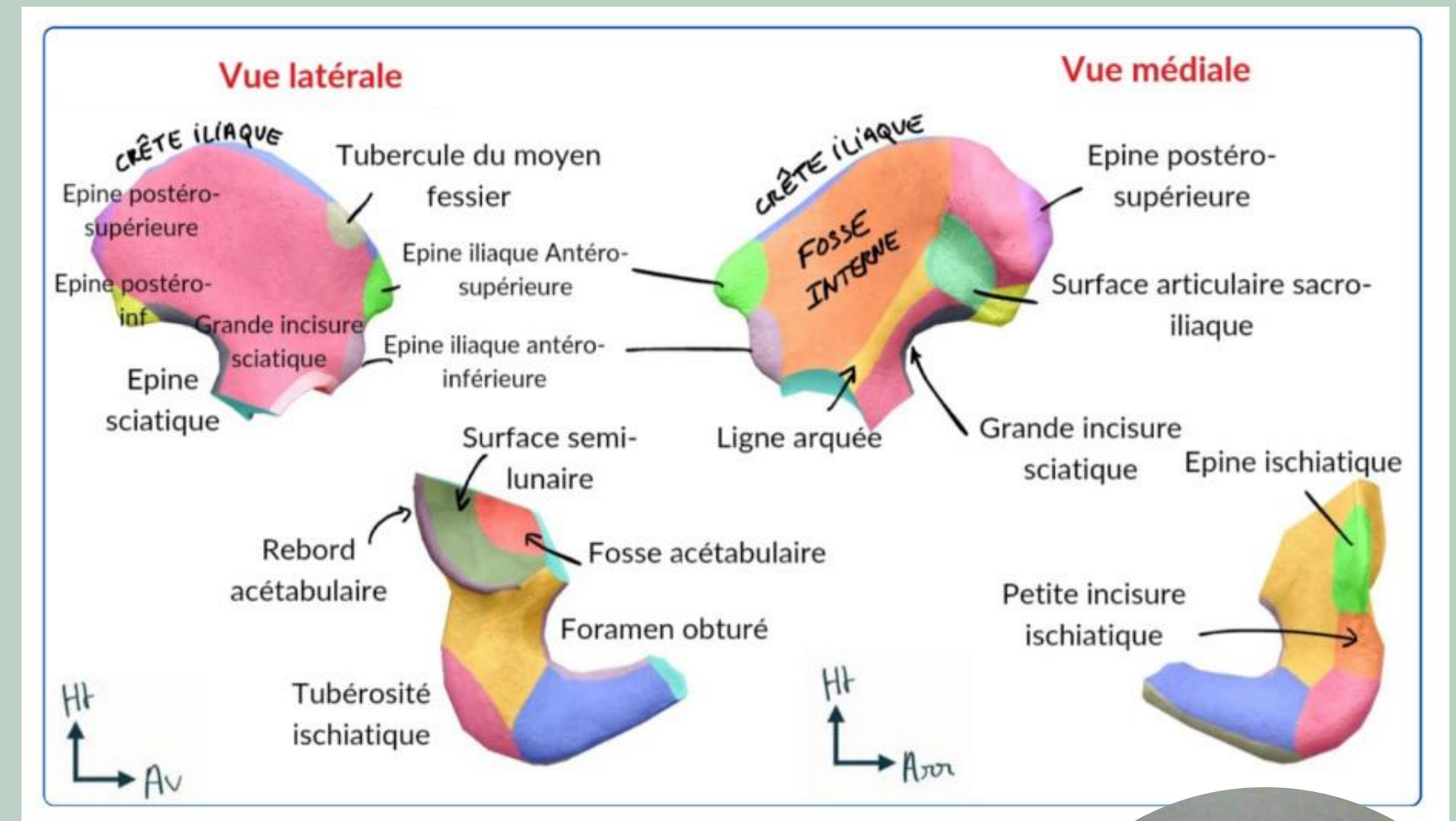
crête iliaque : L4-L5

en avant :


- L'épine iliaque antérosupérieure = EIAS
- L'épine iliaque antéroinférieure = EIAI
- L'échancrure interépineuse antérieure
- La branche ilio-pubienne.

en arrière :

- L'épine iliaque postéro-supérieure = EIP
- L'épine iliaque postéro-inférieure = EIPI
- L'échancrure interépineuse postérieure
- La grande échancrure sciatique
- La petite échancrure sciatique
- L'ischion et sa tubérosité ischiatique ;
- La branche ischio-pubienne.



Trois zones : fosse iliaque externe, surface articulaire de l'acétabulum, foramen obturé, la membrane obturatrice



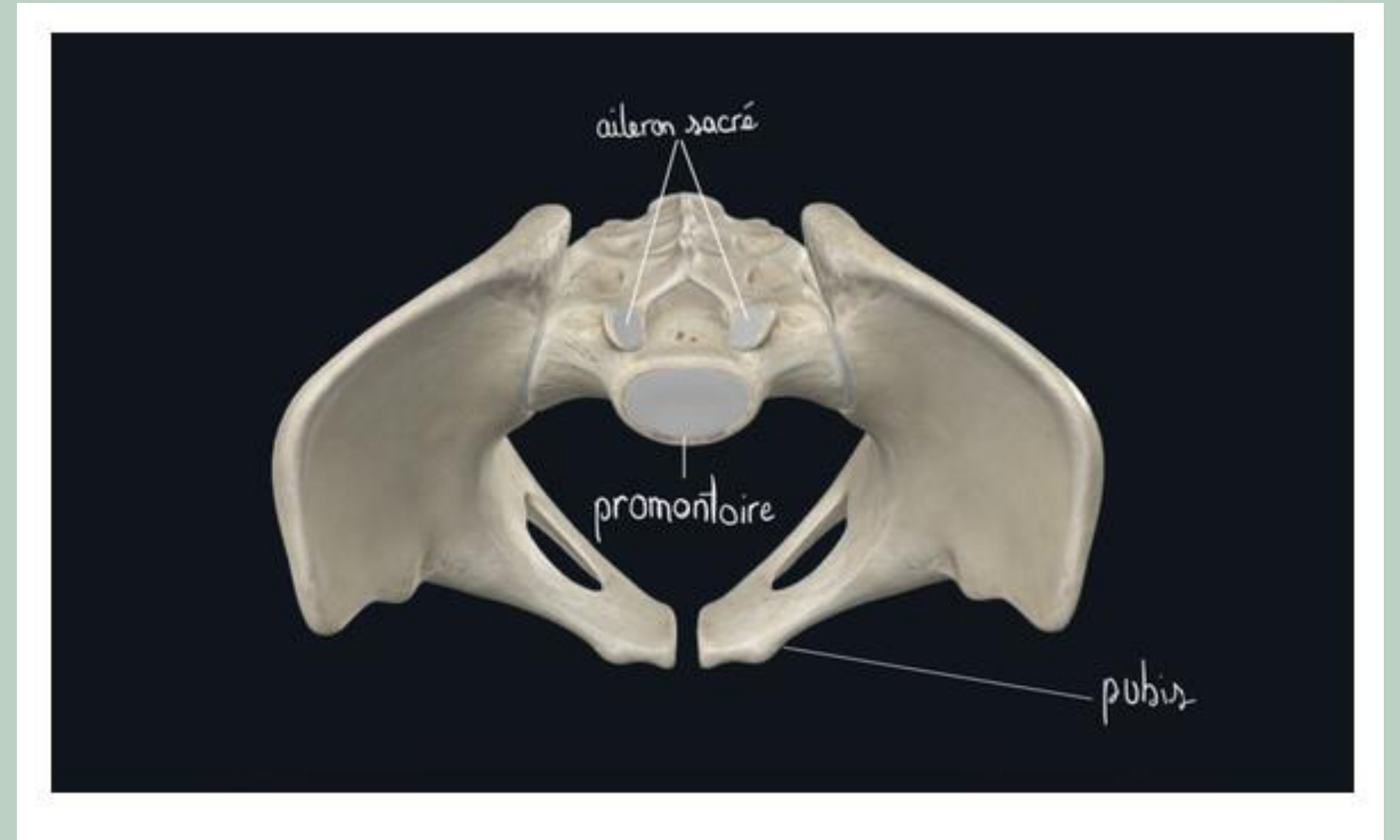
vue médiale, endopelvienne de l'os coxal :

- La crête iliaque
- EIPS, échancrure interépineuse postérieure , EIPI;
- EIAS, échancrure interépineuse antérieure, EIAI
- grande incisure ischiatique, épine ischiatique, petite incisure ischiatique
- La **ligne innominée** qui rejoint le pubis (en faisant un angle de 4° avec l'horizontale) en avant et délimite :
 - La fosse iliaque interne au-dessus de la ligne innominée =cavité abdomino-pelvienne
 - Le petit bassin, la cavité pelvienne au-dessous de la ligne innominée : foramen obturé, symphyse pubienne... (le plus profond)



Vue supérieure :

- Le **pubis**
- La **ligne innominée** : visible seulement sur vue **endopelvienne** ou supérieure
- L'**aileron sacré**
- Le **promontoire** = bord antérieur du plateau vertébral sacré S1.

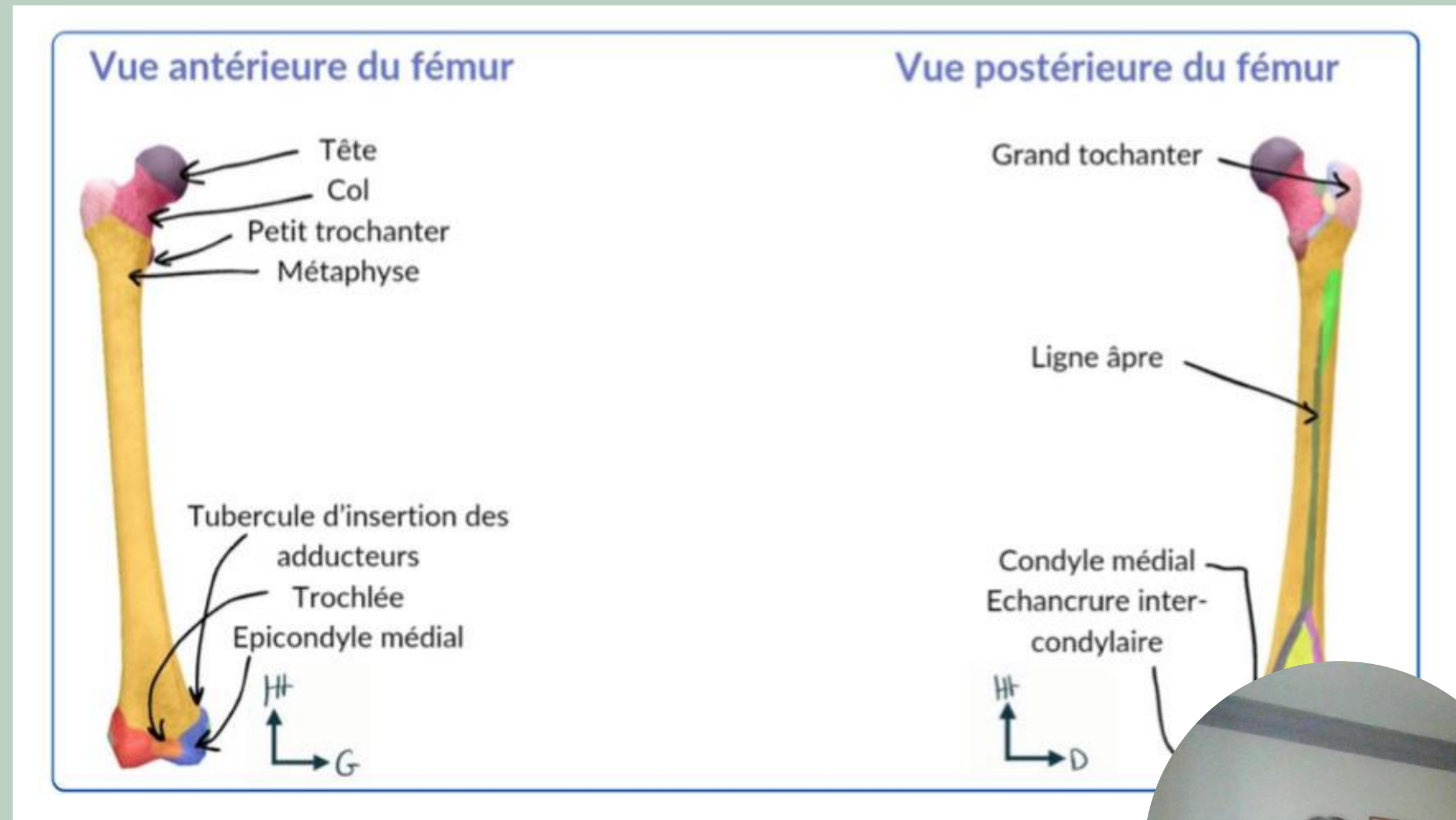


2) Squelette du fémur :

-Unique os de la cuisse

-la tête fémorale dont le diamètre varie entre 46 et 52 mm et forme le 2/3 d'une sphère

-Os le plus long du corps humain



En antérieur on
retrouve :

En

proximal

-La tête qui doit être alignée avec

le grand trochanter

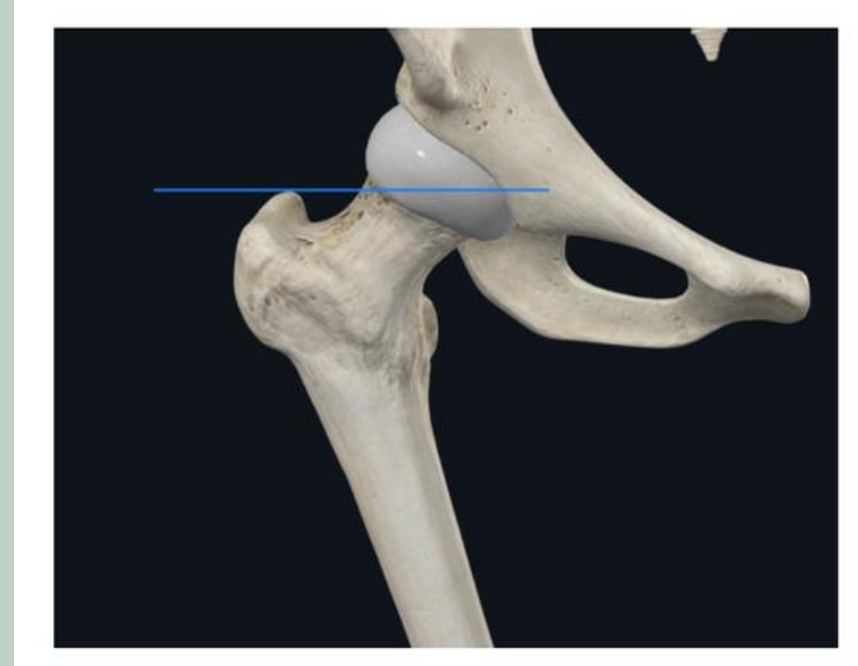
-un rétrécissement appelé col anatomique

-deux tubérosités : le grand et le petit trochanter

En


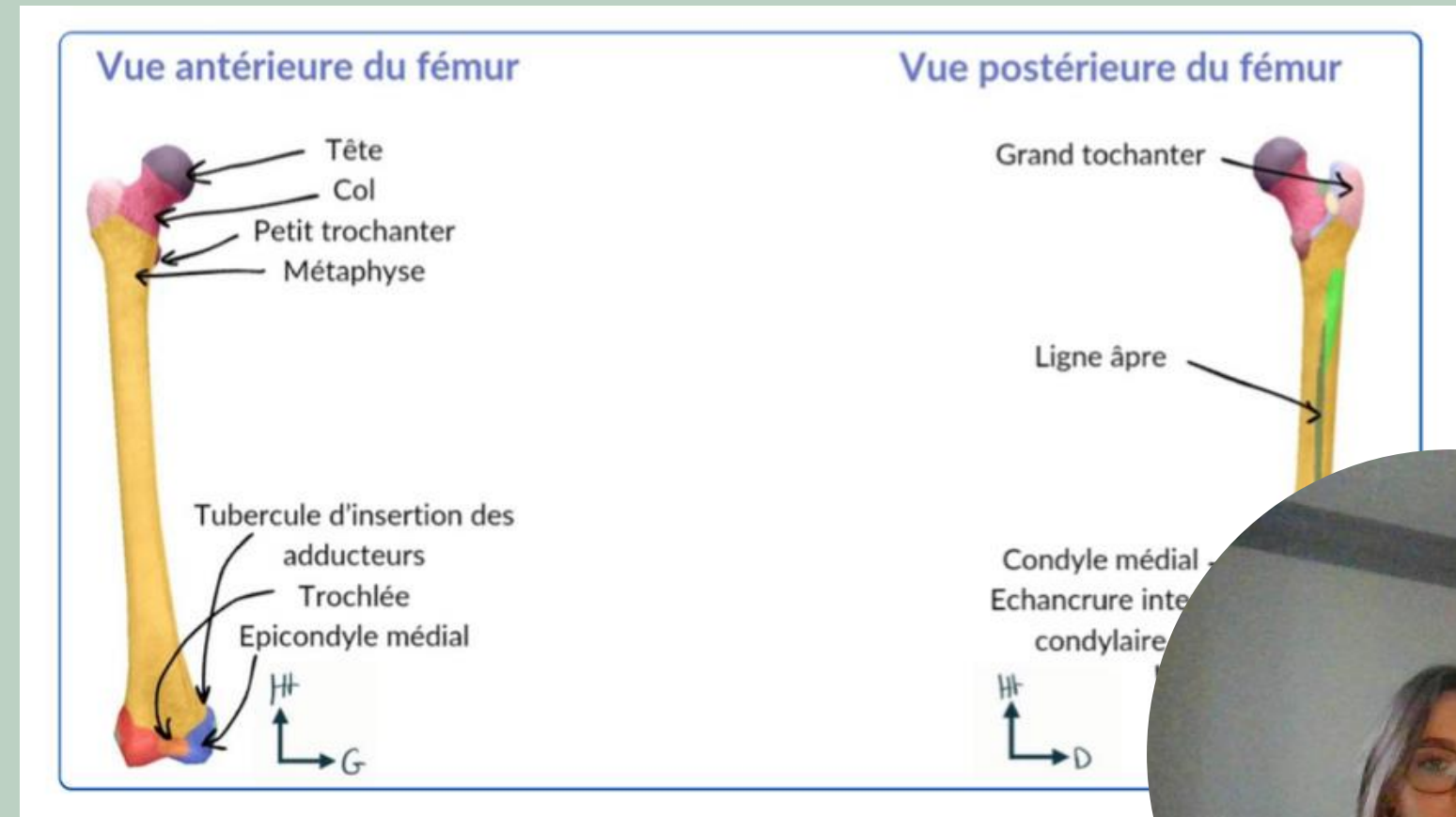
distal

-deux condyles fémoraux (médial et latéral) se réunissant pour s'articuler avec la patella (rotule)



°Les cols sont des zones rétrécissements et surtout de faiblesses : 40% des fractures concernent la région du col anatomique

°Le reste des fractures: zone intertrochanterique = col chirurgical




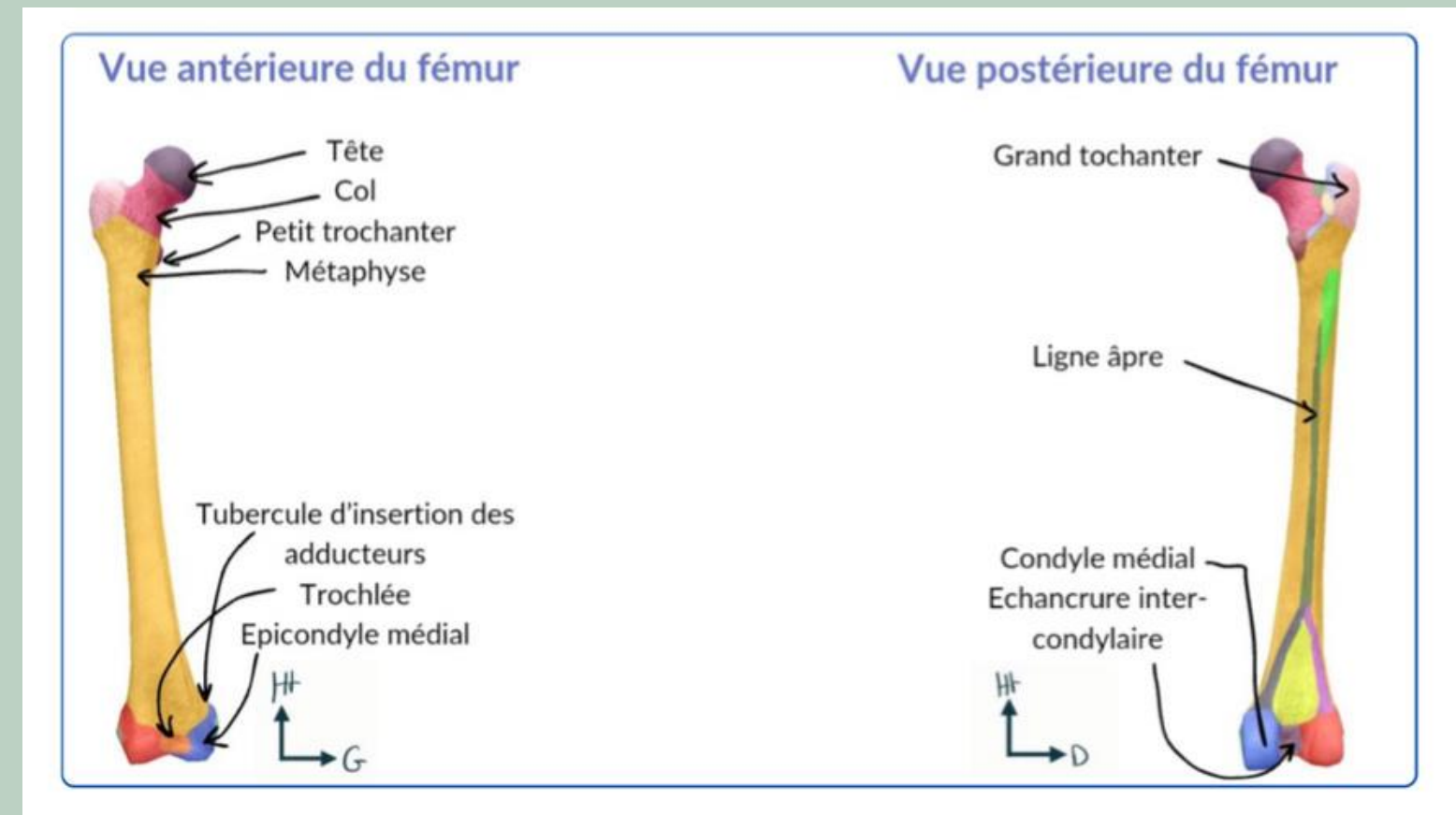
En postérieur on retrouve

En proximal

- col du fémur
- petit trochanter.
- face supérieure et latérale du grand trochanter
- ligne inter-trochantérique bien + visible en postérieur
- fossette digitale ou trochantérique sur la face médiale du grand trochanter, point d'insertion des muscles pelvi-trochantériens
- ligne âpre point d'accroche important pour les muscles de la cuisse.

En distal

- relief des condyles fémoraux
- échancrure entre les deux SA: l'échancrure intercondyloire qui donne lieu à l'insertion des ligaments croisés
- la bifurcation de la ligne âpre en médial et latéral
- deux épicondyles : médial et latéral
- le tubercule des adducteurs, lieu de passage du pédicule fémoral initialement à la partie antérieure du fémur qui devient à cet endroit le pédicule poplité postérieur



3) Squelette de la jambe

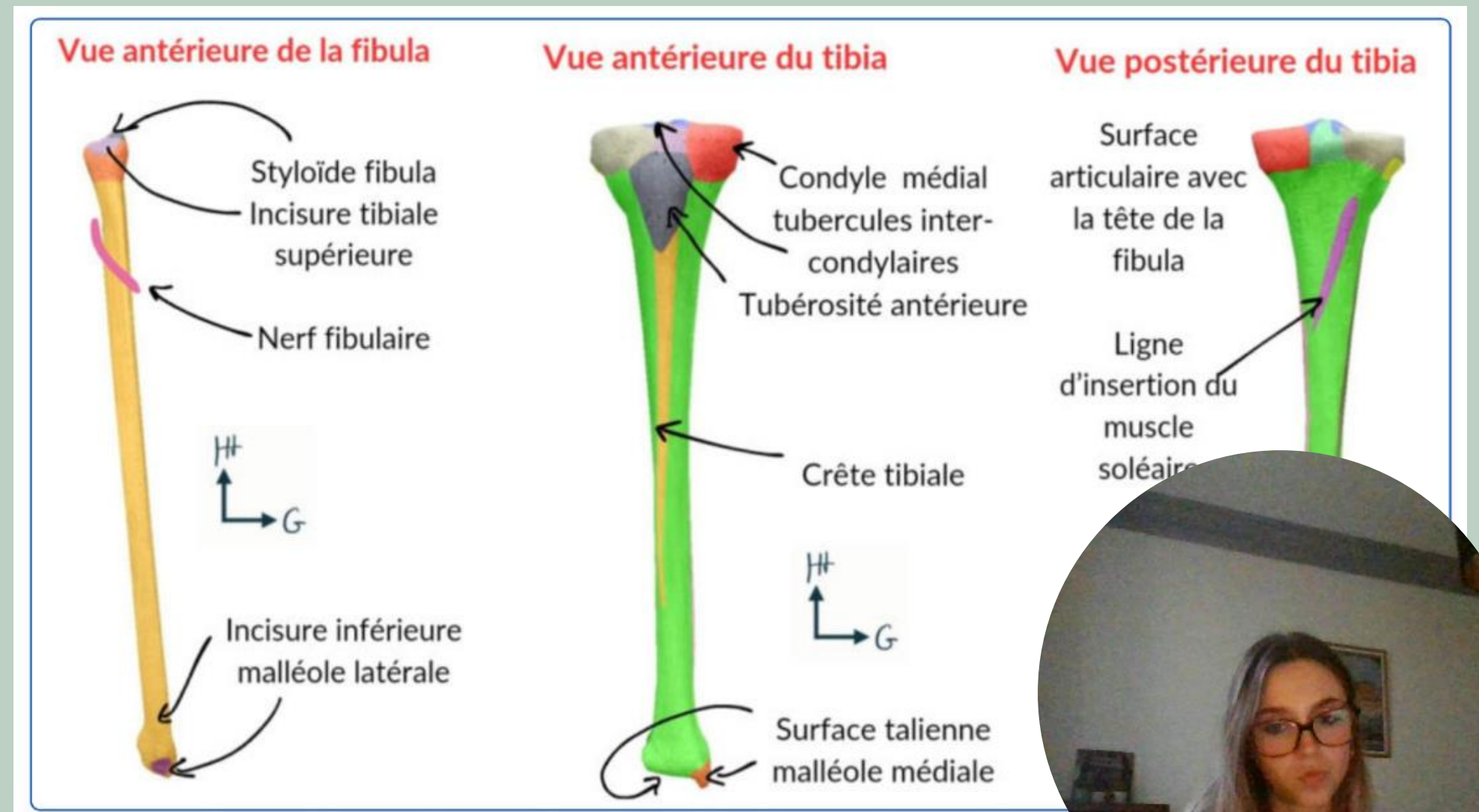
- deux os : le **tibia** et la **fibula**
- tibia **massif** et dans l'axe de la jambe
- la fibula, **latérale** n'a pas d'intérêt fondamental (greffes osseuses)

Sur une vue antérieure :

On observe en proximal deux **condyles tibiaux** :

- Le condyle **latéral**: **convexe**, s'articule avec le **condyle fémoral latéral**. En dessous de ce condyle tibial latéral s'insère la **tête de la fibula** on parle d'**articulation tibio-fibulaire supérieure**.
- Le condyle **médial**, **concave** qui s'articule avec le **condyle fémoral médial**

On note également la **tubérosité tibiale antérieure (TTA)** qui est le lieu d'insertion du **ligament rotulien**


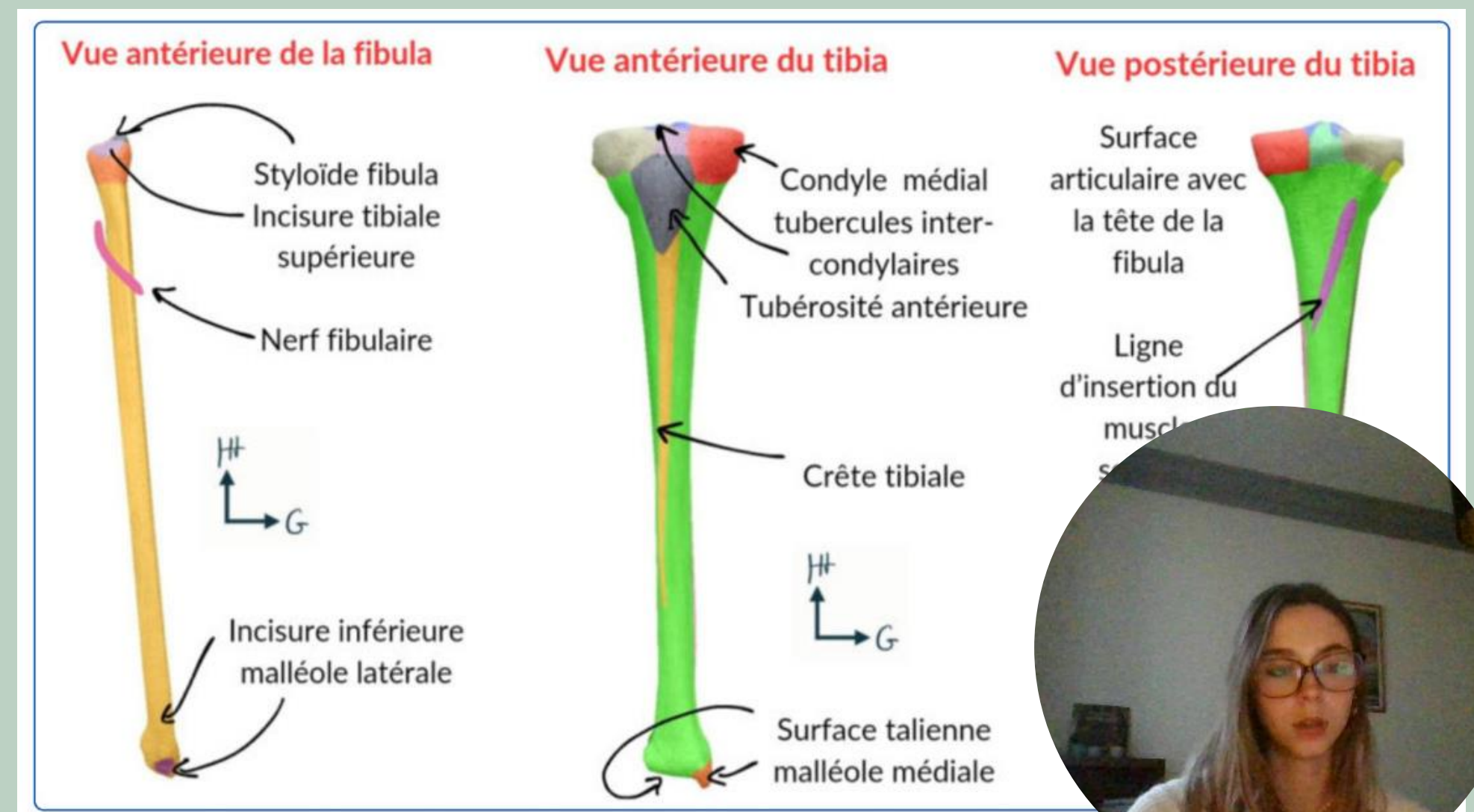
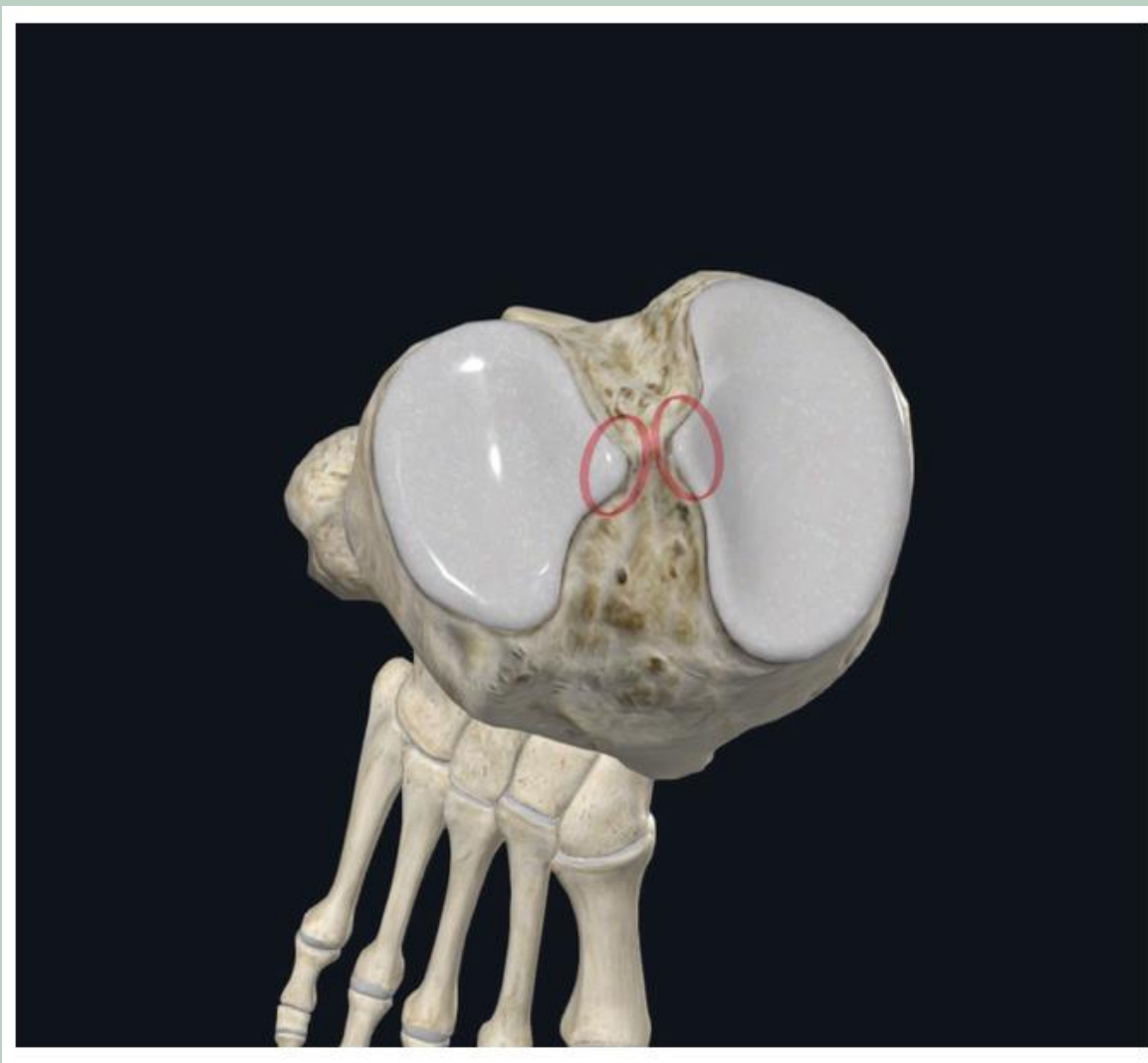


Sur une vue supérieure :

On peut voir entre les **condyles tibiaux** voir les **tubercules intercondyliaires**, médial et latéral.

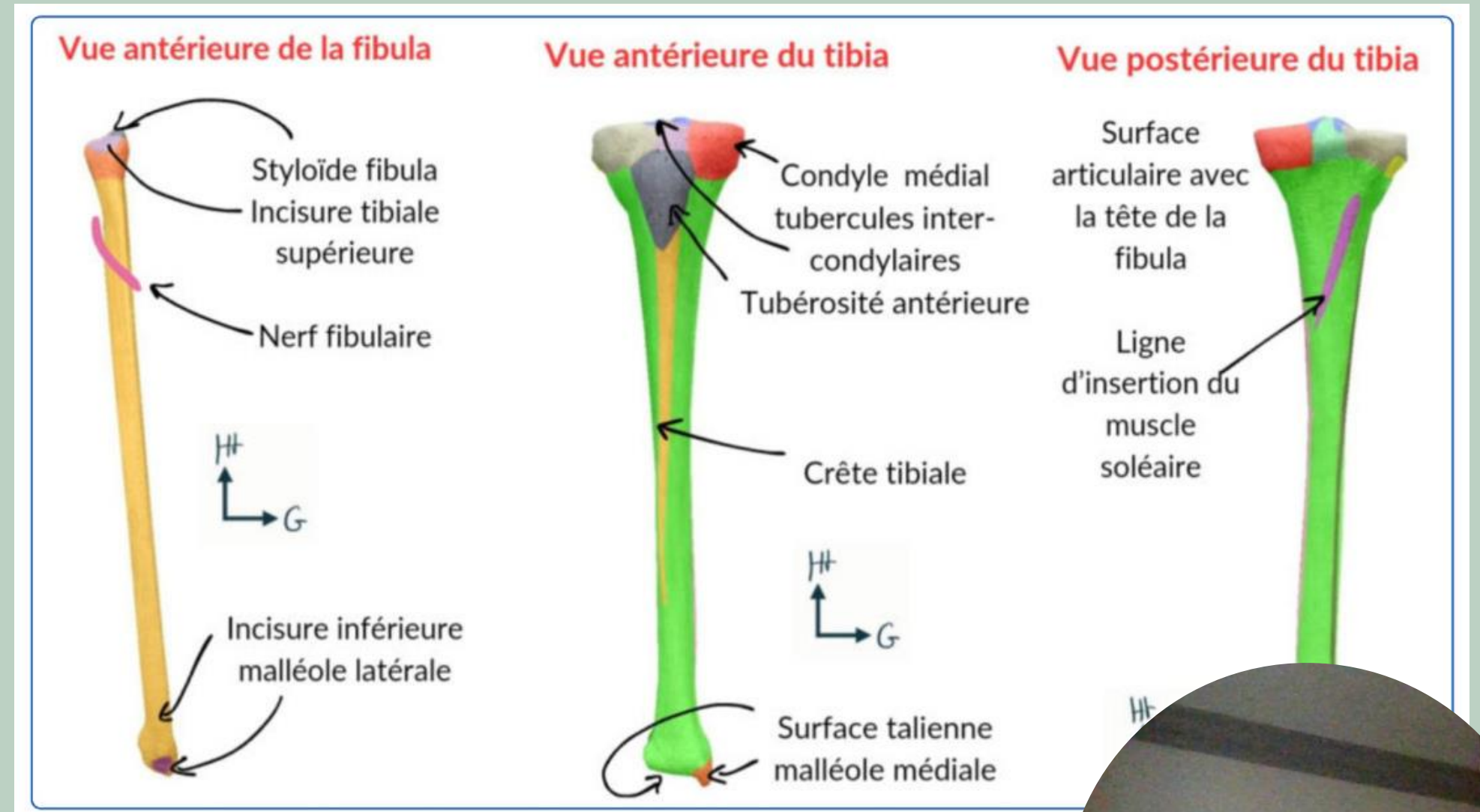
Sur une vue postérieure

- le site d'articulation tibio-fibulaire supérieure
- une ligne d'insertion pour le **muscle soléaire**



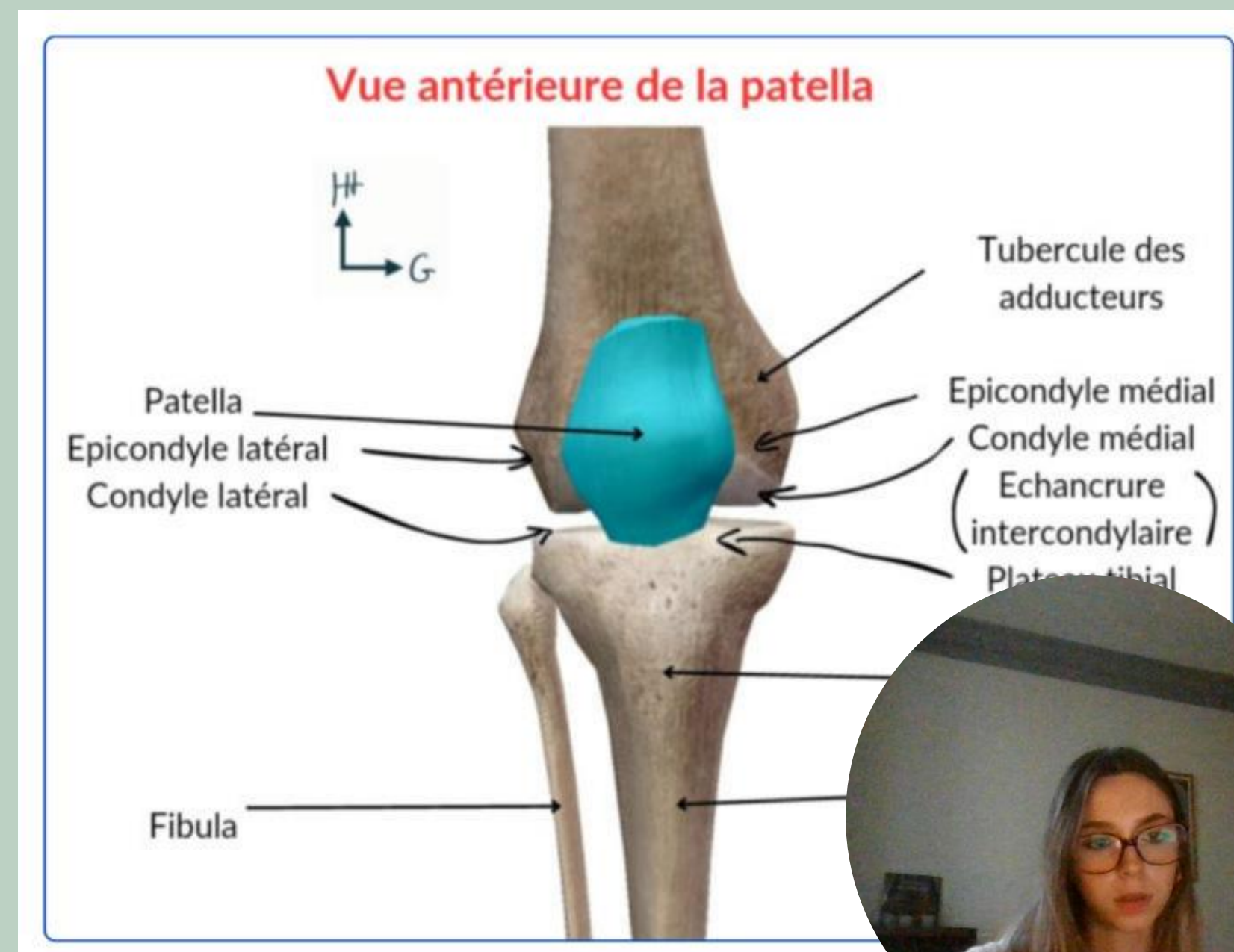
Sur l'extrémité inférieure :

- articulation tibio-fibulaire inférieure qui participe à l'articulation de la cheville
- le pilon tibial
- la maléole latérale (sur la fibula)
- la maléole médiale (sur le tibia)



La patella:

- os **sésamoïde constant**+
- limitée en arrière par le **fémur** et au dessus par le **muscle quadriciptal**
- élément essentiel de **l'appareil extenseur du genou** .
- les **quatre chefs du quadriceps** se réunissent en un **tendon quadriciptal** sur le bord supérieur de la rotule.
- ce tendon se prolonge en **ligament rotulien** qui lui-même s'insère sur la **tubérosité tibial antérieure**
- sur les cotés des **ailerons rotuliens** servent à la stabilité.
- le genou est **PALPABLE** en sous cutané :fémur, patella et tibia



4) Le squelette du pied

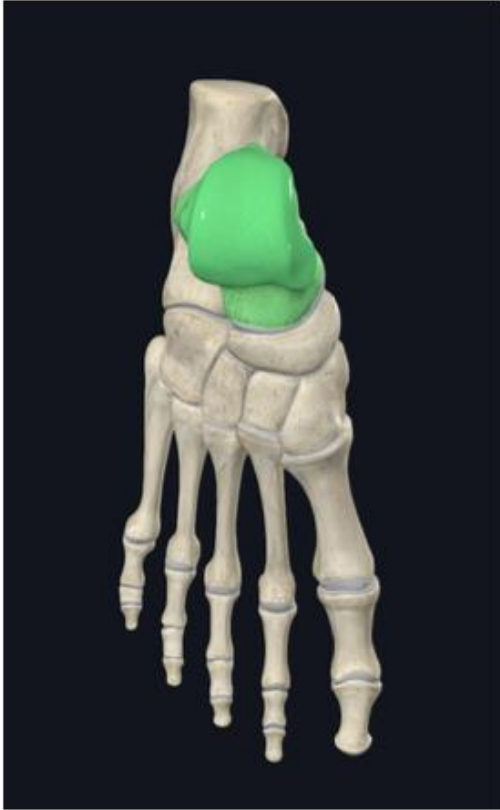On peut séparer le squelette du pied en deux parties, le **tarse** et le **métatarse**

Le tarse :

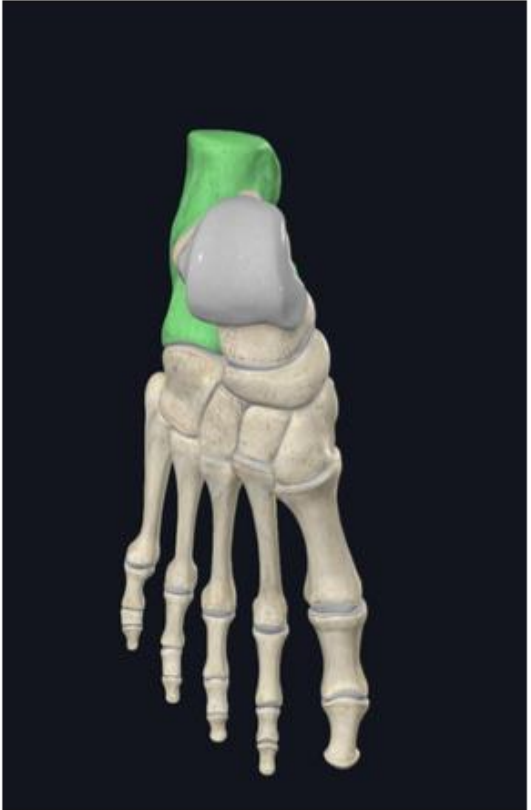Postérieur:

Antérieur:

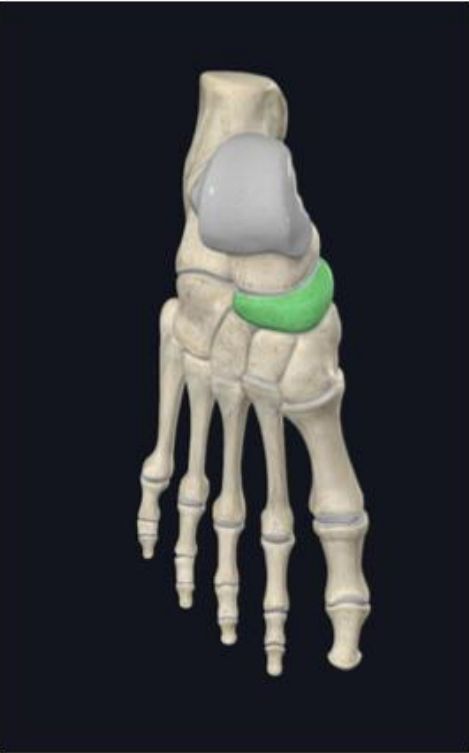Le talus :



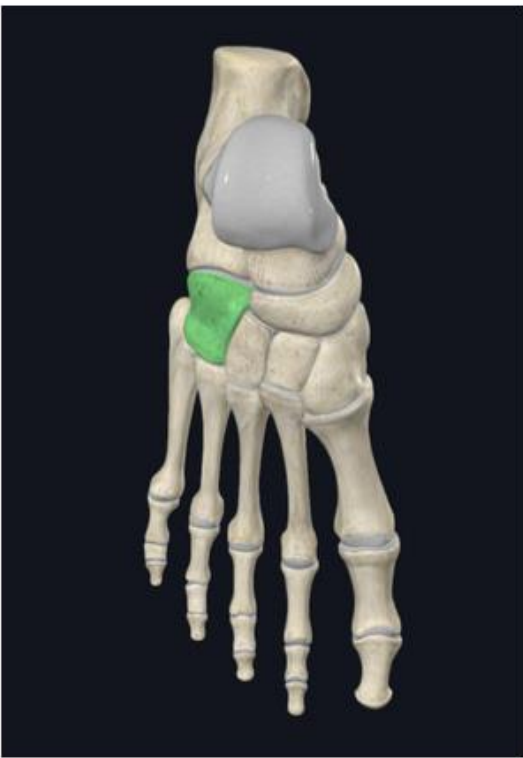
Le calcanéus



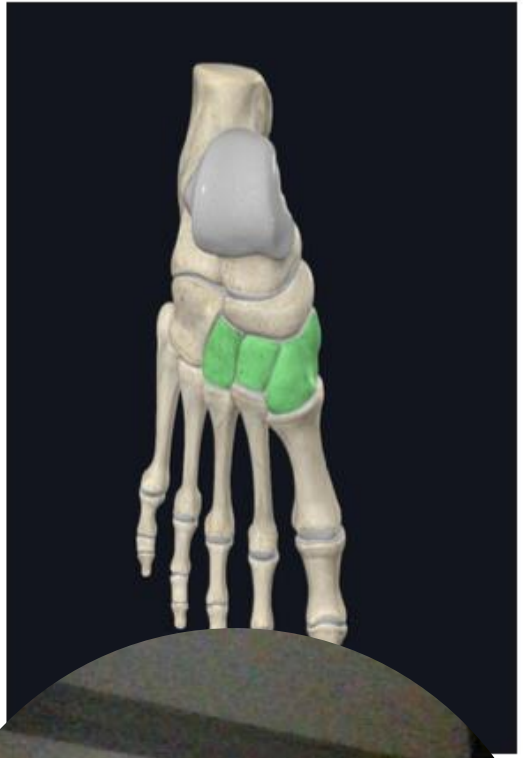
Le naviculaire.




Le cuboïde.



Les trois cunéiformes



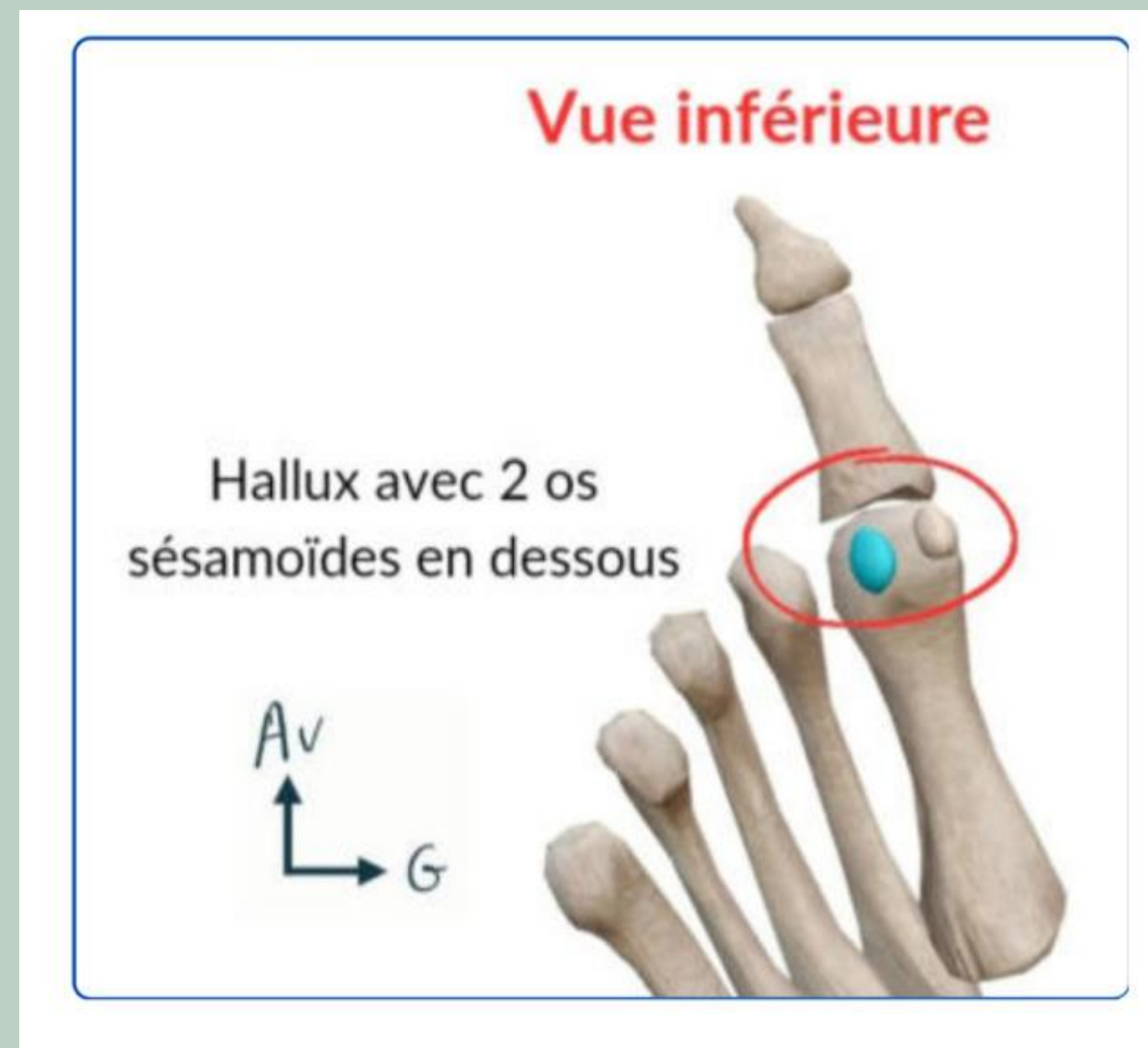°Le tarse postérieur reçoit l'axe jambier par l'intermédiaire du **tibia**



Le métatarse :

Le métatarse : au nombre de **5 os** qui se prolongent par les **phalanges** (orteils).

Le premier s'appelle **l'hallux**



II) articulation du MI

distinction entre :

Les articulation **synoviales/diarthrose** : mobile, ligament, capsule articulaire, cartilage hyalin, synovie ++
articulations **syssarcoses** non cartilagineuse

1) Articulation sacro-iliaque :

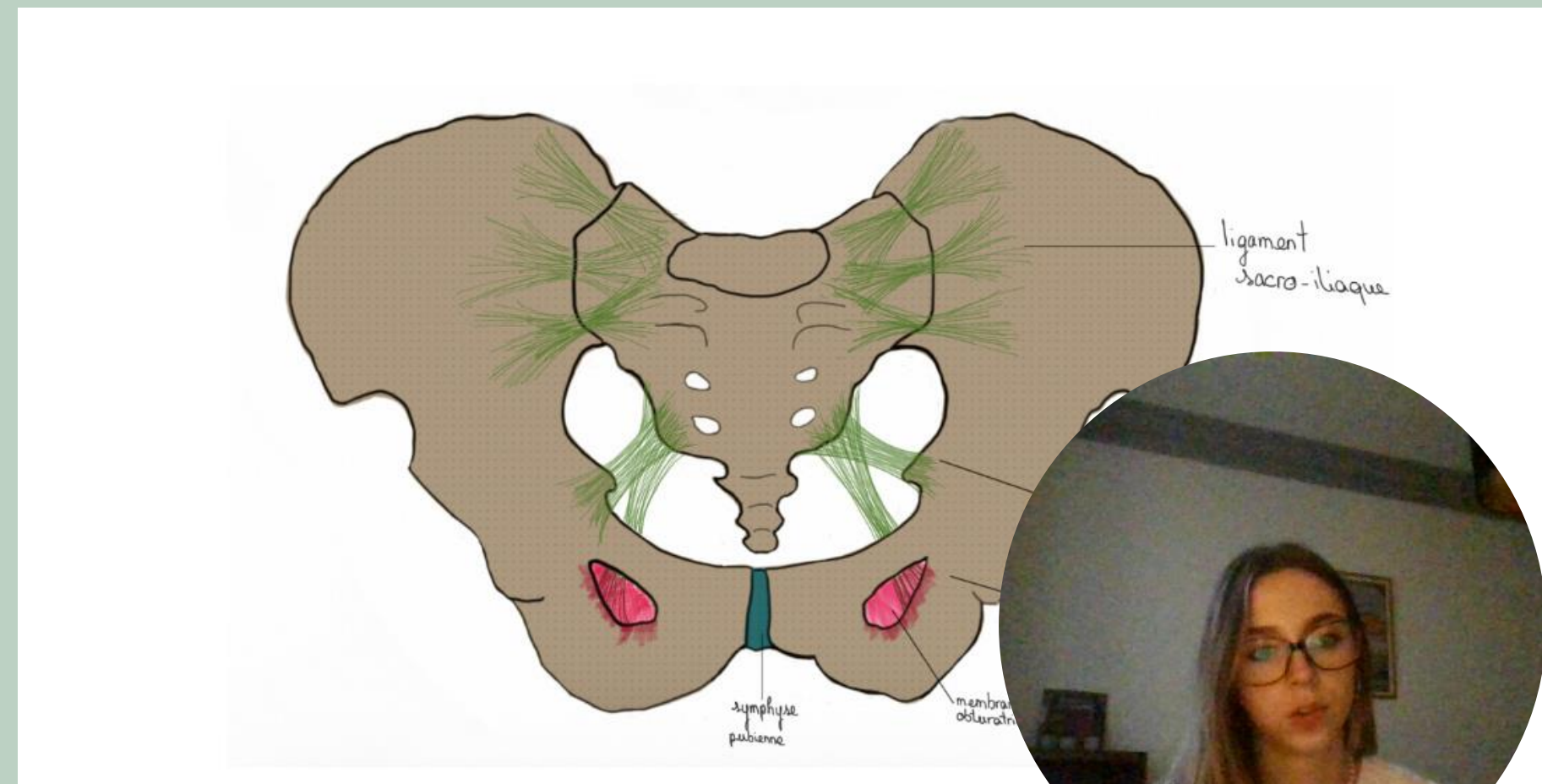
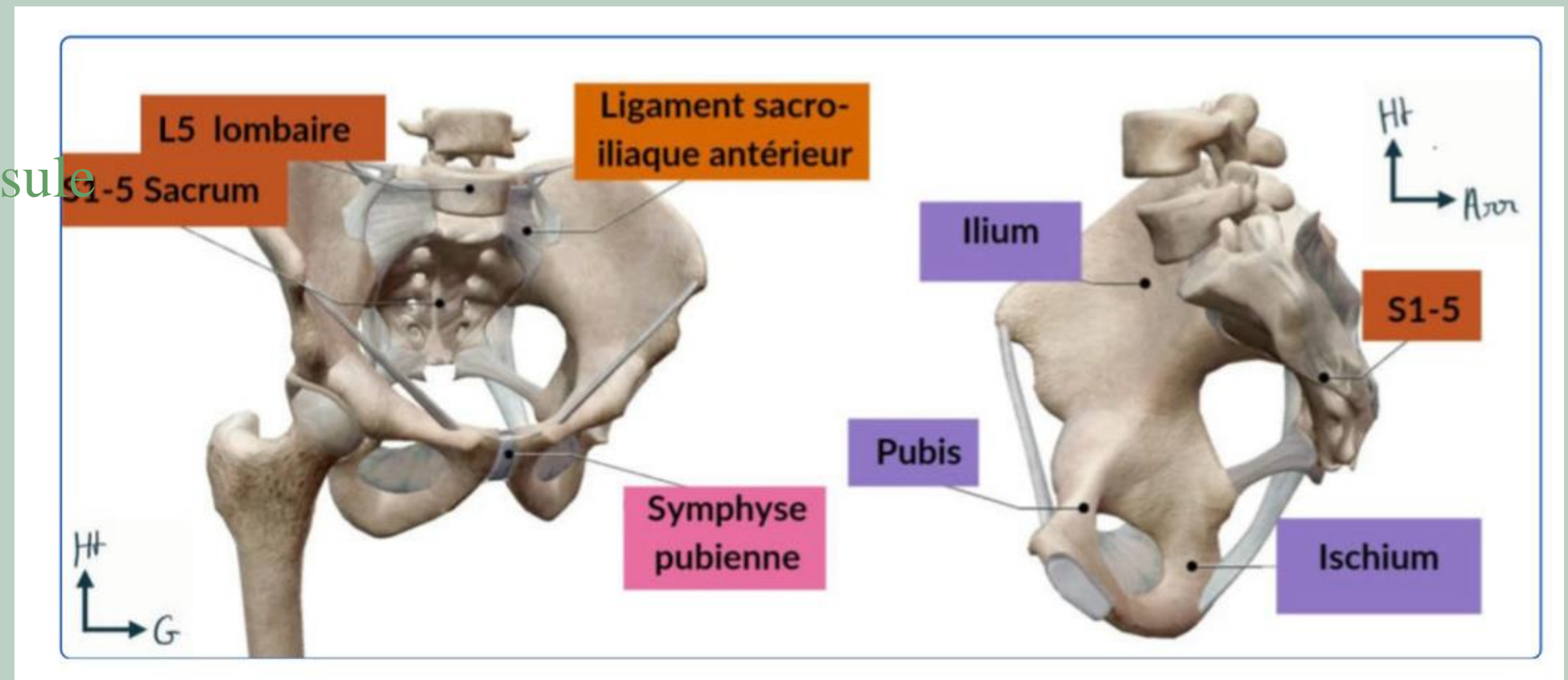
trois ligaments importants qui relient le **sacrum** a l'**os coxal**:

- Le ligament **sacro-épineux** qui se dirige en **avant**
- Le ligament **sacro-tubéreux** qui se dirige en **arrière et vers le bas**
- Le ligament **sacro iliaque antérieur**

-L'articulation sacro iliaque est **plane**, **peu mobile**, maintenue par les **ligaments sacro-iliaques antérieurs**

-La **symphyse pubienne** qui est une articulation fibro-cartilagineuse très **peu mobile** entre les **deux os coxaux**

-**membrane obturatrice** qui laisse passer le **pédicule obturateur**

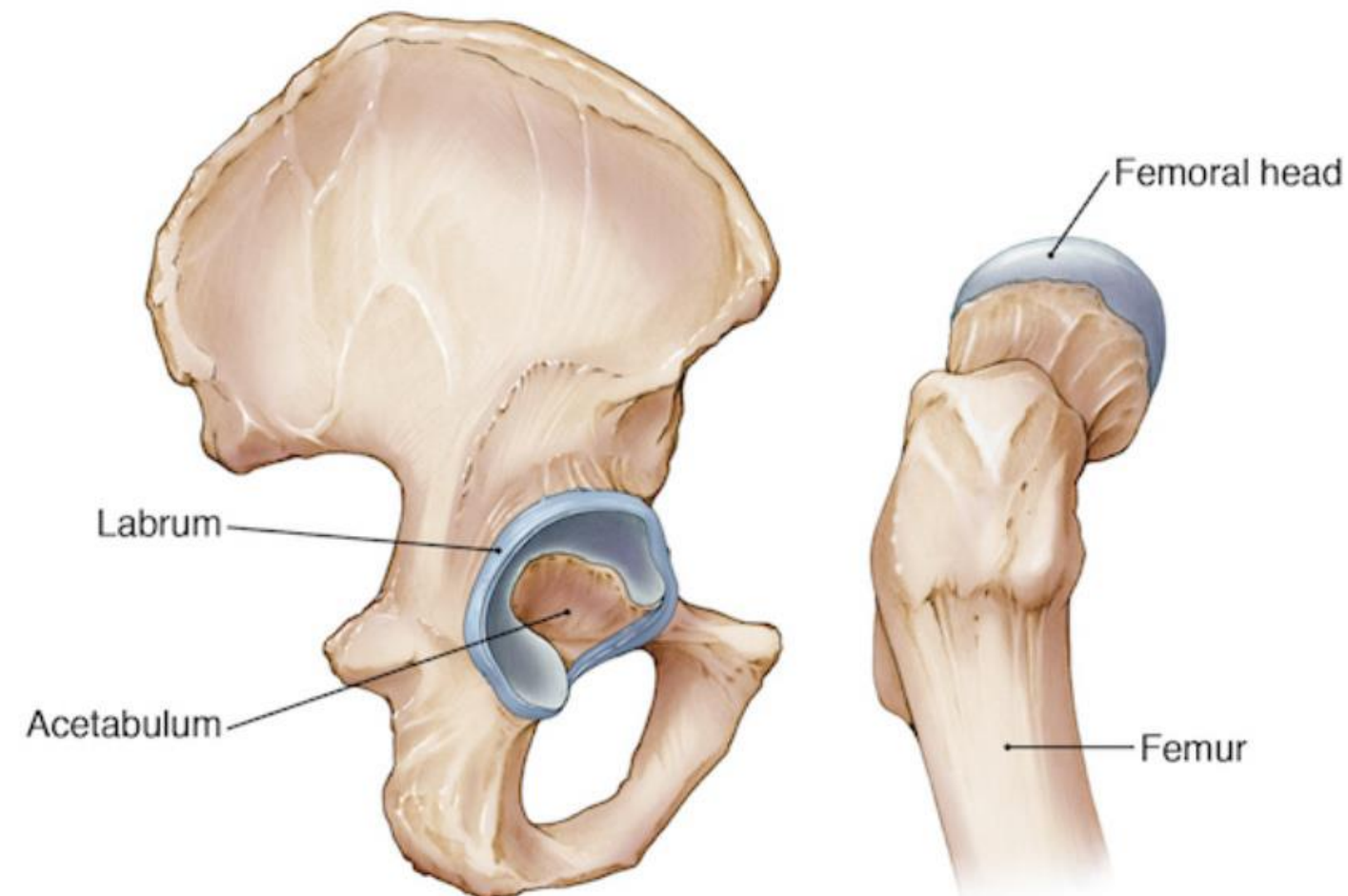


2) articulation coxo-fémorale

- L'articulation coxo-fémorale est **sphéroïde (3 DDL)**
- grande **congruence** puisque la tête fémorale forme le **2/3 d'une sphère**
- On trouve un **labrum** qui **augmente la congruence** entre la tête fémorale et la cavité cotyloïde

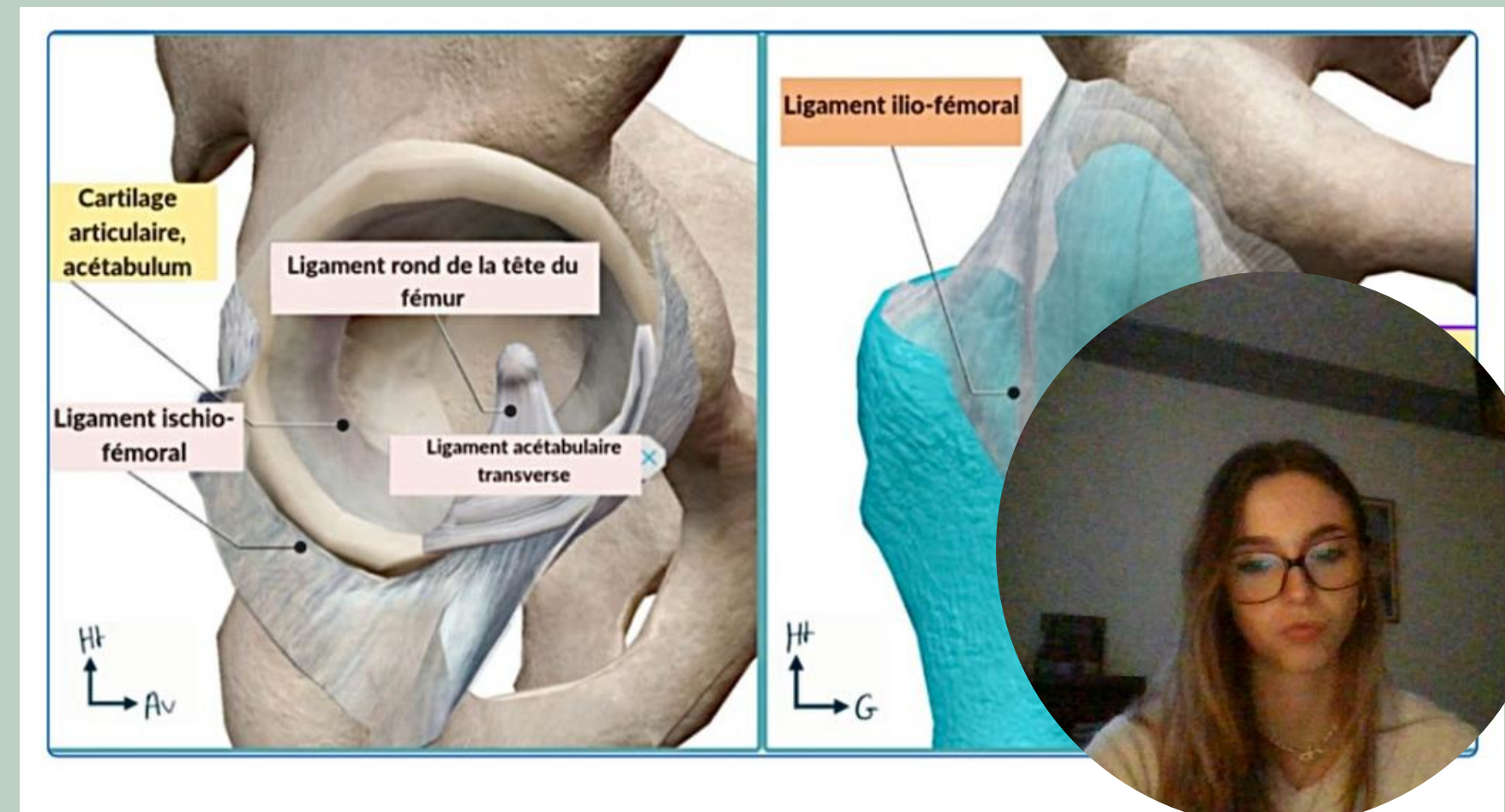
La **cavité cotyloïde** est composée de deux éléments :

- 1 - Une **surface articulaire semi-lunaire** en périphérie : le **labrum acetabulaire**
- 2 - Une **cavité acétabulaire non cartilagineuse** au centre.



-ligaments qui renforcent la capsule:

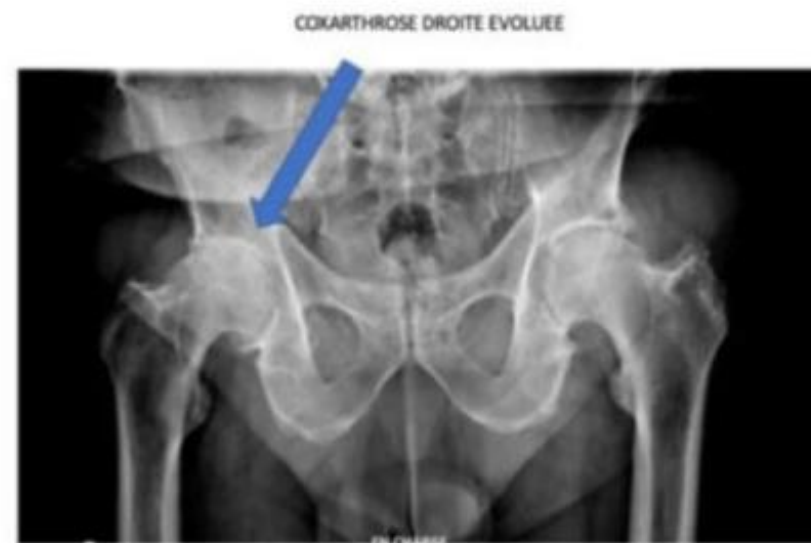- les ligaments **coxo-fémoraux**, **iliaux-fémoraux** et **ischio-fémoraux**
- luxation de la hanche** très **rare**: congruence, masses musculaires et gros ligaments stabilisant l'articulation
- ligament de la tête fémorale : contient une grande partie des **pédicules** qui vascularisent la tête fémorale
- > **luxation**: un risque de **nécrose de la tête fémorale**.



-La **capsule** renfermant l'articulation va jusqu'au **col fémoral**: fractures du col dites **intra-capsulaires**, les fractures per-trochantériennes sont **extra capsulaires**

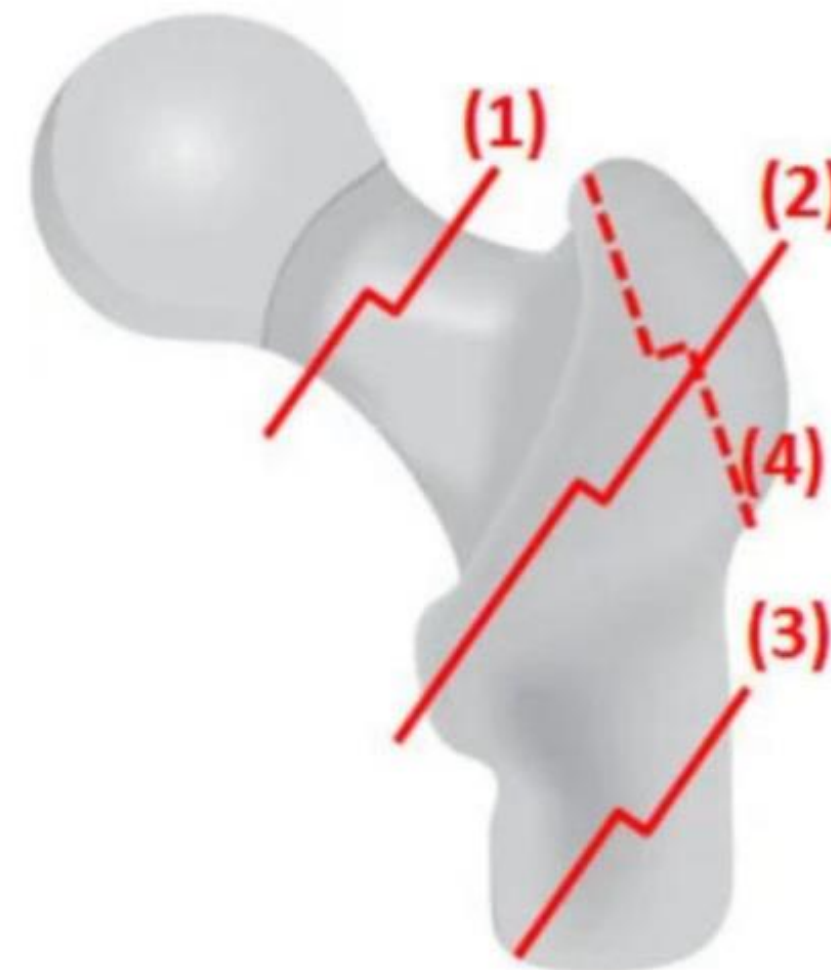
- fractures très courantes.

-fractures de la **diaphyse** qui provoquent une **impotence fonctionnelle totale**
arthrose très courante: poids du corps = **coxartrose**



Coxarthrose

- 1 = cervicale vraie = col => intra-capsulaire
- 2 = per trochantérienne => extra-capsulaire
- 3 = Sous-trochantérienne



3) Articulation du genou

trois articulations

Fémoro- tibiale (ellipsoïde) :latérale et médiale

Femoro-patellaire (ginglyme)

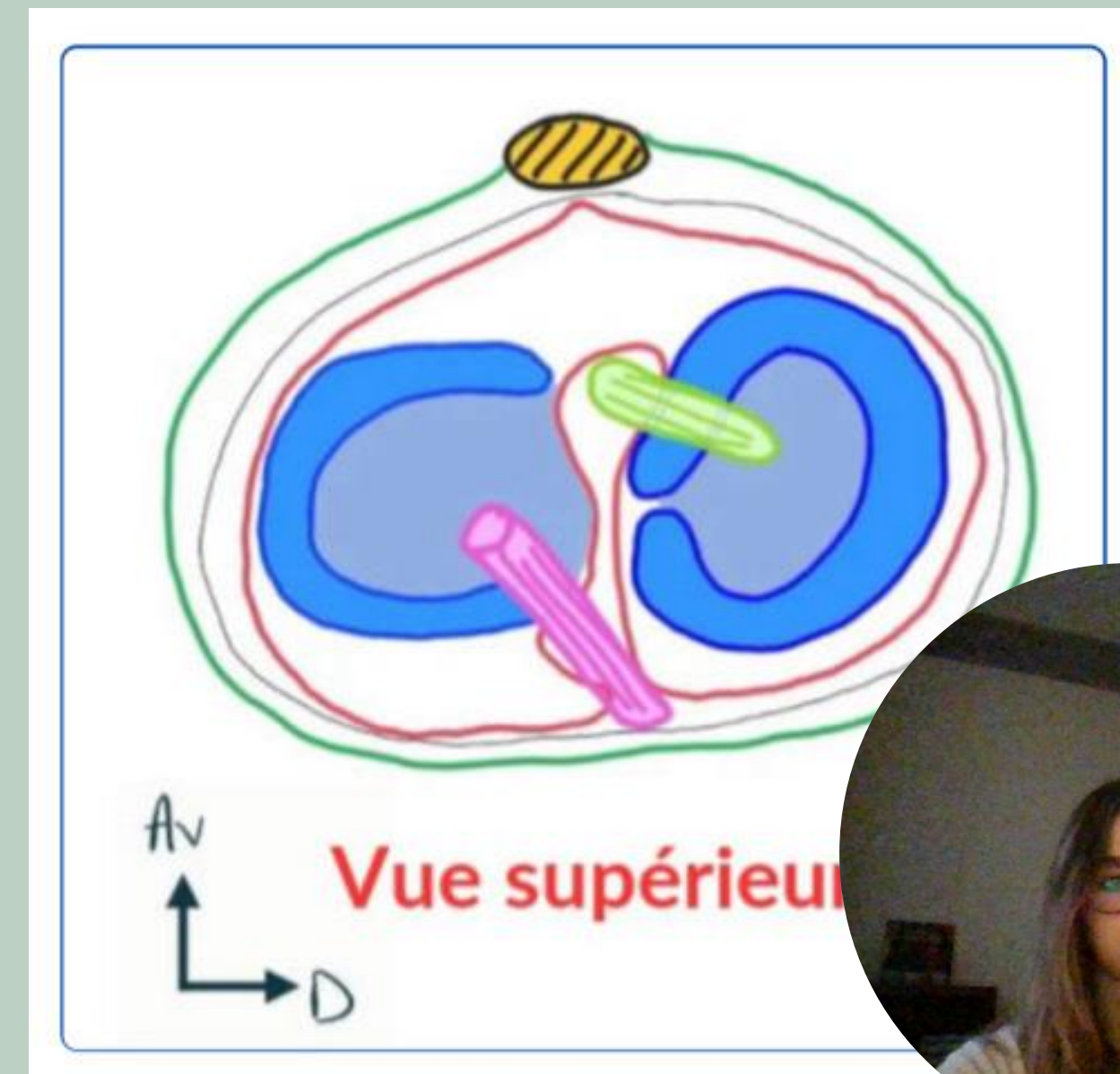
Les condyles tibiaux: légèrement incurvés OR fémur beaucoup plus arrondi

-> incongruence entre les deux surfaces

au niveau des condyles tibiaux : morceau de cartilage qui permet d'augmenter la congruence :MÉNISQUES

Ménisques :

- fibrocartillages d'interface
- forme de demi-lune
- le ménisque latéral/ externe a une forme de O
- le ménisque médial/interne a une forme de C
- le ménisque est triangulaire à la coupe
- recouvert de cartilage sur les parties supérieures et inférieures
- il est lié à capsule articulaire sur les faces latérales
- les cornes désignent les les extrémités avant et arrières des ménisques



Ligaments :

l'articulation du genou possède plusieurs ligaments

- les ligaments collatéraux
- les ligaments croisés
- des ligaments postérieurs

Les ligaments **collatéraux** :

-Ils sont **croisés** entre eux

collatéral latéral: du fémur à la tête fibulaire, vers **l'arrière**

collatéral médial du fémur au condyle médial tibial, vers **l'avant**

-également croisés par rapport au deux ligaments du pivot central : **les ligaments croisés**

Les ligaments croisés :

visibles en **flexion**

- Le ligament croisé antérieur (LCA) s'insère sur la surface inter-condyloïde antérieure et à la face médiale du condyle latéral fémoral
- Le ligament croisé postérieur (LCP) s'insère sur la surface inter-condyloïde postérieure et en avant sur la partie latérale du condyle médial fémoral

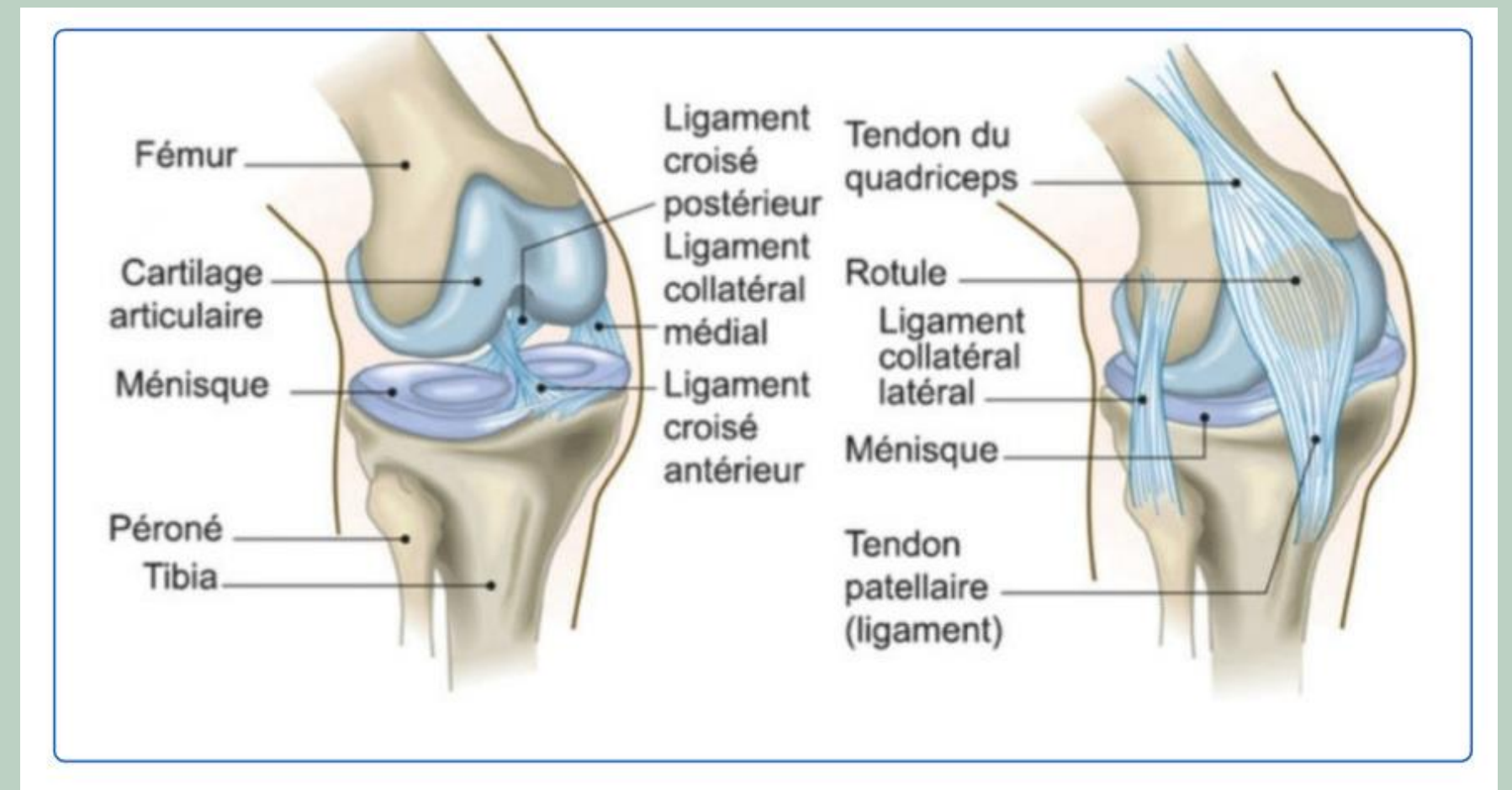
Rôle: tenir le fémur par rapport au tibia

très **mobiles** et très **stables**

stables en extension **instables** en flexion

Les ligaments postérieurs :

Ils **renforcent la capsule articulaire en postérieur**



la capsule articulaire :

au plus près du cartilage juste en dessous des ligaments

ATTENTION exception :

Les **ligaments croisés** sont **intra-articulaire/capsulaire** mais **extra-synoviaux**

En postérieur :

-capsule articulaire **plus visible**

- **renforcements capsulaires** doublés par les **ligaments postérieurs**

Ces renforcements augmentent la **stabilité en extension**

En antérieur :

La capsule: **relativement lâche, fine** au niveau des **ligaments collatéraux**



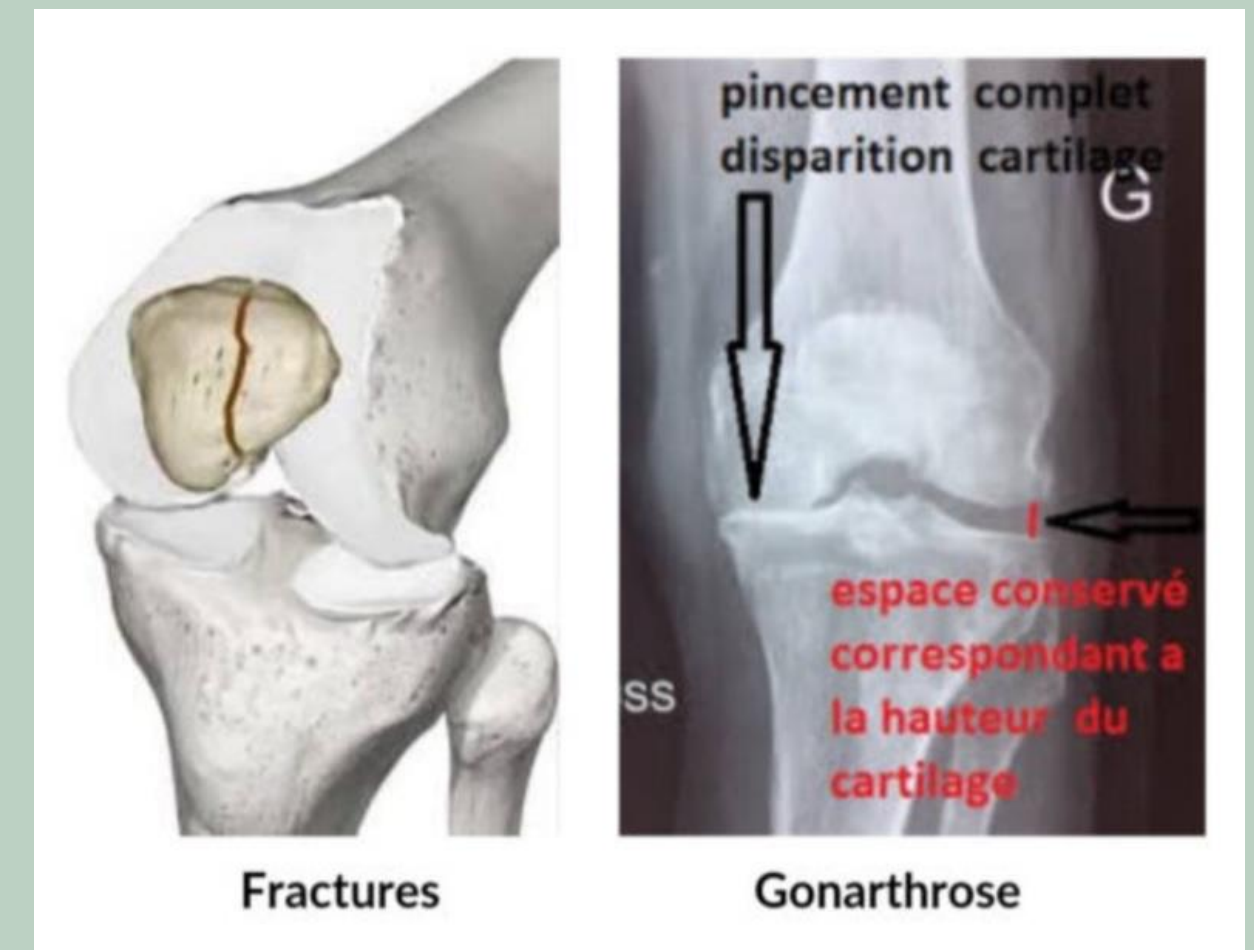
Pathos

le genou dépasse l'alignement de la jambe:

- **genou recurvatum** ou
- **arrachement de la capsule postérieure** = l'instabilité qu'il faut réparer.

l'arthrose pour le genou = **GONARTHROSE**: peut être fémoro-tibial interne, externe ou fémoro-patellaire

-> **remplacement prothétique**: prothèse dite tricompartimentale.



fractures: les trois os,

Fracture de la **patella** :

- rupture de l'appareil extenseur, opération **obligatoire**
- fractures **fémorales** (grosse intensité) et **tibiale** : fracture métaphysaire, du col ou de la surface articulaire.

On sépare les fractures selon leur **atteinte articulaire** ou non

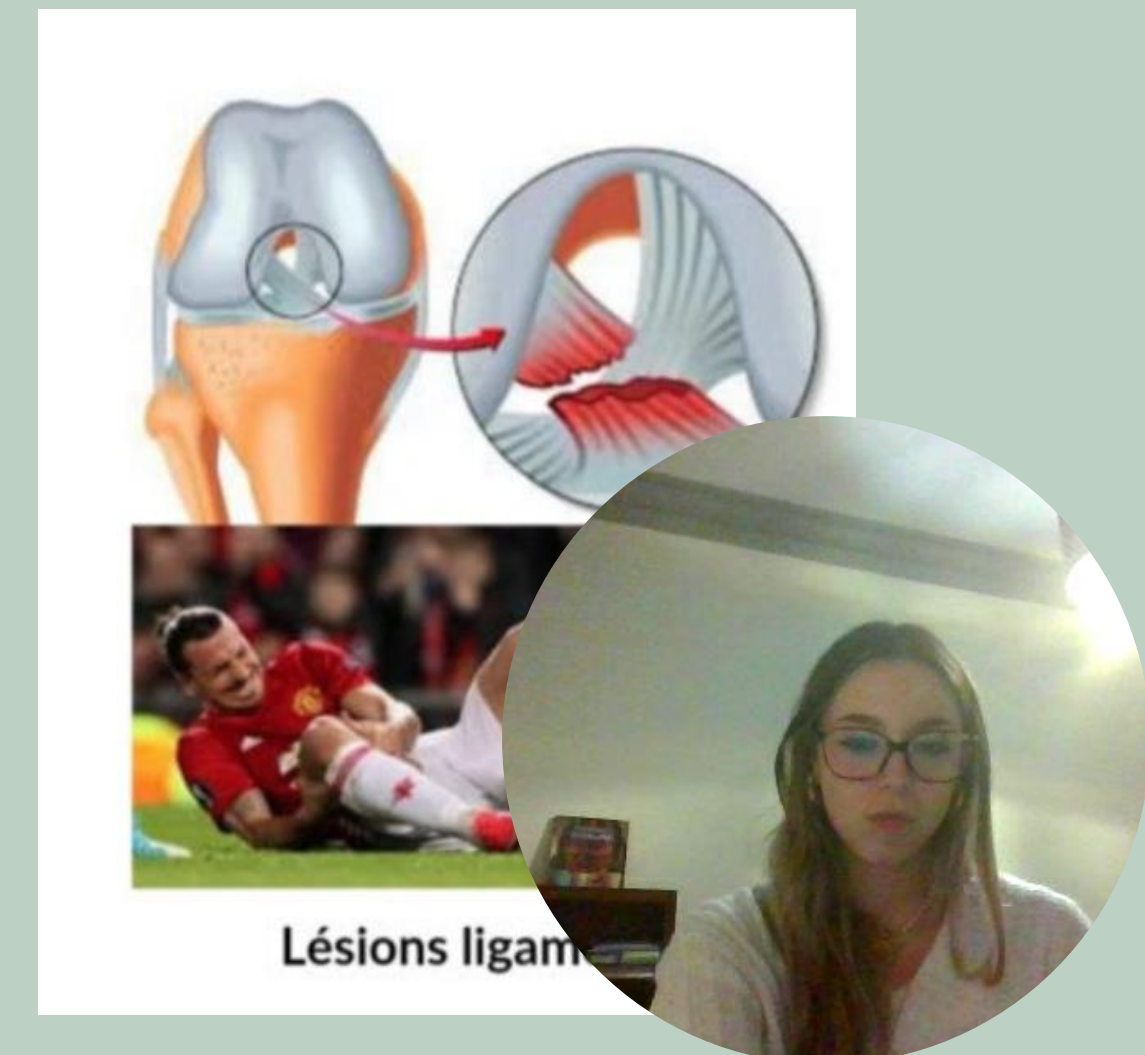-> risque d'une **fracture mal consolidée** : **arthrose**

pathos **ligamentaires** (collatéraux et croisés) **courantes**

- **déchirure ligamentaire** = instabilité du genou = **ENTORSE GRAVE**

risque principal dans la luxation du genou: la déchirure du pédicule poplité du genou-

-> ischémie et **risque d'amputation de la jambe +++**

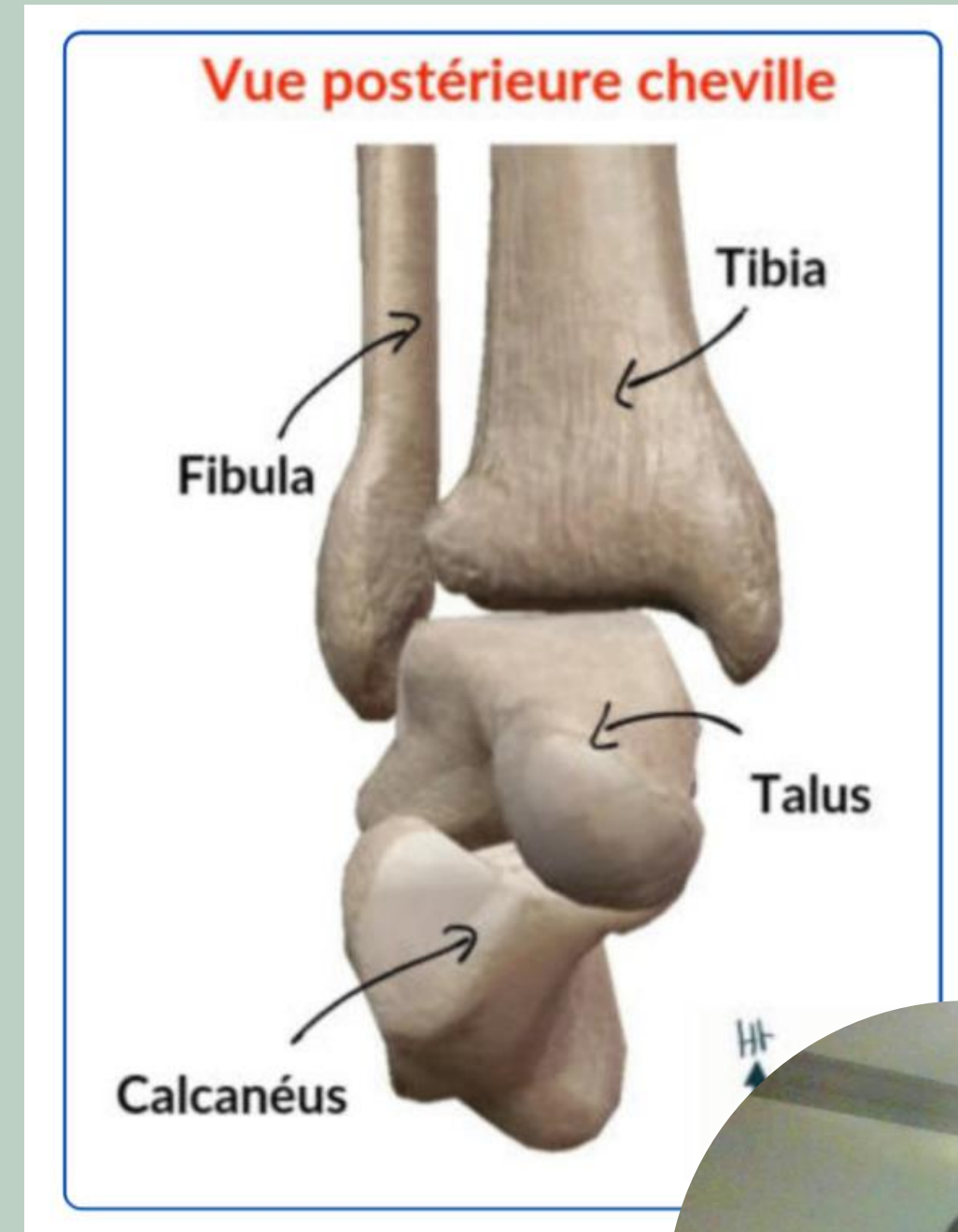


3) Articulation de la cheville

La cheville: articulation entre **trois os : fibula, talus, tibia**

- L'articulation tibio-fibulaire
- L'articulation entre la fibula et le talus
- L'articulation tibio-talienne

beaucoup de **tendons fléchisseurs** et **extenseurs** du pied= **stabilité et congruence**.



Articulation tibio-fibulaire :

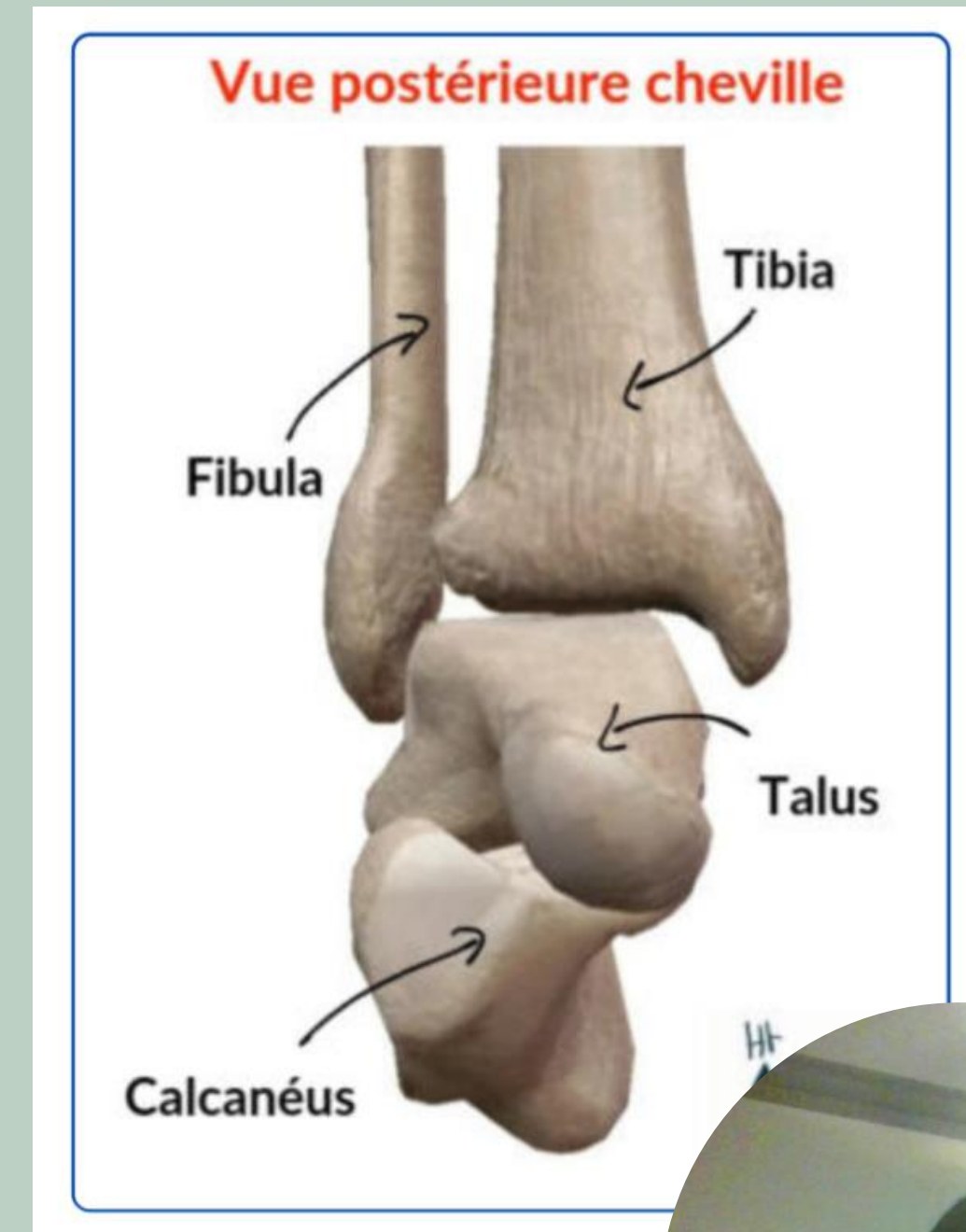
- ° En haut/promximal: articulation tibio-fibulaire proximale **plane**
- ° En bas/distal (cheville): articulation fibreuse tibio-fibulaire inférieure=**SYNDESMOSE ++**
membrane interosseuse: réduit la **mobilité** et relie tibia et fibula sur toute leur longueur
- ° **fibula**: augmente la **souplesse** de la cheville.

Articulation de la fibula et du talus

- ° Le **talus** s'articule avec la face médiale de la fibula

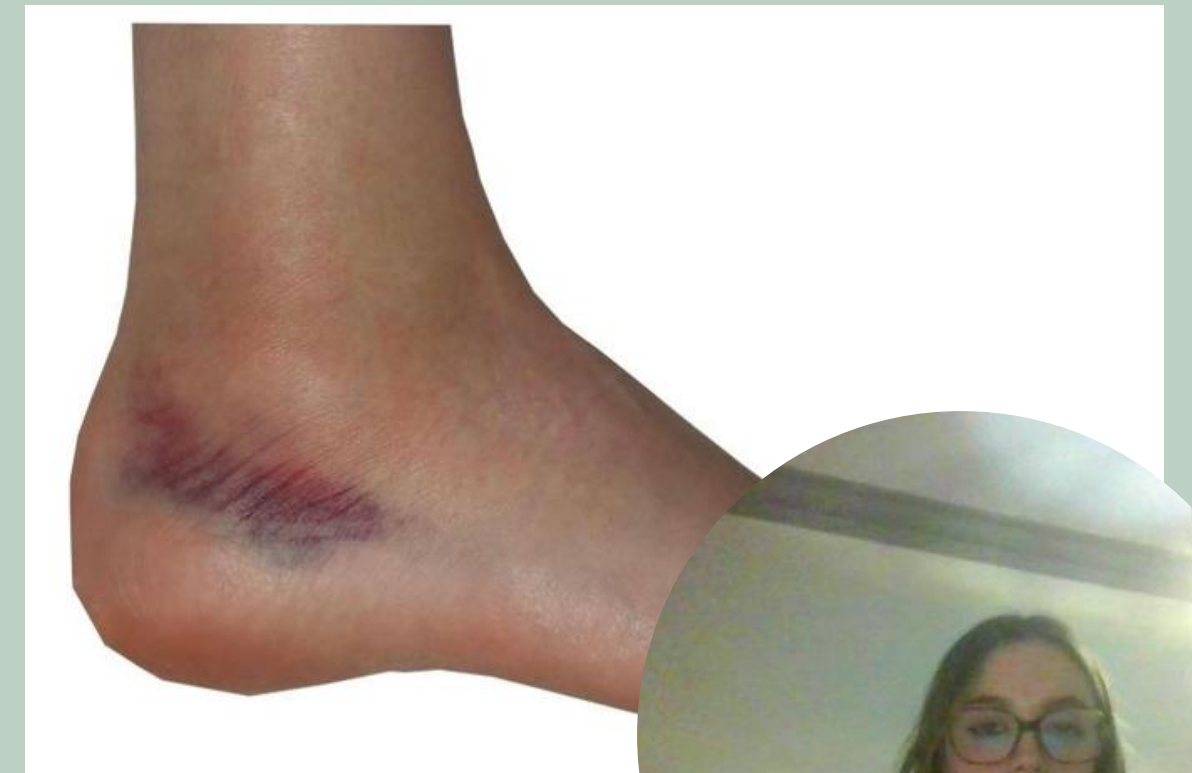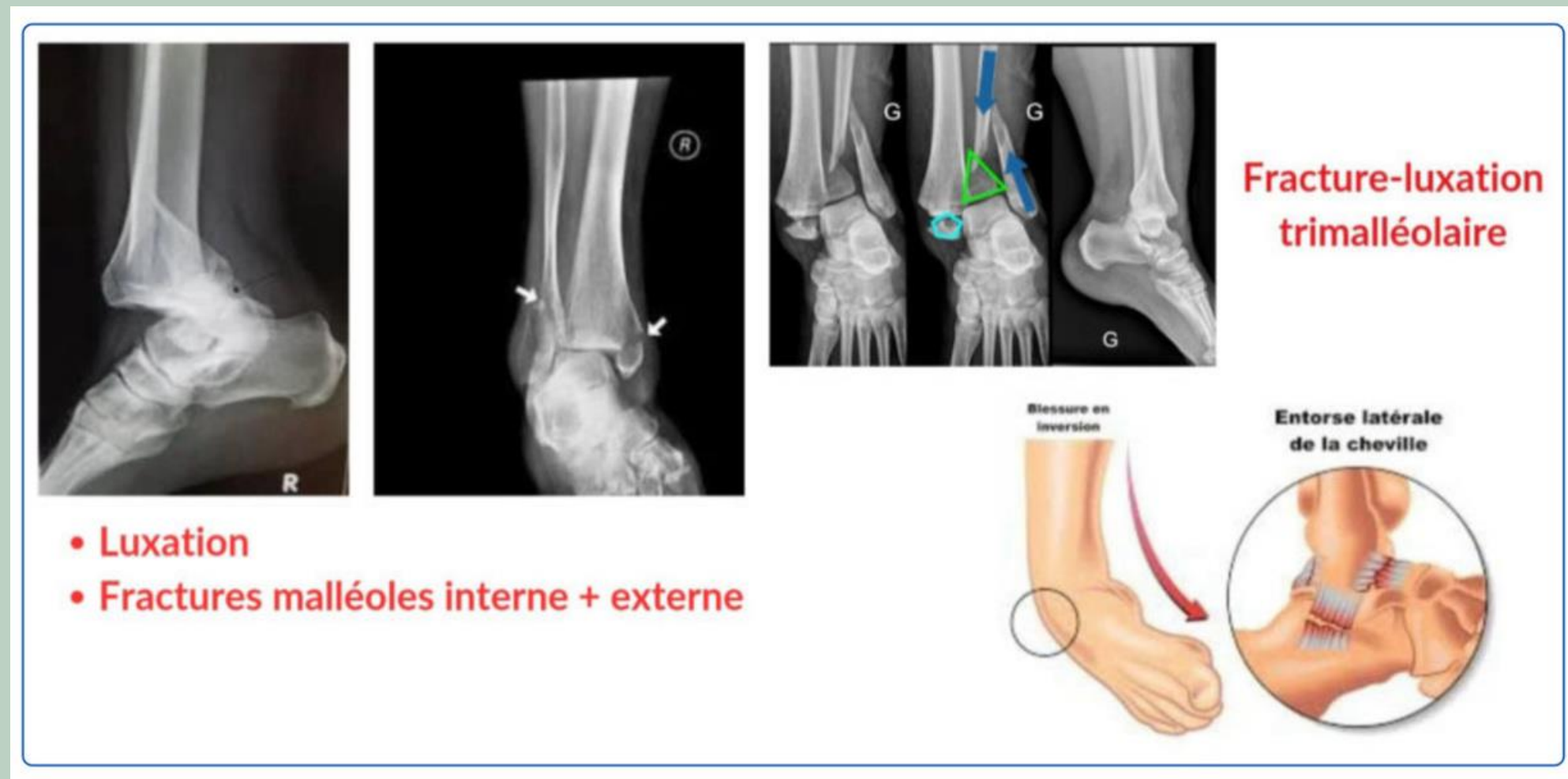Articulation tibio-talienne

- ° Le **talus** s'articule avec la face inférieure et médiane du tibia par son **dôme astragalien**
- ° articulation de la cheville au sens propre
- ° principal mouvement de la cheville: **flexion/extension= ginglyme/trochlée (1DDL)**
- ° présence de **ligaments latéraux** (collatéral médial et collatéral latéral)
- ° mouvement modéré vers l'avant et les cotés : **capsule** et **ligaments de renforcement**



Pathos

- ° fractures des **malléoles externes et internes**
- ° entorse de la cheville: très **fréquente**.
- ° entorse= **étirement** ou **déchirure** ligamentaire à la suite d'une **torsion**.
- ° la cheville se met en **varus équin**: **déchirure** et **saignement visible** au niveau de la **malléole externe**.
- ° La douleur: **reproductible** à la **palpation de l'espace fibulo-calcaneén**.



1) Les muscles du MI

1) Le fessier :

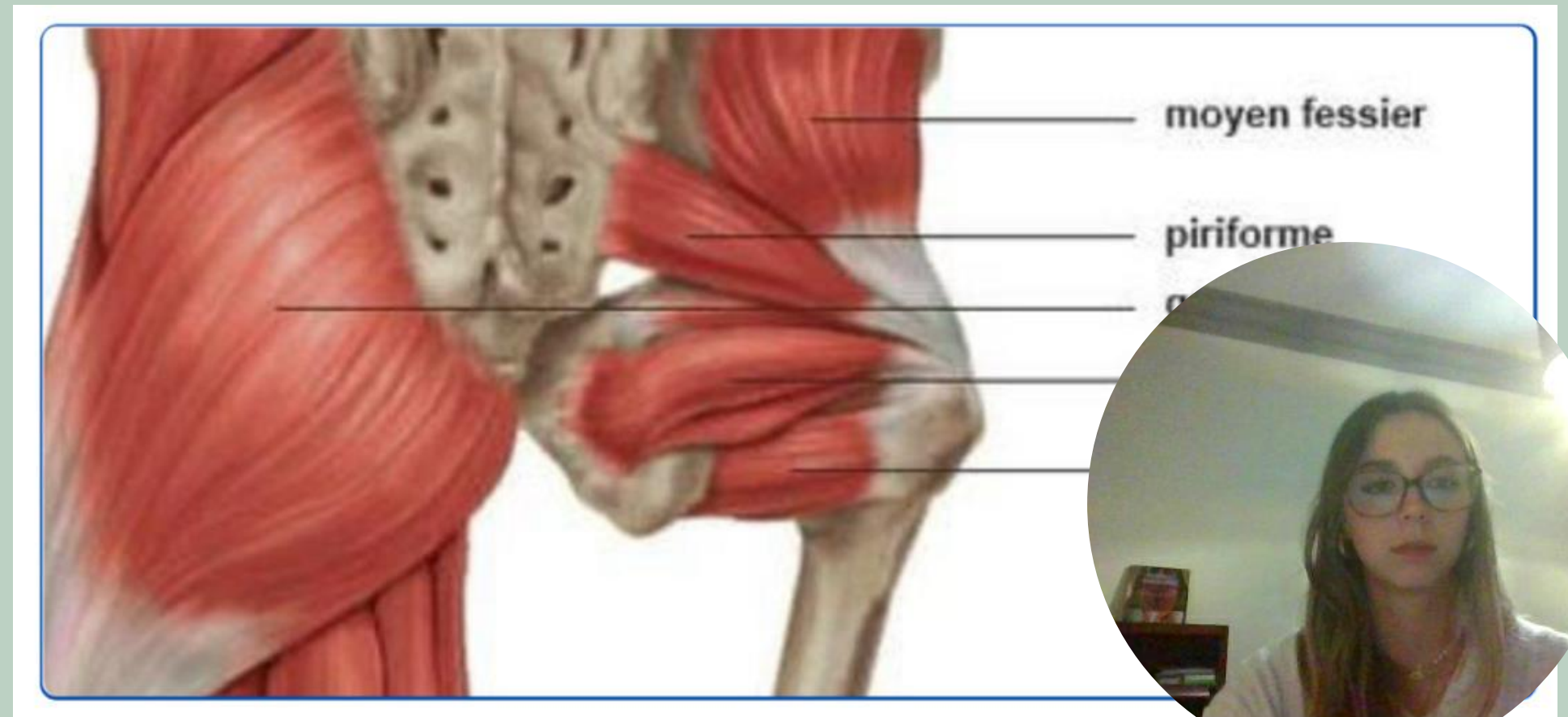
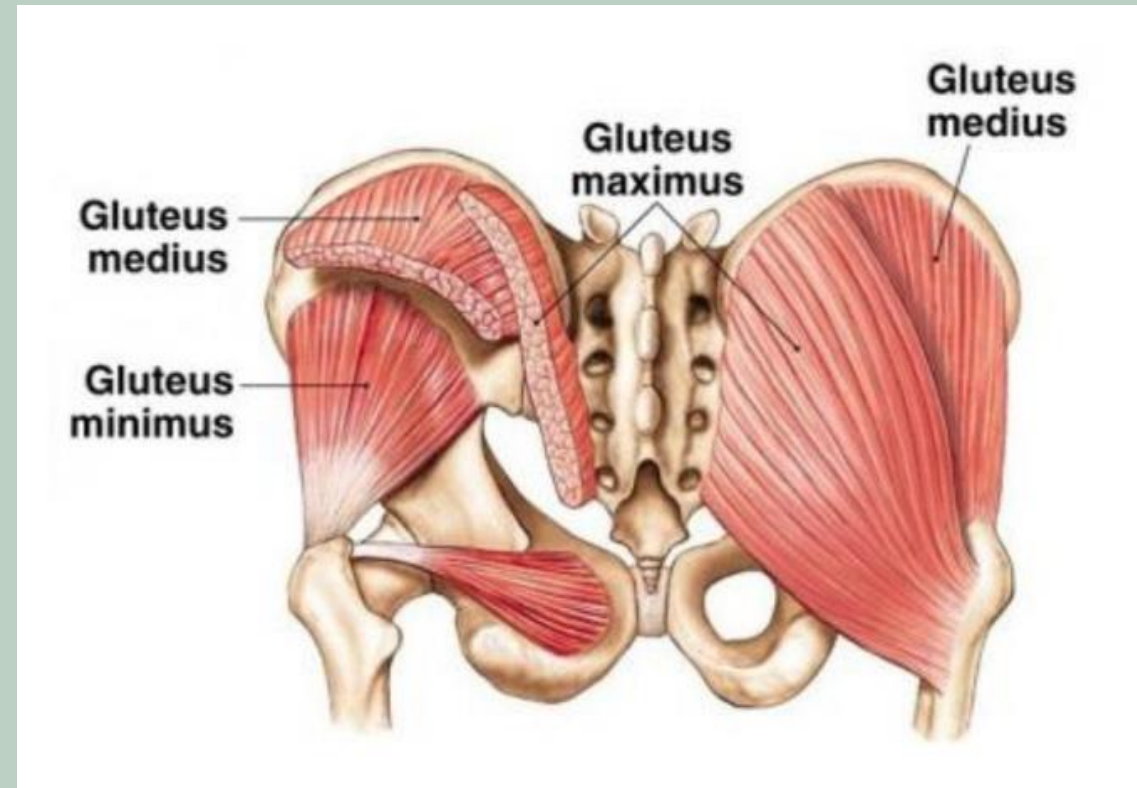
- région glutéale = muscles glutéaux: **moyen grand et petit fessier** recouvrent l'ensemble de la fesse

- En profondeur: **muscles pelvitrochantériens** s'insèrent sur le **pelvis** et le **grand trochanter**

le plus important : muscle **piriforme = piramidal**

- éléments nerveux: région **lombaire** ou provenant directement de **l'arrière de la cuisse**.

divisée en 4: la **seule zone** qui n'est pas un danger pour les injections intramusculaire: **le quart supérieur et externe +++**



2) La cuisse :

deux loges : postérieure et antérieure

antérieur :

deux régions séparées par un muscle : **sartorius ou couturier** :

- protège le passage du **pédicule fémoral**
- de **l'épine iliaque antérieure** vers la **face médiale du tibia**
- croise la face interne de la cuisse: il **sépare** les **éléments latéraux** et **médiaux**.

°latéral le **quadriceps**, muscle à **quatre chefs** se rejoignent en tendon quadriciptal puis ligament rotulien et s'insère sur la tubérosité tibiale antérieure.

°médial les éléments forment un **triangle**.

-a base proximale sous le ligament inguinal.

-muscle **Pectiné**

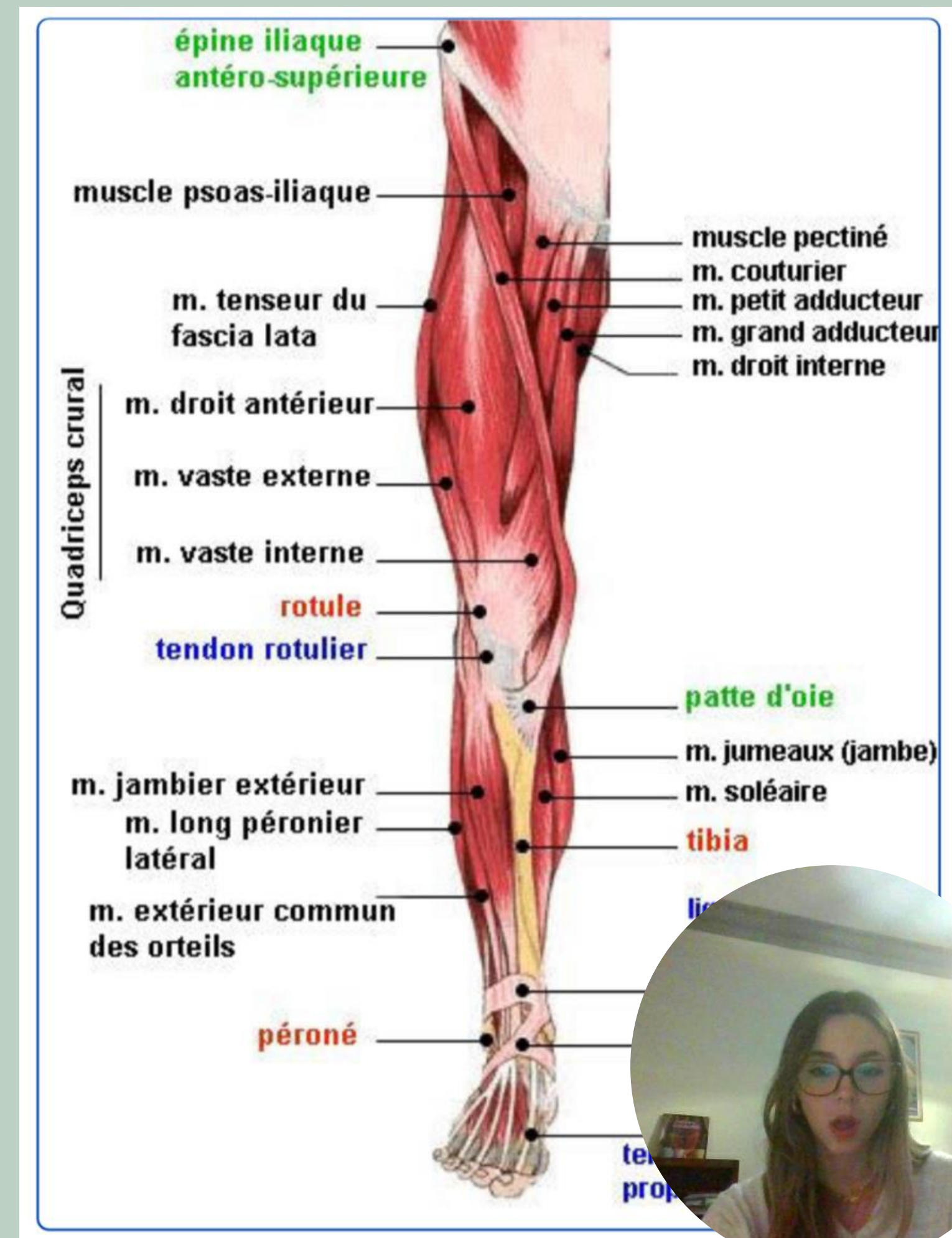
- muscles **Adducteurs**

- muscle **Gracile interne**

postérieur :

médialement : les **ischio-jambiers**

latéralement : les **muscles fléchisseurs du genou**



3)La jambe :

trois loges :

-loge musculaire antérieure

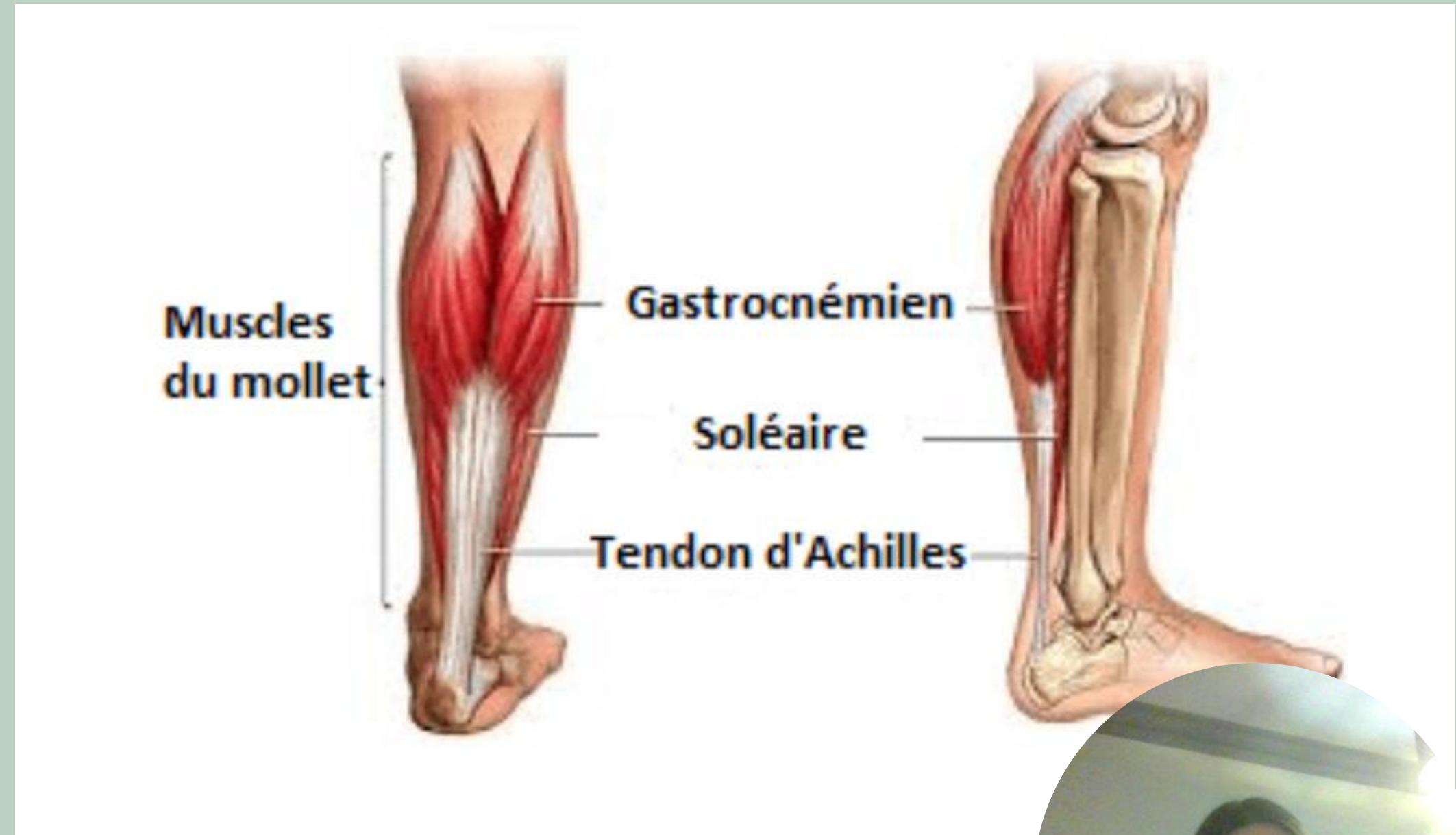
-loge musculaire latérale :

◦ **muscles extenseurs des orteils et du pied.**

◦ trois pédicules de la jambe lorsque l'on retire ces muscles

-**grande loge postérieure** : **volumineux**

muscle **triceps sural** qui comprend le **muscle soléaire** en profondeur et les **deux gastrocnémiens** en superficie



4) Le pied

° région dorsale en haut

° région plantaire en bas

le dessus est la partie dorsale/anterieur et le dessous la partie plantaire/ inférieure

En vue antérieure/dorsale :

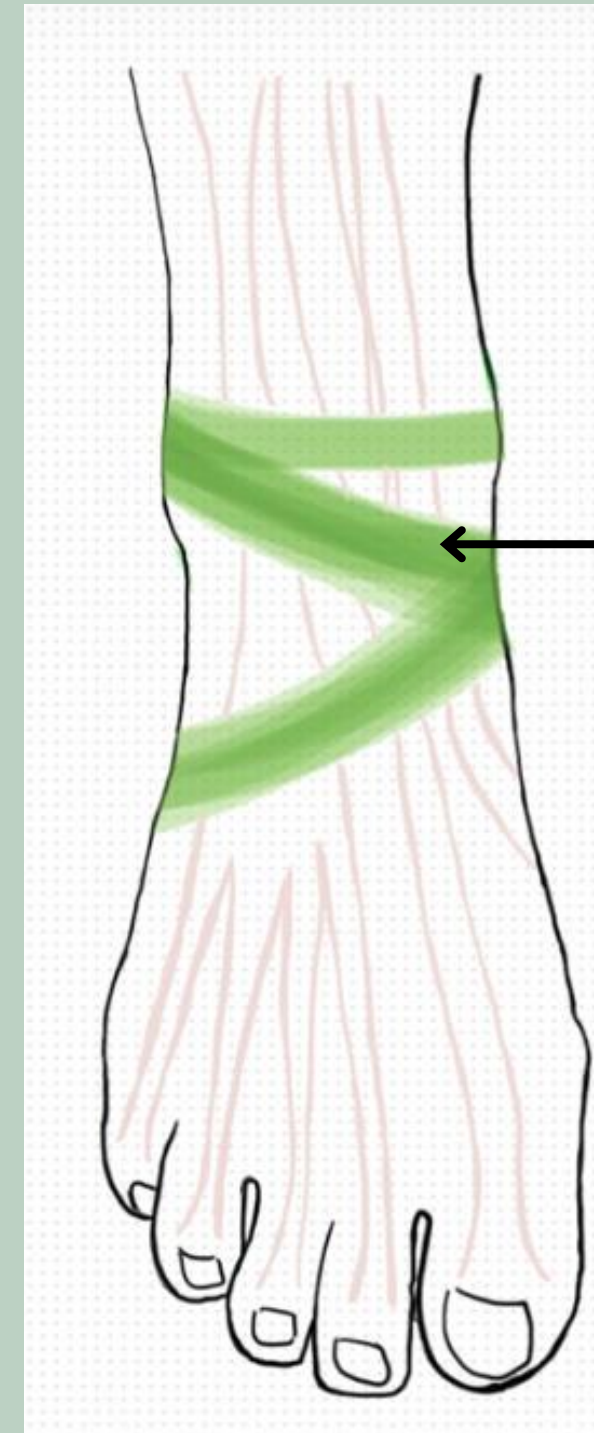
-malléole externe et interne,

-**réтинaculum des extenseurs**: laisse passer l'ensemble des **extenseurs des orteils et du pied**= zone de **poulie** qui permet de **relever le pied** (= flexion dorsale).

En vue postérieure/plantaire :

-face profonde de l'articulation métatarso-phalangienne: **os sésamoïdes et tendons**: terminent les **muscles fléchisseurs** des orteils.

-**coussinets** présents sur la **plante du pied**, très **épaisse**: amortissement au sol.



épaississement fibreux qui engaine les ligaments extenseurs = retinaculum des extenseurs



1) Vascularisation artérielle

artère fémorale:

- provient de **l'artère iliaque externe**

-se divise en **fémorale profonde** et **fémorale superficielle**

-utile pour le **cathétérisme**

- **artère fémorale profonde** rejoint le **genou**: alimente le reste du MI

-**L'artère fémorale superficielle** devient **l'artère poplitée** à la face postérieure du fémur en passant par le **hiatus des adducteur du genou**

-plus en profondeur en antérieur: **cercle vasculaire riche** mais pas le pédicule principal (le poplité = le principal)

-la jambe: **artère poplitée** devient **l'artère tibiale**

- artère **tibiale postérieure** rejoint **malléole interne** sur sa face postérieure et médiale

-au niveau du **pied** l'artère **tibiale antérieure** donne **l'artère pédieuse**: passe entre les deux malléoles

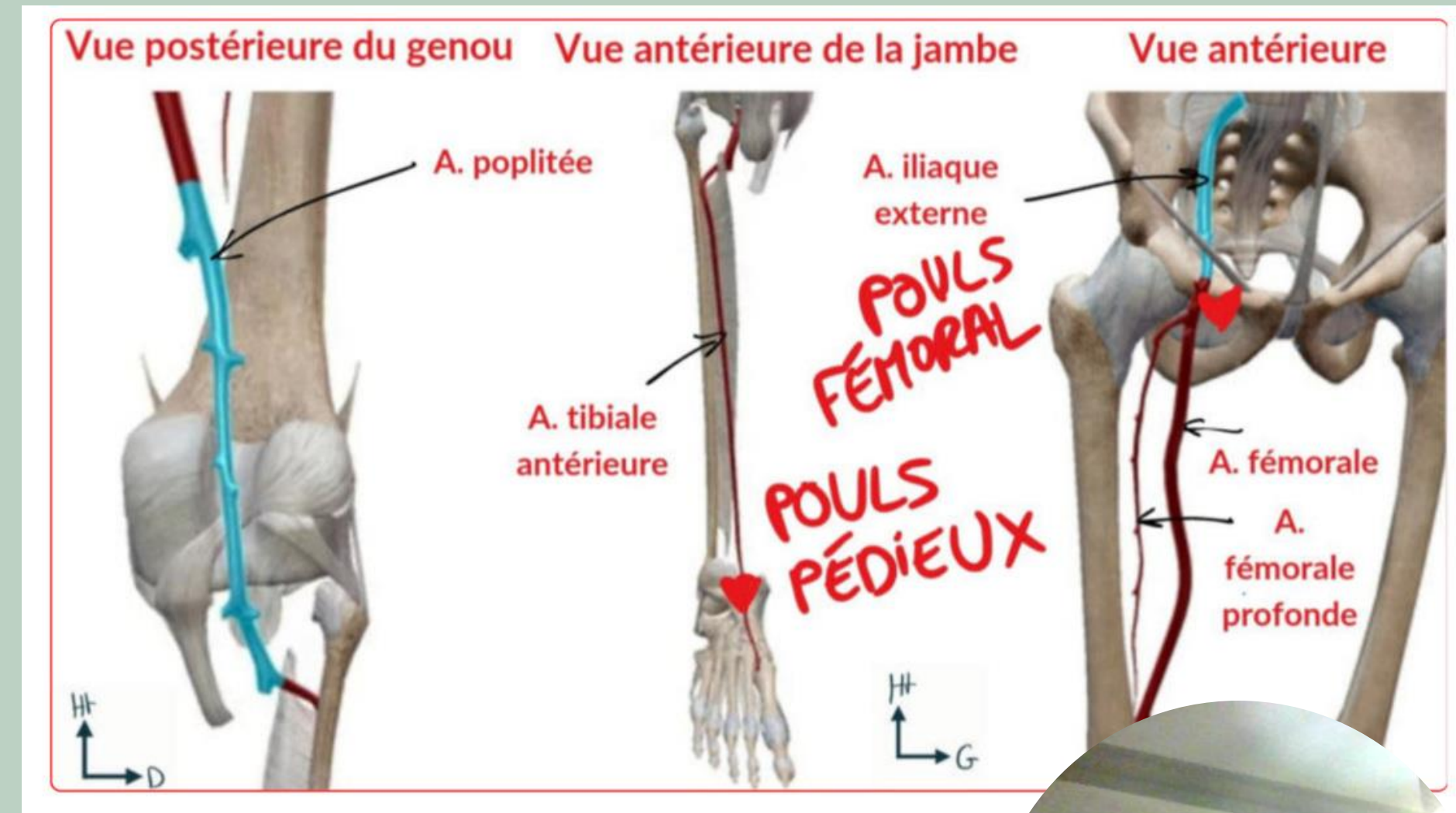
4 zones de palpation du pouls sur le MI :

° **L'aine** (fémorale)

° **Région postérieure du genou** (poplitée)

° **Le pied** (tibiale antérieure)

° **En arrière de la malléole interne.** (Artère tibiale postérieure)



2) Vascularisation veineuse

En antérieur :

veine grande saphène :

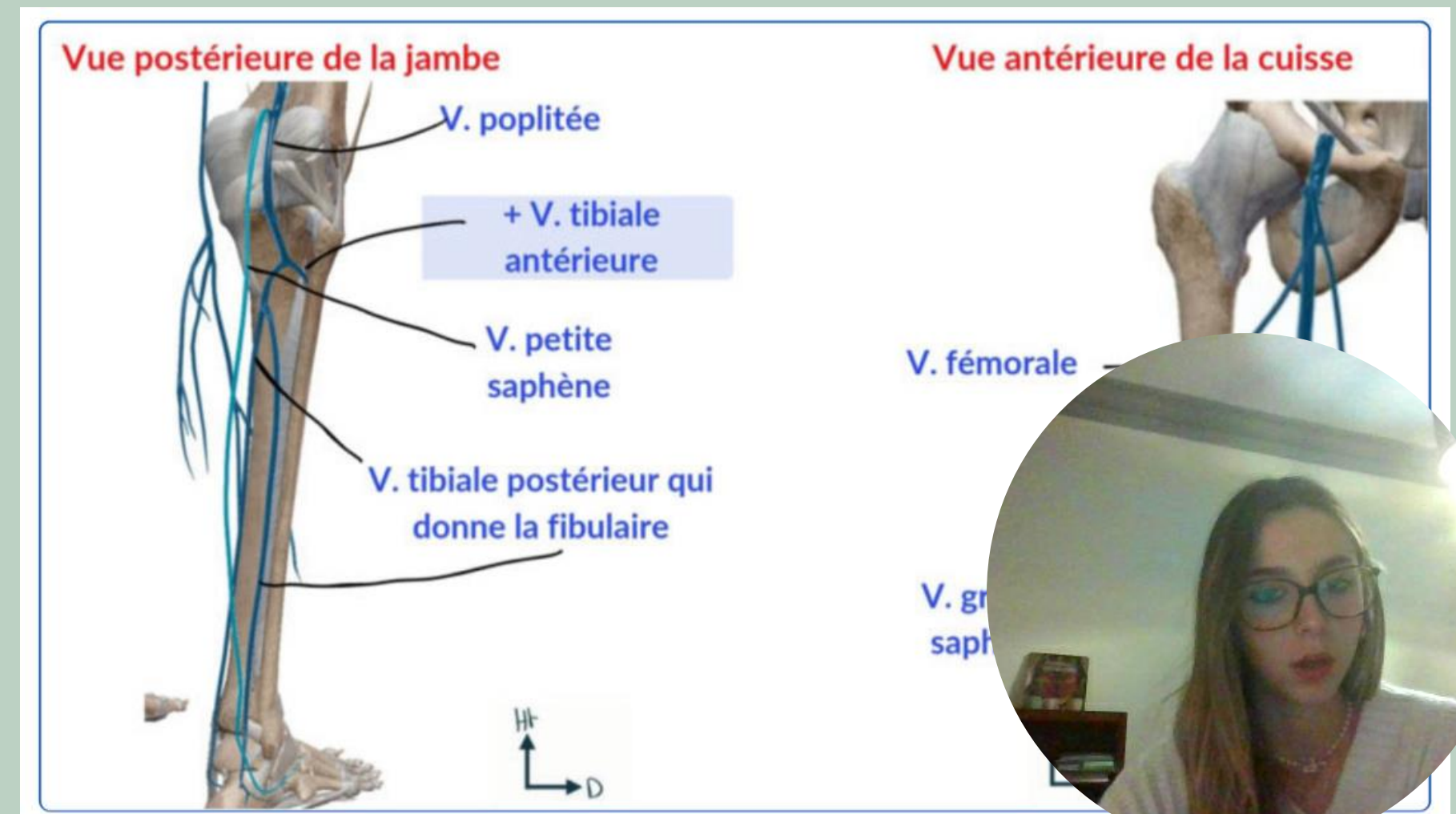
- superficielle
- de l'avant de la malléole interne jusqu'à la face antérieure et médiale de la racine de la cuisse
- traverse la lame criblée du fascia-> atteint la **veine fémorale**: réseau profond
- varices, retirée en chirurgie

En postérieur

veine petite saphène :

- de la partie latérale de la jambe, remonte le long de la face postérieure, rejoint la **veine poplitée**
- varices: ligature chirurgicale

zone poplitée: **l'artère poplitée**= élément le plus profond et médial.



3) innervation et système lymphatique du MI

Innervation :

°En antérieur le **nerf fémoral** innerve le **quadriceps**: se divise en 4 branches

°En postérieur, le **nerf sciatique** sort en dessous du piriforme +

°partie postérieure du genou: le **nerf sciatique** se **divise en deux** :

- Le **nerf fibulaire commun** :se **sépare** en **nerf fibulaire profond et superficiel**

- Le **nerf tibial**: ne se sépare pas, trajet **similaire** à l'artère tibiale postérieure

Système lymphatique

-**lymphoeuds**: peuvent **augmenter de volume**= **adénopathies palpables** + **pli de l'aîne**: à examiner dans la recherche de **pathologies lymphoïdes** ou **infectieuses** du **Mi** et du **périnée**

Le reste des éléments sous-cutanés est dominé par les **éléments sensitifs** de **la face antérieure de la cuisse**

