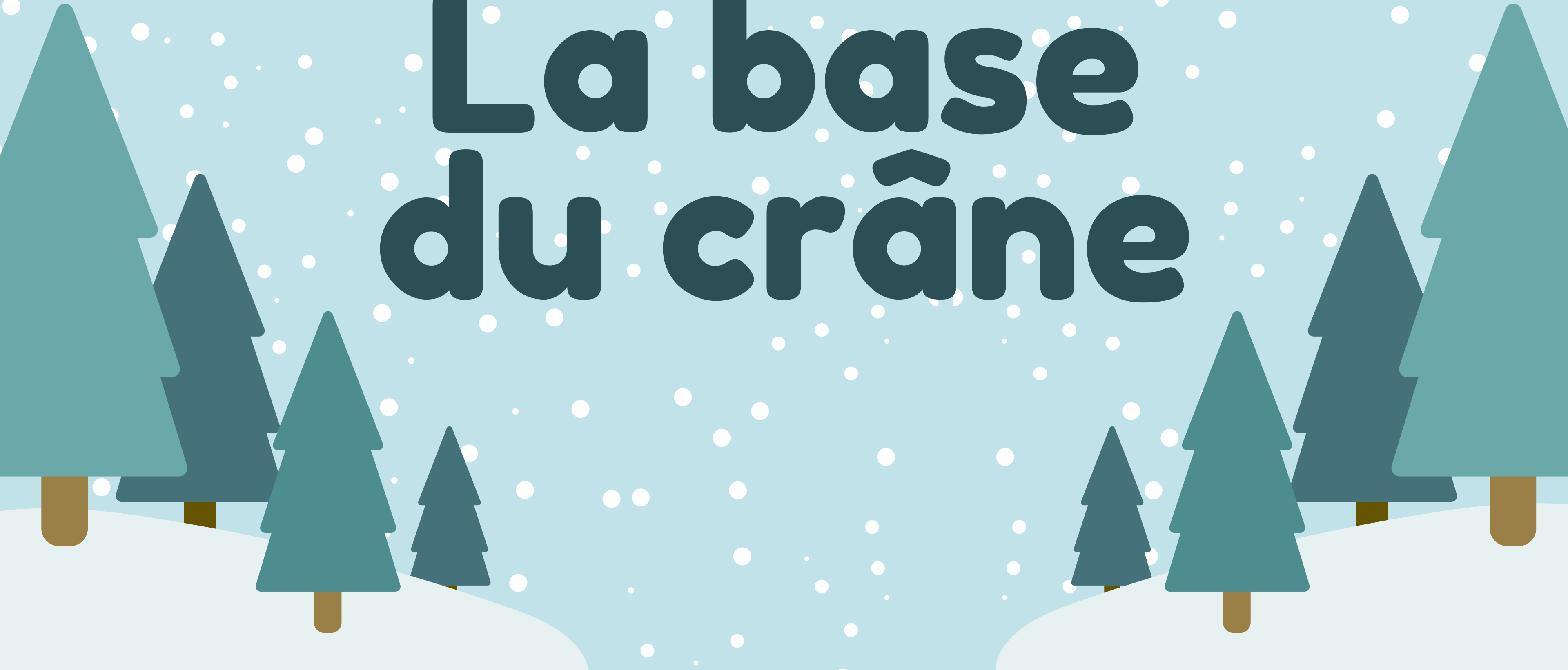

Tête&Coulommier épisode 2 :

# La base du crâne





# Mais kesako ?

## La base du crâne c'est :



une **vue supérieure** du crâne, **après resection** de la *calotte crânienne + encéphale*



une surface **NON** parfaitement **plate**



**3 étages :**



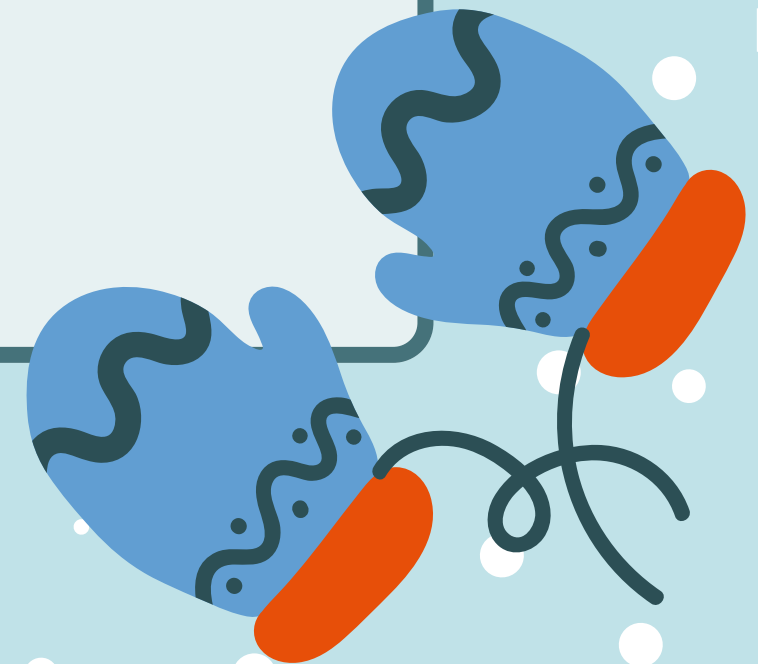
Antérieur (et aussi supérieur aux deux autres)



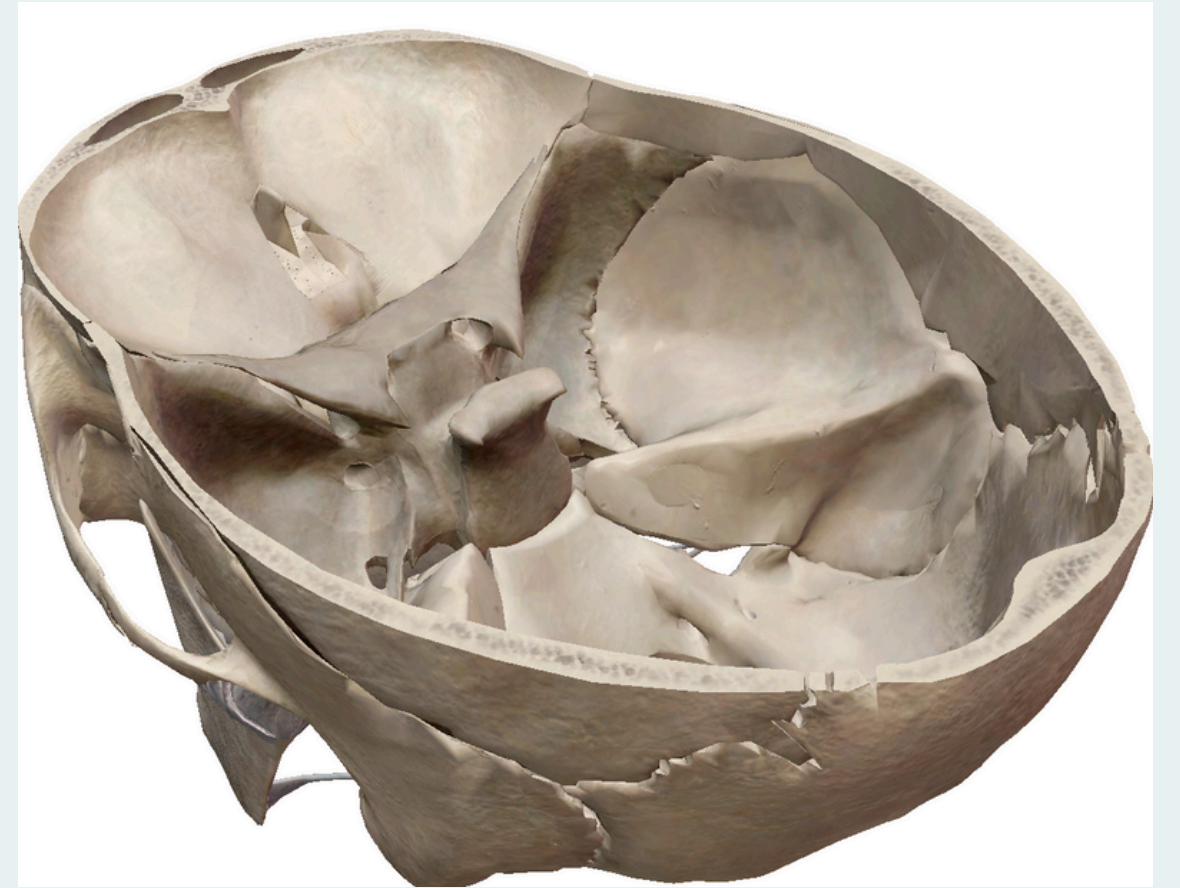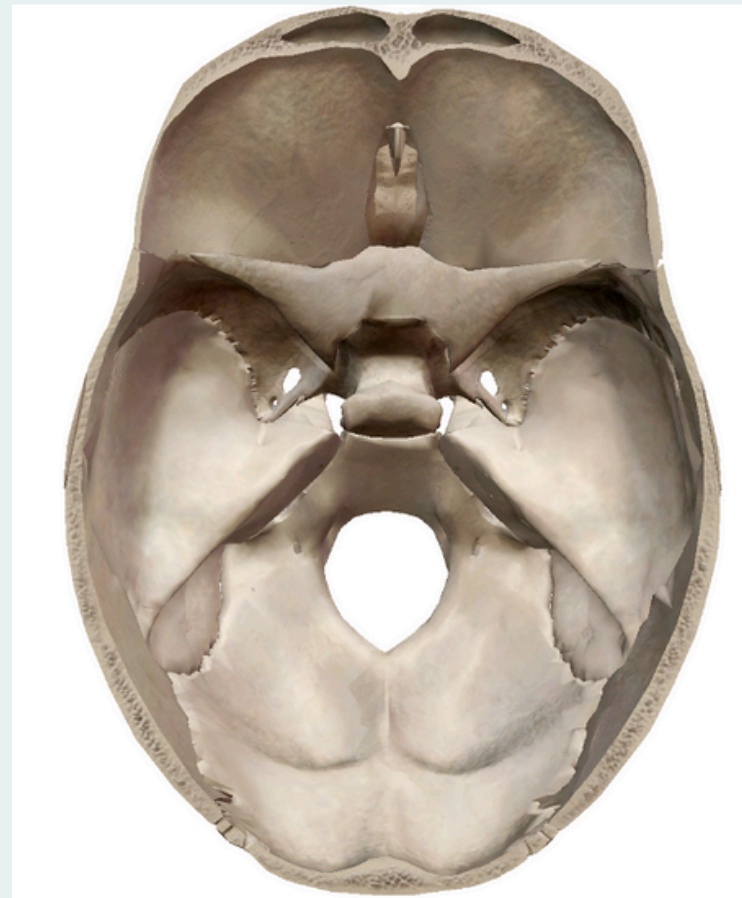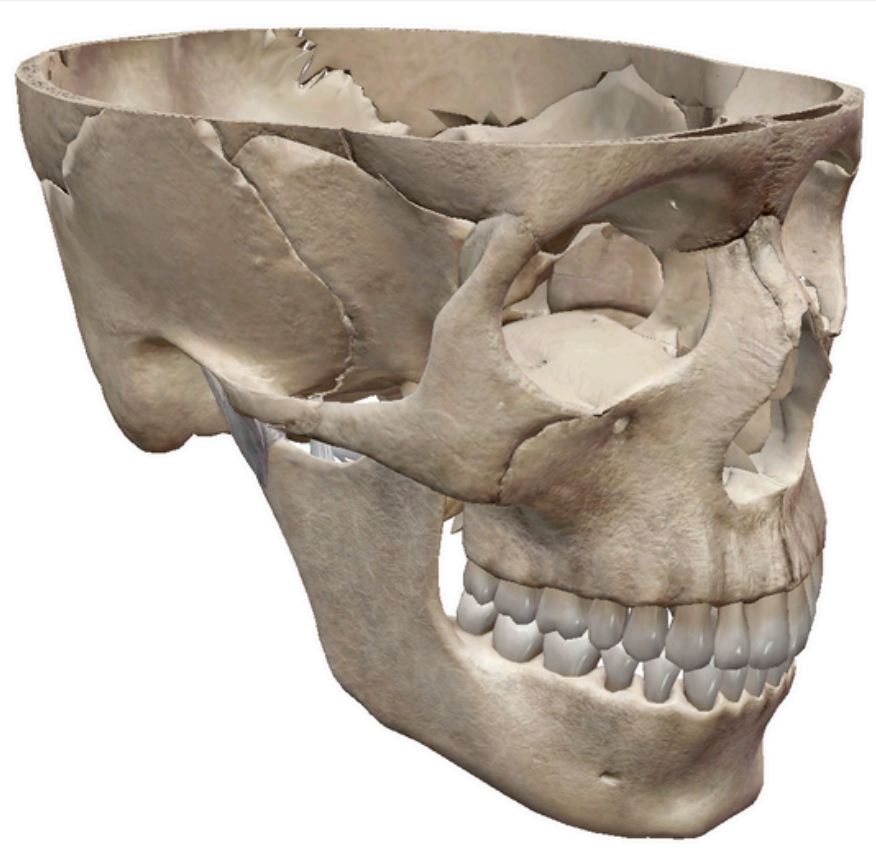Moyen



Postérieur (et aussi inférieur aux deux autres)



# Visualisation



# Etage Antérieur



## Os frontal

🎄 Paroi supérieure des cavités orbitaires

🎄 Sinus frontaux

## Os éthmoïde

🎄 lame criblée de l'éthmoïde (LCE)

filets du nerf olfactif I

## Processus Crista Galli

🎄 Apophyse (= éminence) centrale de la LCE


🎄 Forme : **crête de coq**

# Etage Antérieur



Limite


**POSTERIEURE**



la Petite Aile du  
Sphénoïde (PAS)



La PAS ne  
fait pas  
partie de  
l'étage  
antérieur,  
mais de  
l'étage  
MOYEN !!!



# Etage Moyen



Os sphénoïde



selle turcique

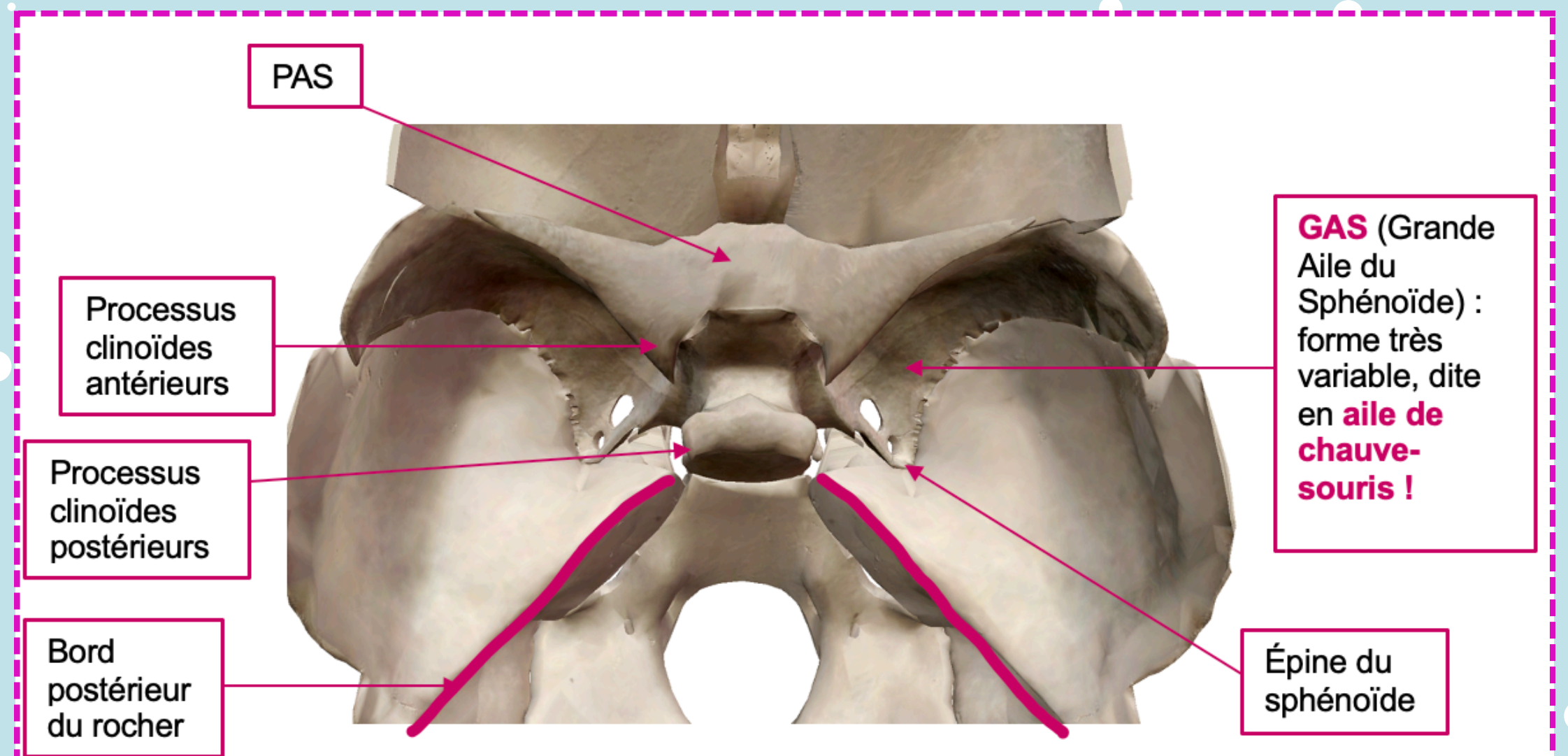


Rocher

Limites :

♥ PAS

♥ Bord postérieur  
du Rocher



# Etage Moyen

## ★ Les différents foramens ★

Orifice interne du canal optique



NERF II  
artère ophtalmique

FOS (= Fissure Orbitaire Supérieur)



NERFS III, IV, VI  
NERF VI --> 3 branches

Foramen rond



NERF V2

Foramen oval



NERF V3

Foramen épineux



Artère méningée moyenne

Foramen déchiré




Artère carotide interne

# Etage Postérieur




en arrière du bord postérieur du rocher

## Os temporal

 face postero-médiale du rocher

## Os occipital

 Ecaille + processus basilaire (=clivus)



# Etage Postérieur

## ★ Les différents foramens ★

Méat Auditif Interne

Nerf VII, VIII

Foramen jugulaire

ANT.

NERF IX, X, XI (partie  
bulbaire/phonatoire)

POST.

Veine jugulaire interne

Trous condyliens antérieurs

Nerf XII

Foramen magnum

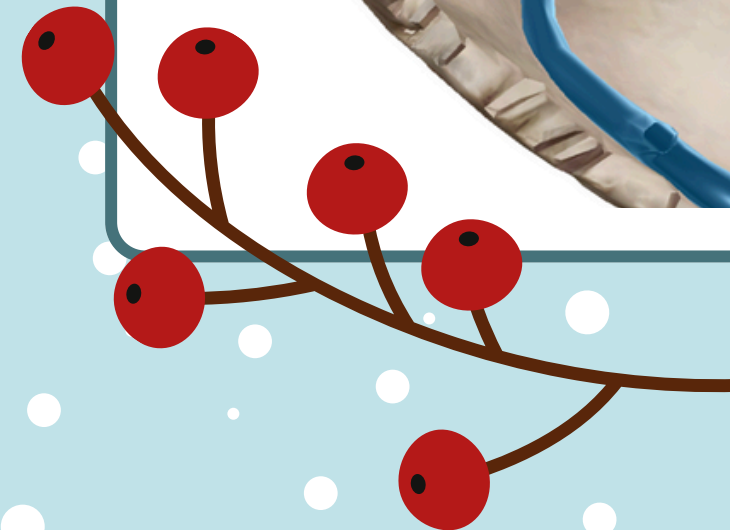
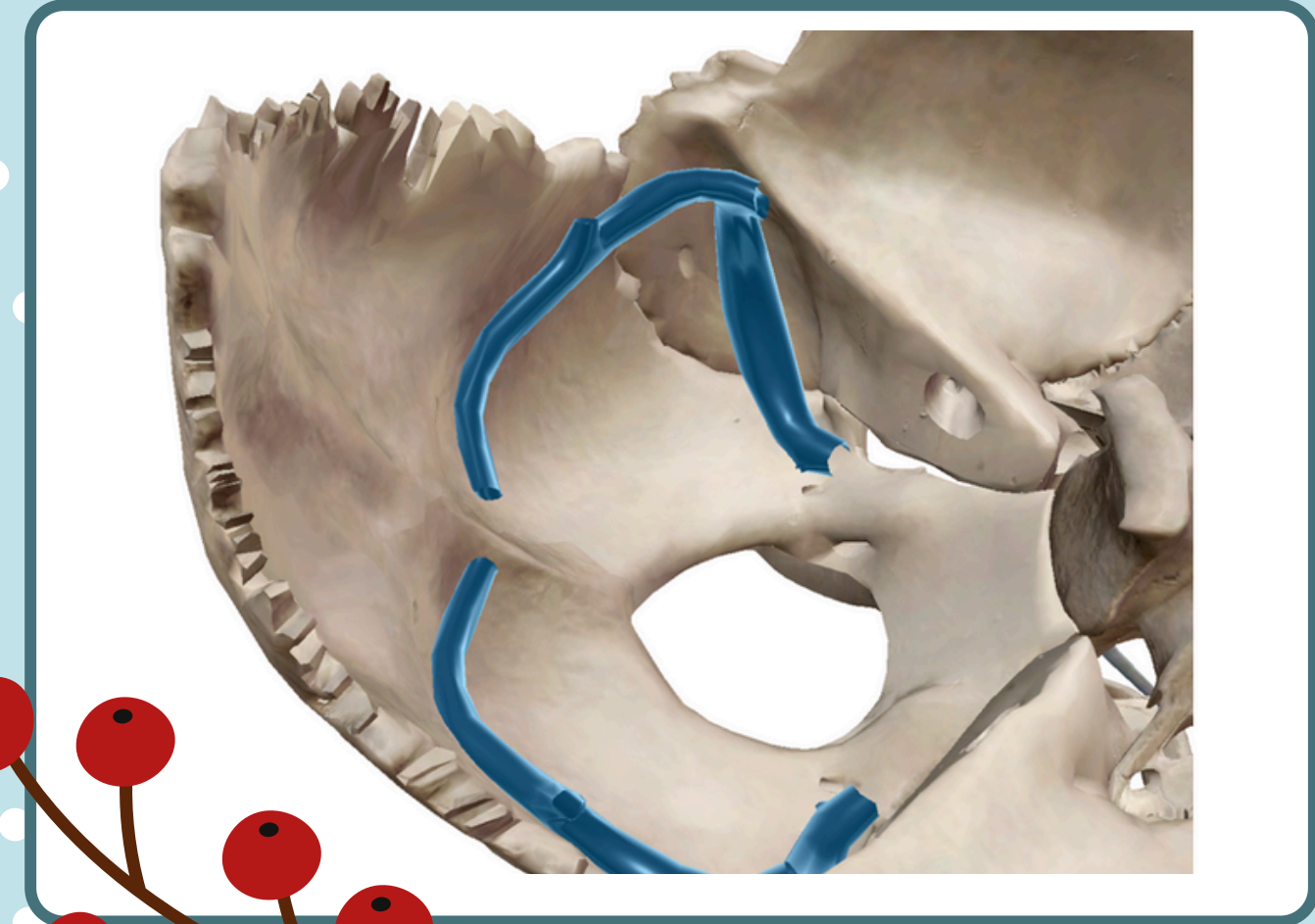
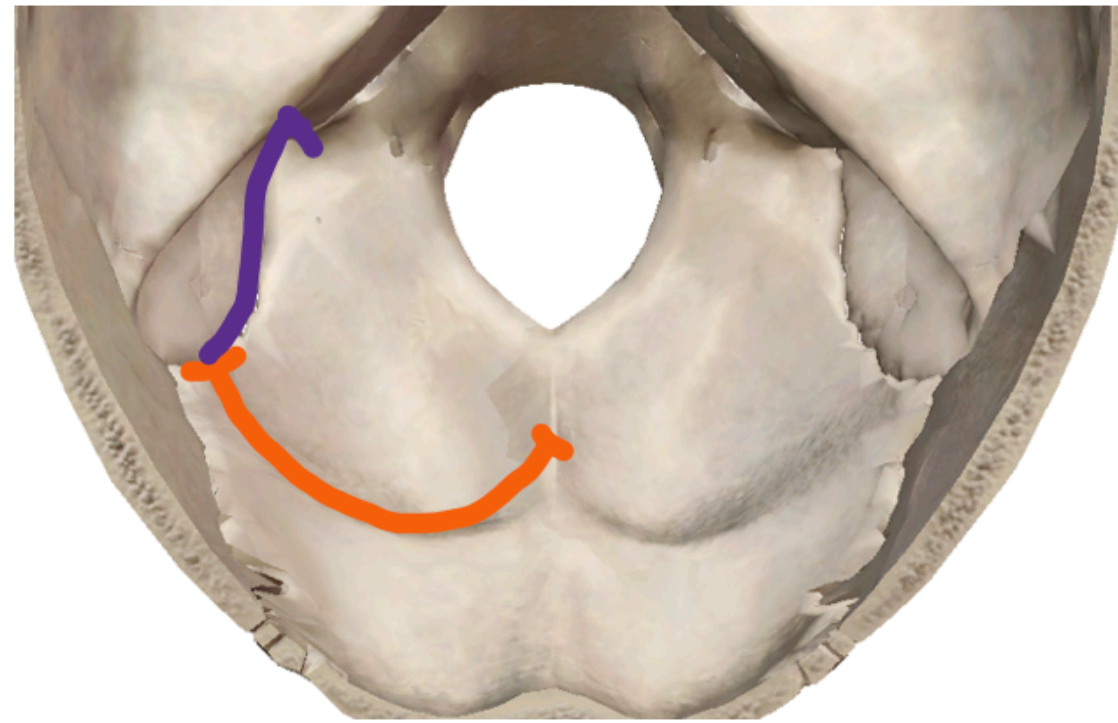
Moelle allongée = Myélocéphale  
Méninges  
Artères vertébrales  
Veines vertébrales  
Nerf XI (partie céphalogyre)

# Étage Postérieur



sillon du **sinus latéral** =  
**sillon du sinus transverse**  
+  
**gouttière du sinus**  
**sigmoïde**

Sinus = renflement de certains  
vaisseaux sanguins



**FIN !**

**J'espère que vous  
avez aimé, et bon  
courage pour le S2 !  
Lâchez rien ! ✨💖**