



Helloooo ! moi c'est Léna, votre tutrice d'anatomie tête et cou, alias Lenatomique sur le forum, pour cette année. J'espère que vous aimerez mes petites fiches (et celles de ma co-tut Emilie <3), et si vous avez des propositions d'améliorations ou autres à me faire, n'hésitez pas à m'envoyer un message (Léna Houy sur Messenger). Sur ce, je vous laisse avec un petit cours super important :

LA BASE DU CRÂNE


I) Introduction : c'est quoi la base du crâne ?

C'est une **vue supérieure** du crâne, après résection de la calotte crânienne et de l'encéphale.

 point tut' : la calotte crânienne c'est un ensemble d'os plats (frontal + occipital + pariétaux + temporaux) qui surplombent la base du crâne (voyez ça comme un chapeau).

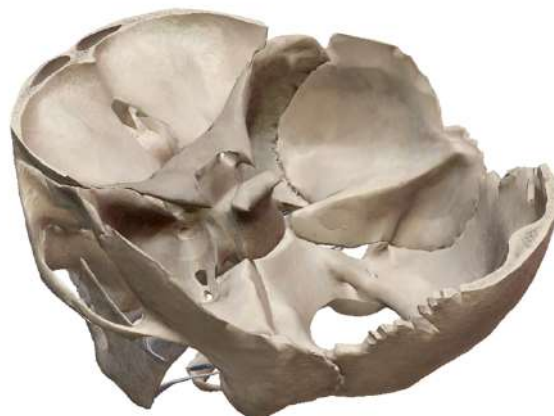

Base du crâne, en vue supérieure

 vous voyez que l'on réalise une coupe transversale (la flèche noire sur le schéma) pour visualiser la base du crâne, et que l'on conserve une partie du temporal, de l'occipital, et du frontal.


La base du crâne n'est pas parfaitement plate +++ (voir image ci-contre) :

- L'os frontal est surélevé
- L'os sphénoïde et le temporal sont en surbrillance
- L'os occipital et la partie postérieure du rocher sont en arrière (*don't worry on va bientôt expliquer ce que c'est le rocher ! et non c'est pas un cailloux !*)

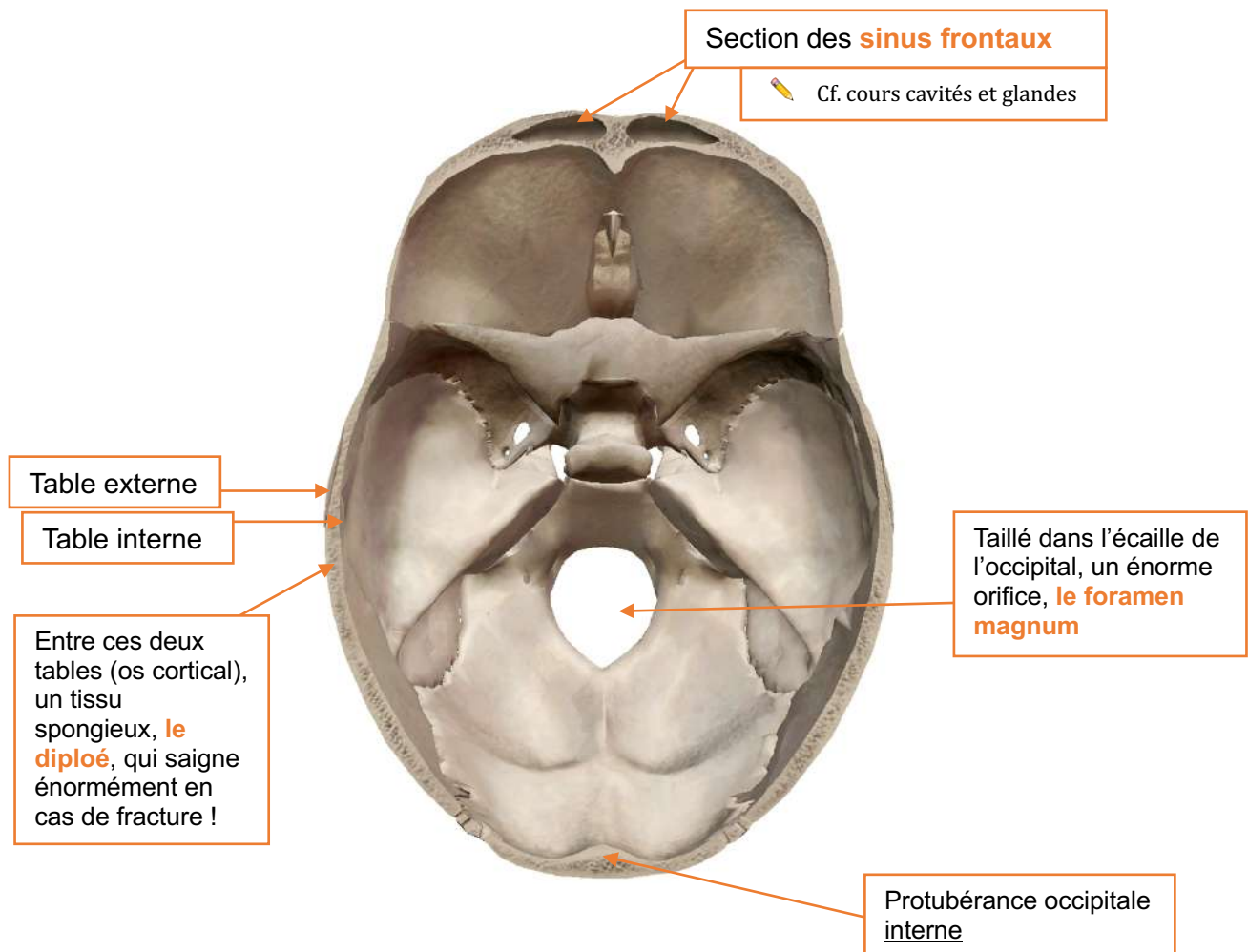



On distingue **3 étages** au niveau de la base du crâne :

- Un étage **antérieur**, supérieur aux deux autres
- Un étage **moyen**
- Et un étage **postérieur** = fosse postérieure, inférieur aux deux autres

 Tut'help : imaginez des marches d'escalier ☺ les étages ne sont pas tous à la même hauteur

Le prof détaille ensuite quelques éléments identifiables en vue supérieure de la base du crâne, après la réalisation d'une coupe transversale du crâne :



 Tut'help : Os cortical = os compact = os haversien → c'est un type de tissus osseux, caractérisé par sa localisation périphérique au niveau des os et son aspect lisse et dur.
 Os spongieux = os trabéculaire → type de tissus osseux caractérisé par son aspect poreux et sa localisation centrale au niveau des os.
 Mais vous voyez tout ça bien plus en détail en histo !



II) Les différents étages

A. Étage antérieur

Os frontal

Avec la paroi supérieure des cavités orbitaires

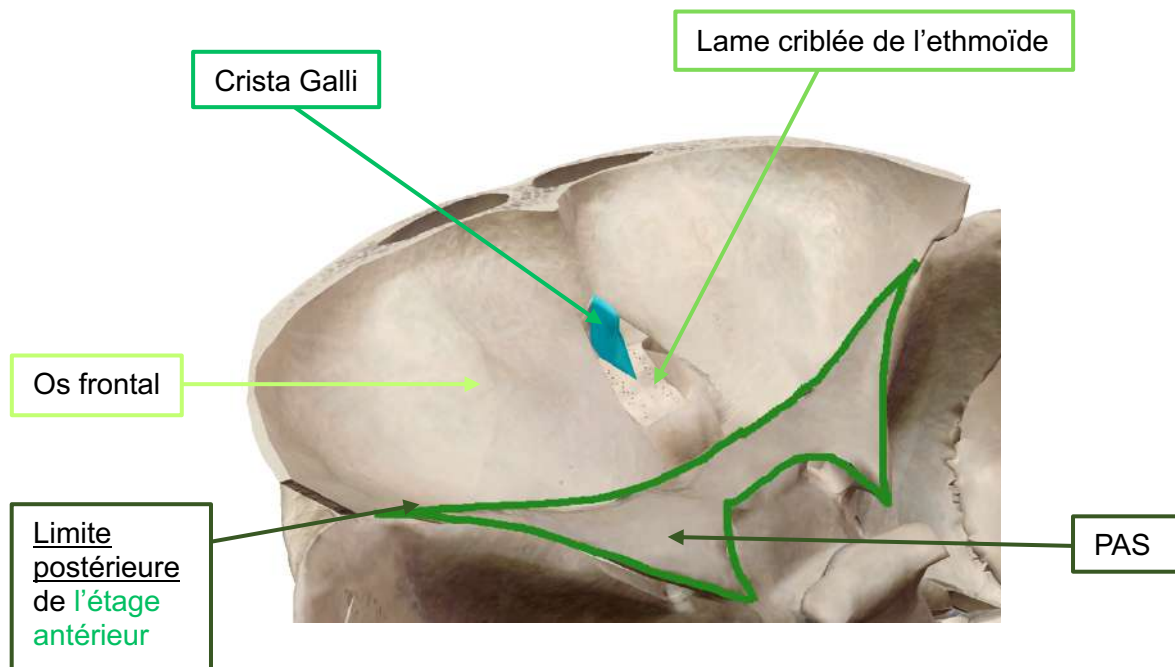
Os ethmoïde (lame criblée)

Criblée de petits orifices laissant passer les filets du **nerf I (olfactif)**

Processus crista Galli

Apophyse centrale de la lame criblée de l'ethmoïde, en forme de **crête de coq +++**

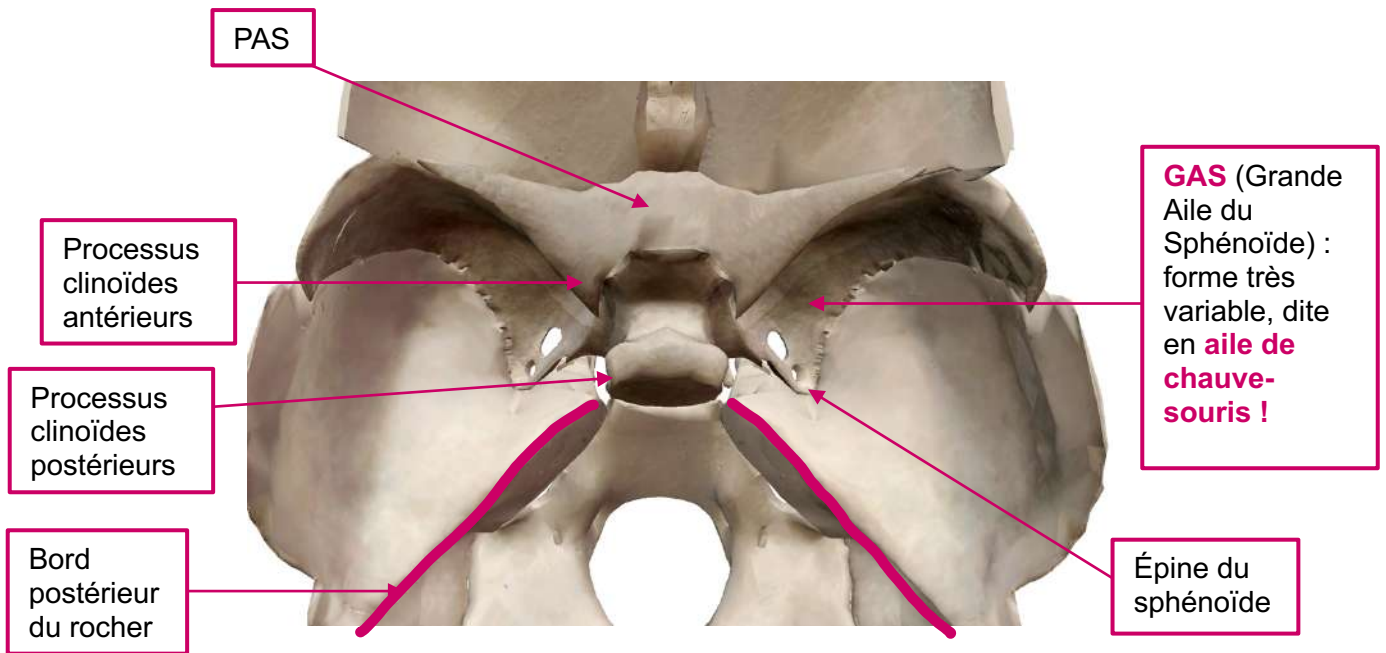
WARNING Tut' : Attention dans la vidéo le prof laisse entendre que les PAS (Petites Ailes du Sphénoïde) avec leurs processus clinoides antérieurs font parties de l'étage antérieur de la base du crâne, mais **dans la SDR de l'année dernière, il a été précisé que le sphénoïde était « l'os impair et médian de l'étage MOYEN de la base du crâne »**. Je sais à quel point c'est énervant d'avoir plusieurs versions, et on essaiera de reposer la question à la SDR de cette année, mais en attendant j'ai préféré ne pas vous mettre le sphénoïde dans l'étage antérieur sur cette fiche ! ☺
 Petite nuance cependant par rapport à ce qui est dit dans la vidéo, je pense qu'on peut considérer que les PAS constituent la limite postérieure de l'étage antérieur, mais qu'elles n'en font pas parties !
 Allez, haut les cœurs, on reprend !



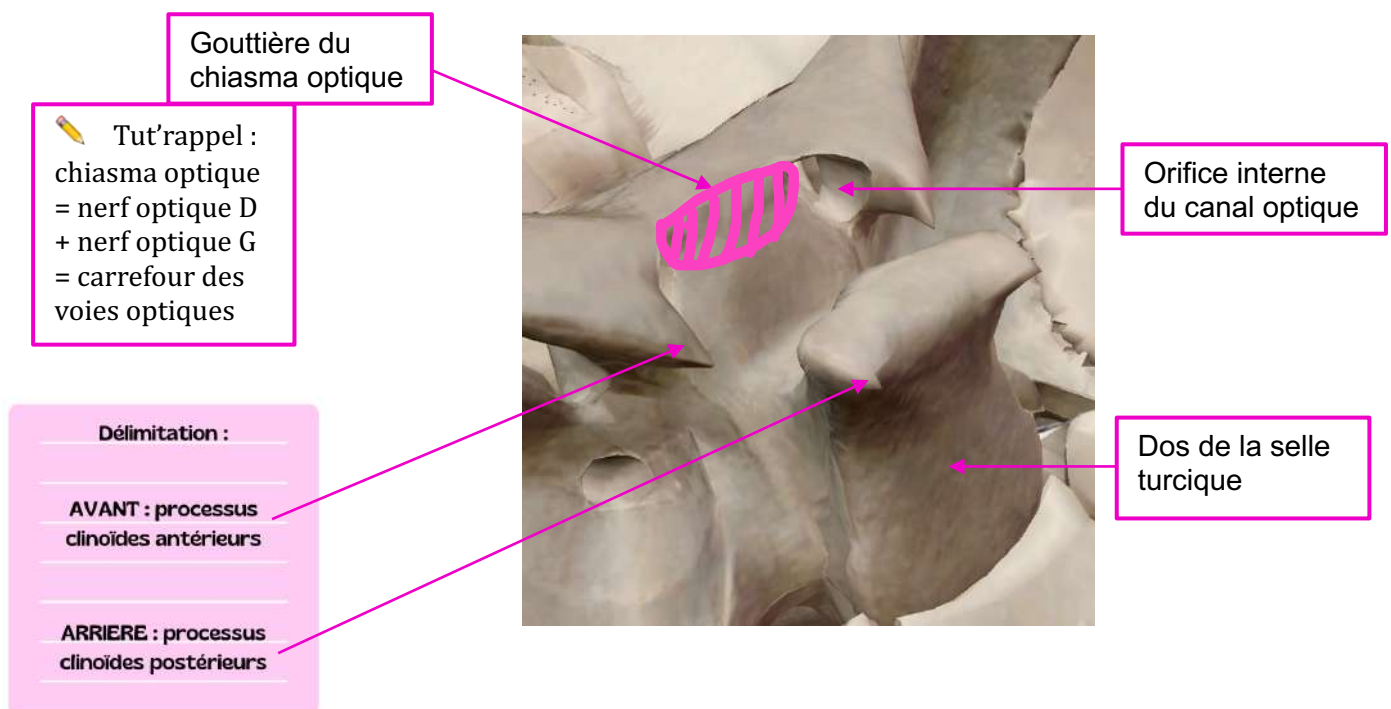
B. Étage Moyen

📍 Où ? → Entre la PAS et le bord postérieur du rocher (= élément de l'os temporal) en continuité avec le dos de la selle turcique

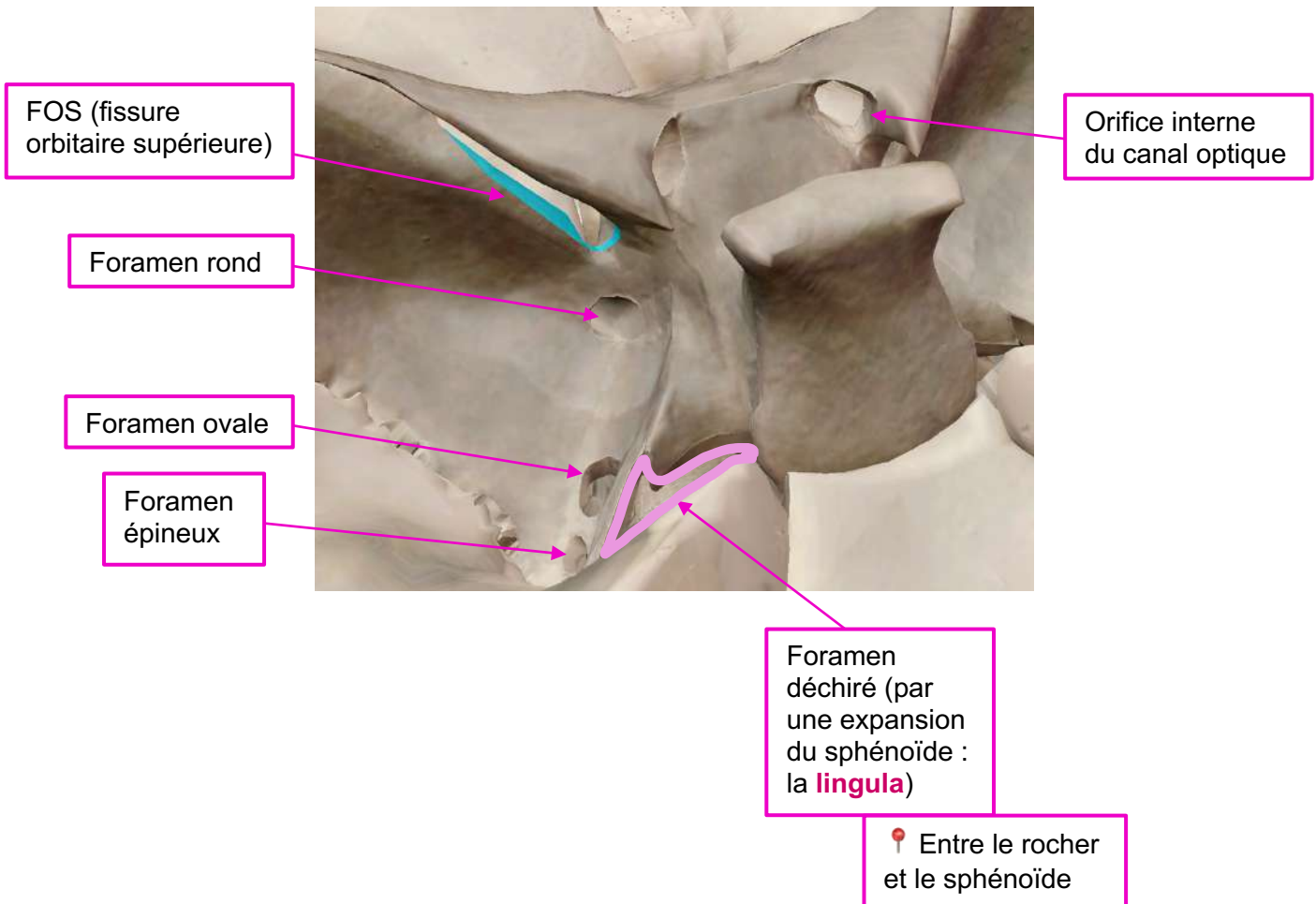
📌 WARNING Tut' : le dos de la selle turcique appartient au sphénoïde, il ne s'agit pas d'os temporal !



🔍 **Petit zoom sur le sphénoïde et la selle turcique (= loge de l'hypophyse) :**




L'étage **Moyen** possède de nombreux **foramens (= orifices)**, au niveau de la GAS, pour le passage d'éléments **nerveux** et **vasculaires**.



Récapitulatif des passages au travers des foramens de l'étage **MOYEN** : +++


<p>Orifices internes des canaux optiques</p> <ul style="list-style-type: none"> 📍 De part et d'autre de la gouttière du chiasma optique 📍 Sous les processus clinoides antérieurs 	<p>Structures nerveuses + vasculaires</p>	<ul style="list-style-type: none"> ♥ Nerf optique II ♥ Artère ophtalmique
<p>FOS</p> <ul style="list-style-type: none"> 📍 Entre la PAS et la GAS 	<p>Structures nerveuses</p>	<ul style="list-style-type: none"> ♥ Nerfs oculomoteurs = moteurs de l'œil : Nerf III Nerf IV Nerf VI



		♥ Première branche du Nerf trijumeau (V1) = Nerf ophtalmique qui se divise en 3 ramifications terminales : frontale, lacrymale et nasale.
Foramen rond	Structures nerveuses	♥ Nerf V2 = maxillaire
Foramen ovale	Structures nerveuses	♥ Nerf V3 = mandibulaire
Foramen épineux 📍 <i>Épine du sphénoïde</i>	Structures vasculaires	♥ Artère méningée MOYENNE → les rameaux viennent imprimer des sillons dans l'os  <i>En cas de fracture du crâne, ces artères peuvent saigner et être responsable d'un hématome extradural</i>
Foramen déchiré	Structures vasculaires	♥ Artère carotide interne → chemine dans sa gouttière, de part et d'autre de la selle turcique

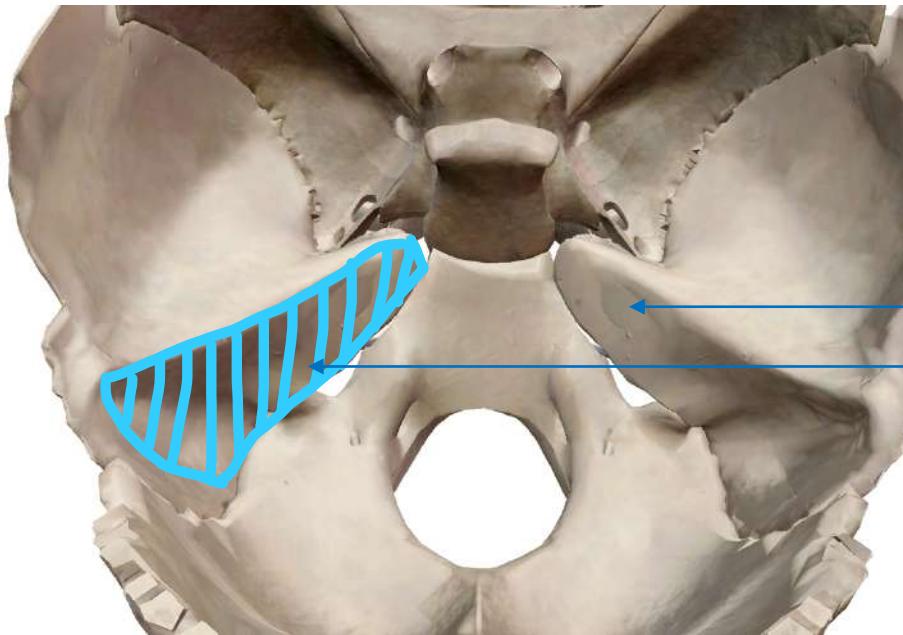
C. Étage Postérieur = fosse postérieure

📍 Où ? → Au-delà du bord postérieur du rocher (🗿)



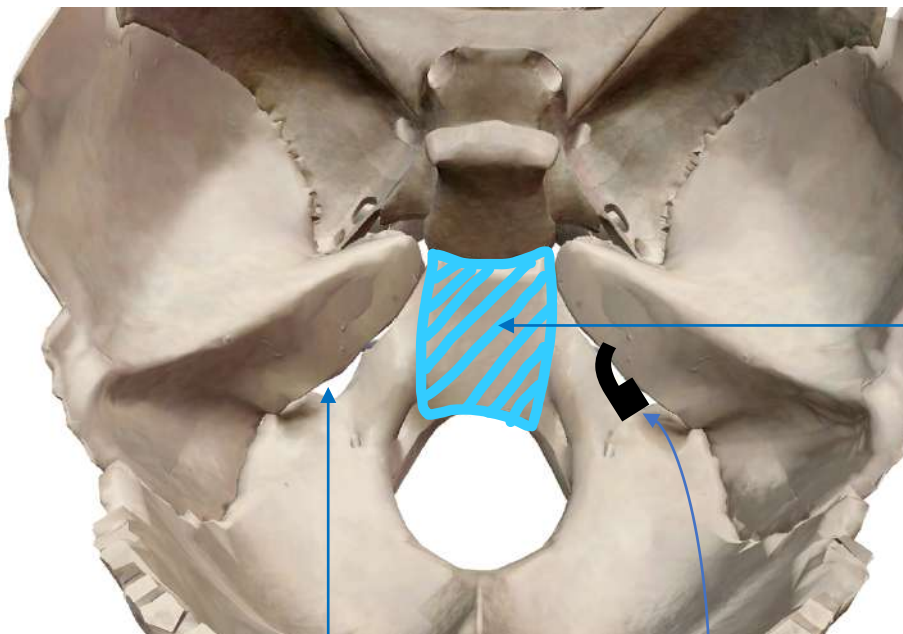
Le prof détaille ensuite les différents **éléments et foramens** composant **la fosse postérieure** de la base du crâne :





Méat auditif *interne*

Face postéro-médiale du rocher

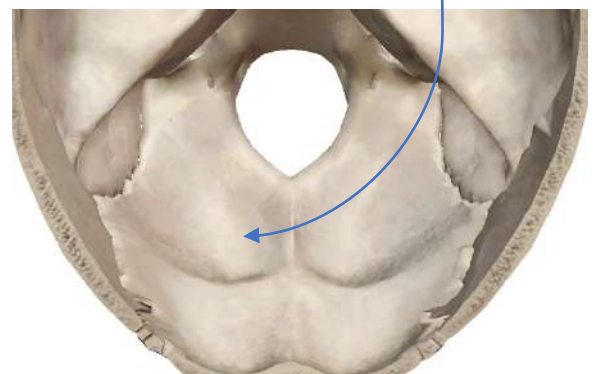


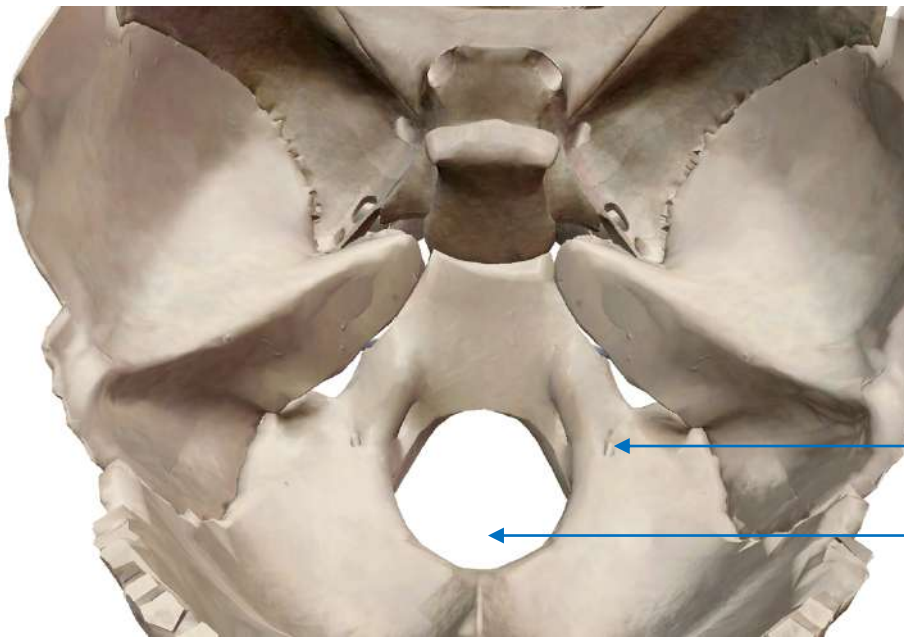
Clivus = processus basilaire de l'occipital
 → lame osseuse verticale en continuité avec le dos de la selle turcique (= *dorsum sellae*)
 → se poursuit en arrière + latéralement par **l'écaille de l'occipital**

Trou jugulaire

📍 entre la partie postéro-médiale du rocher et la partie basilaire de l'occipital

📖 virgule à grosse extrémité **postérieure**

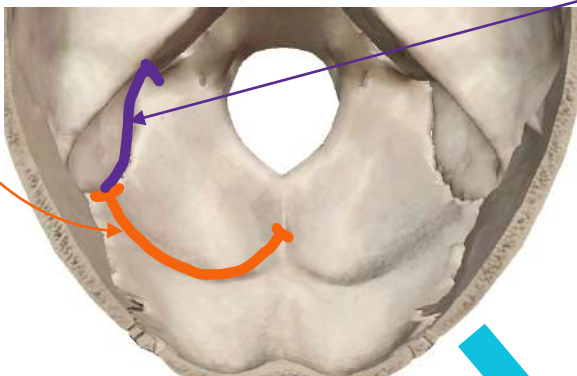




Trou condylien antérieur

Foramen magnum

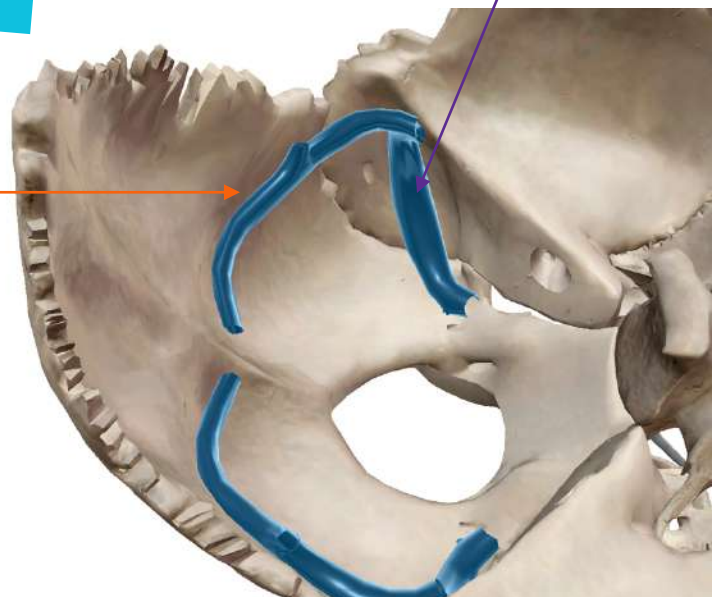
Au niveau de l'**écaille de l'occipital**, on peut observer le sillon du **sinus latéral = sillon du sinus transverse** + (de manière assez variable) **gouttière du sinus sigmoïde**.




Creusé dans l'occipital et le rocher

Sinus sigmoïde

Sinus transverse



 **Point tut'** : les sinus sont des formations veineuses qui vont servir à drainer le sang de l'encéphale, et qui se rejoignent/s'anastomosent pour former la veine jugulaire interne.



Récapitulatif des passages au travers des foramens de l'étage POSTERIEUR :
+++

Méat auditif interne	Structures nerveuses	<ul style="list-style-type: none"> ♥ Nerf facial VII ♥ Nerf vestibulo-cochléaire VIII
Foramen jugulaire	Partie ANT (= effilée de la virgule) : Structures nerveuses	<ul style="list-style-type: none"> ♥ Nerf glossopharyngien IX ♥ Nerf vague X ♥ Rameau bulbaire/phonatoire du Nerf accessoire XI
	Partie POST (= large de la virgule) : Structures vasculaires	♥ Veine jugulaire interne
Trous condyliens <u>antérieurs</u>	Structures nerveuses	♥ Nerf hypoglosse XII
Foramen Magnum	Structures nerveuses Structures vasculaires Structures anatomiques	<ul style="list-style-type: none"> ♥ Moelle spinale → moelle allongée (= myélocéphale) une fois le foramen magnum franchi <i>en avant du cervelet dans la fosse postérieure</i> ♥ Méninges ♥ Les 2 artères vertébrales encore individualisées ♥ Veines vertébrales ♥ Rameau spinal/céphalogyre du Nerf accessoire XI



♪ It's tiiiiime ♪ to dédi ^^ : édition spéciale animaux (ou frères&sœurs)

- First of all, dédi à 🐾 **MA DRAMA-QUEEN INTEMPORELLE** 🐾 j'ai nommé **BROWNIE** :



(Oui c'est ma star vous allez la voir partout je vous préviens 🤪)

- Dédi à **Critou** (son vrai nom c'est Mona-Lisa, mais entre nous personne l'appelle comme ça), le chat (?) d'Emilypoglosse qui me fait mourir de rire :



- Dédi à **Opus**, le 🐾 fils 🐾 d'Aurénine :



- Dédi à **Pacha** et **Popote**, les 🐱 rois 🐱 de HTea :



- Dédi à 🐏 **Josie** 🐏, la nouvelle coloc d'Eloglobine :



- Dédi aux 🐔 **poules** 🐔 (Framboise, Schépablanche, David et Prune) d'Alisuline :



- Dédi à **Oslo** et **Candy**, les 🐕 bebous 🐕 de Jade (nan c'est pas une tutrice 😊) :



- Dédi à Capucine, la petite sœur d'Amandikinésine
- Dédi aux chats d'Alixé :



- Dédi à 🐱 **Miou-Miou** 🐱 (rip elle a pas encore de prénom), le chat de Siryan :



- Dédi à **Yuna**, le chien de Liza, qui a eu pleins de doudous pour Noël 📺 (trop choyée enft) :



- Et enfin, dédi à vous, vous êtes trop forts, c'est bientôt fini 🐱