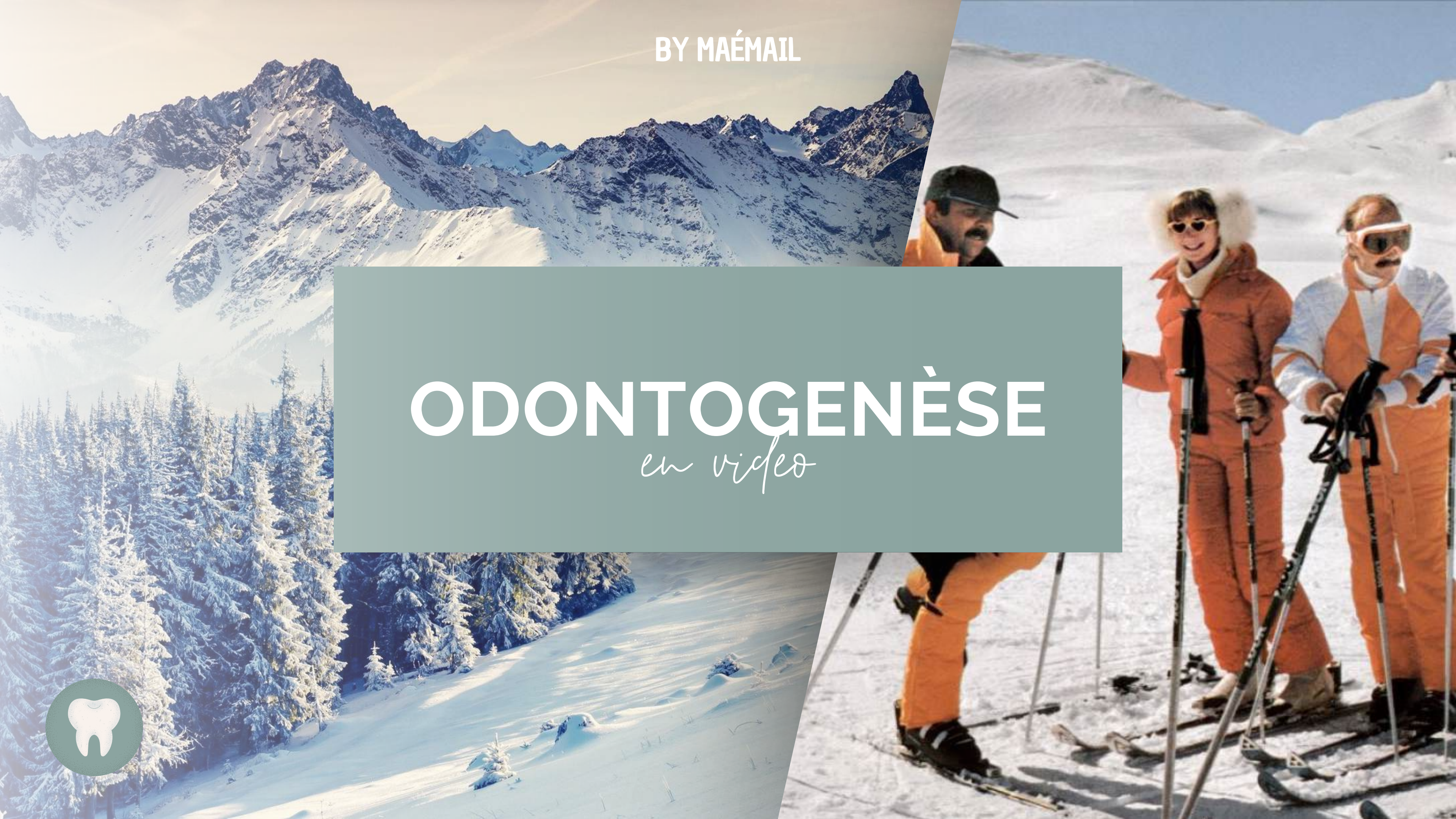
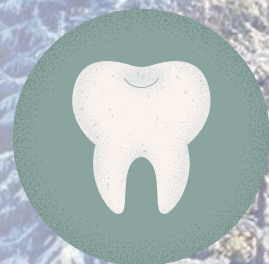
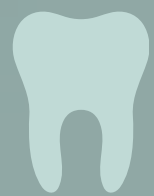BY MAÉMAIL

# ODONTOGENÈSE

*en video*





# TOUT SAVOIR SUR : L'ODONTOGENÈSE



CE COURS EST ENTIER, DES MODIFICATIONS DURANT L'ANNÉE PEUVENT ÊTRE APPORTÉES !

# ODONTOGENÈSE

## LE PLAN

### I) Généralités

- 1) Biologie du développement et anomalies dentaires
- 2) Le développement dentaire

### II) Mise en place de l'épithélium odontogène

### III) Évolution de l'épithélium odontogène et du mésenchyme

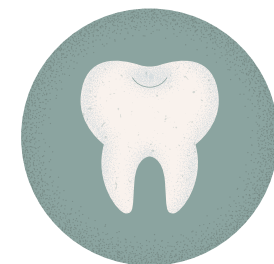### IV) Stades d'évolution des placodes

- 1) Bourgeon
- 2) Cupule jeune
- 3) Cupule âgée
- 4) Cloche

### V) conclusion

- 1) Développement et représentation en 3D des lames
- 2) Développement de l'épithélium odontogène





# I) Généralités

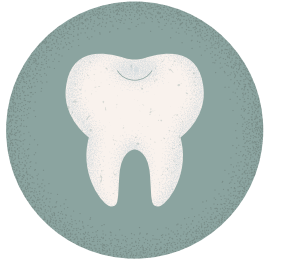## 1) Biologie du développement et anomalies dentaires

En **chirurgie dentaire** = pathologies infectieuses carieuses et parodontales + anomalies de nombre, de forme, de structure et de position.

La médecine du futur tendra à **régénérer** plutôt qu'à réparer ou à guérir.

La genèse de l'organe dentaire s'inscrit dans un mécanisme de dialogue entre d'une part un **épithélium** et d'autre part un **mésenchyme**.





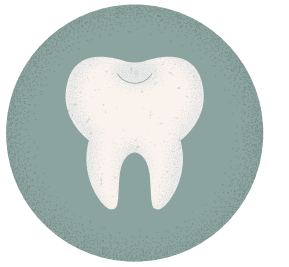
## 2) Le développement dentaire

Le développement dentaire est un processus dépendant de la cinétique **d'interactions d'épithéliaux mésenchymateux** entre :

- Les cellules **ectomésenchymateuses** : Cellules de la crête neurale céphalique.
- Les cellules **ectodermiques** : Cellules du 1er arc pharyngé, développement des procès maxillaires et mandibulaires.

La **morphogenèse** dentaire est soumise à un **contrôle génétique** strict. A la fin du stade de neurulation, on observe 3 changements :



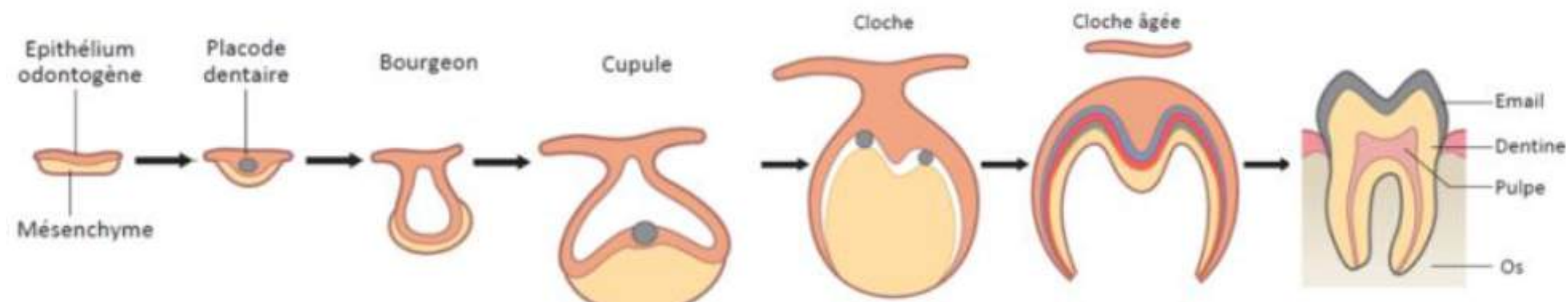


☆ **Mouvement antéro-postérieur** : La partie céphalique est ramenée sur la partie cardiaque.

☆ **Création du stomodeum** : c'est la future cavité buccale.

☆ **Plicatures à arcs pharyngés** : C'est à partir du 1er arc pharyngé que se développent les procès *maxillaires* et *mandibulaires*.

*Ici ce sont les étapes du développement dentaire qui seront détaillées dans ce cours :*



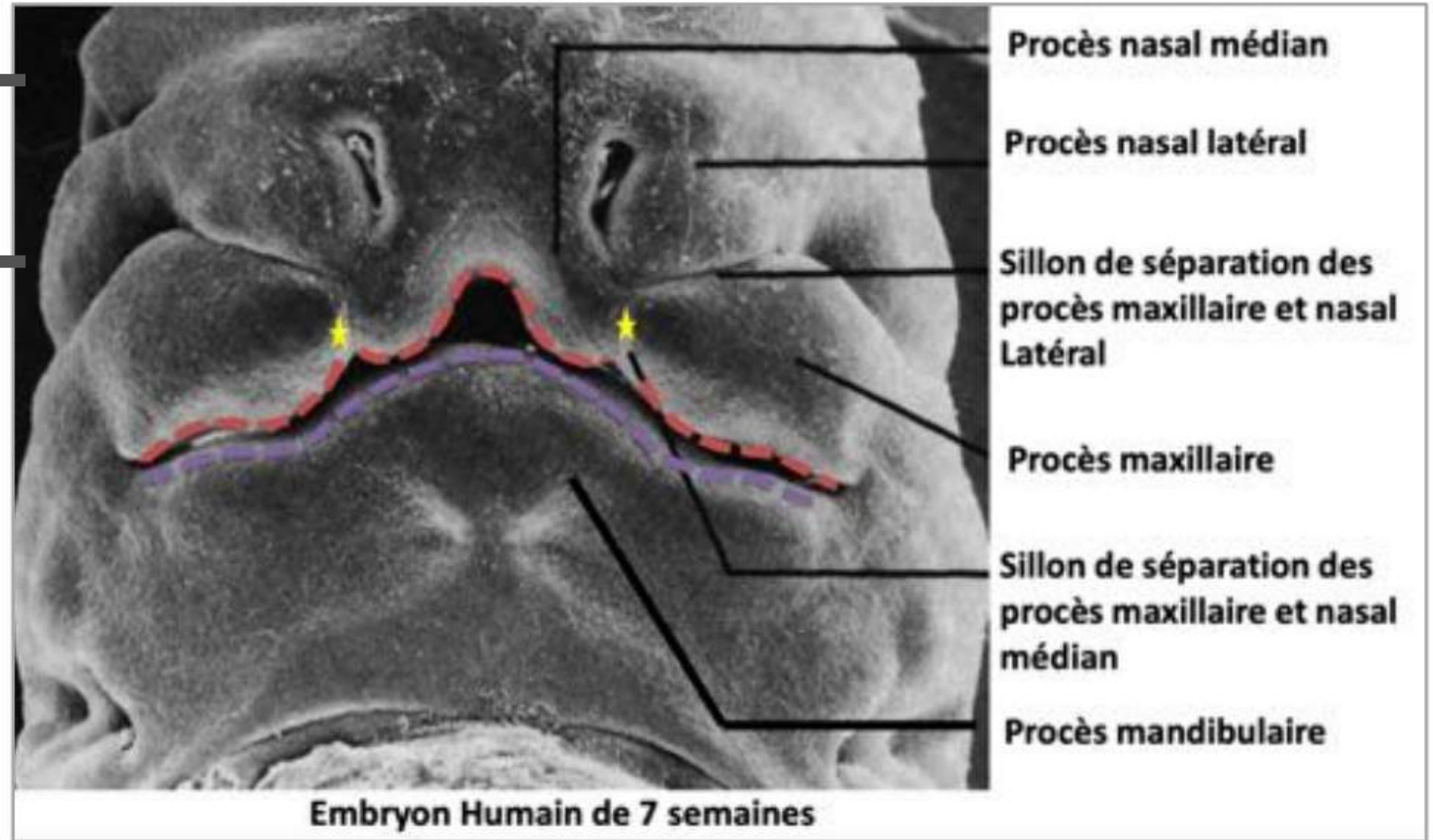
## II) Mise en place de l'épithélium odontogène

ON PARLE D'EPITHELIUM ODONTOGENE À J30 !!!

28 <sup>e</sup> jour	<ol style="list-style-type: none"> <li>1. <b>Proliférations</b> des masses cellulaires latérales du 1<sup>er</sup> arc dans la zone distale (antérieure).</li> <li>2. <b>Dédoublment</b> des procès maxillaires et mandibulaire.</li> </ol>
30 <sup>e</sup> jour	<p><b>Épithélium odontogène</b> (≠ oral) sur les parties :</p> <ul style="list-style-type: none"> <li>- Mandibulaire supérieure</li> <li>- Maxillaire inférieure</li> </ul>
35 <sup>e</sup> jour	<p>Le bourgeon céphalique antérieur → devient <b>bourgeon nasal</b>.</p>
36 <sup>e</sup> jour	<p>Formation de <b>2 épithélia odontogènes</b>, sur le bourgeon nasal inférieur.</p>
38 <sup>e</sup> jour	<p>Formation d'<b>1 épithélium odontogène continu</b> par fusion des épithélia :</p> <ul style="list-style-type: none"> <li>- <b>Épithélium odontogène maxillaire</b> = fusion de <b>4 épithélia</b> (2 du procès maxillaire + 2 du bourgeon nasal)</li> <li>- <b>Épithélium odontogène mandibulaire</b> = fusion de <b>2 épithélia</b> (de la partie sup du procès mandibulaire)</li> </ul>



Embryon de 7 semaines où on peut apercevoir les procès *maxillaires*, *mandibulaires* et *nasaux*.



- ☆ L'épithélium odontogène **maxillaire** est formé par la fusion de **4** épithélia.
- ☆ L'épithélium odontogène **mandibulaire** est formé par la fusion de **2** épithélia.



# PAUSE

## QCM



QCM 1 :

- A) La morphogenèse dentaire est soumise à un contrôle génétique peu strict.
- B) La genèse de l'organe dentaire s'inscrit dans un mécanisme de dialogue entre un épithélium et un mésenchyme.
- C) L'épithélium odontogène maxillaire est formé par la fusion de 2 épithélia.
- D) Ce n'est qu'à partir du 30ème jour, que l'on peut parler d'épithélium odontogène.

# CORRECTION

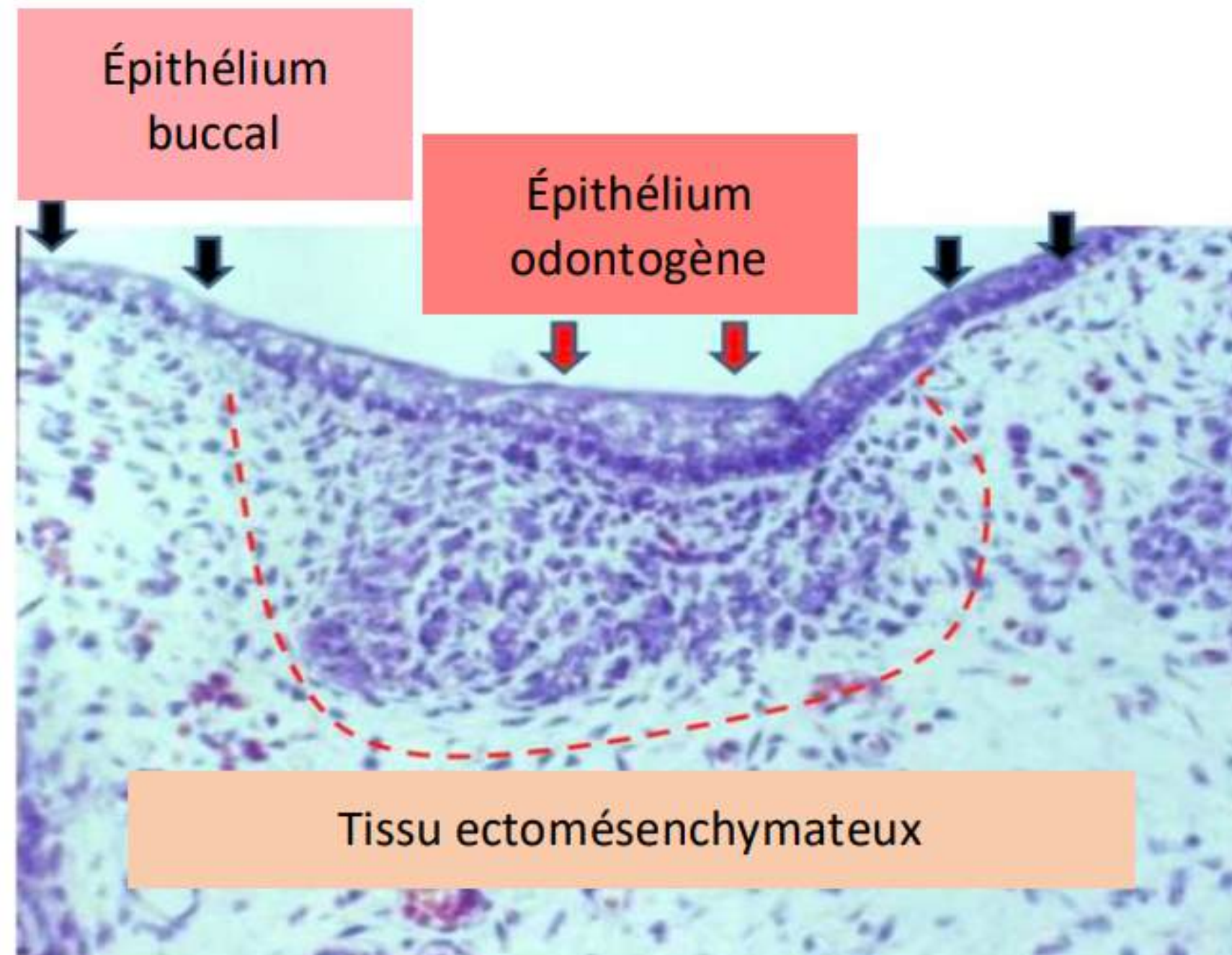
## QCM



QCM 1 :

- A) La morphogenèse dentaire est soumise à un contrôle génétique peu strict. --> STRICT !
- B) La genèse de l'organe dentaire s'inscrit dans un mécanisme de dialogue entre un épithélium et un mésenchyme.
- C) L'épithélium odontogène maxillaire est formé par la fusion de 2 épithélia. --> 4 épithélia pour le maxillaire +++
- D) Ce n'est qu'à partir du 30ème jour, que l'on peut parler d'épithélium odontogène. +++

### III) Évolution de l'épithélium odontogène et du mésenchyme



- **Épithélium buccal (oral)** : 2 à 3 strates cellulaires → *flèches noires*
- **Épithélium odontogène** : Augmentation de strates cellulaires : Épaississement de l'épithélium buccal +++ → *flèches rouges*
- **Tissu ectomésenchymateux** : Densification cellulaire → *Sous épithélium*



L'épithélium odontogène se distingue histologiquement de l'épithélium buccal (= **oral**) par une **augmentation** de strates cellulaires. Et il donne naissance à deux émergences :

- **1-Lame vestibulaire** = **s'apoptose** --> le vestibule buccal (espace entre la joue et l'arcade dentaire).
- **2-Lame dentaire** = préfigure les  **futures arcades dentaires** maxillaire et mandibulaire :
  - **A.** Régionalisation
  - **B.** Segmentation
  - **C. Placodes** dentaires : **primaire** → **secondaire**
  - **D.** Germes dentaires : temporaires → définitifs



PLACODES = petits renflements appendus à la lame dentaire par un cordon épithélial  
= à l'origine des germes dentaires ++ :

- > **Lame dentaire primaire** : 10 placodes → 10 dents temporaires par arcade
- > **Lame dentaire secondaire** : 16 placodes → 16 dents définitives par arcade

# PAUSE

## QCM



QCM 2 :

- A) L'épithélium odontogène est un épaississement de l'épithélium buccal (= oral).
- B) La lame vestibulaire s'apoptose pour donner le vestibule buccal (espace entre la joue et l'arcade dentaire).
- C) Non, c'est la lame dentaire s'apoptose pour donner le vestibule buccal (espace entre la joue et l'arcade dentaire).
- D) La lame dentaire primaire est à l'origine de 16 placodes, qui donnera 16 dents temporaires par arcade.

# CORRECTION

## QCM



QCM 2 :

- A) L'épithélium odontogène est un épaissement de l'épithélium buccal (= oral).
- B) La lame vestibulaire s'apoptose pour donner le vestibule buccal (espace entre la joue et l'arcade dentaire).
- C) Non, c'est la lame dentaire s'apoptose pour donner le vestibule buccal (espace entre la joue et l'arcade dentaire).
- D) La lame dentaire primaire est à l'origine de 16 placodes, qui donnera 16 dents temporaires par arcade. --> double piège pardon, = 10 !!!

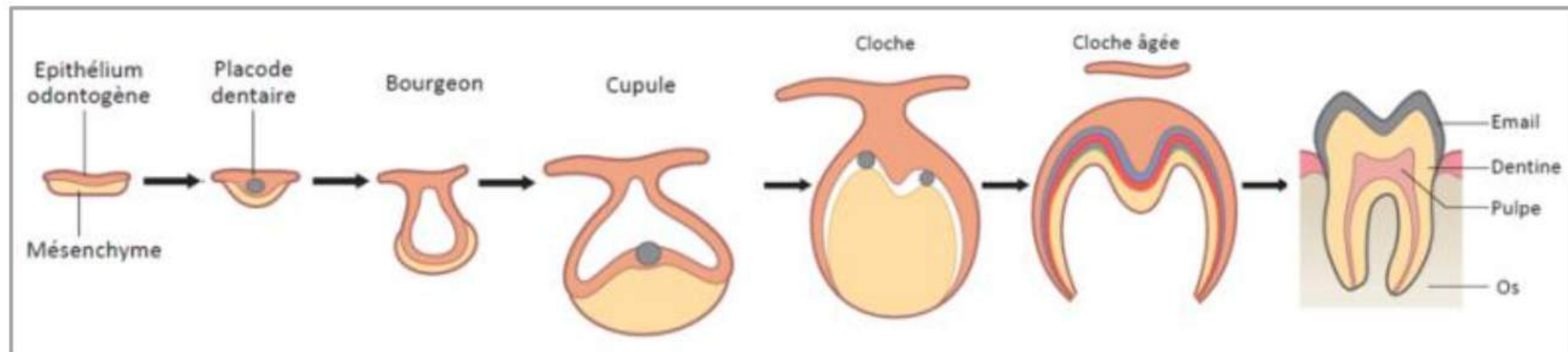
## IV) Stades d'évolution des placodes

À partir de l'épithélium odontogène et du mésenchyme vont se développer une lame dentaire et une placode dentaire en subissant différentes transformations morphologiques décrites sous 3 stades +++ :

☆ **Bourgeon**

☆ **Cupule (jeune puis âgée)**

☆ **Cloche**

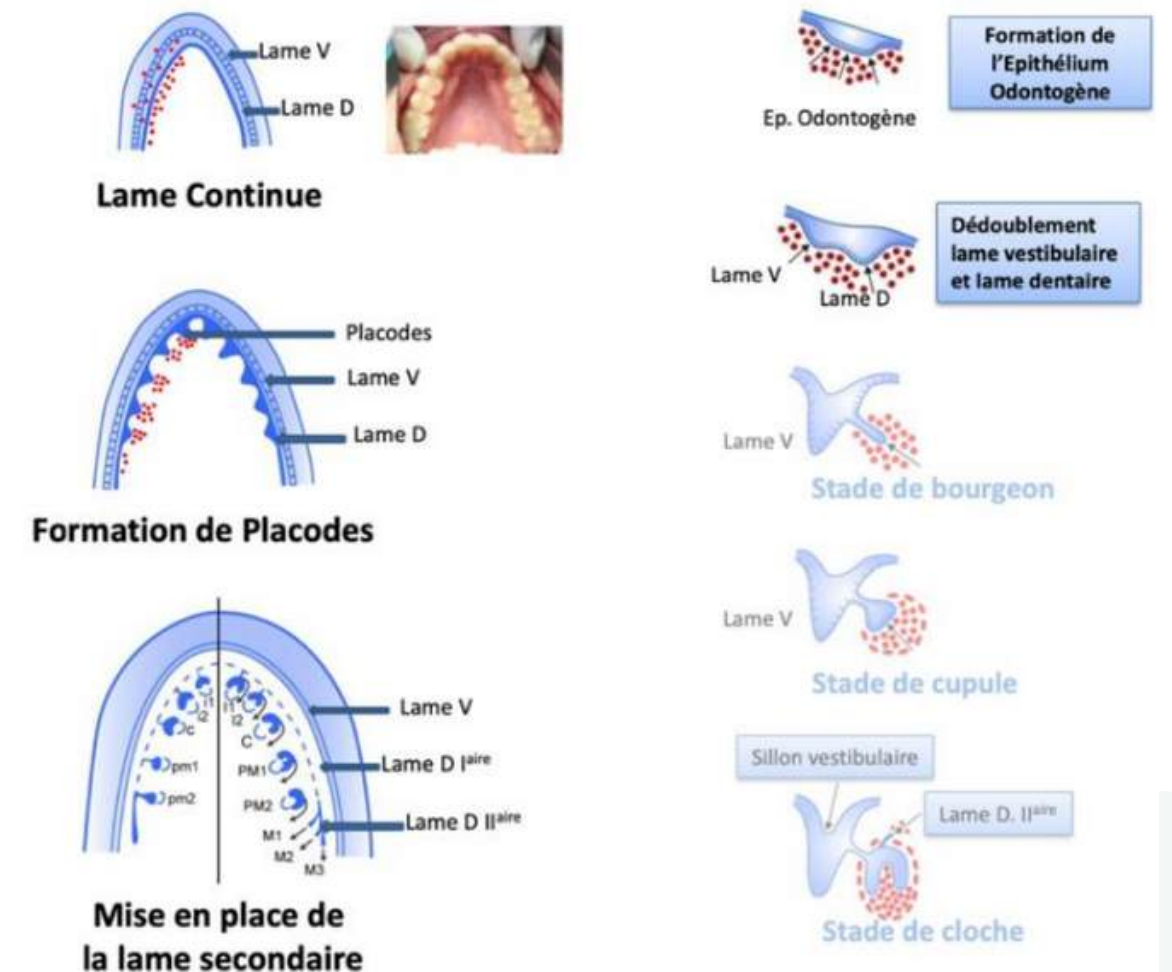


## A SAVOIR : +++

- Chaque placode évoluera de façon **similaire** jusqu'au stade de cloche.
- Chaque placode a la **même** composition tissulaire.
- Chaque placode a un agencement **différent** des tissus, pour donner des formes différentes (incisives, canines, prémolaires, molaires).

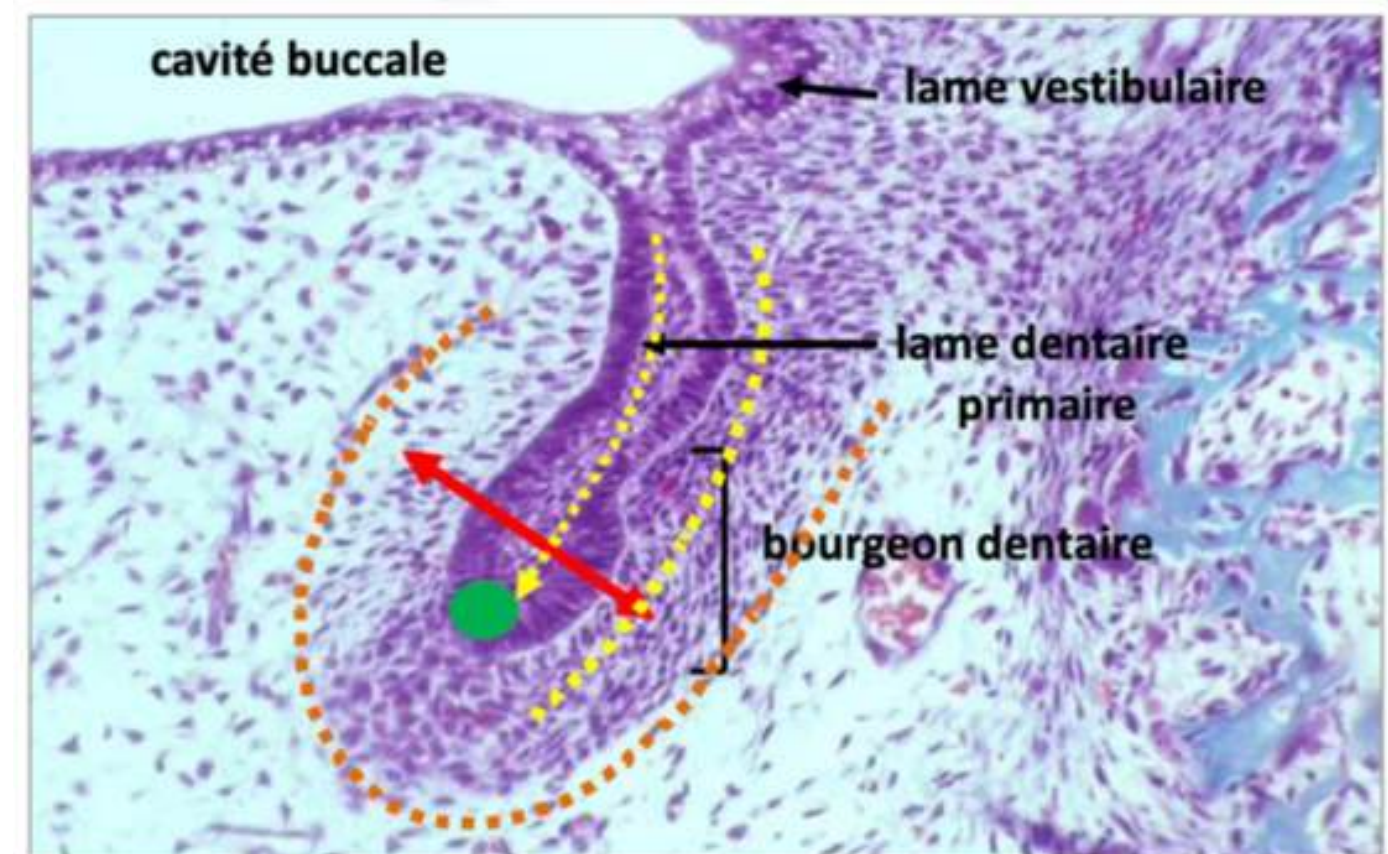
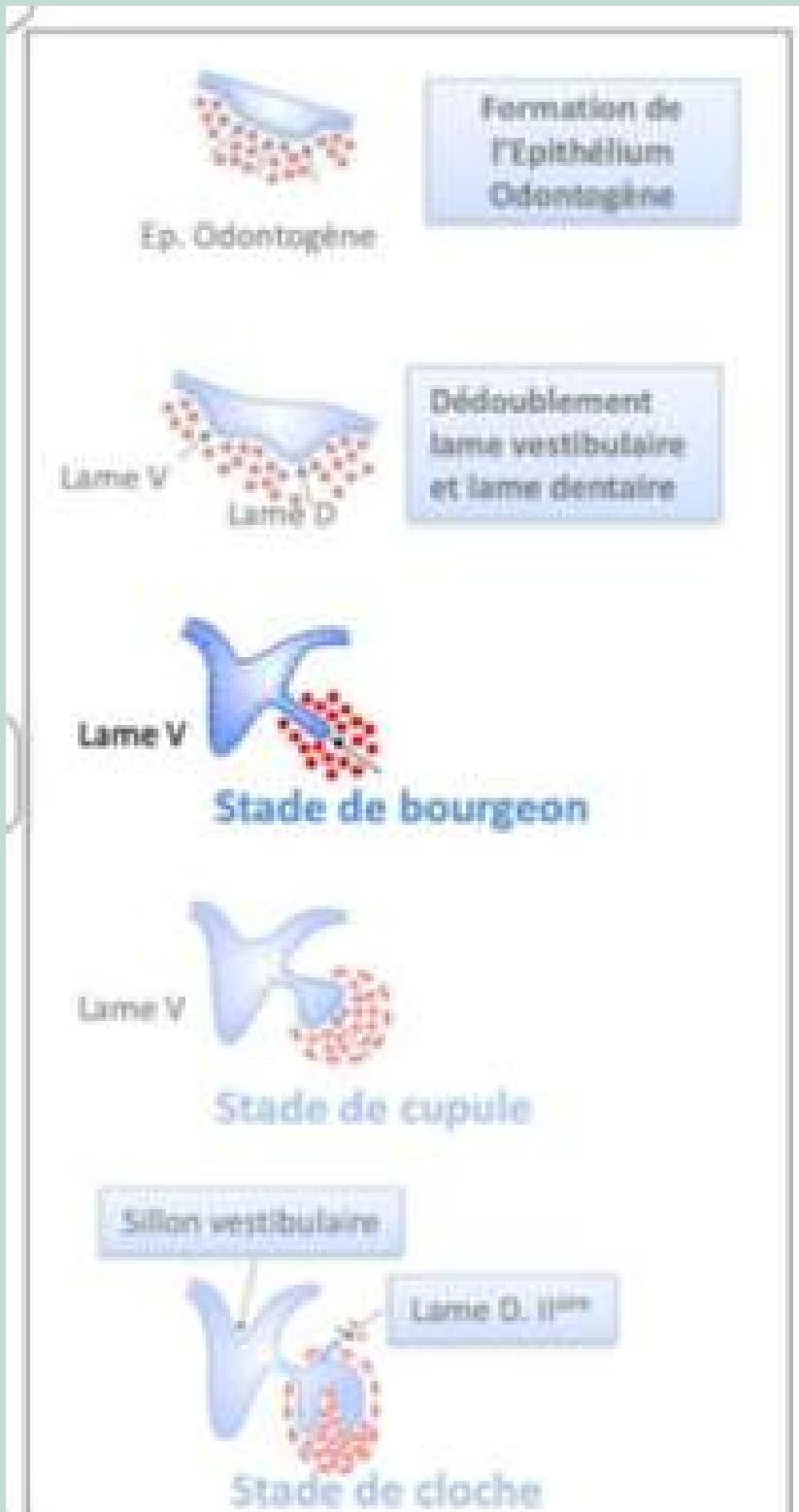
**En coupe horizontale :** *Lame continue en forme de fer à cheval* au sein de la cavité orale. Il préfigure la future arcade dentaire. La cavité orale est tapissée par l'épithélium *oral*.

**En coupe frontale :** L'épithélium odontogène est un épaississement de l'épithélium oral, *il s'enfonce dans l'ectomésenchyme sous-jacent*. Son dédoublement donne deux lames continues : lame vestibulaire et lame dentaire.



# BOURGEON

--> Cupule jeune



# 1

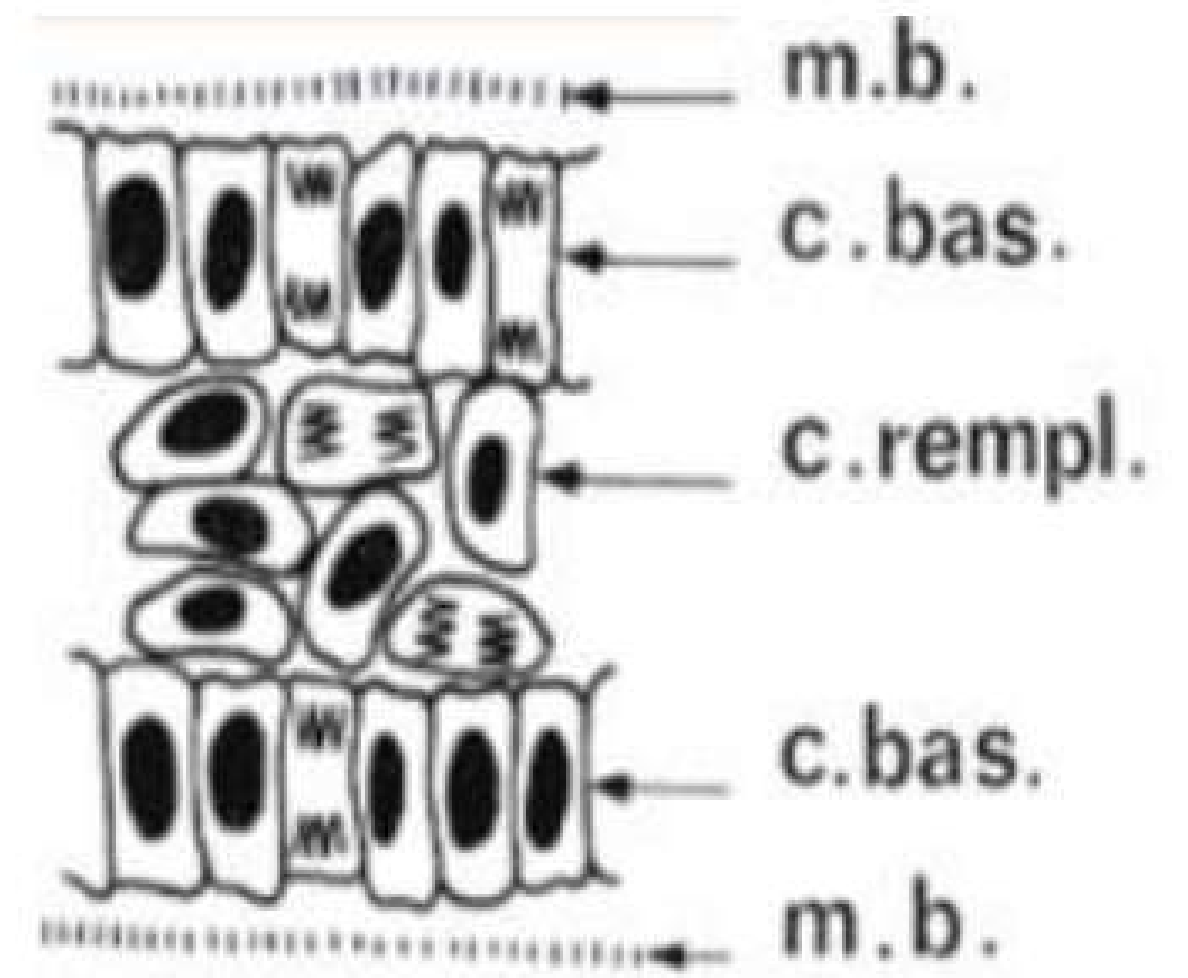
D'ABORD QUE SE PASSE T'IL AU NIVEAU DE LA **PARTIE ÉPITHÉLIALE** ?

NOUVEAU : **L'ÉPITHÉLIUM ODONTOGÈNE** APPARAÎT

**NEP** SE FORME (PARTIE APICALE)

COMPOSITION CELLULAIRE :


- Membrane basale
- Cellule basale
- Cellule de remplissage
- Cellule basale
- Membrane basale





## POINT INFO : Le NEP = Noeud de l'Email Primaire

- Il est constitué d'un petit nombre de **cellules** ne présentant **aucune différence morphologique**.
- Il exprime des **molécules de signalisation** et des **facteurs de transcription** qui ne sont pas exprimés par les autres cellules épithéliales.
- Il est donc situé dans la partie apicale du cylindre épithélial, lors du premier stade = bourgeon.




2

## ENSUITE AU NIVEAU DE LA **PARTIE ECTOMÉSENCHYMATEUSE** ?

**Pas de réelles caractéristiques.**

Faible matrice extracellulaire.

Forte densité cellulaire ectomésenchymateuse en  
périphérie des cellules épithéliales.

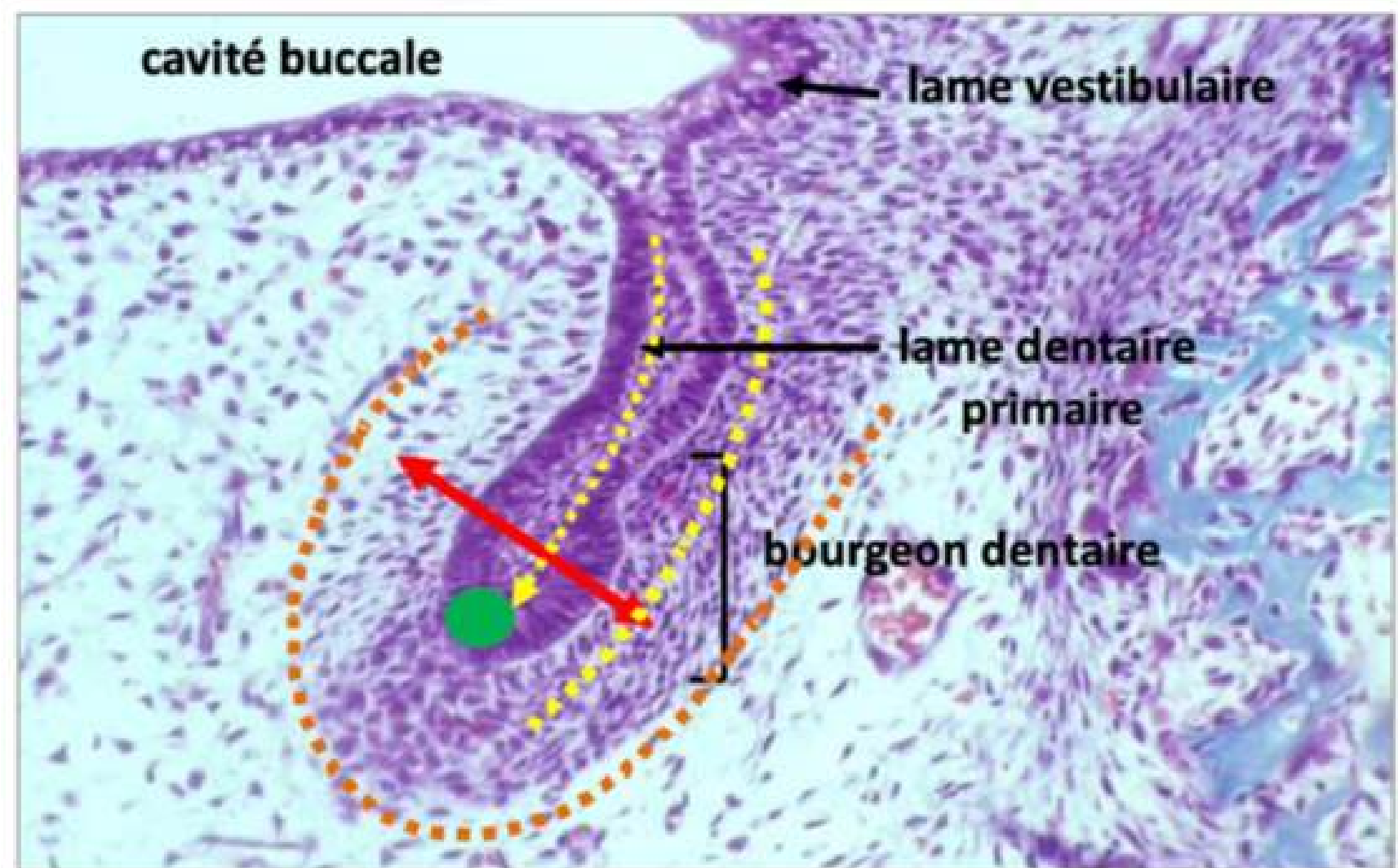


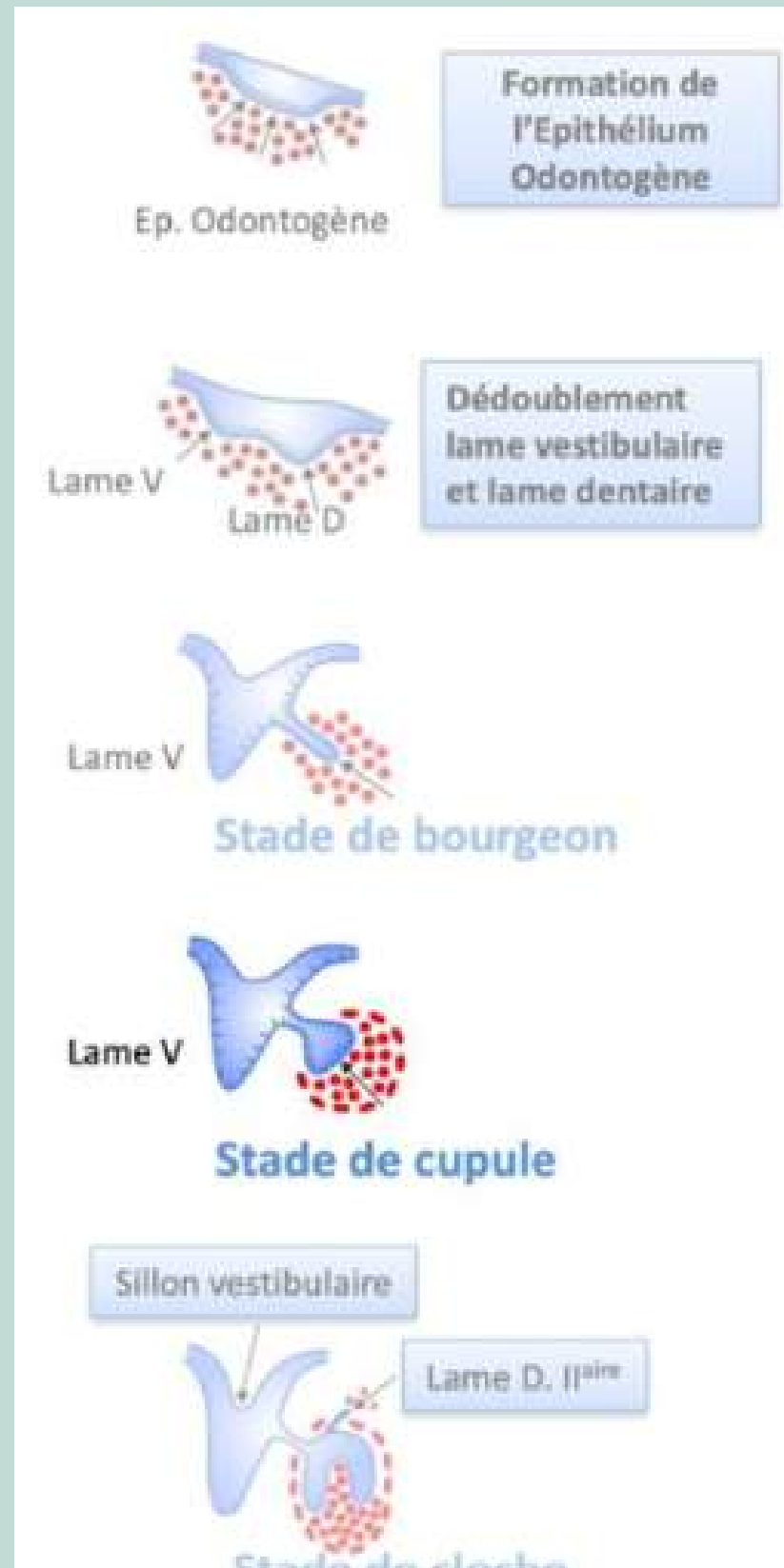
# ENFIN, À LA PARTIE PÉRIPHÉRIQUE ?

3

Distinction :

- Elle ne se distingue pas vraiment de la partie ectomésenchymateuse.



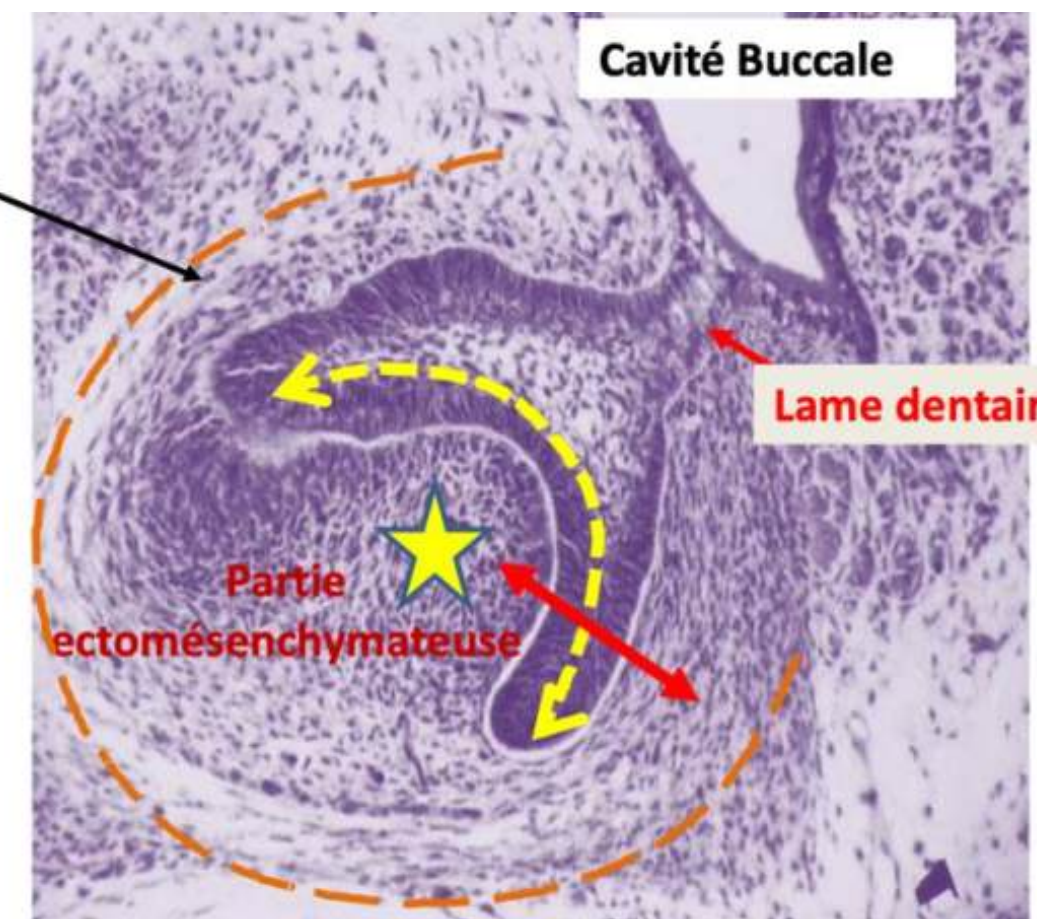


# CUPULE JEUNE

Bourgeon -->

--> Cupule agée

Sac folliculaire



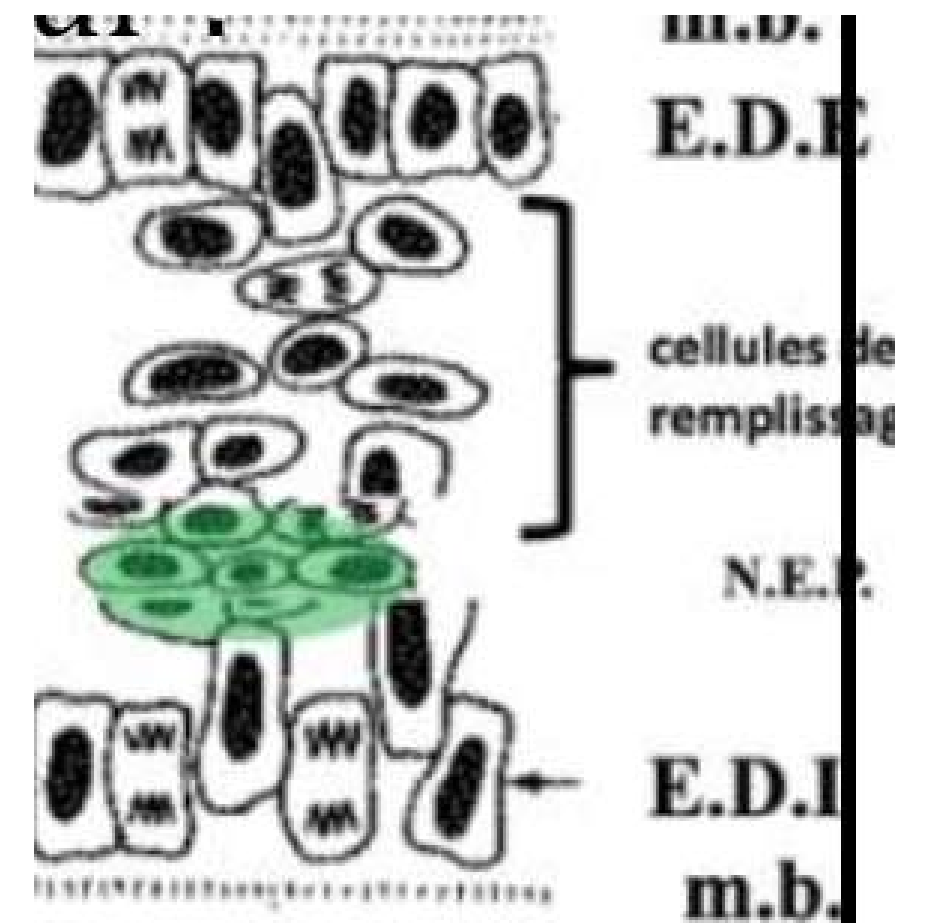
# 1

D'ABORD QUE SE PASSE T'IL AU NIVEAU DE LA **PARTIE ÉPITHÉLIALE** ?

NOUVEAU : **ORGANE DE L'ÉMAIL**

**NEP** (FORMÉ STADE BOURGEON) = TOUJOURS PRÉSENT  
MODIFICATION COMPOSITION CELLULAIRE :

- Membrane basale
- **Épithélium dentaire externe (EDE)**
- Cellule de remplissage
- **Épithélium dentaire interne (EDI)**
- Membrane basale



2

## ENSUITE AU NIVEAU DE LA **PARTIE ECTOMÉSENCHYMATEUSE** ?

**Vascularisation** de la densité cellulaire en face de l'EDI  
(épithélium dentaire interne) :

**SANS** organisation particulière.



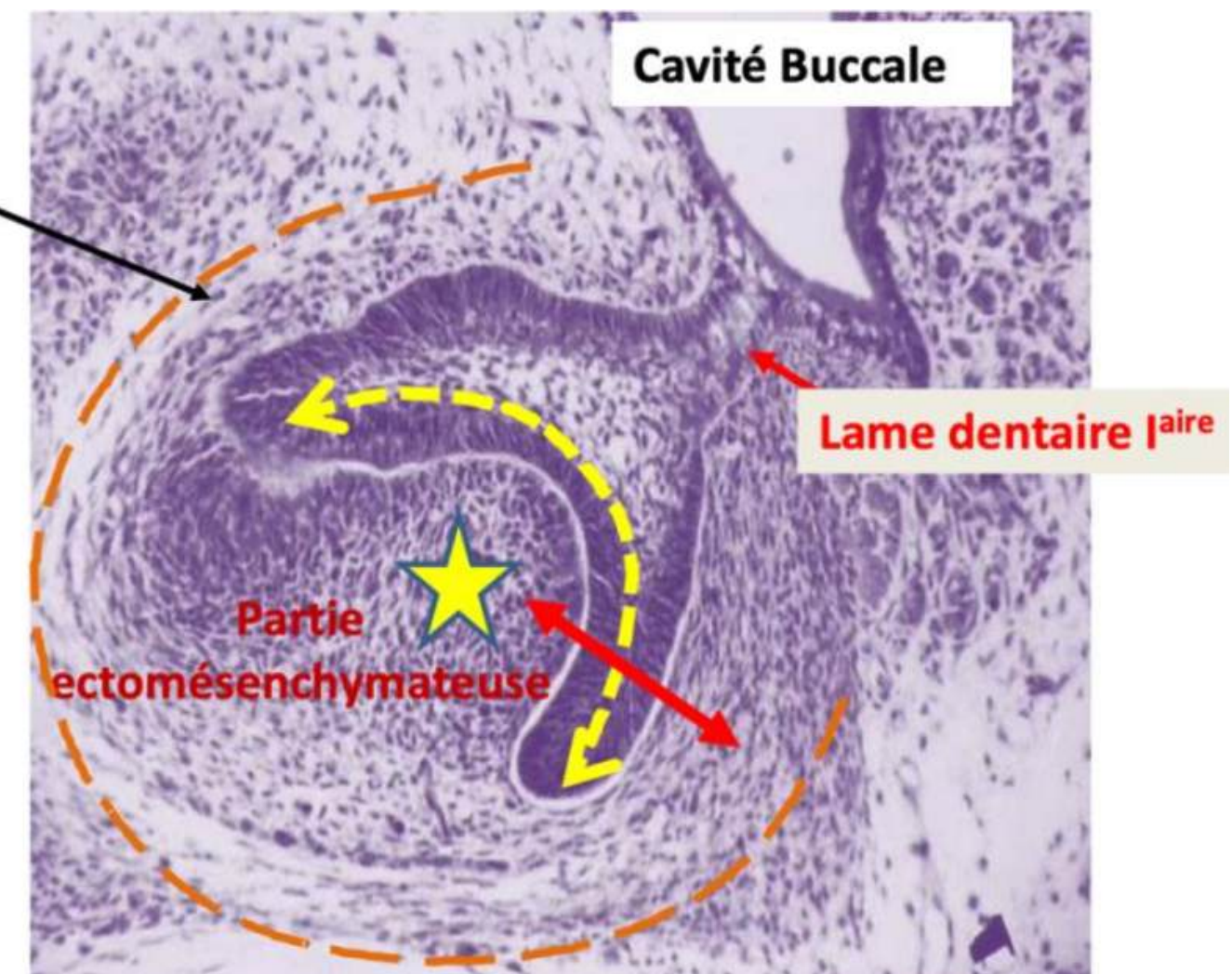
**On ne parle pas encore  
d'innervation !!**

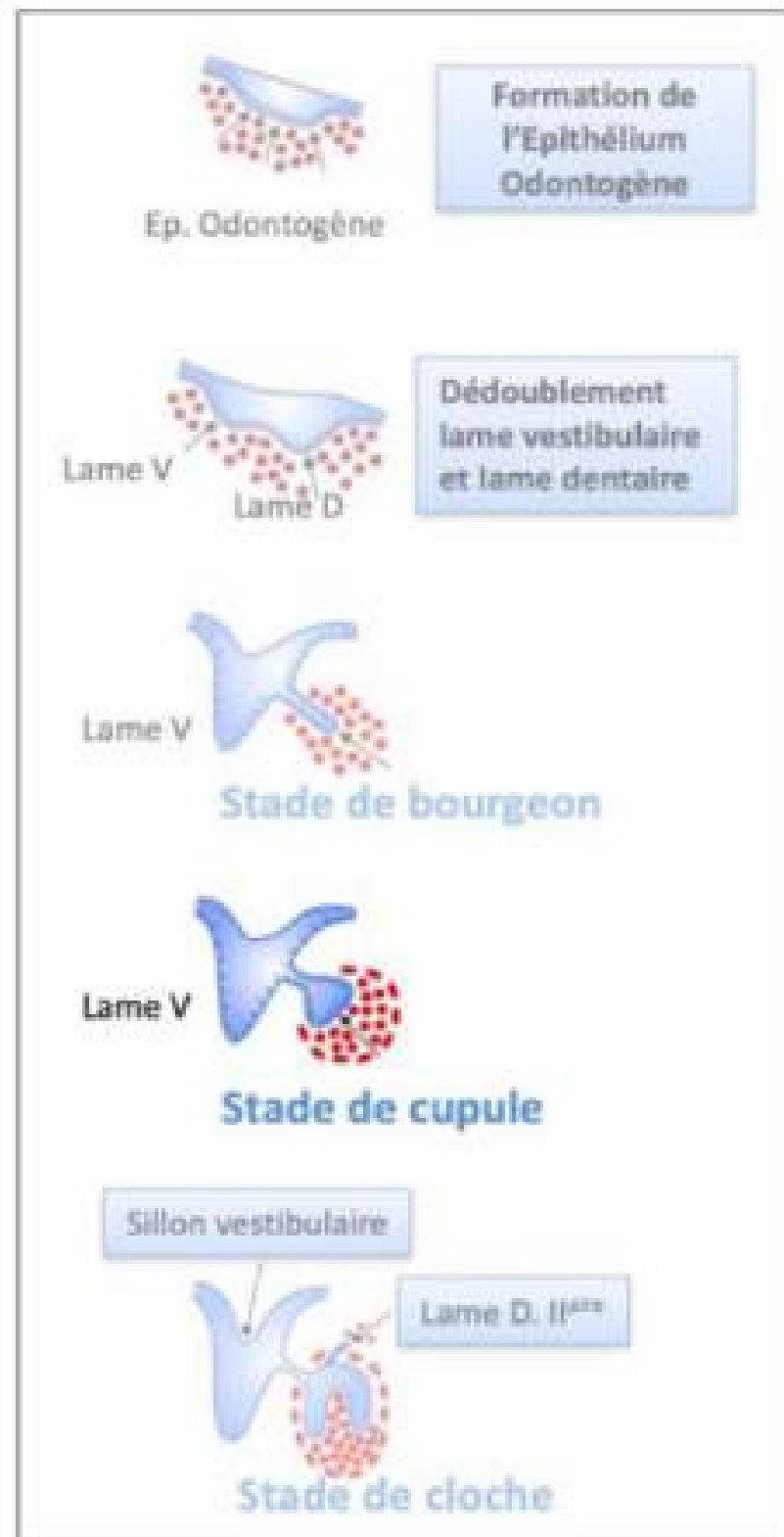
# ENFIN, À LA PARTIE PÉRIPHÉRIQUE ?

Distinction : **SAC FOLLICULAIRE**  
= début d'organisation de ce sac  
Pour l'instant : strates cellulaires inorganisées



Sac folliculaire

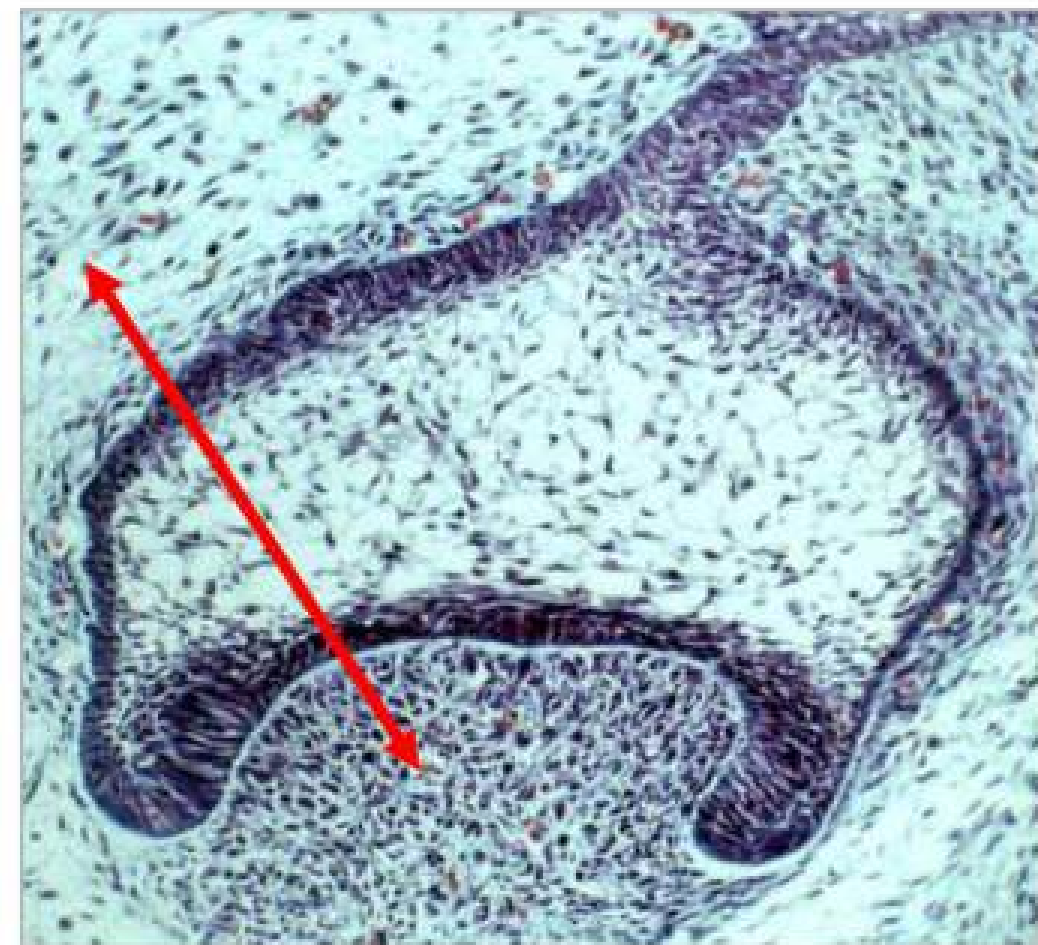



# CUPULE ÂGÉE

Cupule jeune -->

--> Cloche



1

D'ABORD QUE SE PASSE T'IL AU NIVEAU DE LA **PARTIE ÉPITHÉLIALE** ?

NOUVEAU : MODIF MORPHO CELL REMPLISSAGE : ENTREE HYDRIQUE (GSG) =  
RETICULUM ETOILÉ ++

**NEP** (FORMÉ STADE BOURGEON) = DISPARITION +++  
MODIFICATION COMPOSITION CELLULAIRE :

Les cellules de  
l'EDI s'allongent

- Membrane basale
- **Épithélium dentaire externe (EDE)**
- **Réticulum étoilé**
- **Épithélium dentaire interne (EDI)**
- Membrane basale


2

## ENSUITE AU NIVEAU DE LA **PARTIE ECTOMÉSENCHYMATEUSE** ?

Prend le nom de : **Papille ectomésenchymateuse** (future pulpe dentaire).

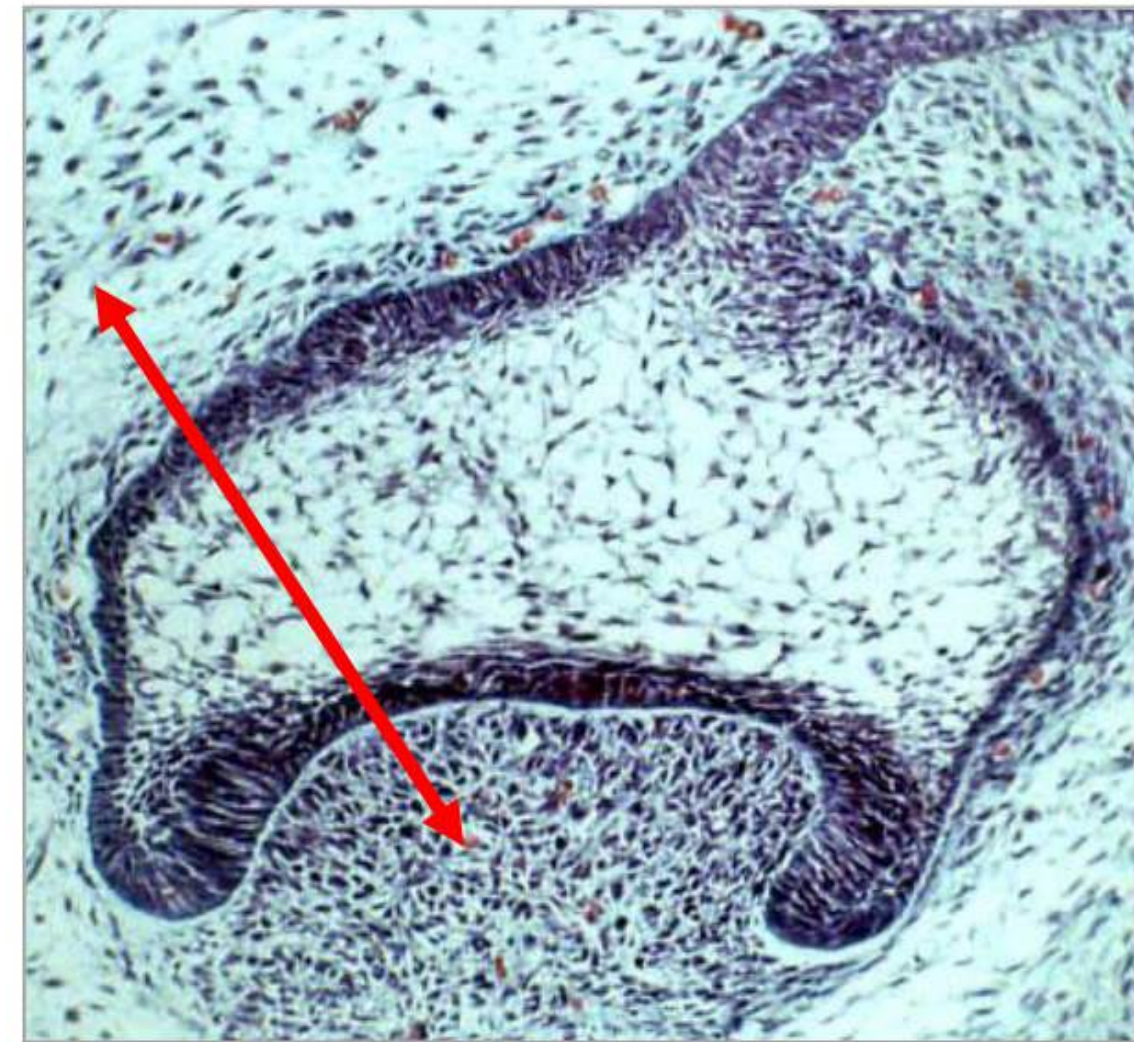
**Vascularisation** = + organisée

**Début d'innervation.**

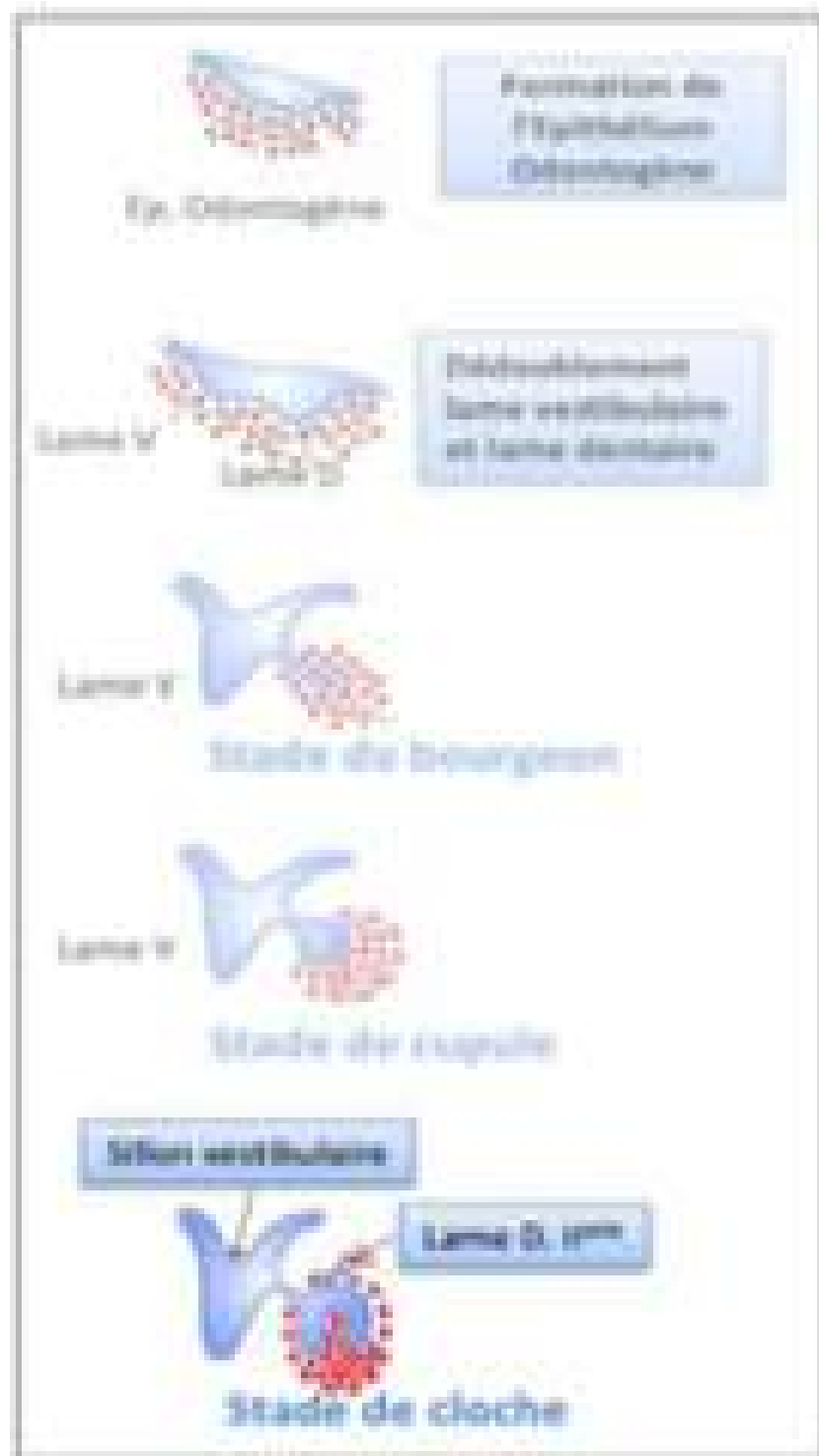


—○ ENFIN, À LA **PARTIE PÉRIPHÉRIQUE** ?

Le **SAC FOLLICULAIRE**  
= s'organise en strates cellulaires.

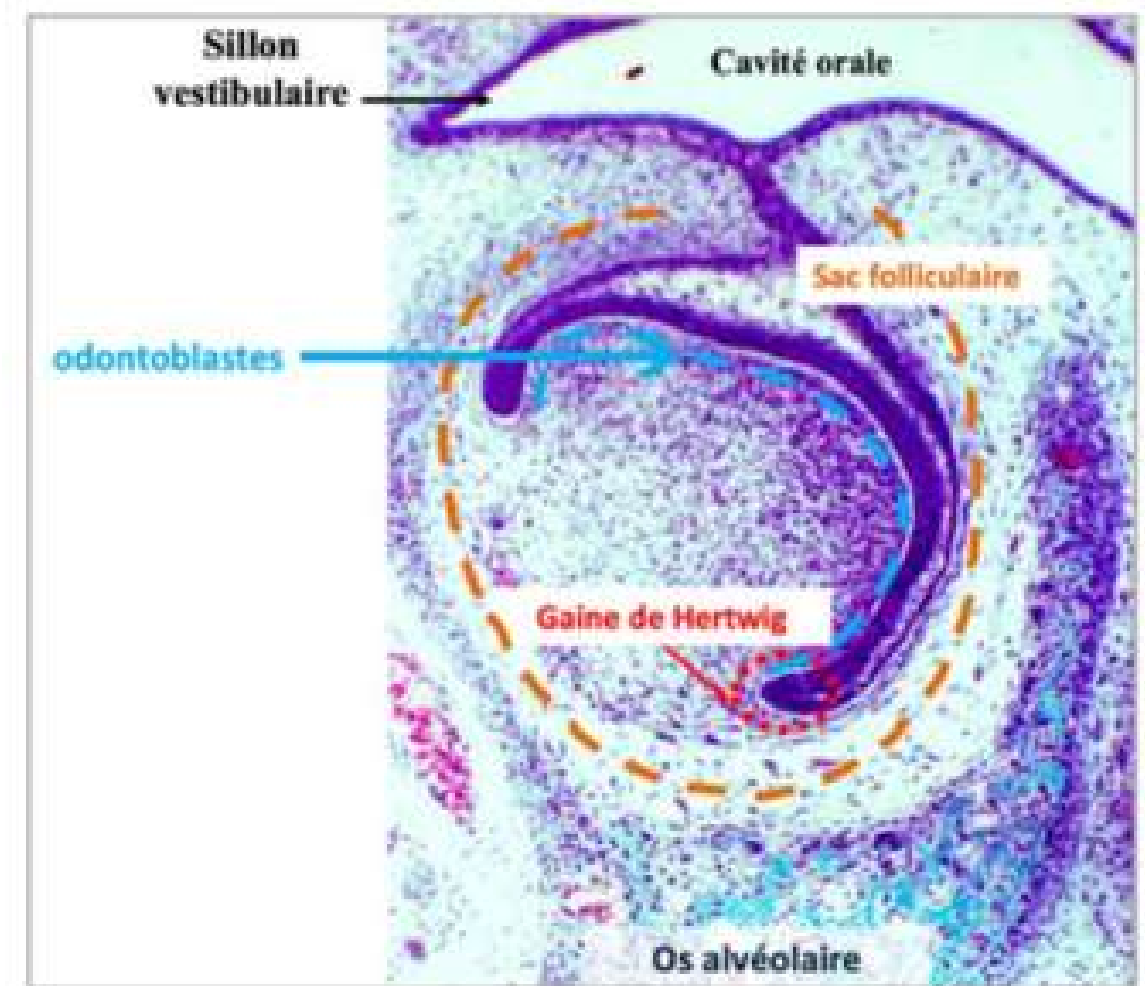


3



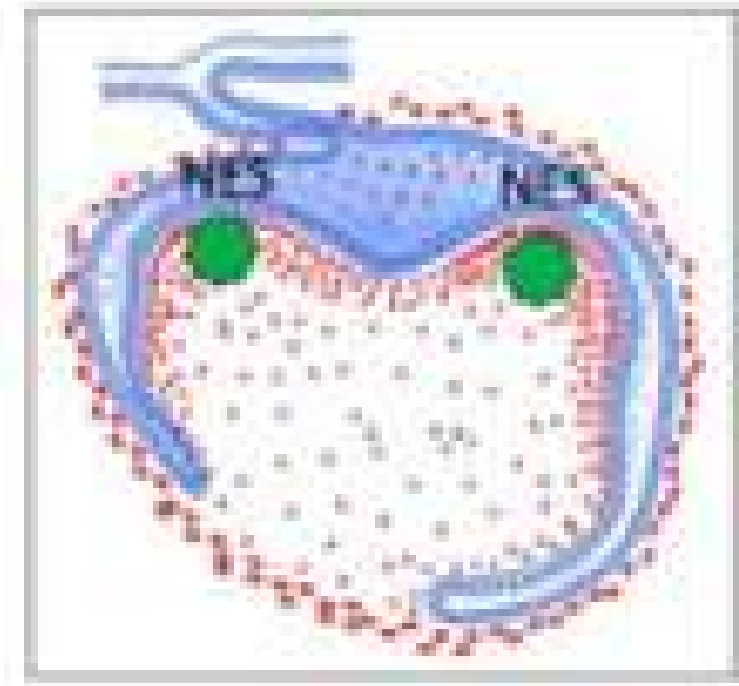
# CLOCHE

Cupule âgée-->



1

D'ABORD QUE SE PASSE T'IL AU NIVEAU DE LA **PARTIE ÉPITHÉLIALE** ?



NOUVEAU : **STRIATUM INTERMEDIUM** (ENTRE RÉTICULUM ÉTOILÉ ET EDI) +++  
**NES** (= SECONDAIRE) APPARAISSENT : X2 ++ (ZONES FUTURES CUPSIDES)


MODIFICATION COMPOSITION CELLULAIRE :

Les cellules de l'EDI s'allongent encore + = dev futurs

**améloblastes** (émail) +++

- Membrane basale
- **Épithélium dentaire externe (EDE)**
- Réticulum étoilé
- **Striatum intermedium**
- **Épithélium dentaire interne (EDI)**
- Membrane basale

EDI + EDE juxtapose = **gaine épithéliale de Hertwig (GEH)** = **racines** ++





## ENSUITE AU NIVEAU DE LA **PARTIE ECTOMÉSENCHYMATEUSE** ?

**Vascularisation** = AXE VASCULAIRE

**Innervation** = se développe ++

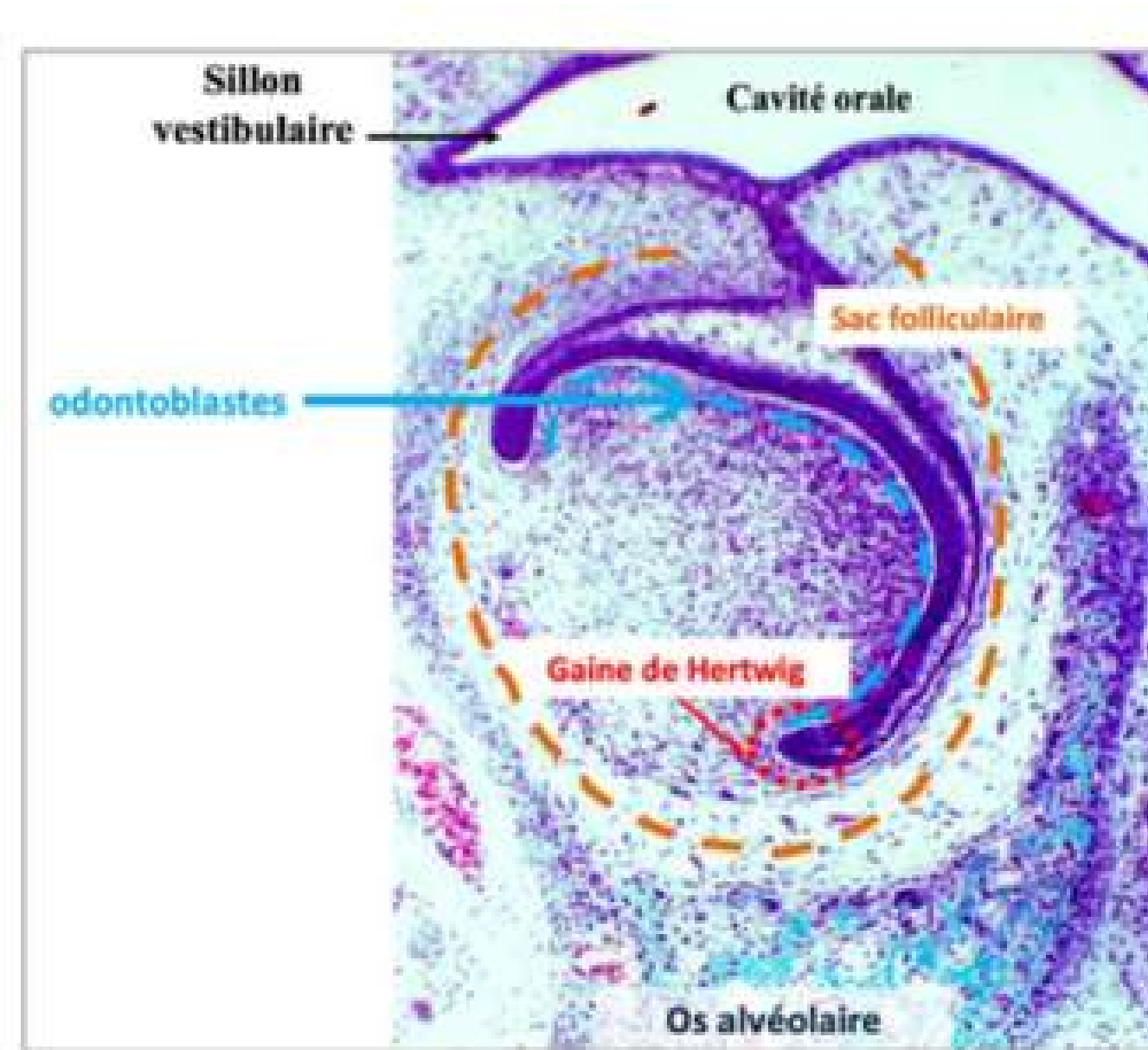
Cellules ectomésenchymateuse (en face EDI) =  
différencient en **ODONTOBLASTES** (à l'origine du tissu  
dentaire).

Gouttière osseuse = cloisonnée --> **crypte osseuse.**

Mopho dentaire se met en place = possibilité de distinguer  
les différents germes...

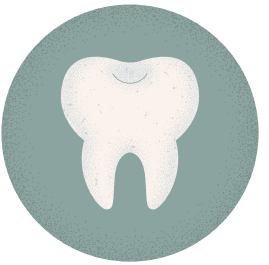# ENFIN, À LA PARTIE PÉRIPHÉRIQUE ?

Le **SAC FOLLICULAIRE**  
= organisé  
= **LIGAMENT DENTO-ALVEOLAIRE.**



3

## A savoir : +++



Stade de **cloche** = formation de la **lame dentaire secondaire** = germes des dents **permanentes**.

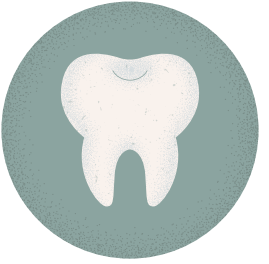--> lame dentaire secondaire à partir de la lame dentaire primaire de chacun des germes temporaires.

Il y aura donc des lames secondaires pour :

- Incisive centrale temporaire → incisive centrale permanente
- Incisive latérale temporaire → incisive latérale permanente
- Canine temporaire → canine permanente
- 1ère **molaire** temporaire → 1ère prémolaire permanente
- 2e molaire temporaire → 2ème prémolaire permanente
  - 1ère molaire permanente
  - 2ème molaire permanente
  - 3ème molaire permanente

= **16** lames secondaires par arcade --> **32** dents définitives.

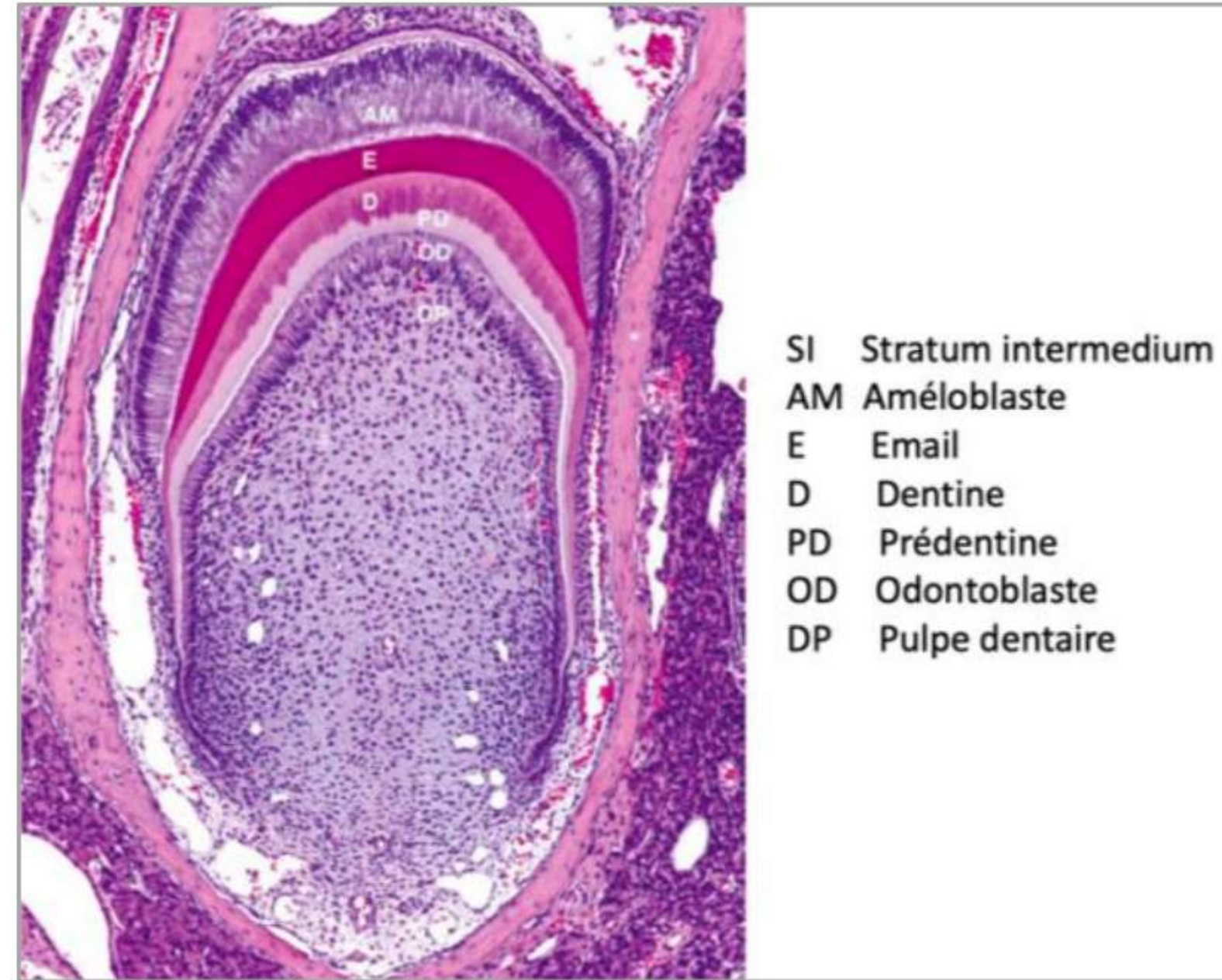
La lame dentaire  
primaire de la **2e**  
**molaire temporaire**  
va donner 4 lames  
dentaires secondaires  
+++



## A savoir partie 2 :

*Une fois le stade de cloche terminé, on retrouve l'anatomie de dent vue dans le premier cours avec :*

- *Stratum intermedium (qui va disparaître)*
- *Émail (améloblastes)*
- *Dentine + prédentine (odontoblastes)*
- *Pulpe dentaire*



# PAUSE

## QCM



QCM 3 : Concernant le stade de bourgeon :

- A) Le stade de bourgeon précède le stade de cupule âgée.
- B) L'épithélium odontogène apparait comme un cylindre qui s'enfonce dans l'ectomésenchyme.
- C) A la fin du stade de bourgeon, apparait dans la partie apicale de ce cylindre épithélial, le noeud de l'émail primaire.
- D) Au sein de la partie ectomésenchymateuse, il se développe un début de vascularisation.

# CORRECTION

## QCM



QCM 3 : Concernant le stade de bourgeon :

A) Le stade de bourgeon précède le stade de cupule âgée. --> facile c'est cupule JEUNE

B) L'épithélium odontogène apparait comme un cylindre qui s'enfonce dans l'ectomésenchyme. et PAS L'INVERSE ++

C) A la fin du stade de bourgeon, apparait dans la partie apicale de ce cylindre épithélial, le noeud de l'émail primaire.

D) Au sein de la partie ectomésenchymateuse, il se développe un début de vascularisation. --> Non pas encore de réelles caractéristiques, ça c'est au stade de cupule jeune.

# PAUSE

## QCM



QCM 4 : Concernant le stade de cupule jeune :

- A) La partie épithéliale prend un nouveau nom : organe de l'émail.
- B) Au sein de la partie épithéliale, il y a apparition de l'épithélium dentaire externe et interne.
- C) Le noeud de l'émail primaire disparaît.
- D) Au sein de la partie ectomésenchymateuse, il se développe un début de vascularisation.
- E) AU sein de la partie périphérique, il y a apparition du sac olliculaire.

# CORRECTION

## QCM



QCM 4 : Concernant le stade de cupule jeune :

A) La partie épithéliale prend un nouveau nom : organe de l'émail.

B) Au sein de la partie épithéliale, il y a apparition de l'épithélium dentaire externe et interne.

C) Le noeud de l'émail primaire disparaît. --> TOUJOURS PRESENTS +++

D) Au sein de la partie ectomésenchymateuse, il se développe un début de vascularisation.

E) AU sein de la partie périphérique, il y a apparition du sac olliculaire.

# PAUSE

## QCM



QCM 5 : Concernant le stade de cupule âgée :

- A) Le NEP disparaît.
- B) Les cellules de remplissage subissent une modification et prennent le nom de striatum intermedium.
- C) Il y a un début d'innervation.
- D) La partie ectomésenchymateuse prend le nom de papille ectomésenchymateuse.

# CORRECTION

## QCM



QCM 5 : Concernant le stade de cupule âgée :

A) Le NEP disparaît.

B) Les cellules de remplissage subissent une modification et prennent le nom de striatum intermedium. --> Réticulum étoilé +++

C) Il y a un début d'innervation.

D) La partie ectomésenchymateuse prend le nom de papille ectomésenchymateuse.

# PAUSE

## QCM



QCM 6 : Concernant le stade de cloche :

- A) Des noeuds d'émail secondaire apparaissent dans les zones des futures cuspides.
- B) Le striatum intermedium apparait et s'intercale entre le réticulum étoilé et l'EDE.
- C) Au sein de la partie ectomésenchymateuse, l'innervation se développe et un véritable axe vasculaire prend naissance.
- D) Le sac folliculaire présent dans la partie périphérique est organisé et sera à l'origine du ligament dento-alvéolaire.

# CORRECTION

## QCM



QCM 6 : Concernant le stade de cloche :

- A) Des noeuds d'émail secondaire apparaissent dans les zones des futures cuspides.
- B) Le striatum intermedium apparait et s'intercale entre le réticulum étoilé et l'EDE. --> et l'EDI attention ++**
- C) Au sein de la partie ectomésenchymateuse, l'innervation se développe et un véritable axe vasculaire prend naissance.
- D) Le sac folliculaire présent dans la partie périphérique est organisé et sera à l'origine du ligament dento-alvéolaire.

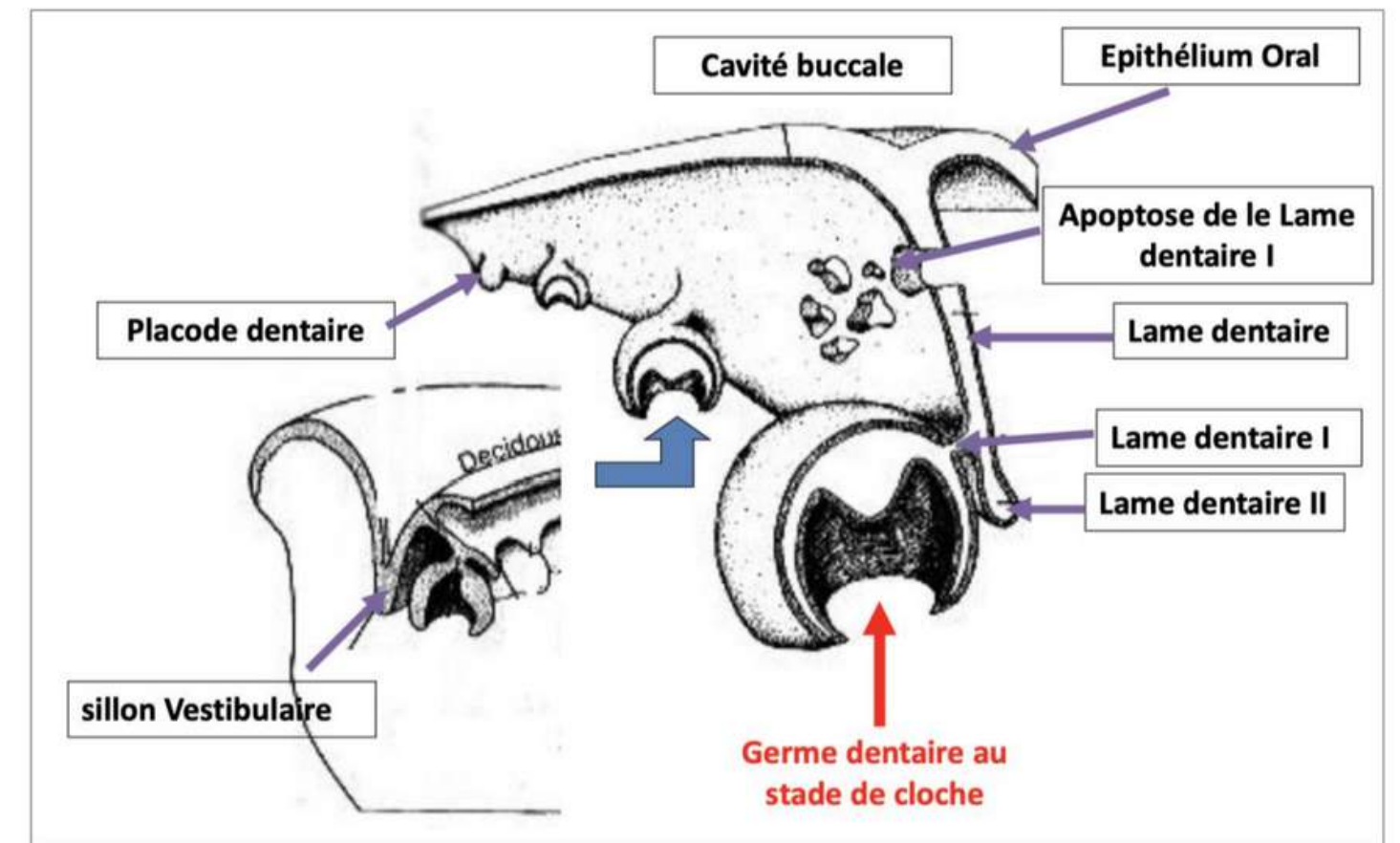
# V) conclusion

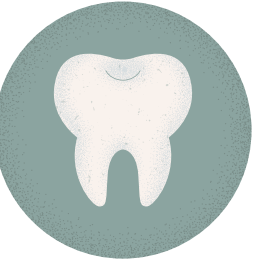## 1) Développement et représentation en 3D des lames

**L'épithélium oral** : = tapisse la **cavité buccale** à partir duquel est apparu **l'épithélium odontogène** = qui s'est **dédouble** en : lame **vestibulaire** + lame **dentaire**.

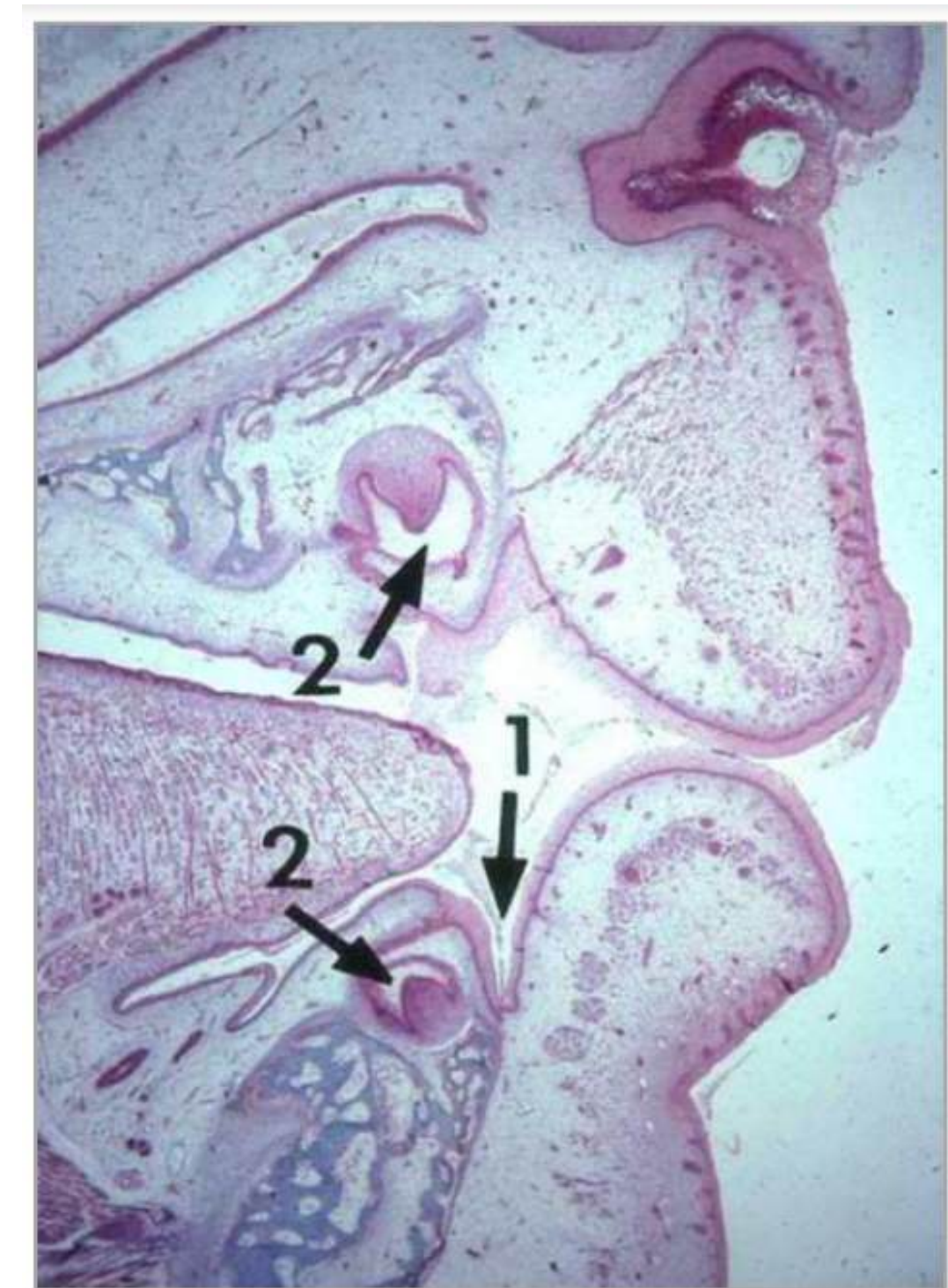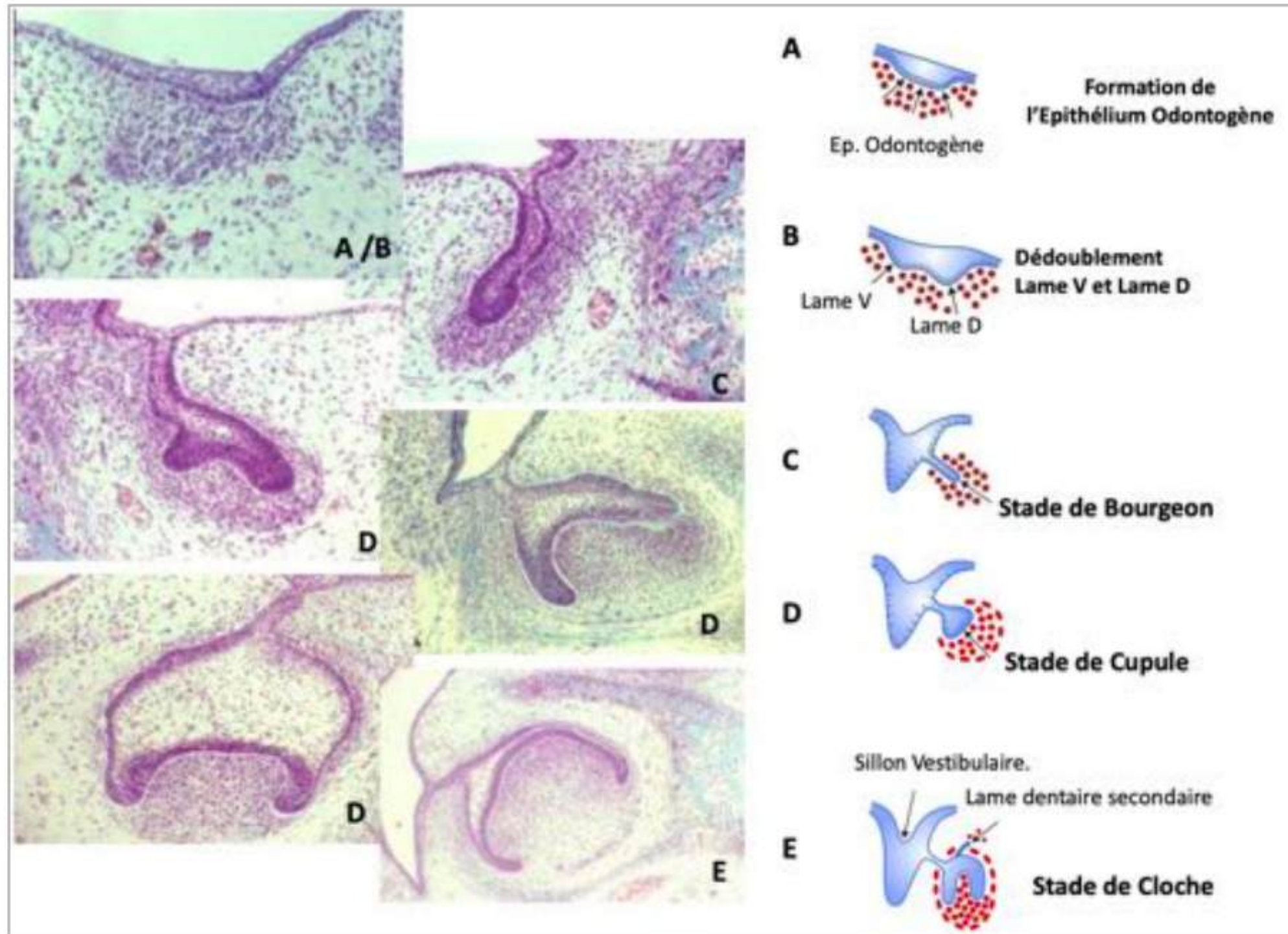
**La lame dentaire primaire** : = lame dentaire continue où se développe de façon **régionalisée** : des **placodes** dentaires (10 par arcade dentaire) : comment ? formation d'une **lame dentaire primaire** = prolifère et s'évase = morphologie en trois stades : **bourgeon**, **cupule** et **cloche**.

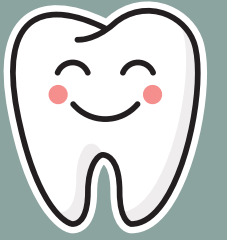**La lame dentaire secondaire** : à l'origine des dents définitives / stade de **cloche** = formation / **apoptose de la lame dentaire primaire**.





## 2) Développement de l'épithélium odontogène





**--> FIN <3**



**DES QUESTIONS ?**

--> GO FORUM !!!

**LES BRONZÉS FONT DE L'ODONTO  
VOUS SOUHAITE BON COURAGE  
POUR LA SUITE !**