



LES ANATOMONITEURS DE SKI

# Le Système Nerveux

# Le système nerveux central

Il est phylogéniquement le plus élevé.

Il contient la majorité des corps cellulaires, des neurones et forme un axe nerveux : le névraxe.

Il est chargé d'action volontaire, consciente, et involontaire, inconsciente.



# Le système nerveux périphérique

Ensemble des racines, nerfs, et ganglions qui véhiculent l'influx nerveux aux organes, viscères et muscles.

Il n'a aucune autonomie, étant directement sous la dépendance du système nerveux central et du système nerveux végétatif.

Il transmet uniquement l'information.



# Le système nerveux végétatif

Il commande aux viscères et organes du corps.



C'est le système nerveux de l'intérieur du corps, il échappe, à priori, à la conscience et à la volonté.

Il est dit autonome, mais chez l'homme, il reste fortement lié au reste du système nerveux.


Il comprend:

- des centres et des voies orthosympathiques (dont le dernier médiateur chimique est l'adrénaline = ce sont des voies adrénérgiques)
- des centres et des voies parasymphathiques (dont le dernier médiateur chimique est l'acétylcholine = ce sont des voies cholinérgique).









# QCM 1





# A propos du système nerveux central :

- 
- 
- A) Il est uniquement chargé d'actions volontaires et conscientes
  - B) Il forme un axe nerveux appelé le névraxe
  - C) Il ne contient pas les corps cellulaires et les neurones
  - D) C'est ensemble des racines, nerfs, et ganglions qui véhiculent l'influx nerveux aux organes, viscères et muscles
  - E) Les réponses A, B, C et D sont fausses
- 





# A propos du système nerveux central :



A) FAUX: Il est chargé d'actions volontaires, conscientes et involontaires, inconscientes

B) VRAI

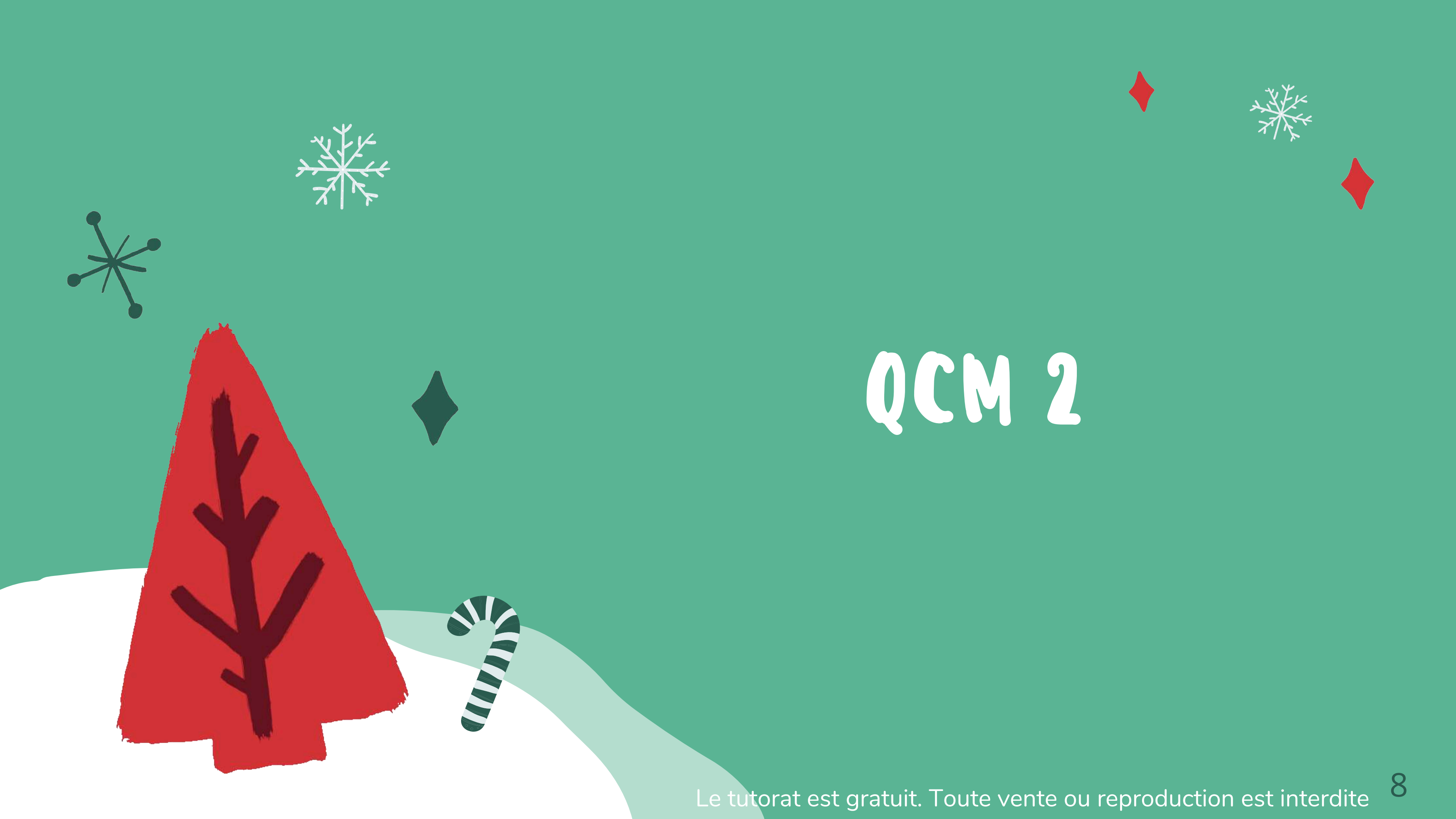

C) FAUX : Il contient la majorité des corps cellulaires, des neurones

D) FAUX : C'est le système nerveux périphérique

E) FAUX

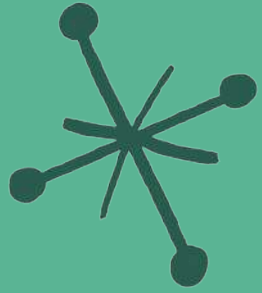




# QCM 2



# A propos du système nerveux périphérique :



A) Il est autonome

B) Il est directement sous la dépendance du système nerveux central mais pas du système nerveux végétatif

C) Il transmet uniquement l'information

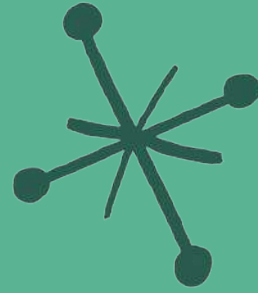
D) Il est formé de l'ensemble des racines, nerfs, et ganglions qui véhiculent l'influx nerveux aux organes, viscères et muscles.

E) Les réponses A, B, C et D sont fausses





# A propos du système nerveux périphérique :



A) FAUX : Il n'a aucune autonomie



B) FAUX : Il est directement sous la dépendance du système nerveux central et du système nerveux végétatif.

C) VRAI


D) VRAI


E) FAUX





# QCM 3





# A propos du système nerveux végétatif :




A) Il commande aux viscères et organes du corps

B) Il comprend des centres et des voies orthosympathiques et parasymphathiques




C) Le dernier médiateur chimique des centres et des voies parasymphathiques est l'adrénaline



D) Le dernier médiateur chimique des centres et des voies orthosympathiques est l'acétylcholine

E) Les réponses A, B, C et D sont fausses





# A propos du système nerveux végétatif :



A) VRAI


B) VRAI



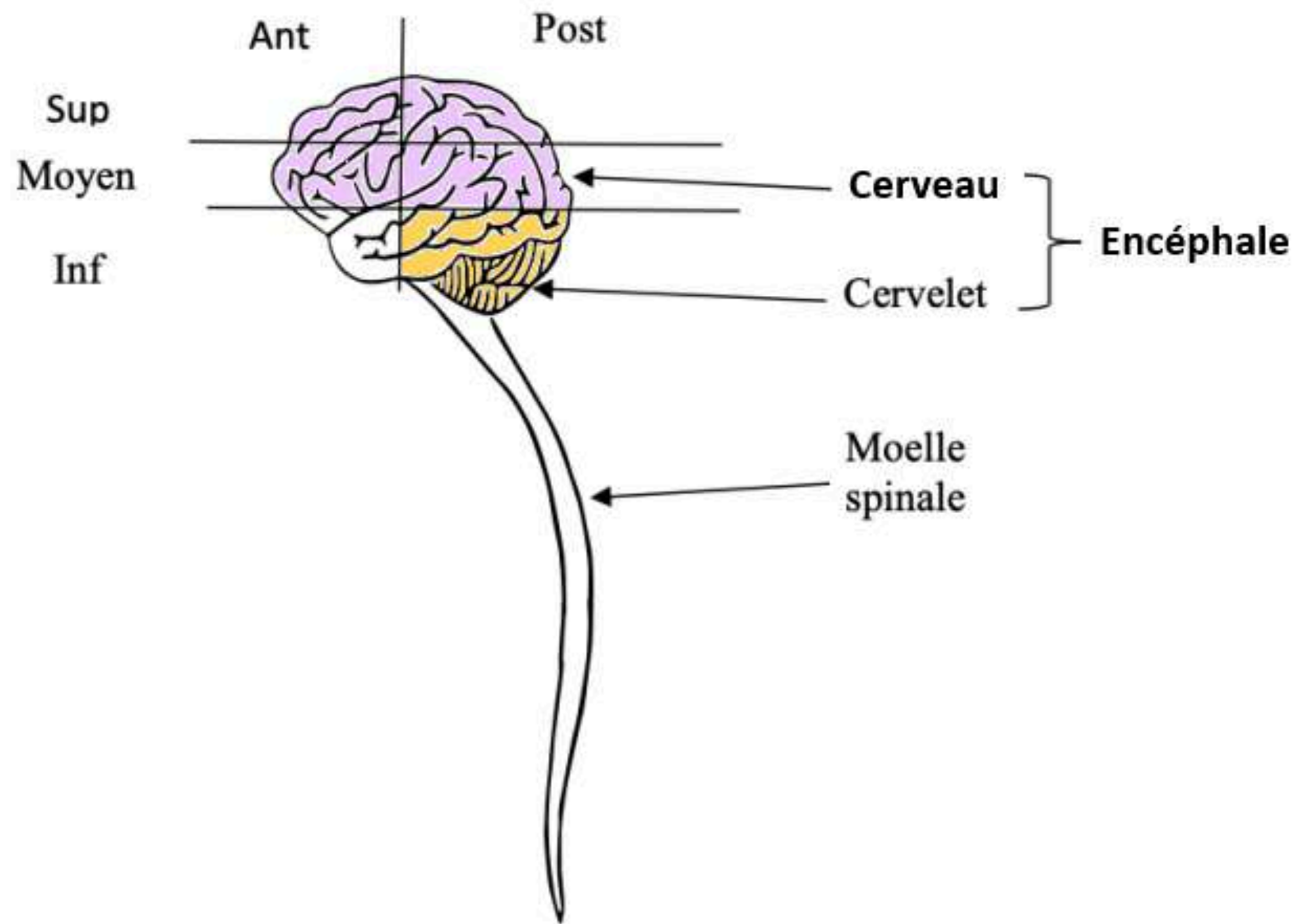
C) FAUX : Le dernier médiateur chimique des centres et des voies orthosympathiques est l'adrénaline

D) FAUX : Le dernier médiateur chimique des centres et des voies parasymphathiques est l'acétylcholine

E) FAUX



# Point sur le SNC, le cerveau et l'encéphale



**SNC = Névraxe** = Encéphale + Moelle spinale

**Encéphale** = Cerveau + Cervelet + Tronc cérébral

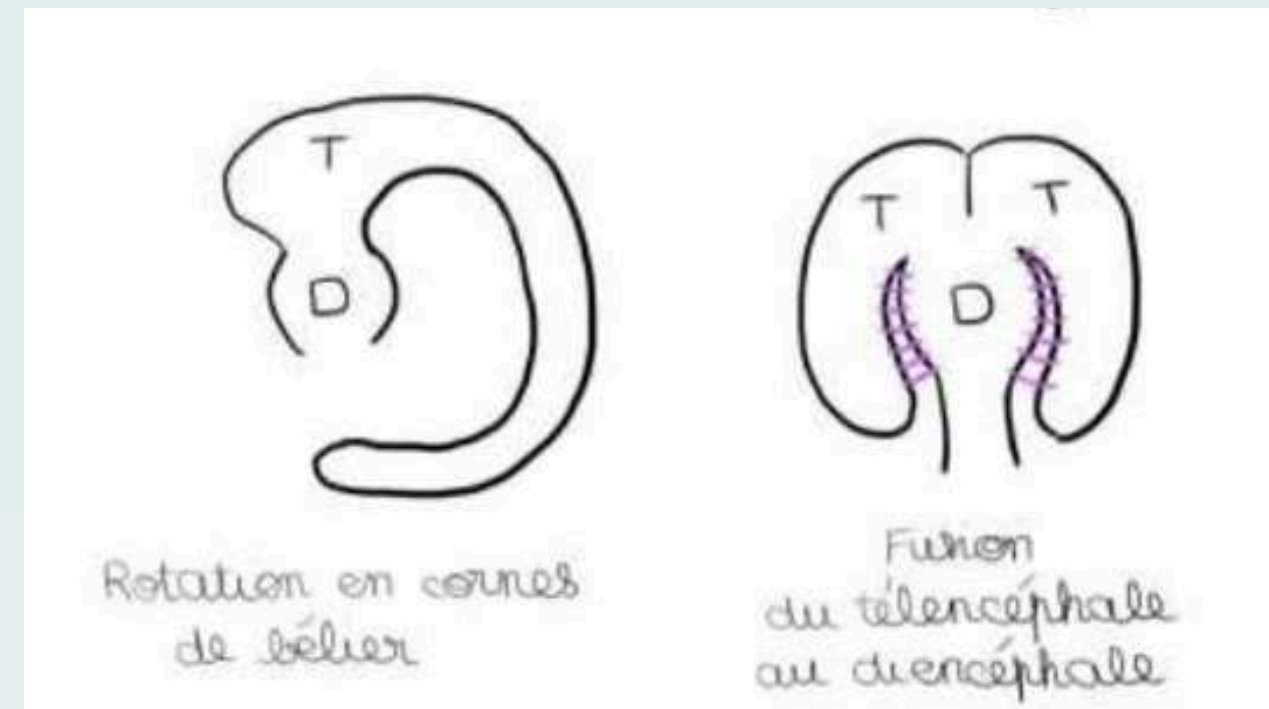

**Cerveau** = Télencéphale + Diencéphale

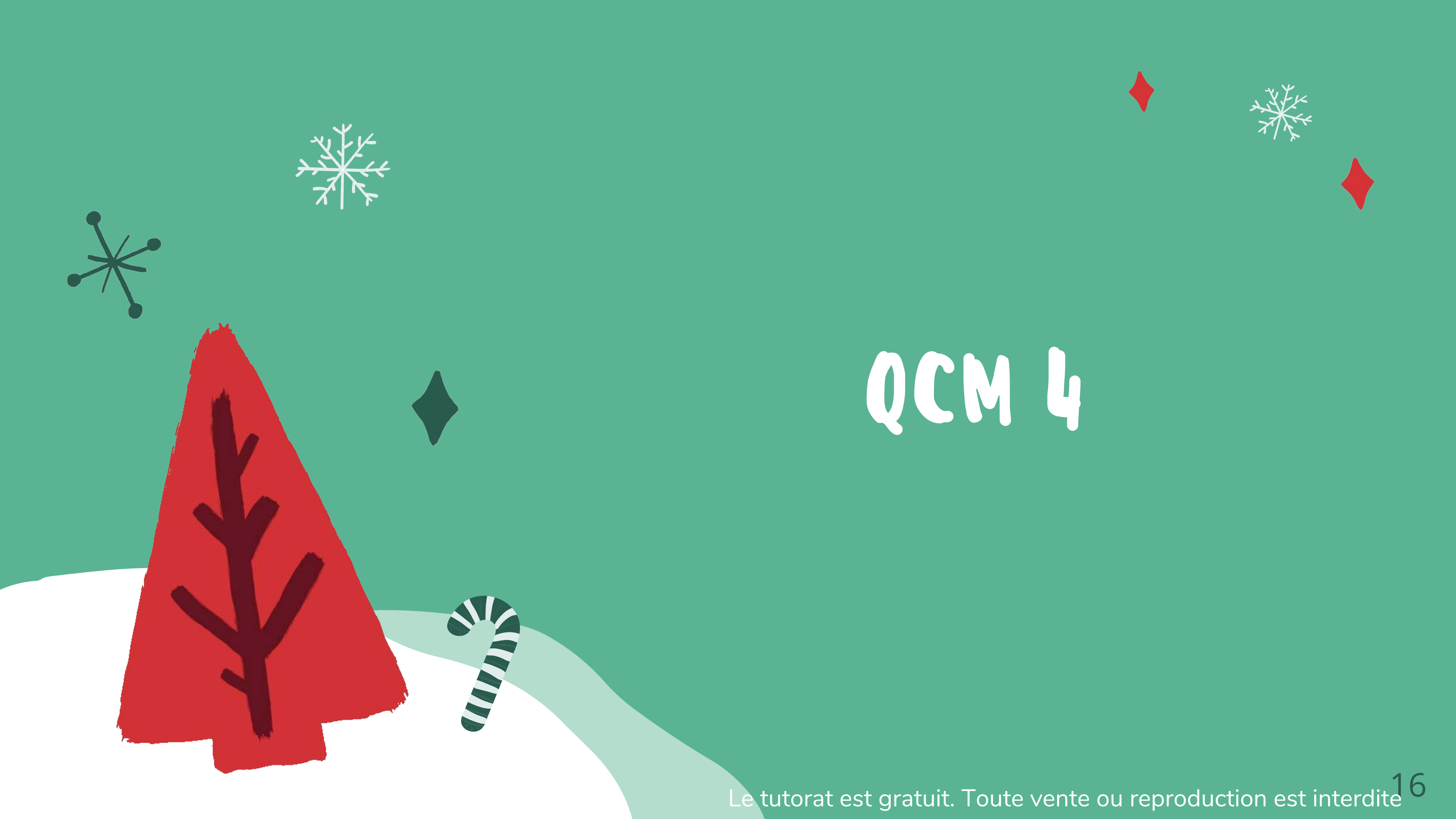

# Organogenèse de l'encéphale

4 phénomènes CONCOMITANTS vont participer à la formation du cerveau :

- Division du télencéphale en oreille de Mickey en 2 vésicules,
- Bascule des 2 vésicules télencéphaliques de part et d'autre du diencéphale en oreilles de Bunny,
- Rotation en corne de bélier, des vésicules télencéphaliques,
- Fusion du télencéphale au diencéphale

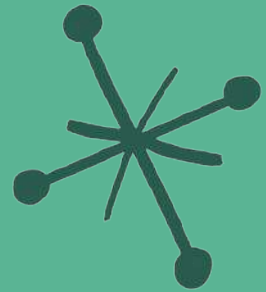




# QCM 4



# A propos de l'organogenèse de l'encéphale :



A) La division, la bascule, la rotation et la fusion sont 4 phénomènes successifs qui vont participer à la formation de l'encéphale



B) L'un des 4 phénomènes est la division du diencéphale en oreilles de Mickey en 2 vésicules




C) L'un des 4 phénomènes est la bascule des 2 vésicules télencéphaliques de part et d'autre du diencéphale en oreilles de Bunny



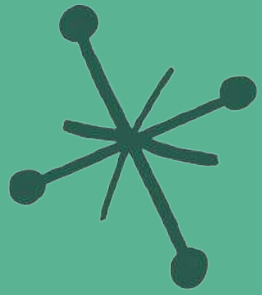
D) Ces 4 phénomènes vont participer à la formation du cervelet

E) Les réponses A, B, C et D sont fausses





# A propos de l'organogenèse de l'encéphale :



A) FAUX : Il s'agit de 4 phénomènes concomitants.

B) FAUX : L'un des 4 phénomènes est la division du téleencéphale en oreilles de Mickey en 2 vésicules

C) VRAI

D) FAUX : Ces 4 phénomènes vont participer à la formation du cerveau



E) FAUX

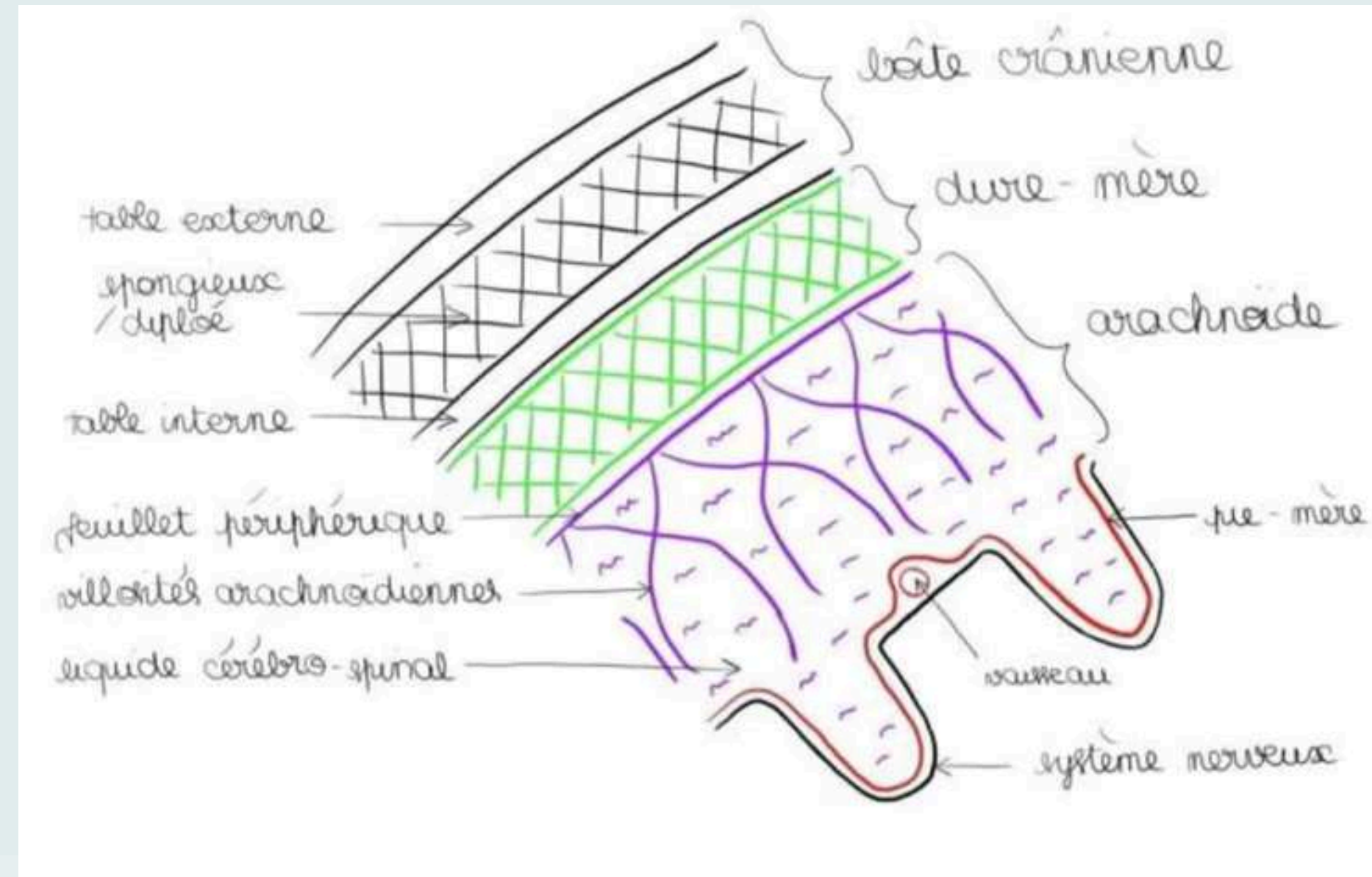






# Les méninges crâniennes




- La pie-mère : lame porte vaisseaux, qui tapisse en tout point le tissu nerveux comme un vernis.
- L'arachnoïde : au-dessus de la pie-mère, présente un feuillet périphérique et des villosités en filet (=villosités arachnoïdes), semblables à une toile d'araignée, dans lequel circule le liquide céphalospinal.
- La dure mère (fibreuse solide), méninge la plus résistante et la plus périphérique. Elle est adhérente à l'os au niveau du crâne SAUF au niveau de l'espace décollable de Gérard Marchand.





# QCM 5



# A propos des méninges crâniennes :



A) La pie-mère est la lame porte vaisseaux

B) L'arachnoïde présente un feuillet périphérique et des villosités en filet

C) La dure-mère est la méninge la moins résistante

D) La dure-mère se trouve entre la table externe et l'arachnoïde

E) Les réponses A, B, C et D sont fausses



# A propos des méninges crâniennes :




A) VRAI

B) VRAI

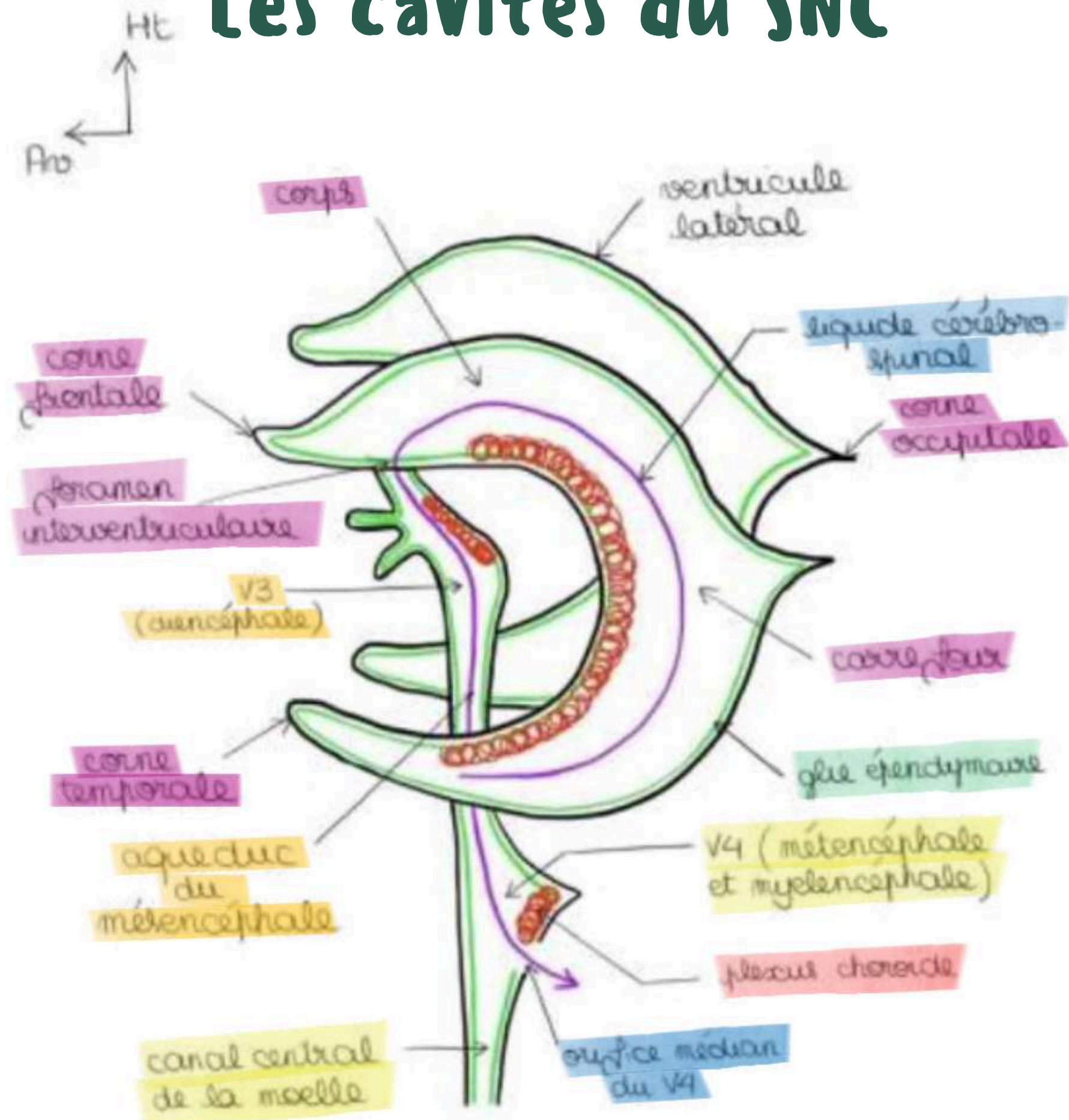
C) FAUX : La dure mère est méninge la plus résistante.

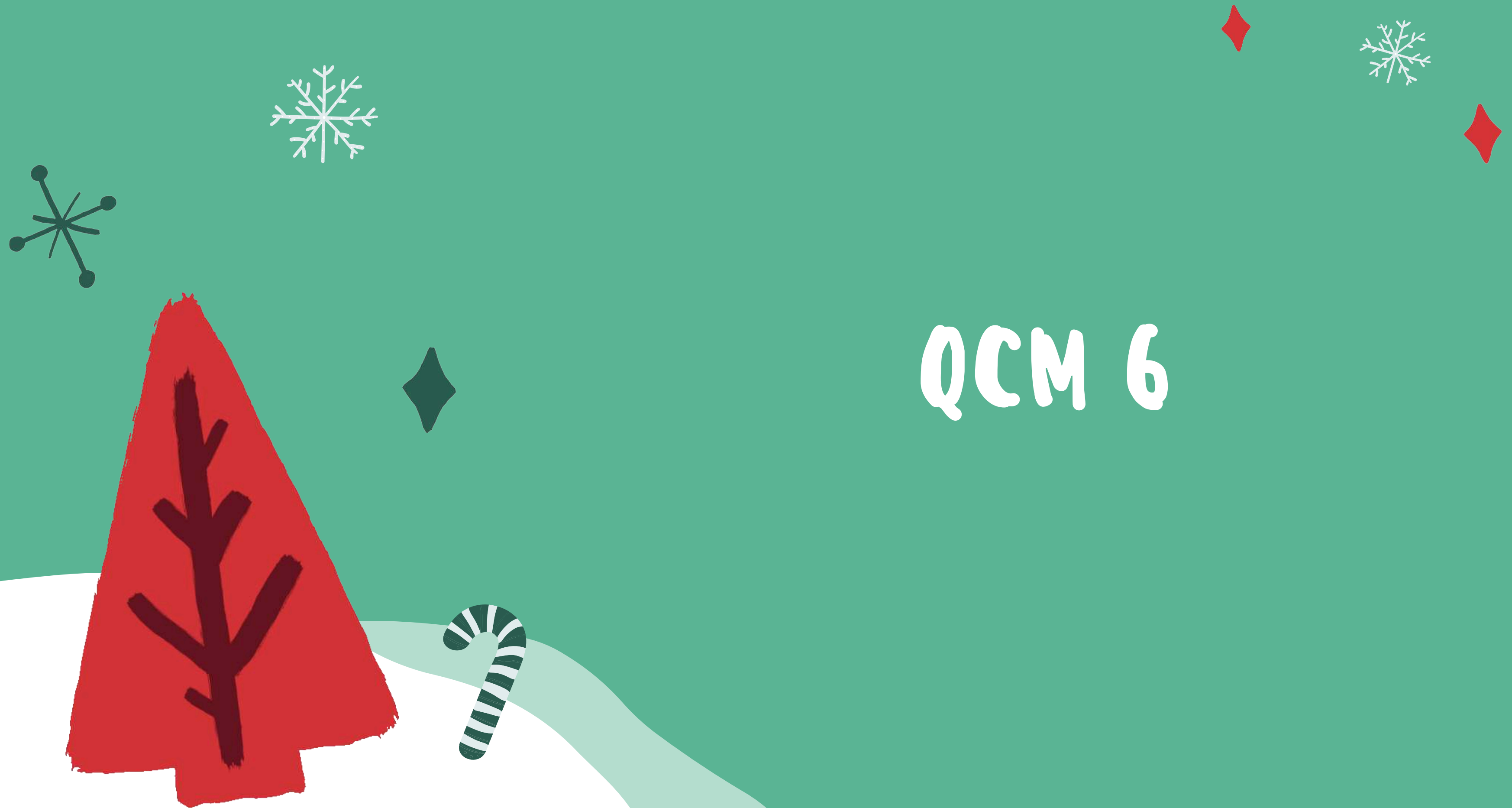D) FAUX : La dure-mère se trouve entre la table interne et l'arachnoïde

E) FAUX



# Les cavités du SNC

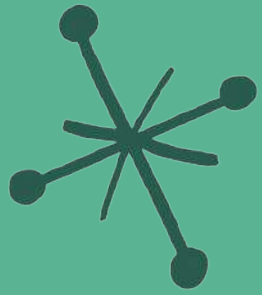




# QCM 6



# A propos des cavités du SNC:



A) Les 2 ventricules latéraux diencéphaliques sont issus de la division, rotation, bascule et fusion des deux vésicules diencéphaliques



B) Les ventricules latéraux possèdent un corps, un carrefour, une corne occipitale, une corne temporale et une corne frontale.



C) Le 3ème ventricule (V3) est télencéphalique

D) Le 4ème ventricule (V4) se prolonge par le canal central de la moelle

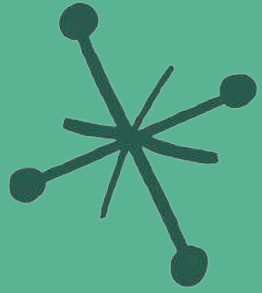


E) Les réponses A, B, C et D sont fausses





# A propos des cavités du SNC:



A) FAUX : Les 2 ventricules latéraux télencéphaliques sont issus de la division, rotation, bascule et fusion des deux vésicules télencéphaliques

B) VRAI



C) FAUX : Le 3ème ventricule (V3) est diencéphalique

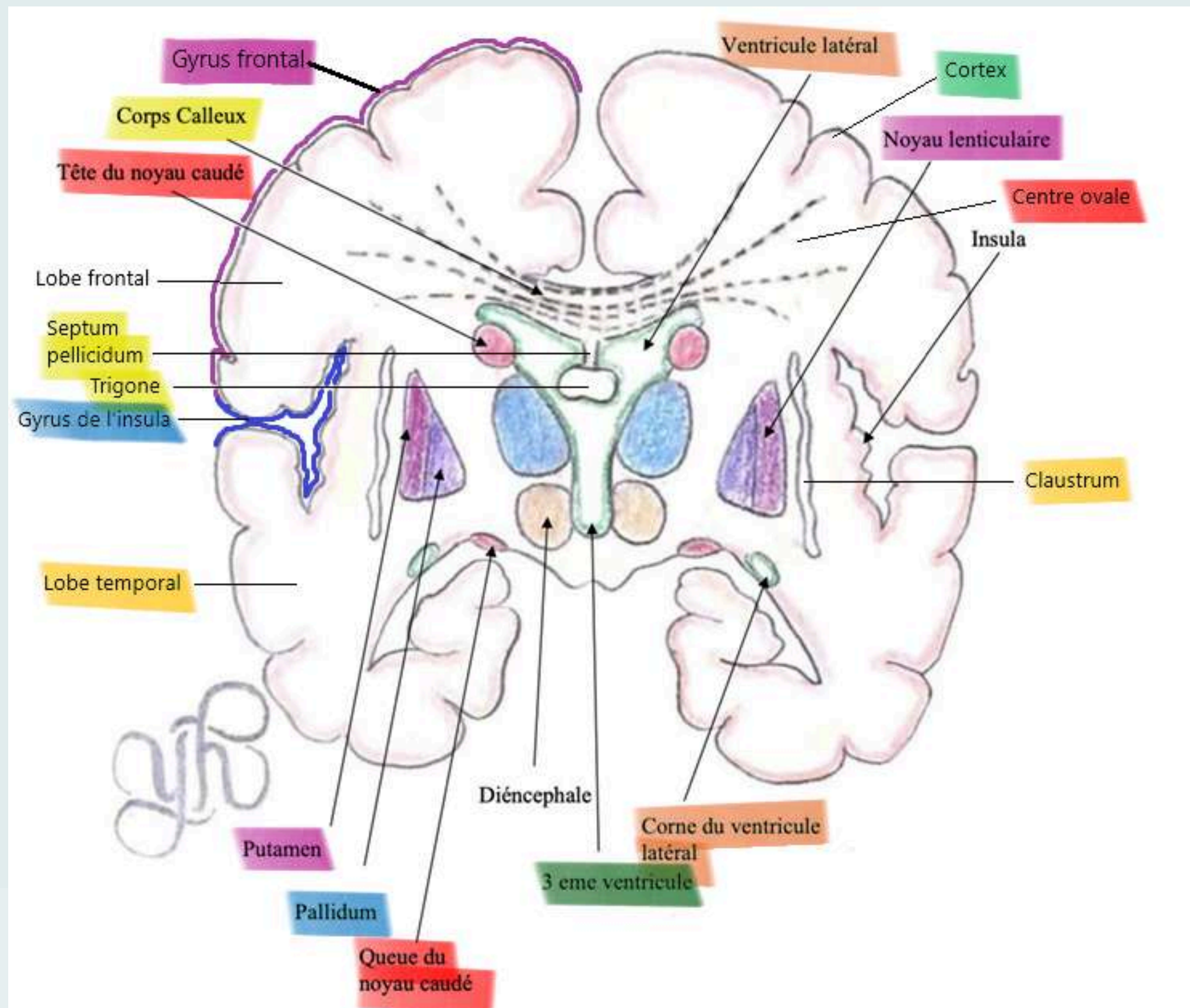
D) VRAI



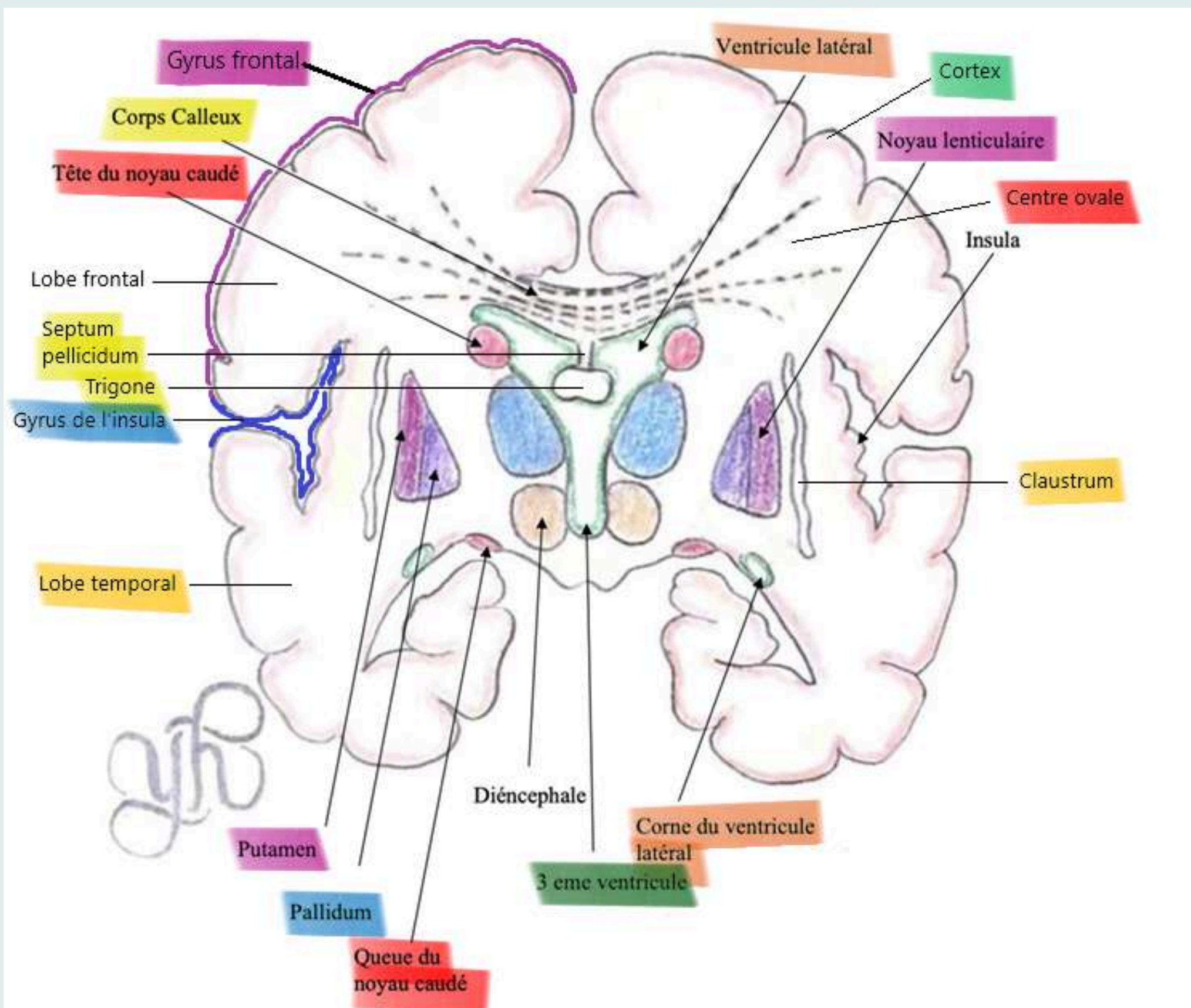
E) FAUX



# Coupe vertico-frontale de Charcot

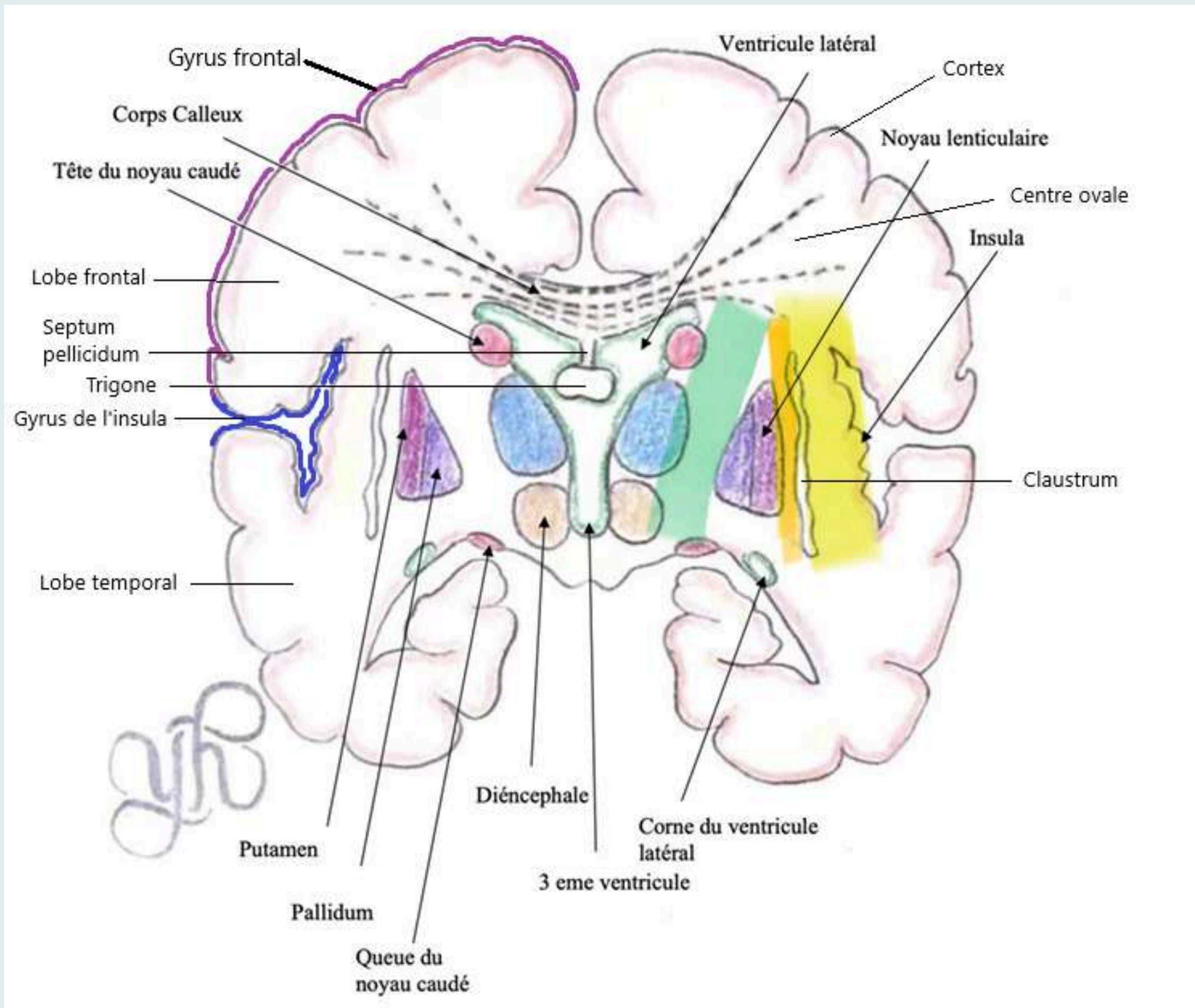


# Noyaux gris télencéphaliques






- Le claustrum ou avant-mur
- Le noyaux lenticulaire avec le putamen et le pallidum
- Le noyau caudé


# La substance blanche



- Le centre ovale
- La capsule extrême
- La capsule externe
- La capsule interne



# QCM 1



Le tutorat est gratuit. Toute vente ou reproduction est interdite



# A propos des noyaux gris centraux télencéphaliques :



A) Le claustrum aussi appelé avant mur se situe entre l'insula et le noyau lenticulaire

B) La partie médiale du noyau lenticulaire est le putamen

C) La partie périphérique du noyau lenticulaire est le putamen

D) Le noyau caudé a subi la gyration du télencéphale

E) Les réponses A, B, C et D sont fausses





# A propos des noyaux gris centraux télencéphaliques :



A) VRAI


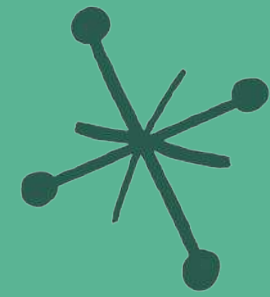
B) FAUX : La partie médiale du noyau lenticulaire est le pallidum

C) VRAI

D) VRAI

E) FAUX



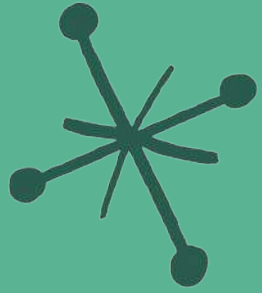


# QCM 8





# A propos des localisations de substances blanches :

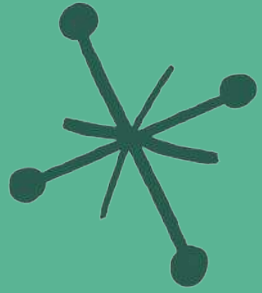


- A) Entre le lobe de l'insula et le claustrum, il y a la capsule externe
- B) Le centre ovale est un grand espace de substance grise
- C) La capsule interne se situe entre le noyau lenticulaire et le diencéphale
- D) Il y a 3 capsules de substance blanche
- E) Les réponses A, B, C et D sont fausses





# A propos des localisations de substances blanches :



A) FAUX : Entre le lobe de l'insula et le claustrum, il y a la capsule extrême



B) FAUX : Le centre ovale est un grand espace de substance blanche



C) VRAI

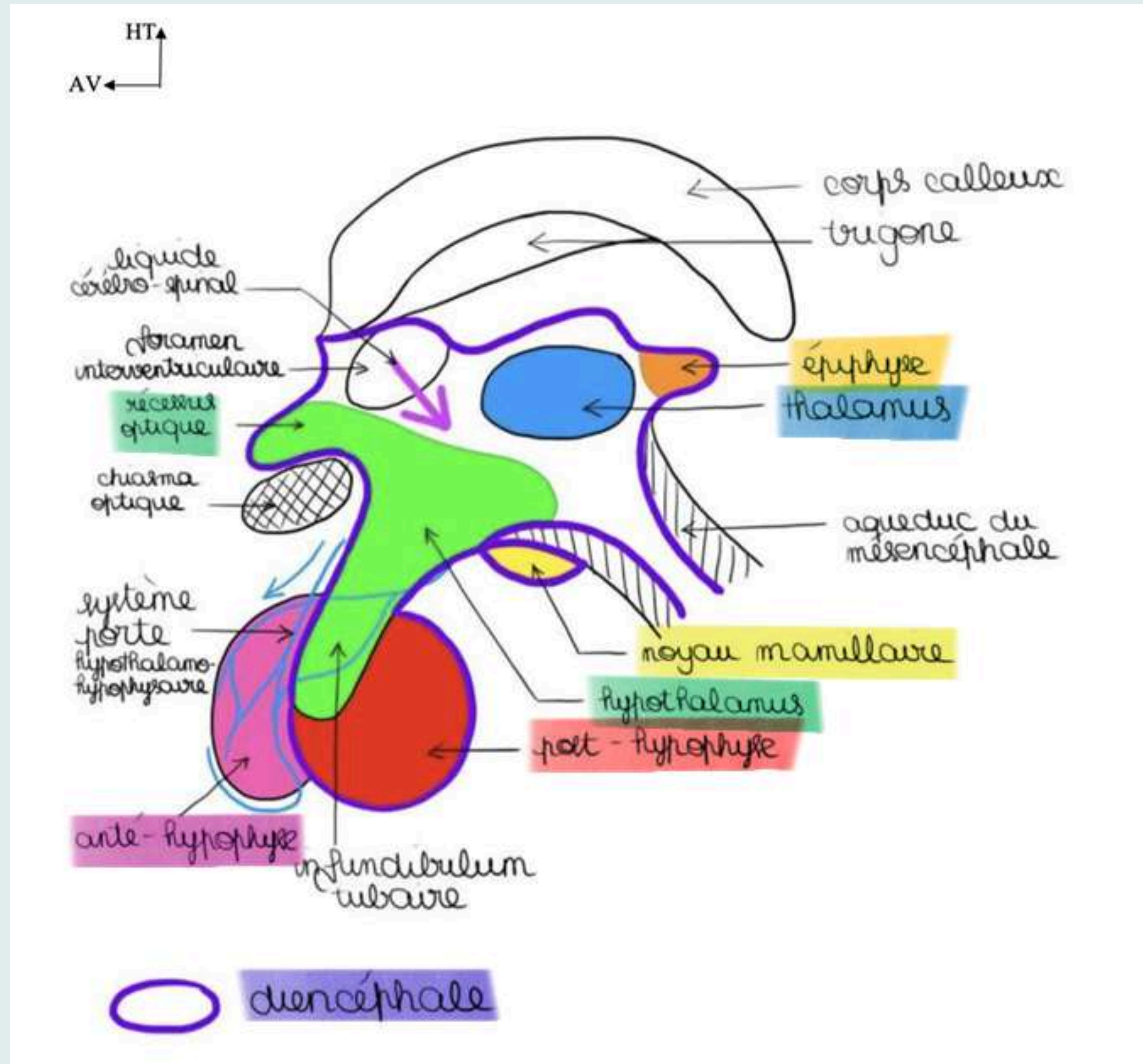
D) VRAI





E) Les réponses A, B, C et D sont fausses




# Organisation du diencéphale





# QCM 9





# A propos de l'organisation du diencéphale :



A) La post-hypophyse, aussi appelée neurohypophyse ne fait pas partie du SNC

B) L'anté-hypophyse ou adénohypophyse ne fait pas partie du SNC



C) La post-hypophyse est rattachée à l'hypothalamus via la tige de l'hypophyse

D) L'antéhypophyse est rattachée à l'hypothalamus par le système porte hypothalamo-hypophysaire

E) Les réponses A, B, C et D sont fausses





# A propos de l'organisation du diencéphale :



A) FAUX : La post-hypophyse, aussi appelée neurohypophyse fait partie du SNC

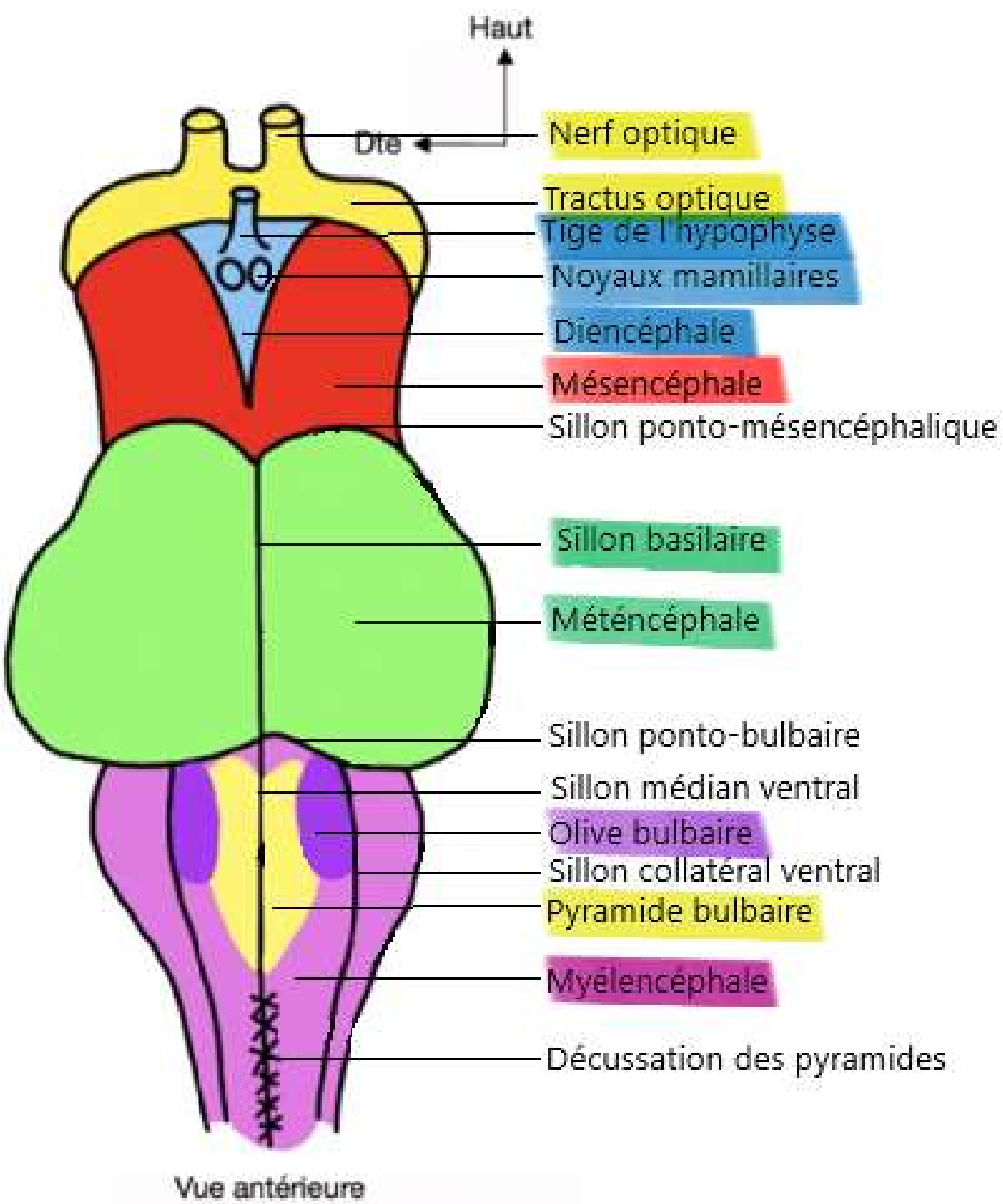
B) VRAI

C) VRAI

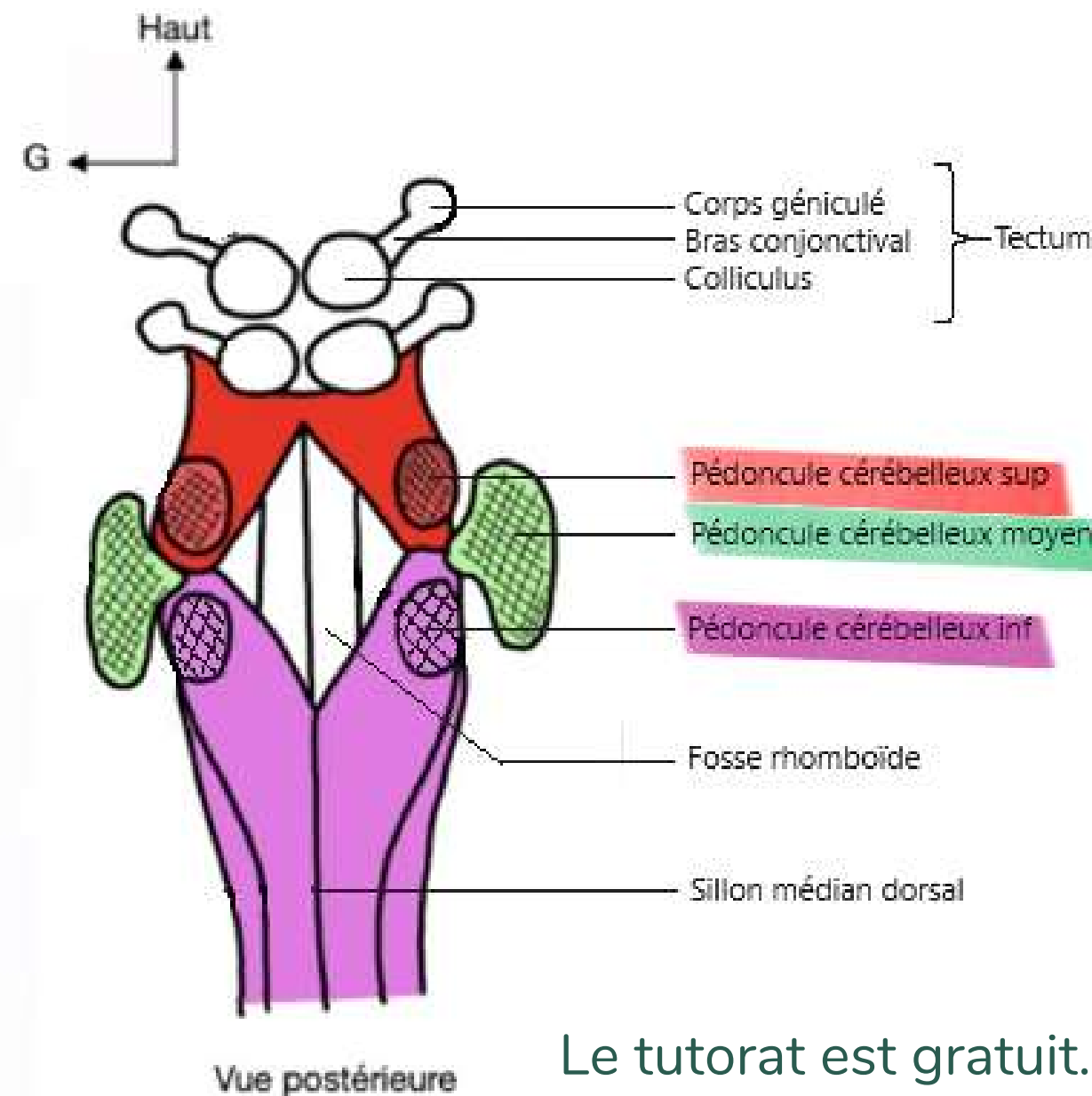
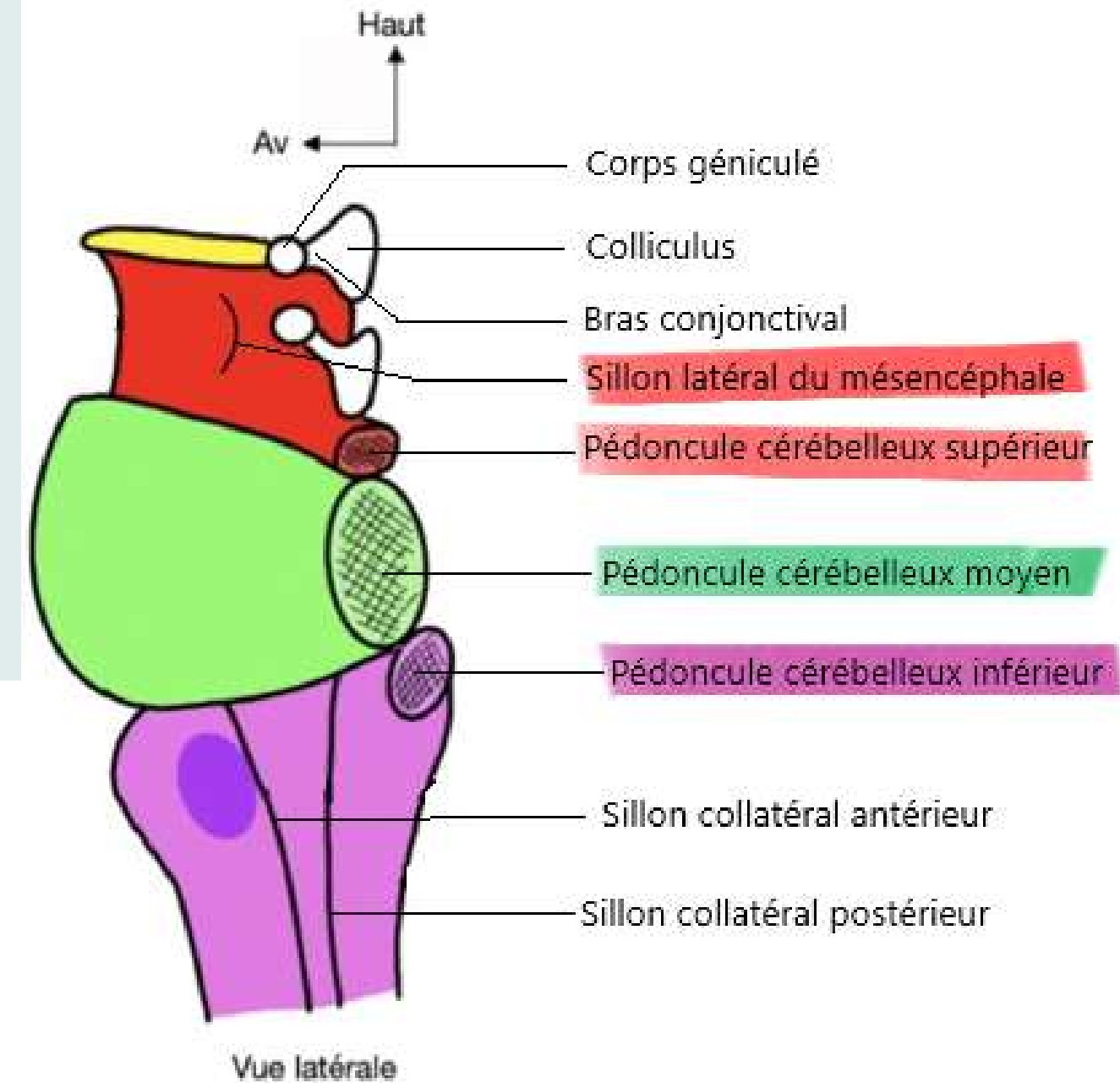
D) VRAI

E) Les réponses A, B, C et D sont fausses

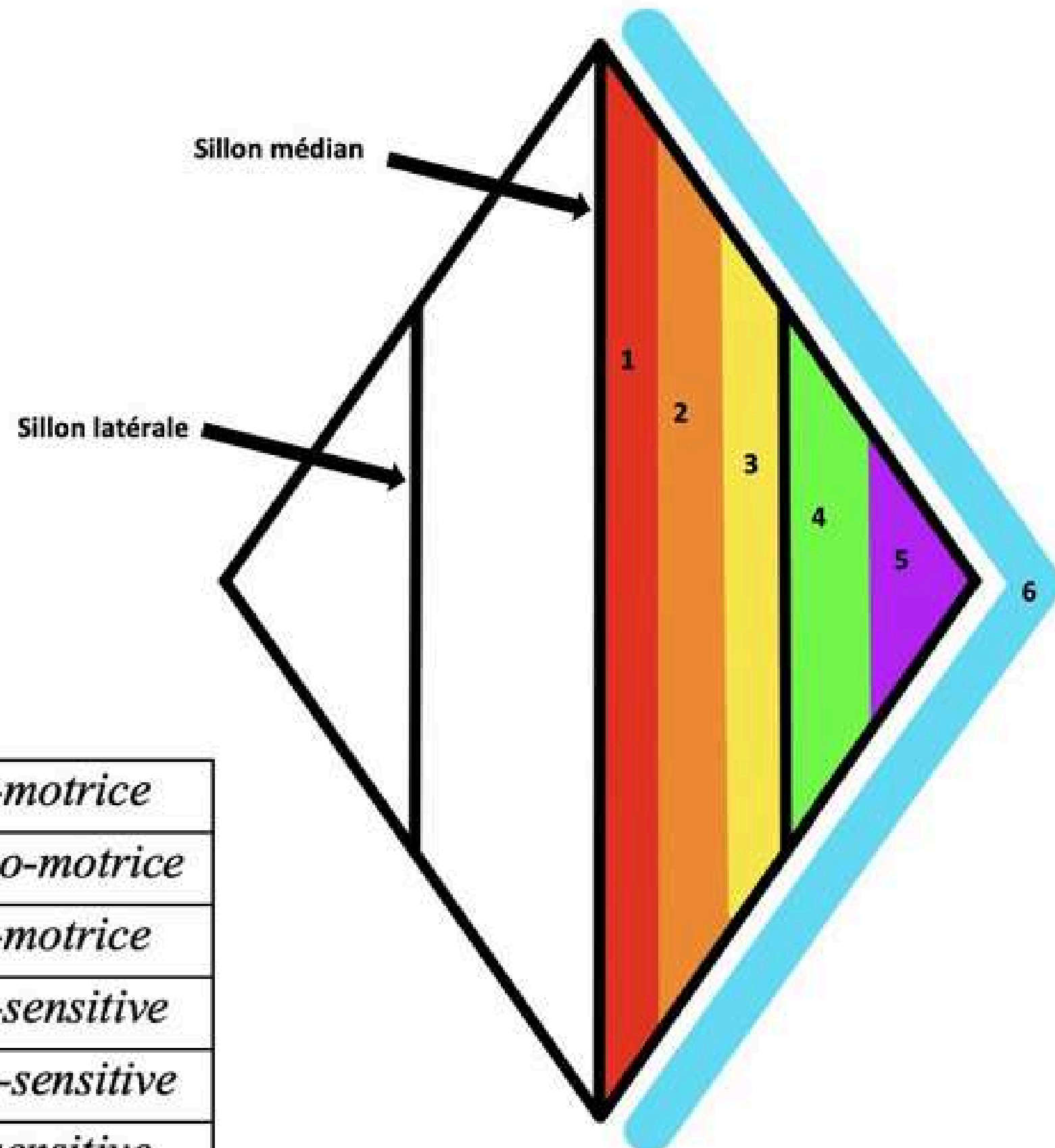




# Le tronc cérébral

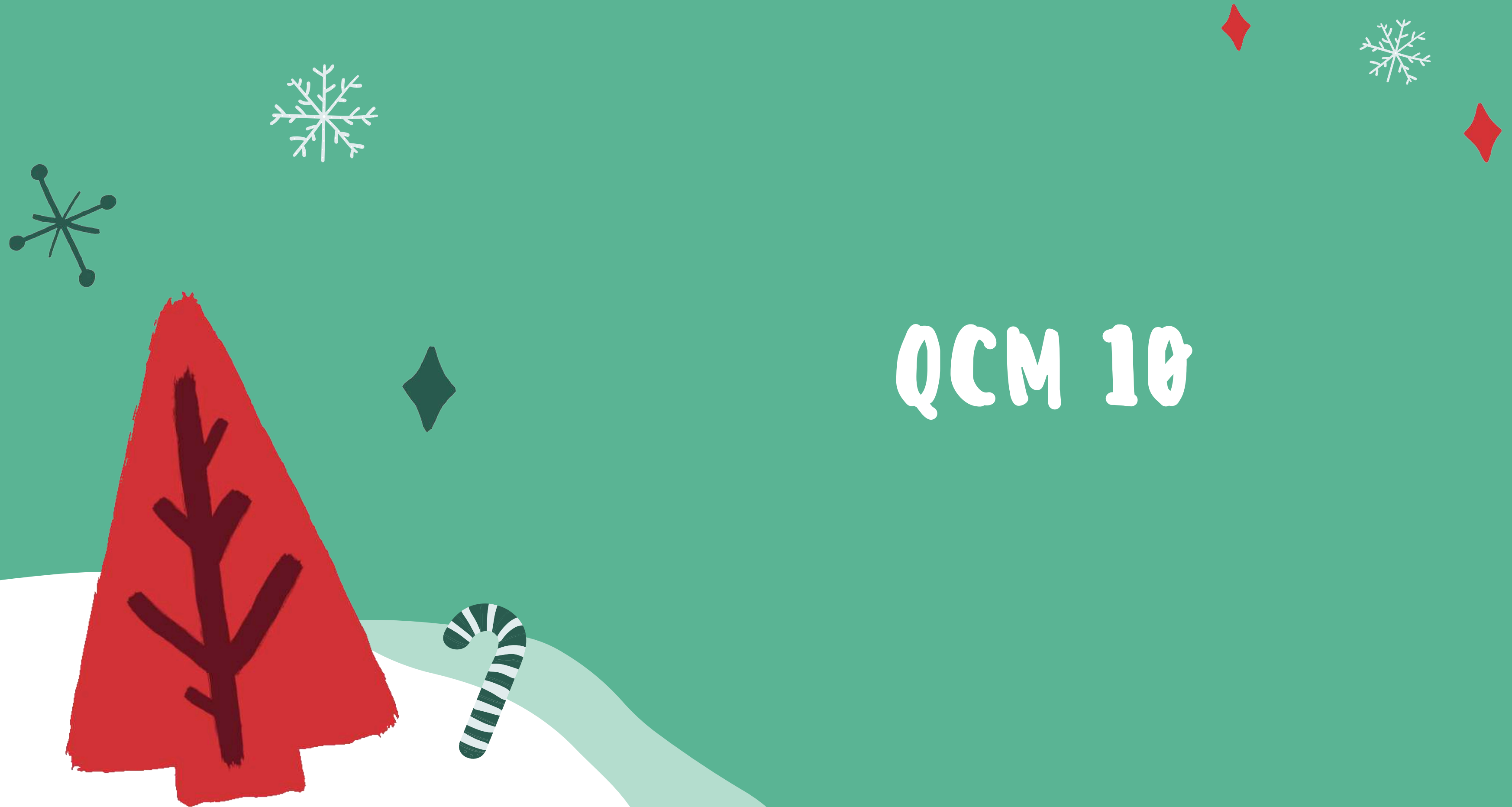

# Le plancher V4




1	Colonne somato-motrice
2	Colonne branchio-motrice
3	Colonne viscéro-motrice
4	Colonne viscéro-sensitive
5	Colonne proprio-sensitive
6	Colonne extéro-sensitive

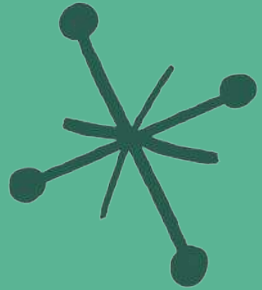
- Plancher V4 = 6 colonnes de noyaux +++
- Moelle épinière = 5 colonnes de noyaux +++



# QCM 10



# A propos du tronc cérébral :



A) La limite du tronc cérébral qui est formé par le tractus optique fait partie du tronc cérébral


B) Le métencéphale aussi appelé pont présente sur ses parties latérales des pédoncules cérébelleux moyens

C) Le mésencéphale possède les pyramides bulbaires et le relief des olives bulbaires

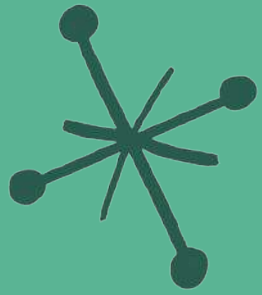
D) Le tronc cérébral se prolonge par la moelle allongée

E) Les réponses A, B, C et D sont fausses





# A propos du tronc cérébral en vue antérieure :



A) FAUX : le tractus optique n'a rien à voir avec le tronc cérébral



B) VRAI

C) FAUX : le myélocéphale possède les pyramides bulbaires et le relief des olives bulbaires


D) FAUX : Le tronc cérébral se prolonge par la moelle spinale (moelle allongée = myélocéphale = bulbe)

E) FAUX





# QCM 11



Le tutorat est gratuit. Toute vente ou reproduction est interdite

# A propos du tronc cérébral :

- A) En vue postérieure, au niveau du mésencéphale, 6 colliculi forment le tectum
- B) Les pédoncules cérébelleux relient le cerveau au tronc cérébral
- C) Au niveau du plancher V4, il y a 5 colonnes de noyaux
- D) De dedans en dehors, la 5e colonne est extéro-sensitive
- E) Les réponses A, B, C et D sont fausses



# A propos du tronc cérébral :



A) FAUX : En vue postérieure, au niveau du mésencéphale, 4 colliculi forment le tectum

B) FAUX : Les pédoncules cérébelleux relient le cervelet au tronc cérébral

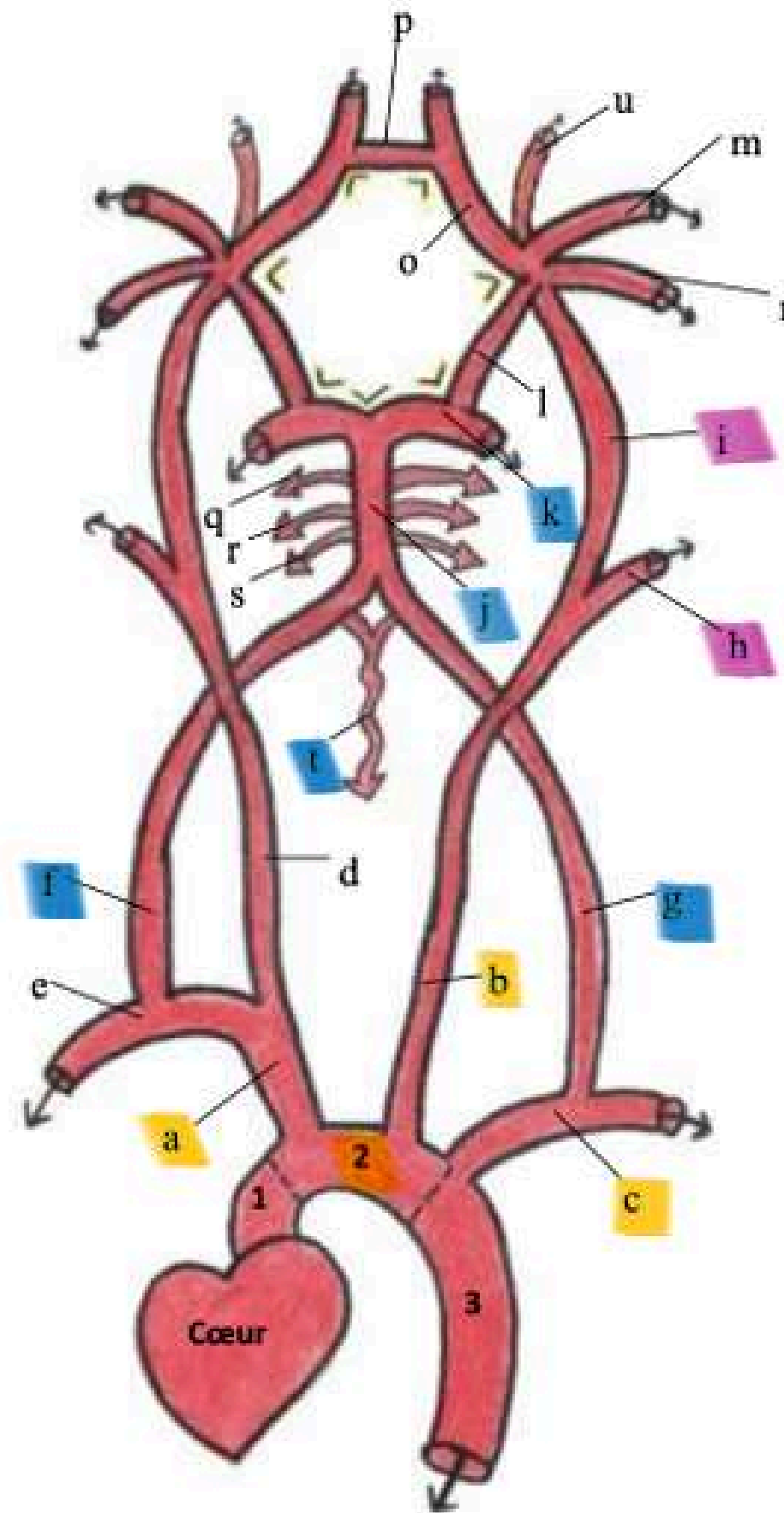
C) FAUX : Au niveau du plancher V4, il y a 6 colonnes de noyaux

D) FAUX : De dedans en dehors, la 6e colonne est extéro-sensitive et la 5e colonne est proprio-sensitive

E) VRAI



# La vascularisation de l'encéphale



**Schéma 1 : Crosse aortique et les principaux vaisseaux qui en émanent + Système vertébro-basilaire + Polygone de Willis**

## Légende :

### Aorte :

1. Aorte ascendante
2. Crosse de l'aorte
3. Aorte descendante

### Artères :

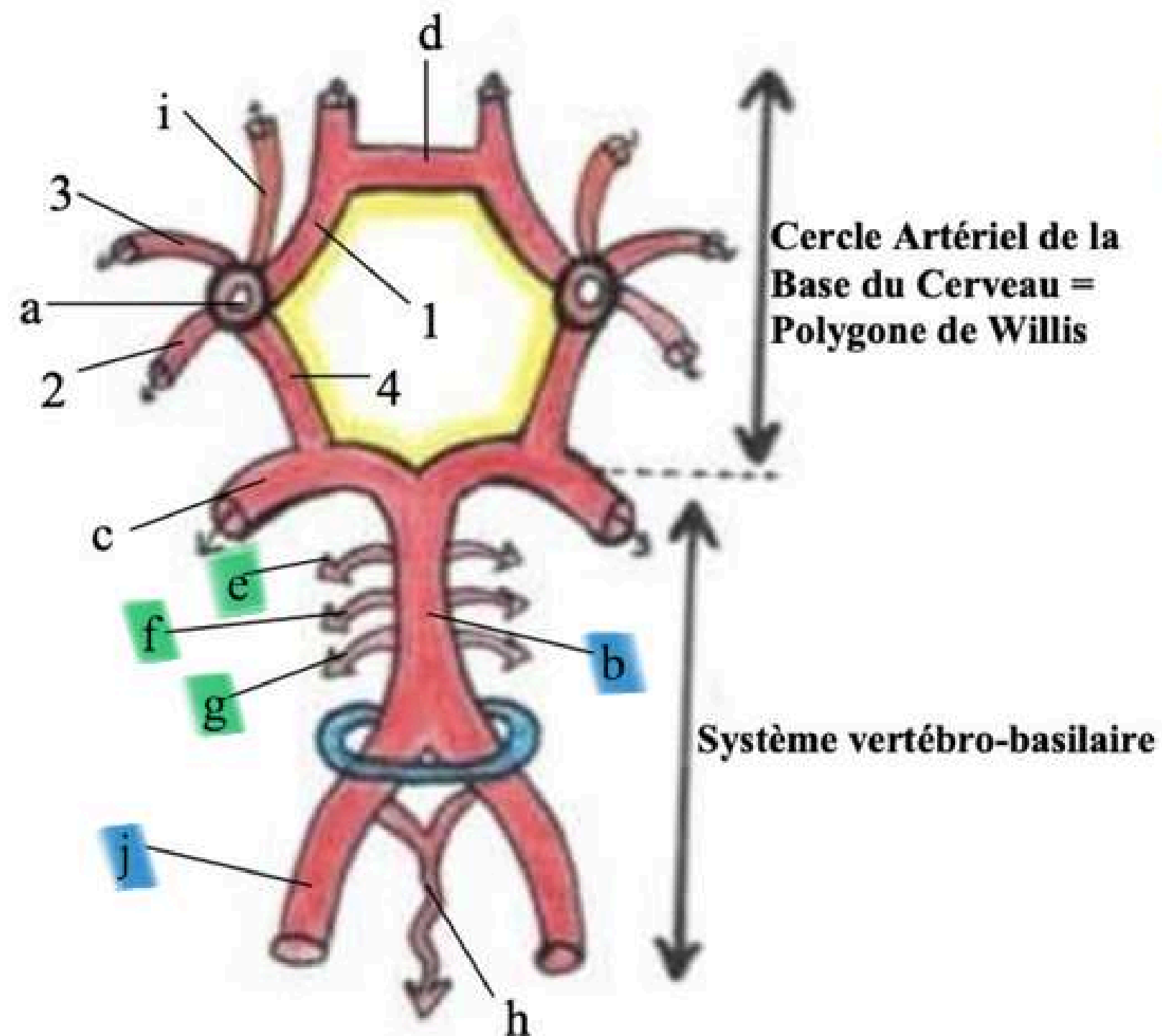
- a. TABC= Tronc Artériel Brachio-céphalique
- Droit
- b. Carotide primitive gauche
- c. Artère sous-clavière gauche
- d. Carotide primitive droite
- e. Artère sous-clavière droite
- f. Artère vertébrale droite
- g. Artère vertébrale gauche

(À partir de là je ne vous ai mis que les artères de gauche car elles sont symétriques)

- h. Carotide externe G
- i. Carotide interne G
- j. Tronc basilaire
- k. Artère cérébrale postérieure G
- l. Artère **communicante** postérieure G
- m. Artère cérébrale moyenne/Sylvienne G
- n. Artère choroïdienne antérieure G
- o. Artère cérébrale antérieure G
- p. Artère **communicante** antérieure

- q. Artère cérébelleuse supérieure D
- r. Artère cérébelleuse moyenne D
- s. Artère cérébelleuse inférieure D
- t. Artère spinale/médullaire antérieure
- u. Artère ophthalmique de Willis

# Le système vertébro-basilaire



## Légende :

**Jaune** : Polygone de Willis (CABC)

**Bleu** : Foramen magnum/ovale

- a. Carotide interne et ses 4 terminales :
  - 1. Artère cérébrale antérieure
  - 2. Artère choroïdienne antérieure
  - 3. Artère cérébrale Moyenne/Sylvienne
  - 4. Artère **communicante** postérieure
- b. **Tronc basilaire**
- c. Artère cérébrale postérieure G
- d. Artère **communicante** antérieure
- e. **Artère cérébelleuse supérieure D**
- f. **Artère cérébelleuse moyenne D**
- g. **Artère cérébelleuse inférieure D**
- h. Artère spinale/médullaire antérieure
- i. Artère ophtalmique de Willis D
- j. **Artère vertébrale D**

# Le cercle artériel de la base du cerveau = Polygone de Willis

Branches terminales des carotides internes :

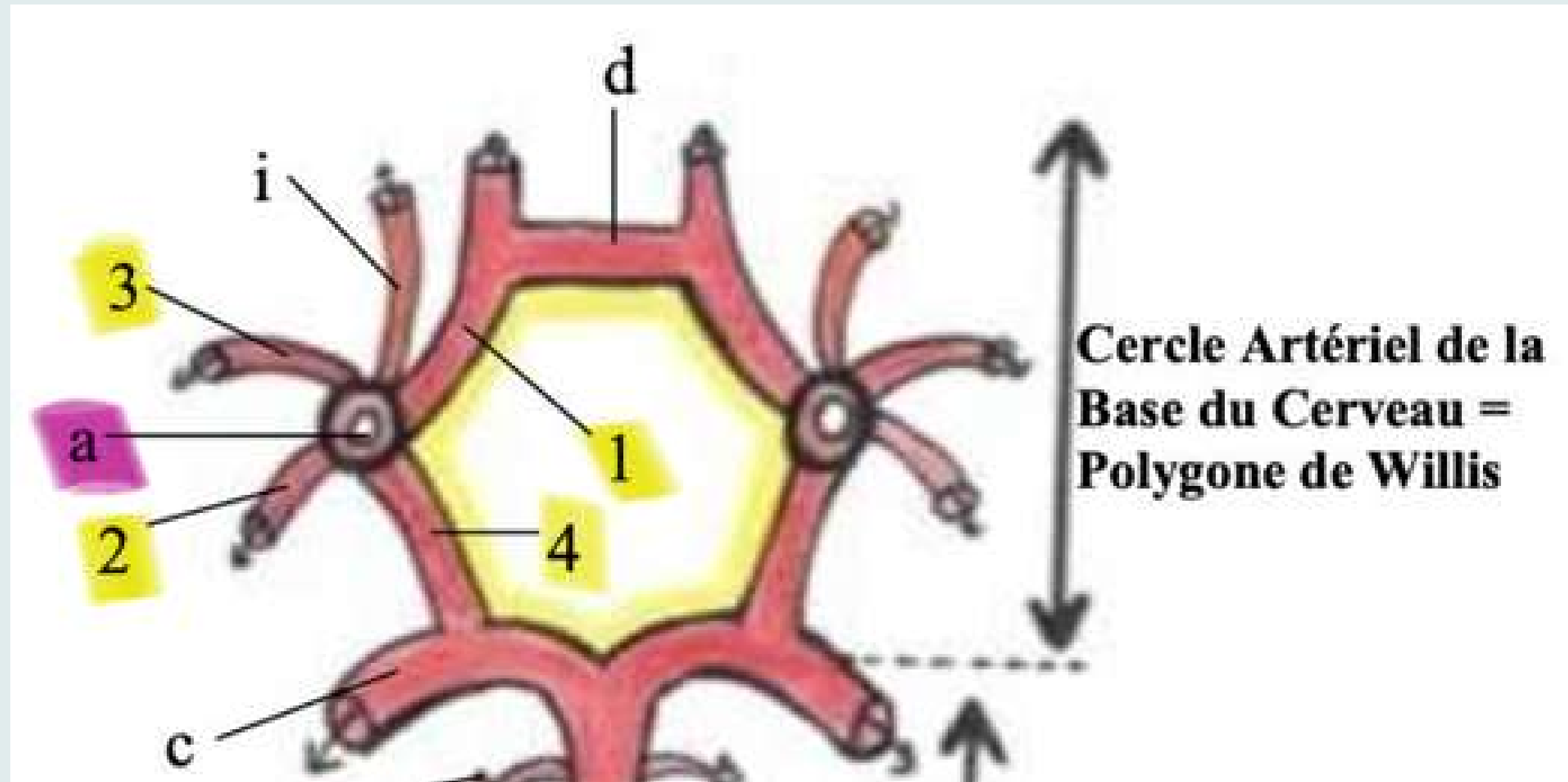
- A. Cérébrale moyenne (3)
- A. Cérébrales ant (1)
- A. Communicantes post (4)
- A. Chorôïdiennes ant (2)



Il a 7 côtés :

- 2 A. Cérébrales post
- 2 A. Communicantes post
- 2 A. Cérébrale ant
- 1 A. Communicante ant


7 angles

10 artères





# QCM 13




Le tutorat est gratuit. Toute vente ou reproduction est interdite



# A propos de la vascularisation de l'encéphale:



A) 4 artères naissent de la crosse de l'aorte : le tronc artériel brachiocéphalique droit, l'artère carotide primitive droite, l'artère carotide primitive gauche et l'artère sous clavière gauche



B) Le système vertébro-basilaire vascularise le TC et le cervelet mais pas le cerveau



C) Le polygone de Willis est alimenté par la terminaison des carotides internes qui se divisent en 4 branches terminales


D) Le polygone de Willis comprend 7 côtés, 7 angles et 7 artères

E) Les réponses A, B, C et D sont fausses






# A propos de la vascularisation de l'encéphale:



A) FAUX : 3 artères naissent de la crosse de l'aorte : le tronc artériel brachiocéphalique droit, l'artère carotide primitive gauche et l'artère sous clavière gauche



B) FAUX : Le système vertébro-basilaire vascularise le TC, le cervelet et en partie le cerveau



C) VRAI

D) FAUX : Le polygone de Willis comprend 7 côtés, 7 angles et 10 artères

E) FAUX

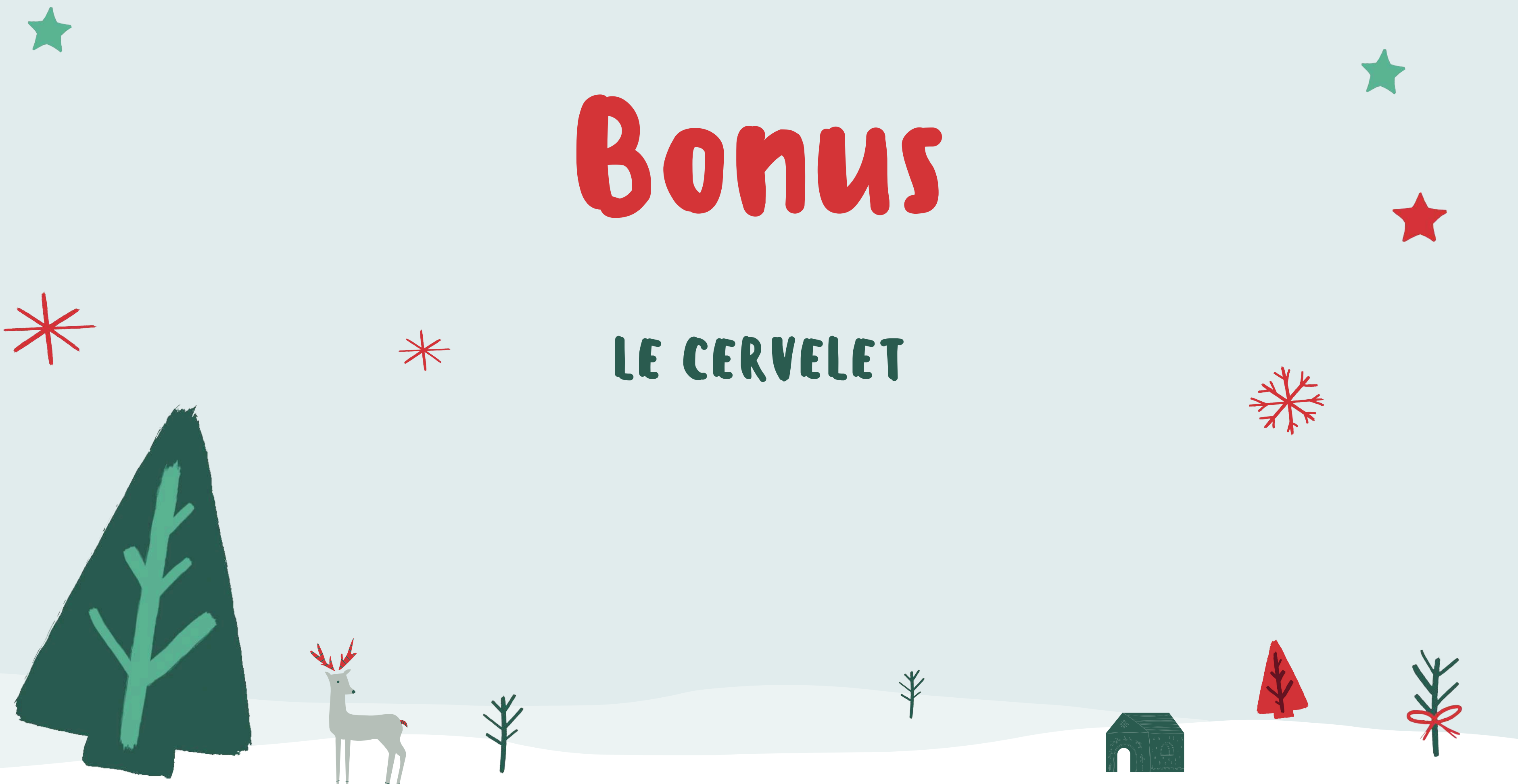

# Des questions ?

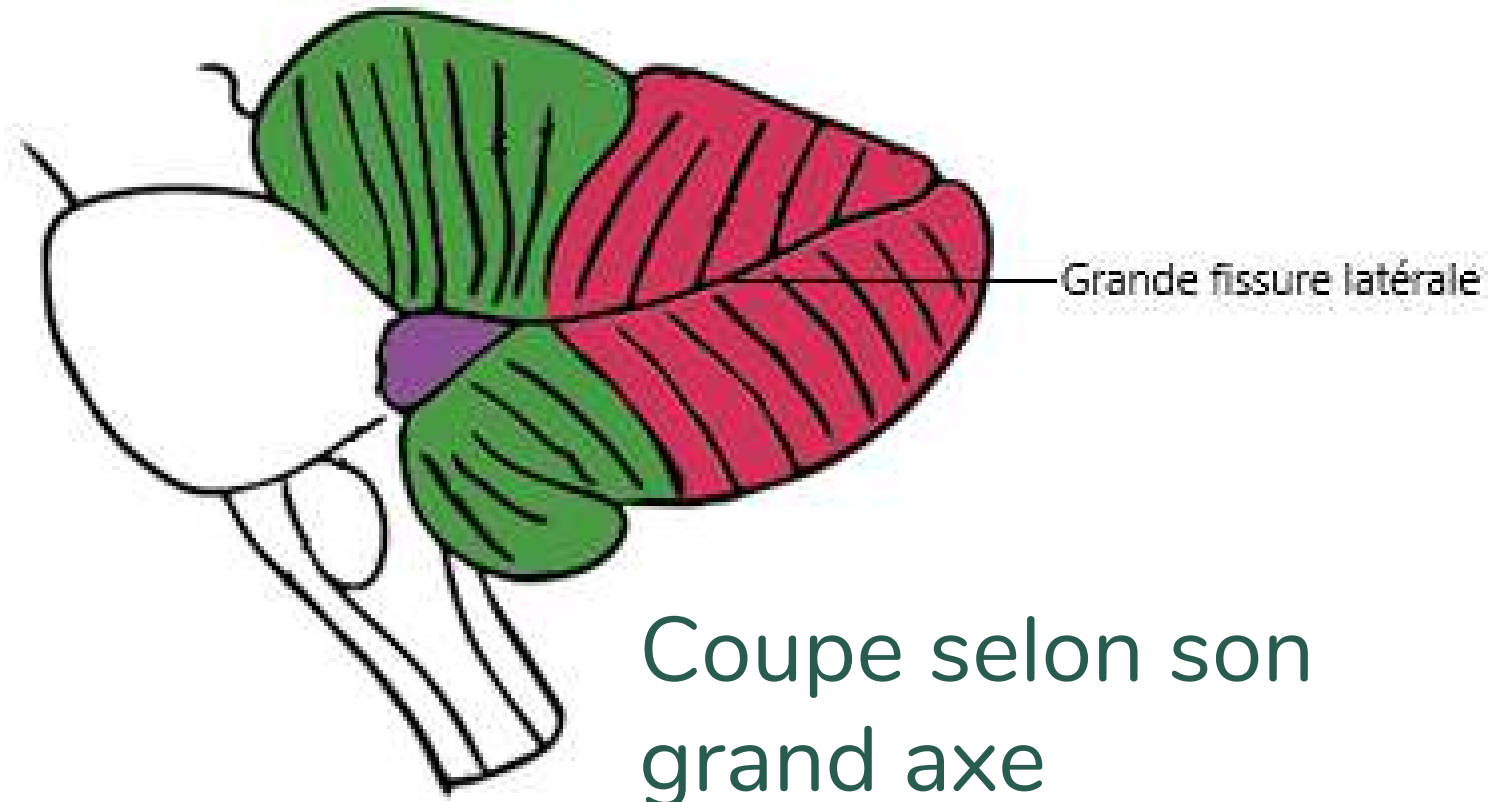


# Bonus

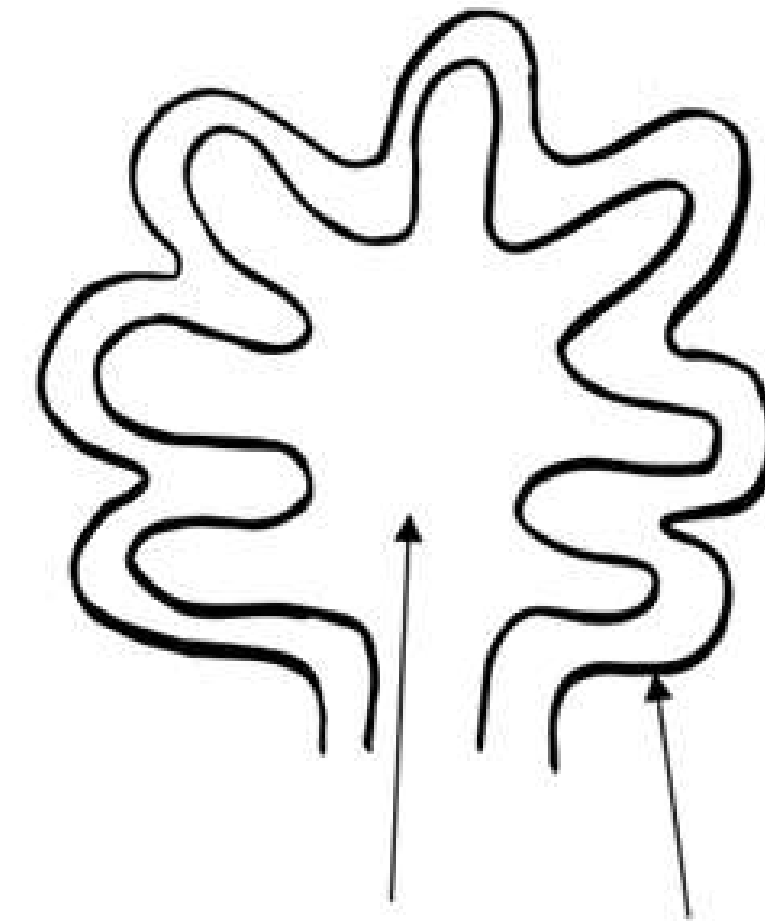
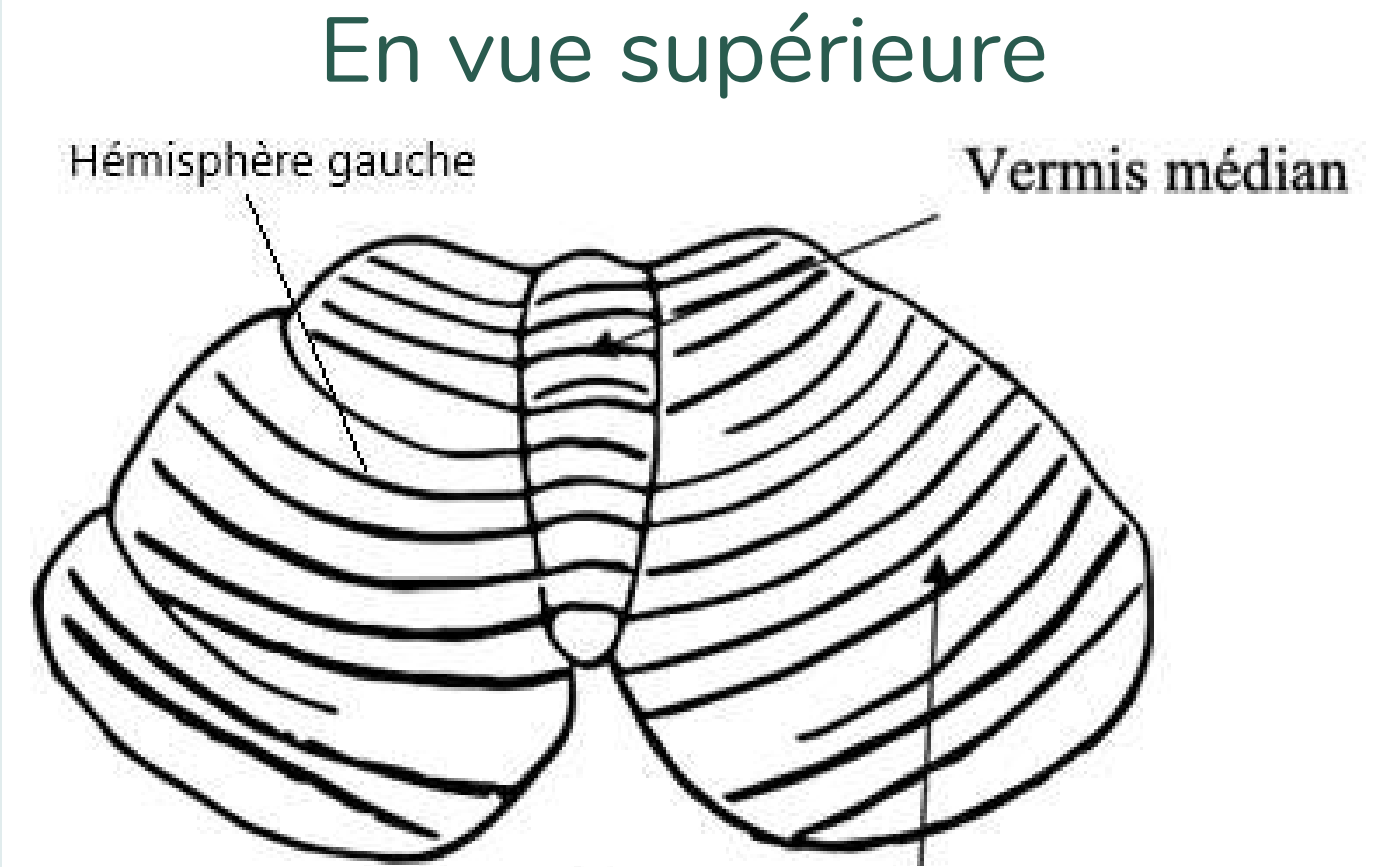
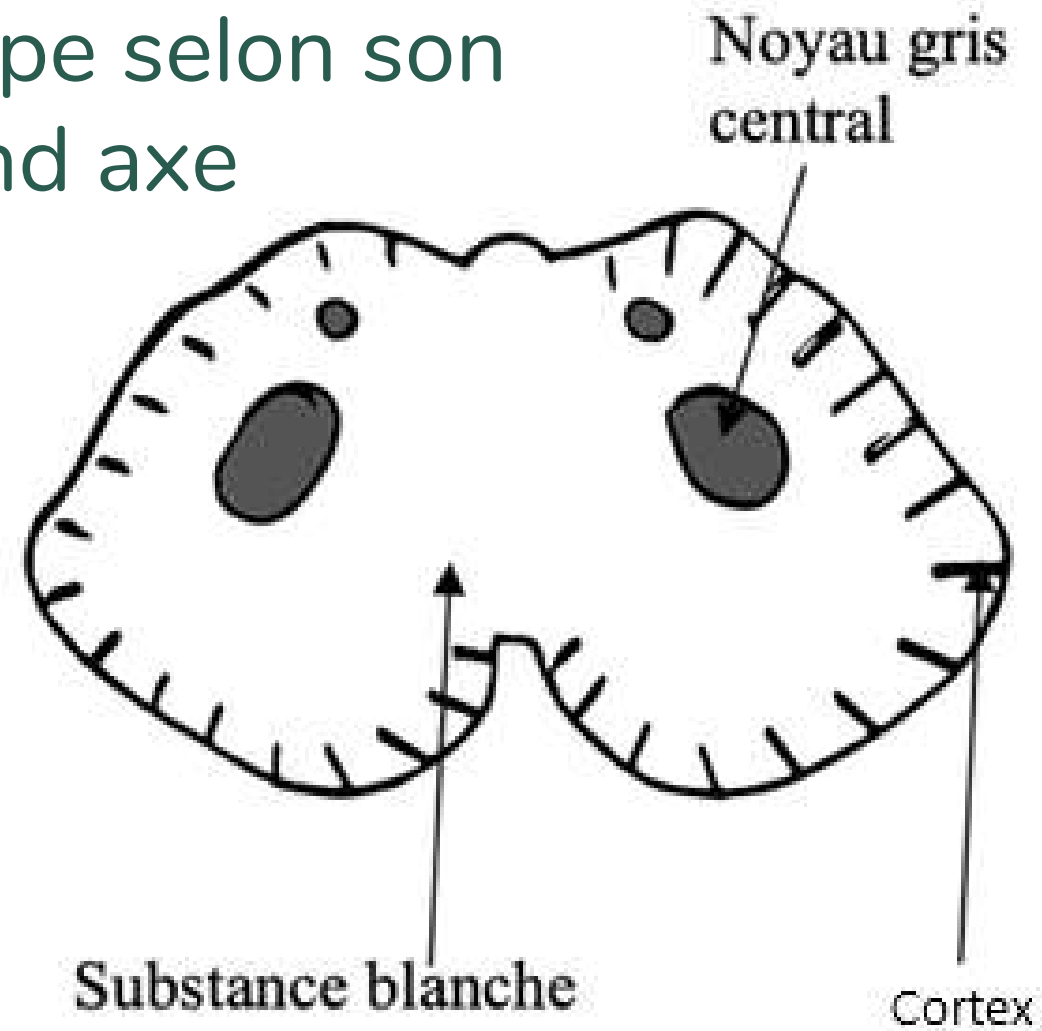
## LE CERVELET



# Le cervelet

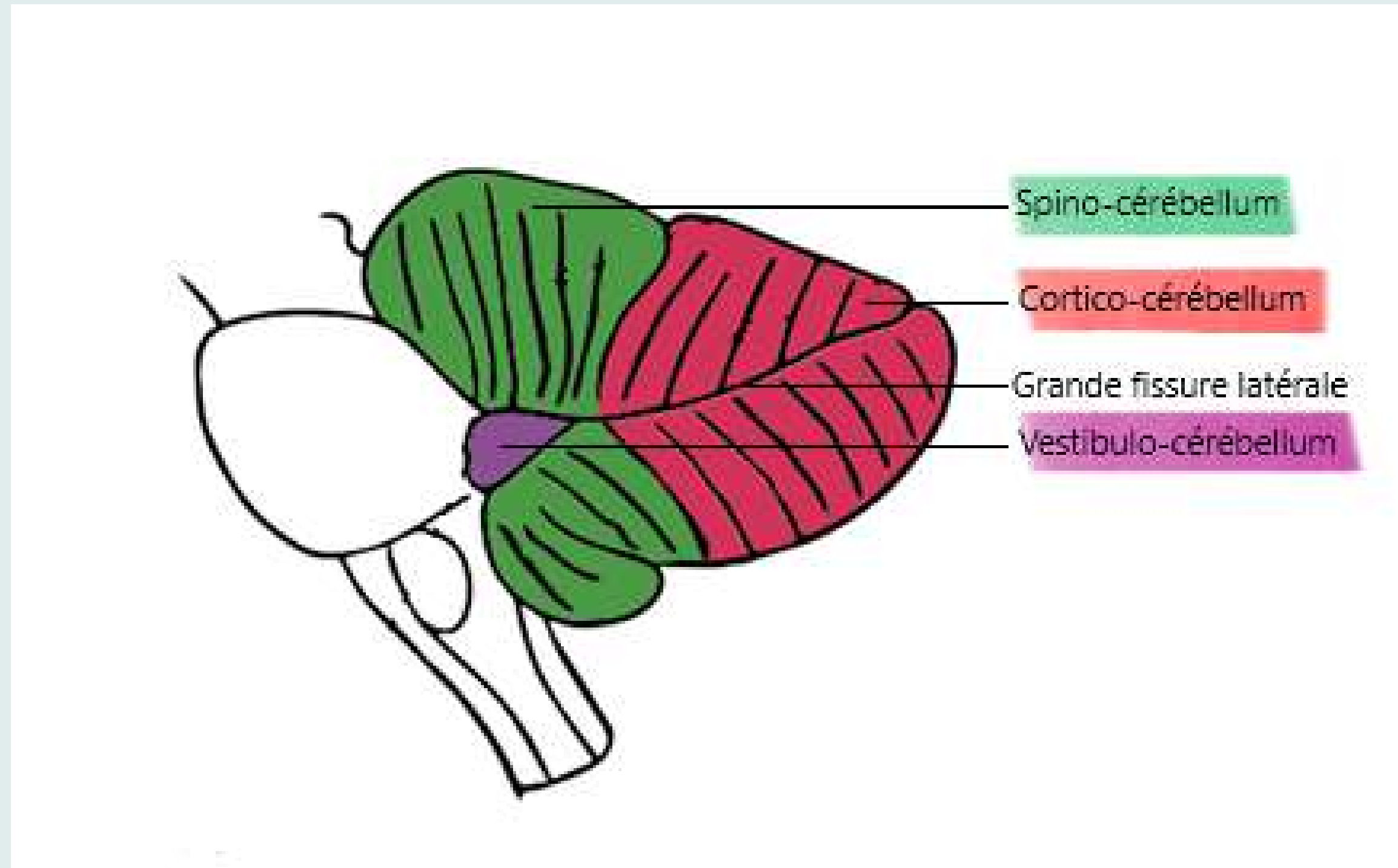


Coupe selon son grand axe

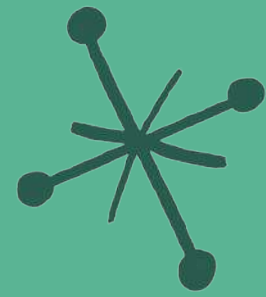


En vue horizontale

# Le cervelet



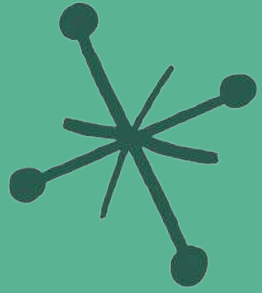
- Vestibulo-cérébellum = équilibre
- Spino-cérébellum = tonus/tension musculaire
- Cortico-cérébellum = coordination des mouvements



# QCM 12



# A propos du cervelet :



A) Le cervelet est une tour de contrôle volontaire de l'organisme

B) Le cervelet est relié par 3 pédoncules cérébelleux au tronc cérébral


C) Le spino-cérébellum qui est situé dans le quart ou tiers antérieur du cervelet est chargé de la coordination des mouvements

D) En vue supérieure, le cervelet a la forme d'un as de pique tronqué sur lequel on retrouve le vermis médian formé par le sillon médian

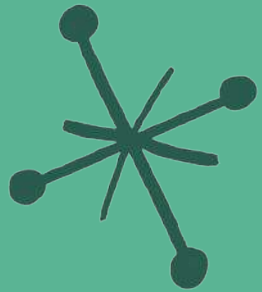


E) Les réponses A, B, C et D sont fausses





# A propos du cervelet :



A) FAUX : Le cervelet est une tour de contrôle involontaire de l'organisme

B) FAUX : Le cervelet est relié par 3 paires pédoncules cérébelleux (ou par 6 pédoncules) au tronc cérébral

C) FAUX : Le spino-cérébellum qui est situé dans le quart ou tiers antérieur du cervelet est chargé du tonus/tension musculaire

D) VRAI

E) Les réponses A, B, C et D sont fausses

