

The background of the slide is a stylized illustration of a skier in silhouette, descending a steep, snow-covered mountain slope. The sun is a large, bright yellow circle in the upper center, casting long, dark shadows across the mountain's ridges and valleys. The overall color palette is dominated by various shades of blue and white, creating a cool, wintry atmosphere.

Histologie

LES TISSUS CONJONCTIFS

diapo TTR

introduction

Fonctions de ces tissus conjonctifs?

fonction première :

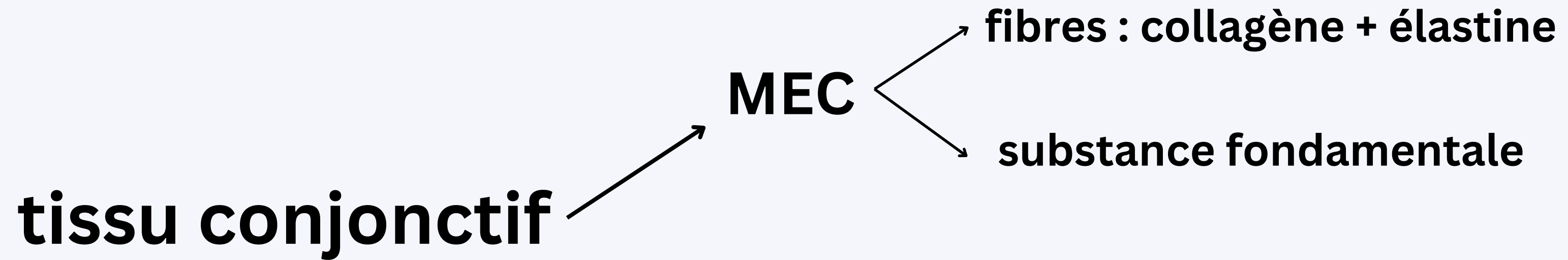
assurer le lien physique entre les tissus et les organes.

ET AUSSI :

distribution et au cheminement non seulement des vaisseaux (artères, veines, lymphatiques) mais aussi des nerfs dans les
tissus.

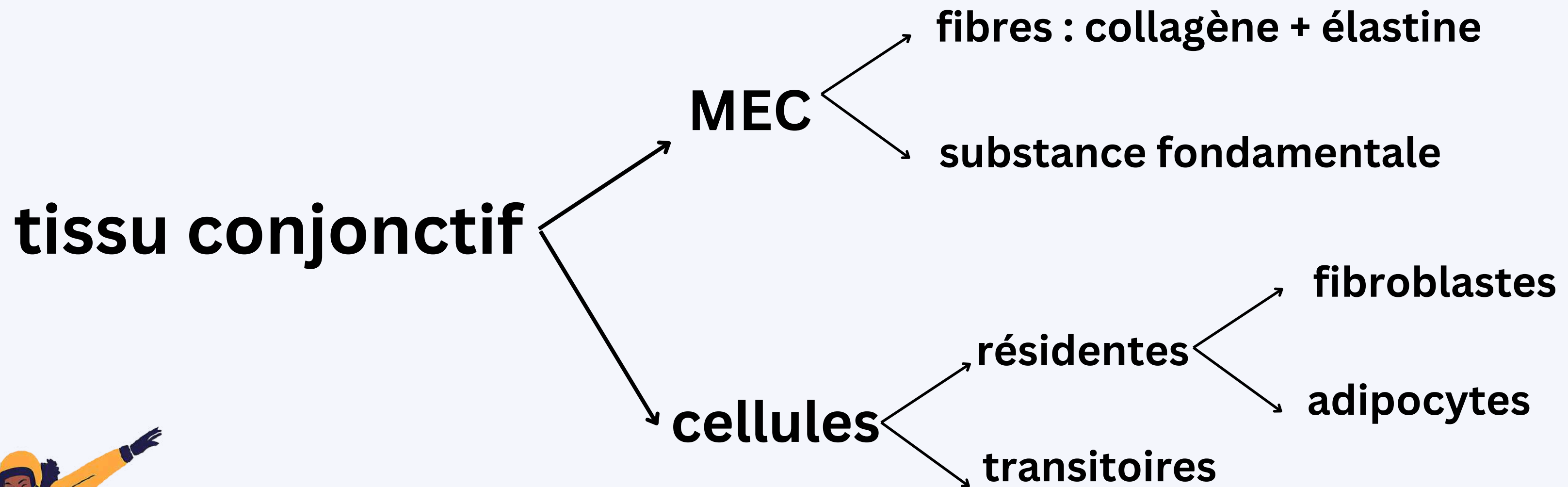
introduction

de quoi c'est constitué ?



introduction

de quoi c'est constitué ?



RECAP INTRODUCTION

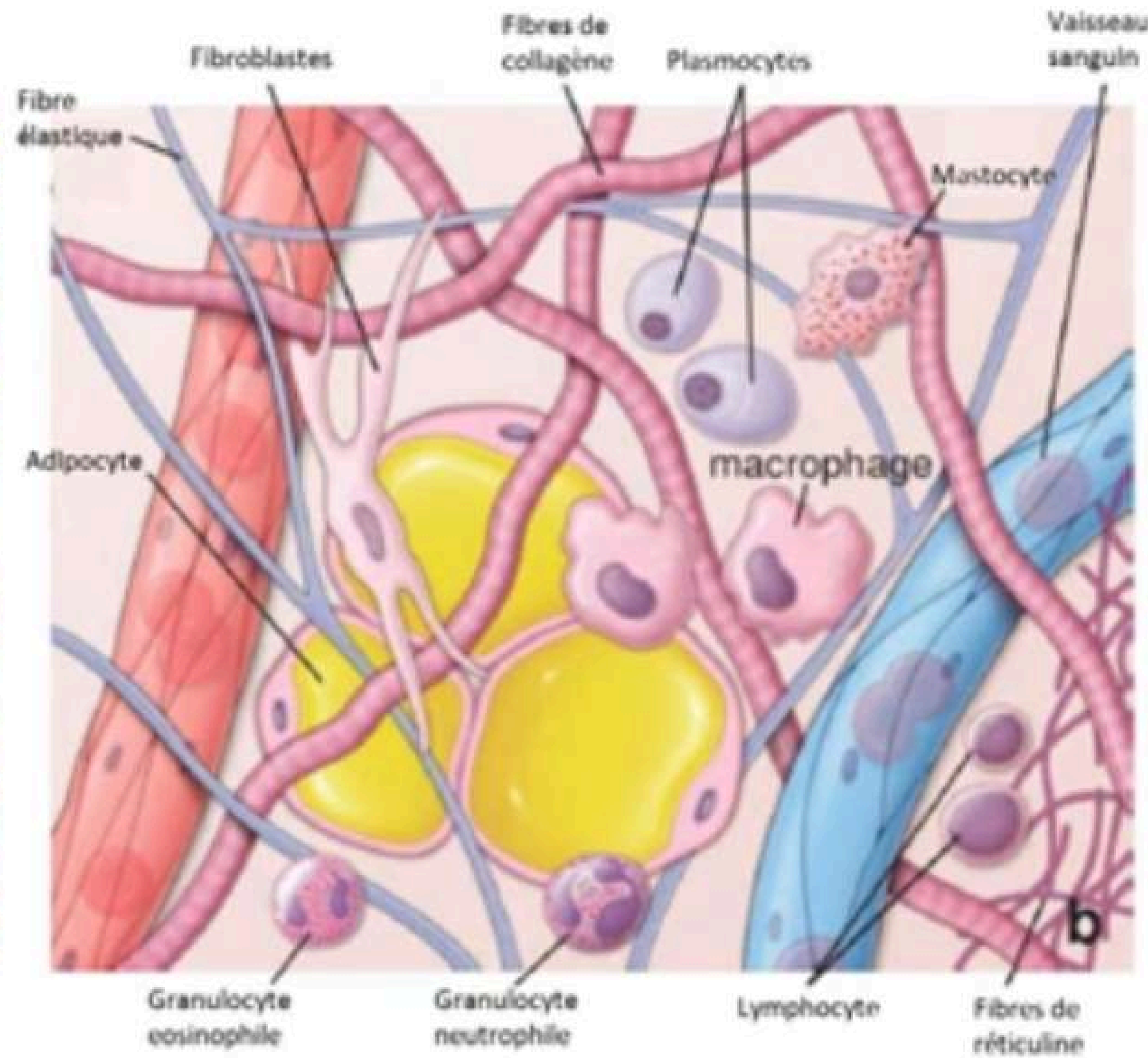
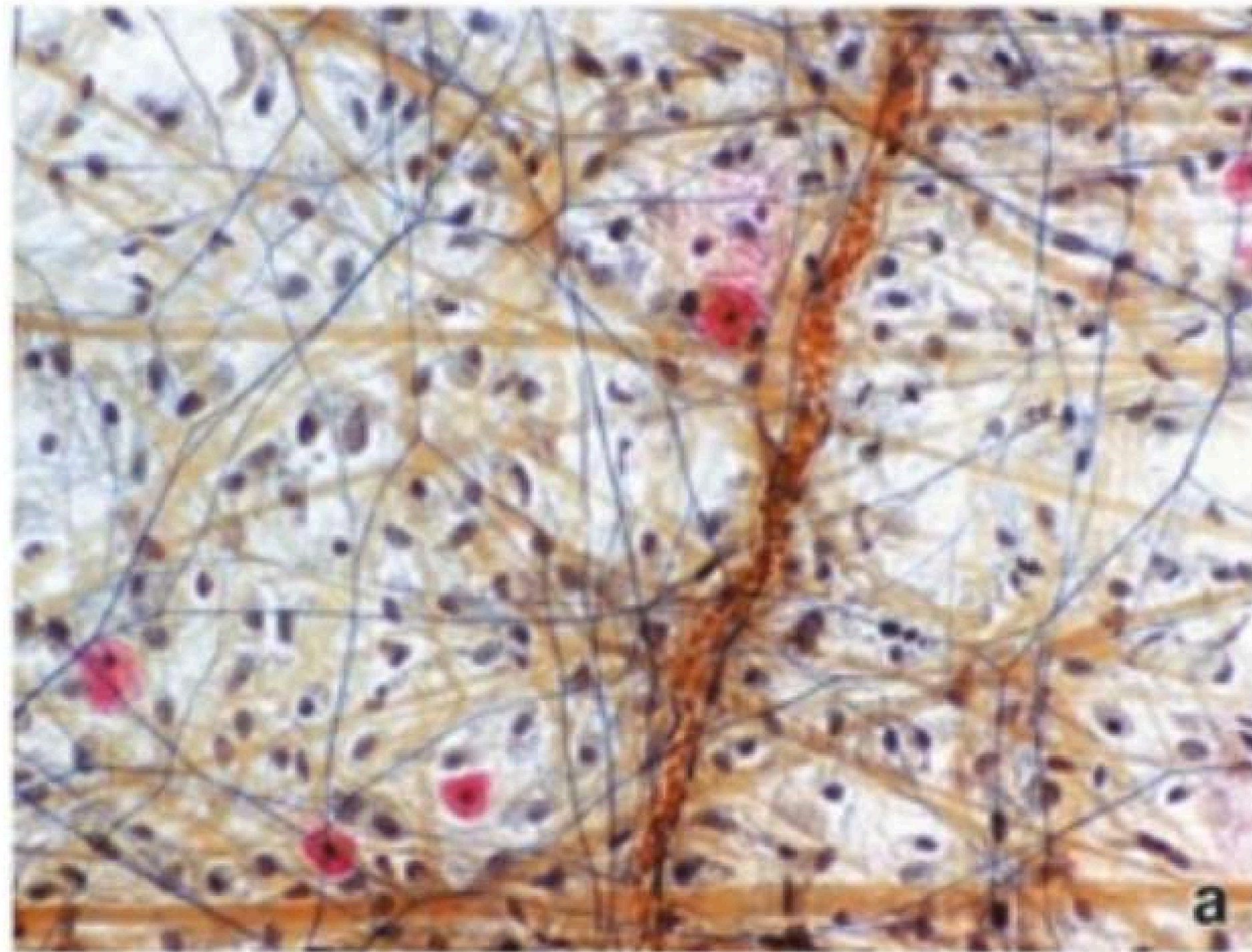
fonctions principales des TC :

- **LIEN ENTRE TISSUS ET ORGANES**
- **cheminement vaisseaux, nerfs...**
- **rôle structural**
- **régulation tissulaire et cellulaire**


TC = MEC + cellules

MEC = substance fondamentale + fibres


cellules = résidentes + transitoires



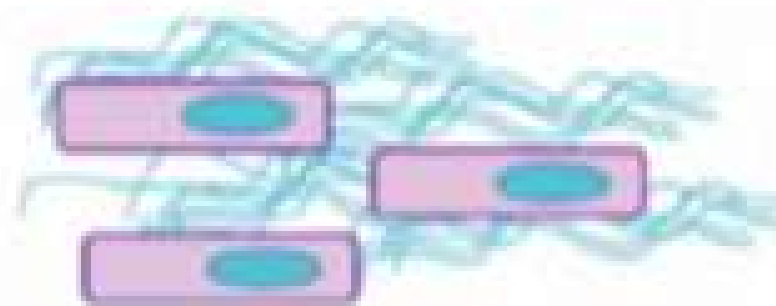
LES CELLULES DES TISSUS CONJONCTIFS



Une cellule isolée.



Un épithélium



Cellules séparées par un milieu extra-cellulaire : il ne s'agit pas d'un épithélium



LES CELLULES DES TISSUS CONJONCTIFS

résidentes

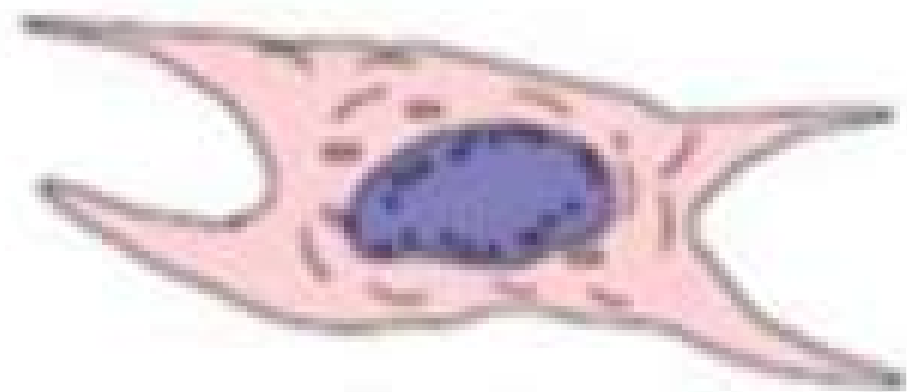
- fibroblastes
- adipocytes (blancs/bruns)

transitoires

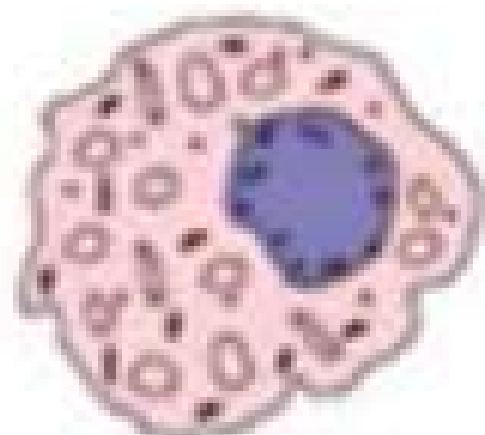
- macrophages
- lymphocytes
- mastocytes
- plasmocytes

- PNB, PNE, PNN
- mélanocytes...

LES CELLULES DES TISSUS CONJONCTIFS




Fibroblaste



Macrophage



Adipocyte



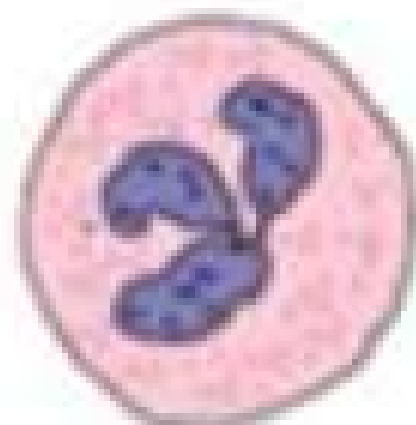Mastocyte



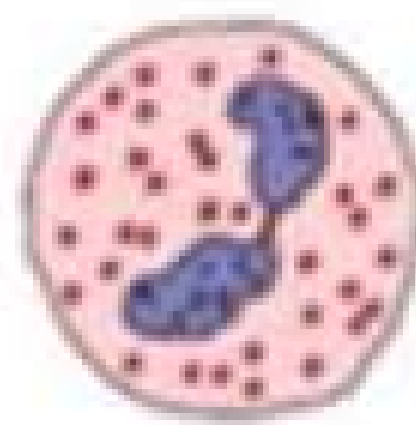
Plasmocyte



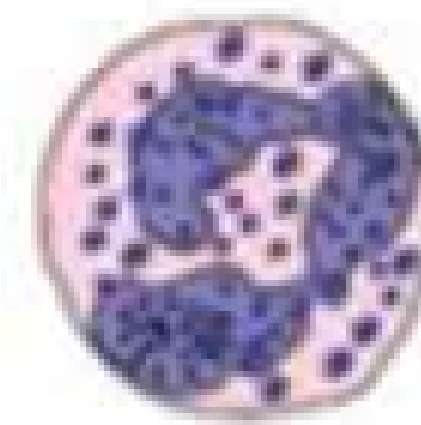
Lymphocyte



Neutrophile



Eosinophile



Basophile

LES CELLULES DES TISSUS CONJONCTIFS

cellules résidentes

FIBROBLASTES

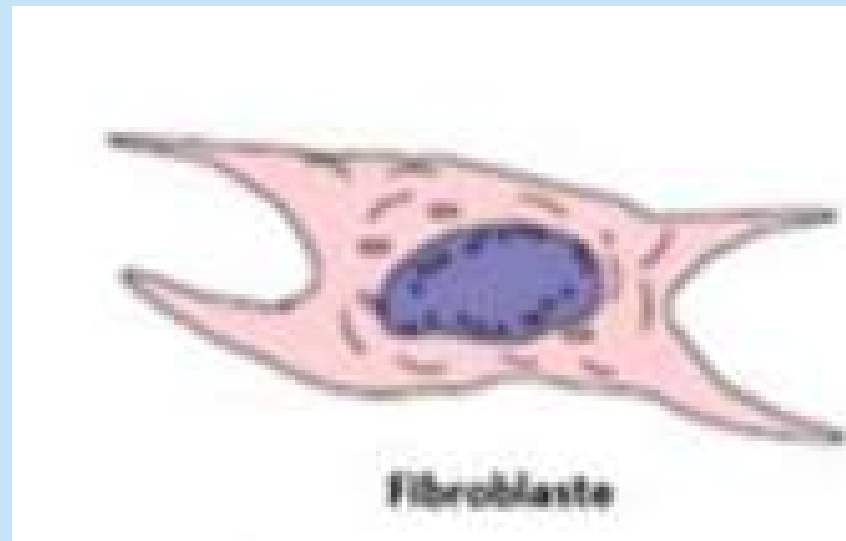
dérivent des CSM

morphologie:

- fusiforme ou étoilée
- courts** prolongements
- cytoplasme **abondant**
- noyau bien visible, allongé et ovoïde
- 1 ou 2 nucléoles

caractéristiques:

- peu mobiles
- riches en organites



fonctions ++++

SYNTHESE de la MEC et
présents dans TOUS les TC++

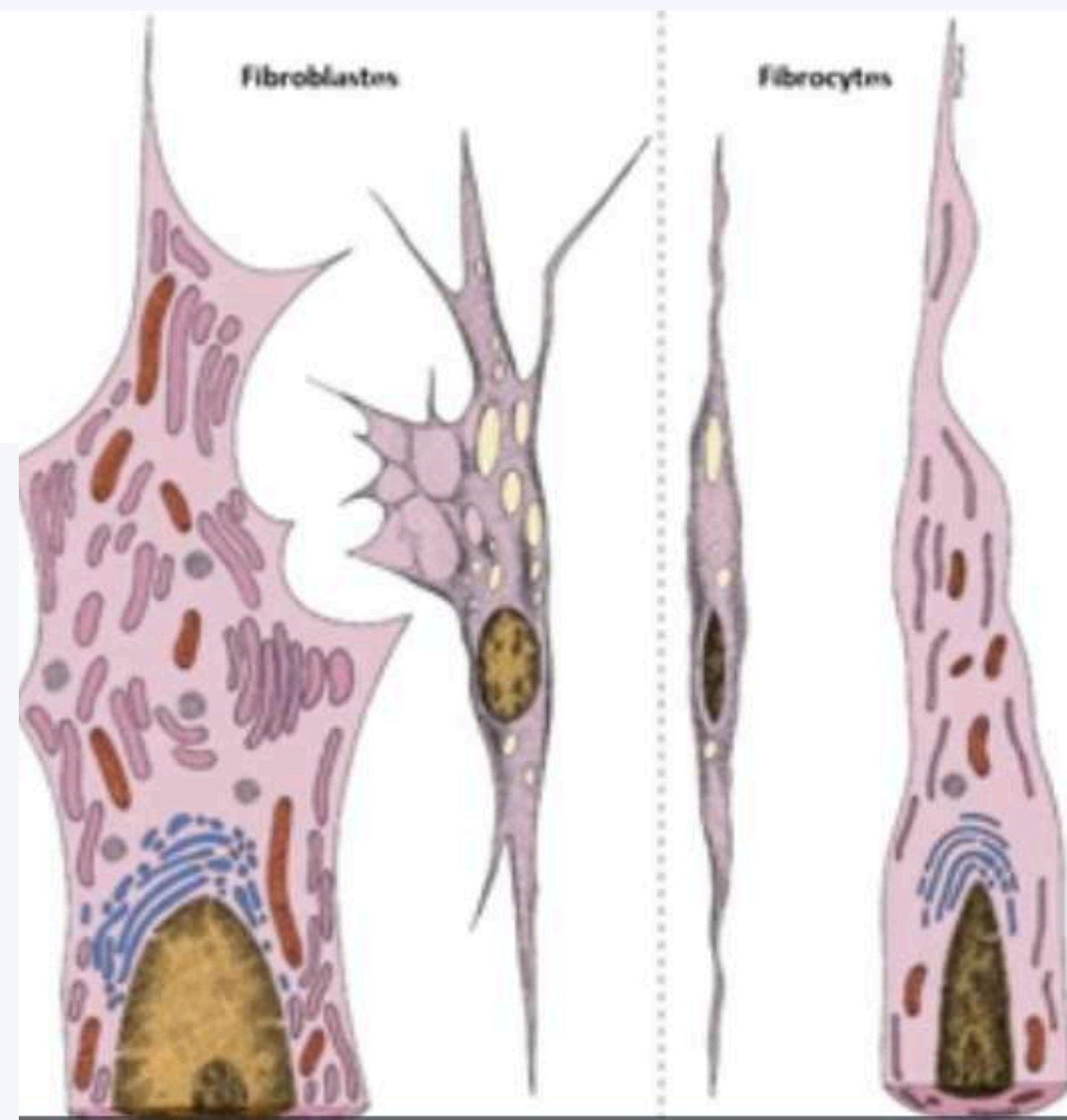
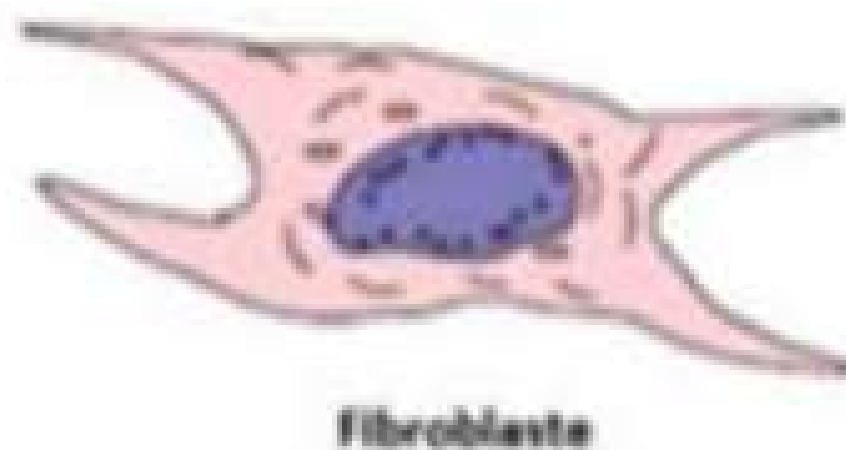
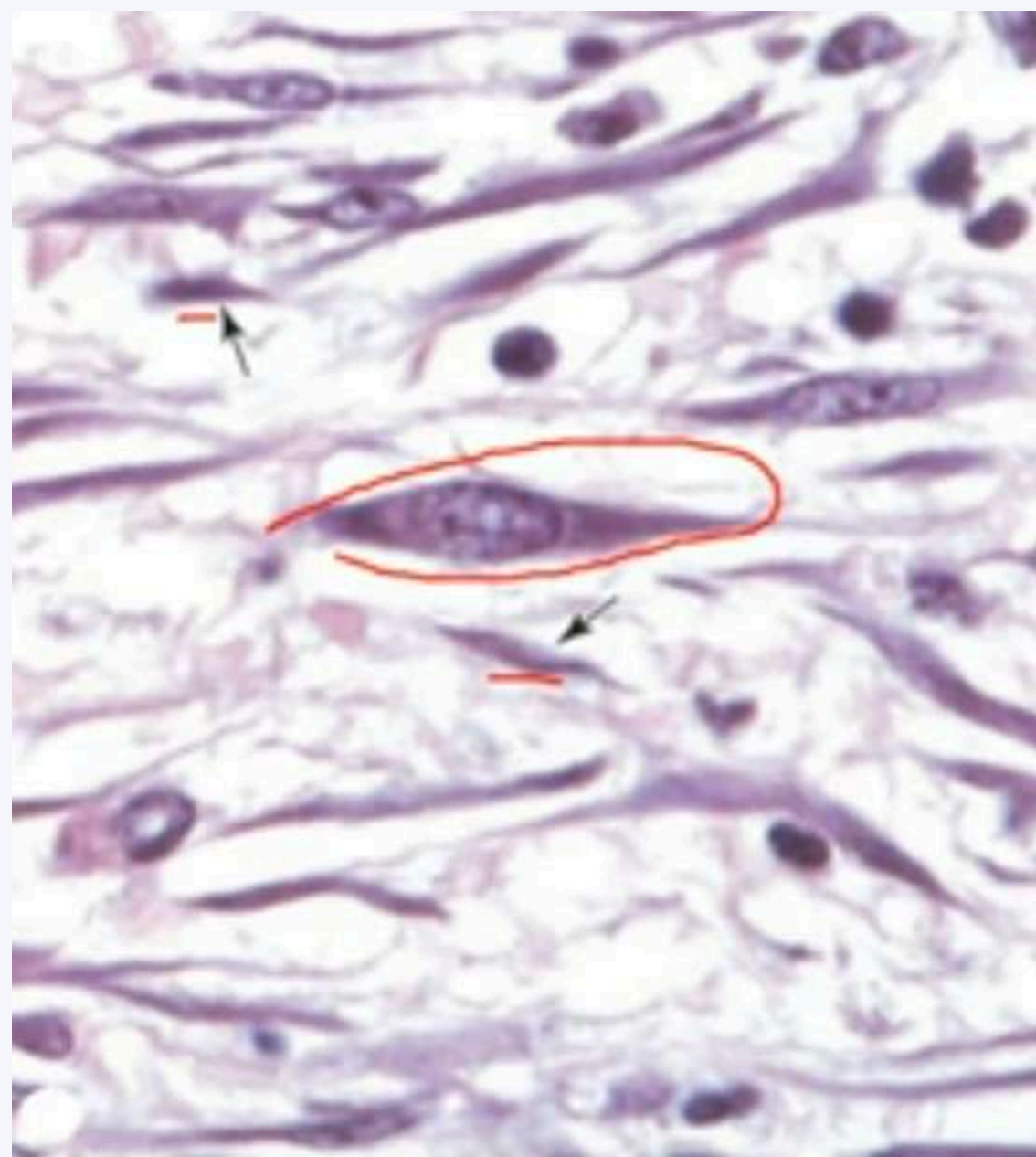
roles secondaires:

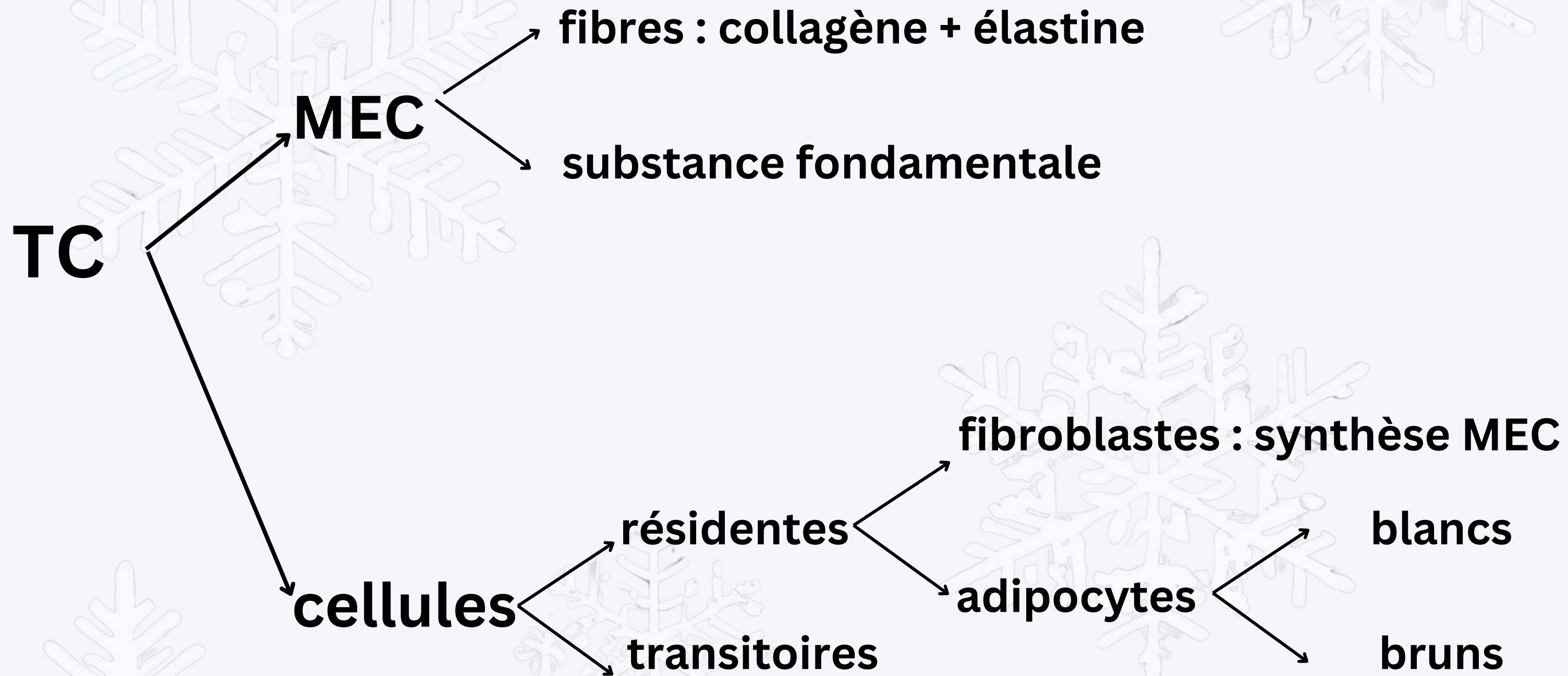
- dégradation des fibres
- rôle métabolique (choléstérol, LP)
- défense anti-infectieuse
(chimiotactisme)

Fibroblaste = plus actifs

Fibrocyte = faible activité + petite taille + plus allongés

**présents dans TOUS
LES TC++
synthétisent la MEC**

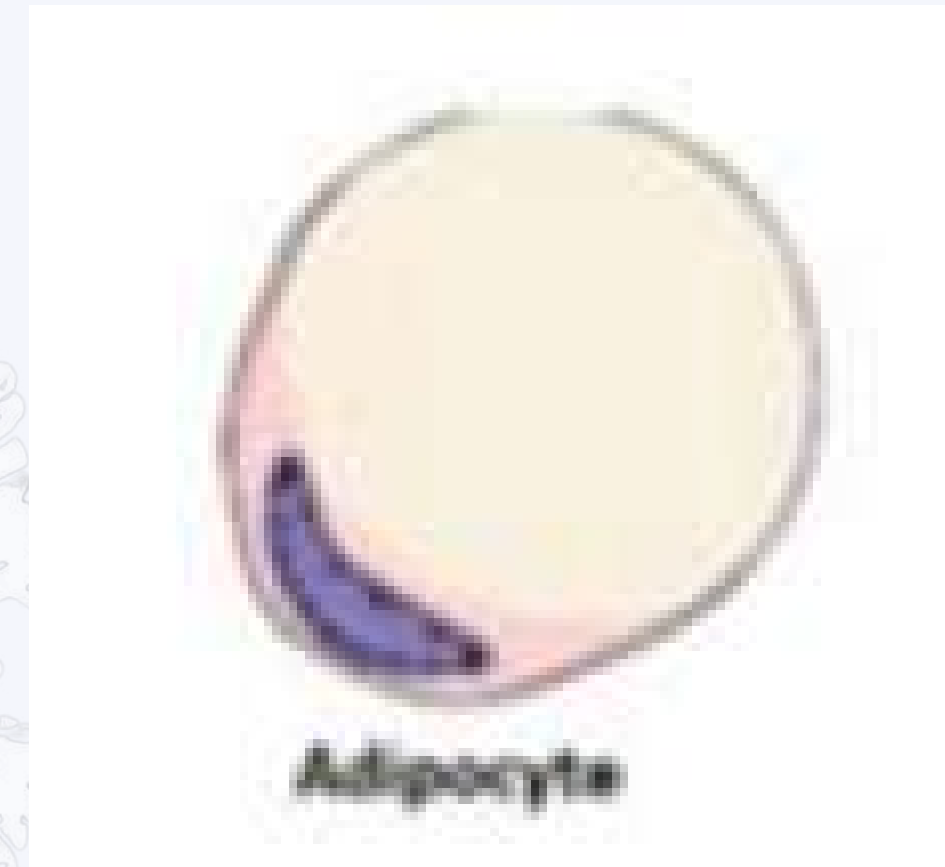



adipocytes

CELLULES GRAISSEUSES

- triglycérides dans le cytoplasme
- gouttelette lipidique de taille variable
- dispersées ou en amas dans les TC et TA
- présence de lame basale
- formables tout au long de la vie
- lien étroit avec les capillaires car :

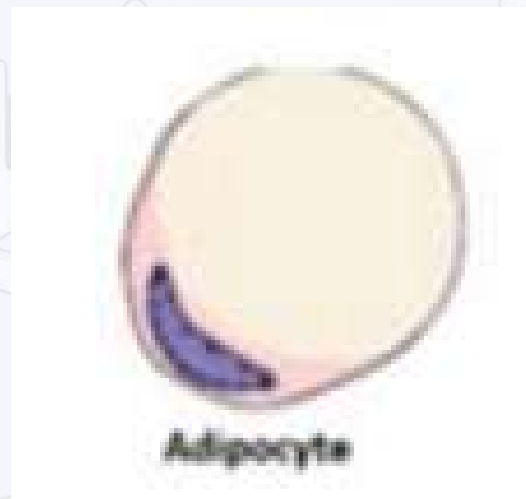

leur principale fonction est la mise en réserve et la libération des lipides dans le sang

adipocytes blancs

Morphologie :

- sphérique / polyédrique
- petit noyau
- unique vacuole lipidique (95% TG)
- noyau et organites refoulés en périphérie
- TA uniloculaire



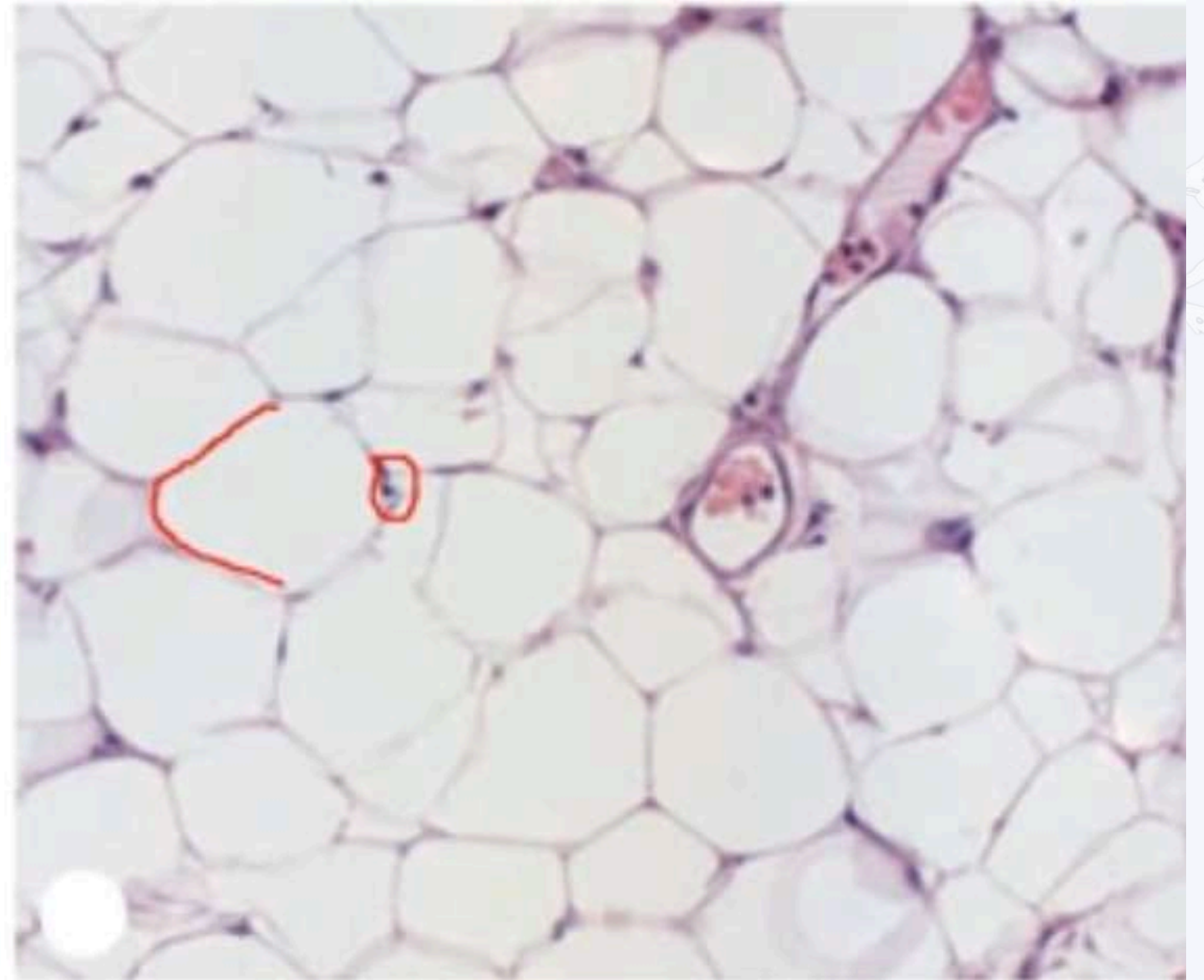
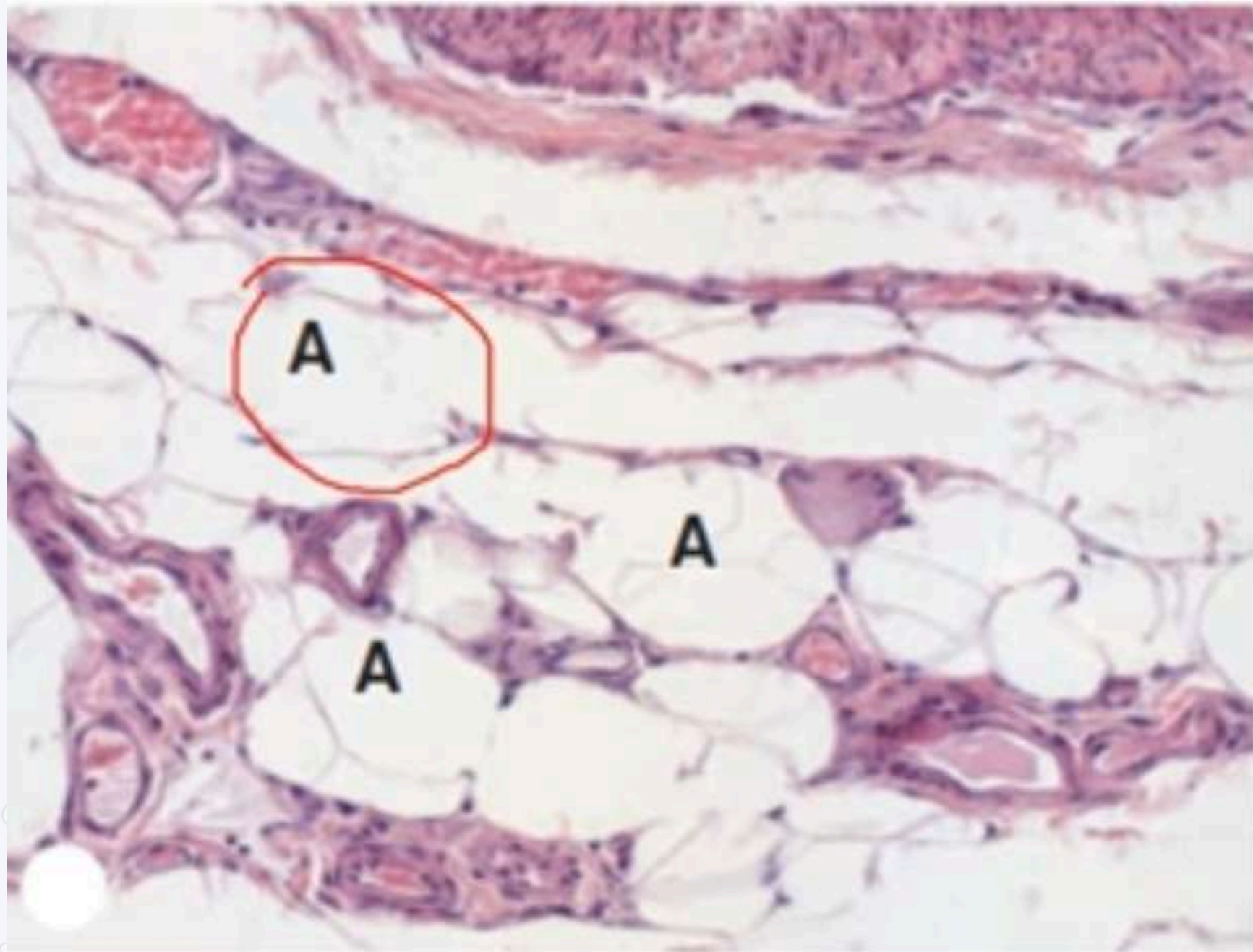
caractéristiques :

- métaboliquement très actif
- réservoir d'énergie
- retrouvés dans l'hypoderme

fonctions :

- réserve d'énergie
- stockage et relarguage
- rôle mécanique !

adipocytes blancs



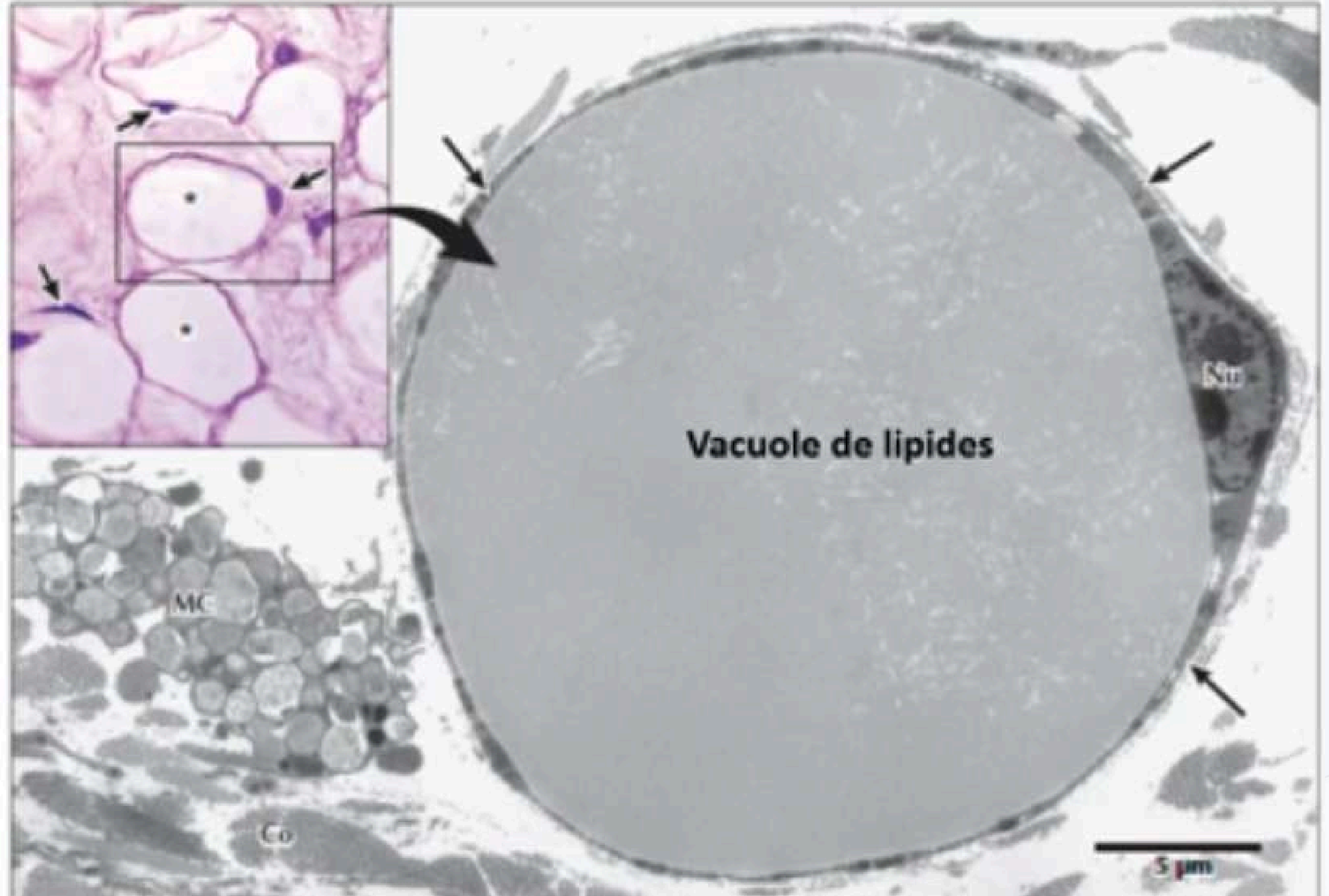
adipocytes blancs

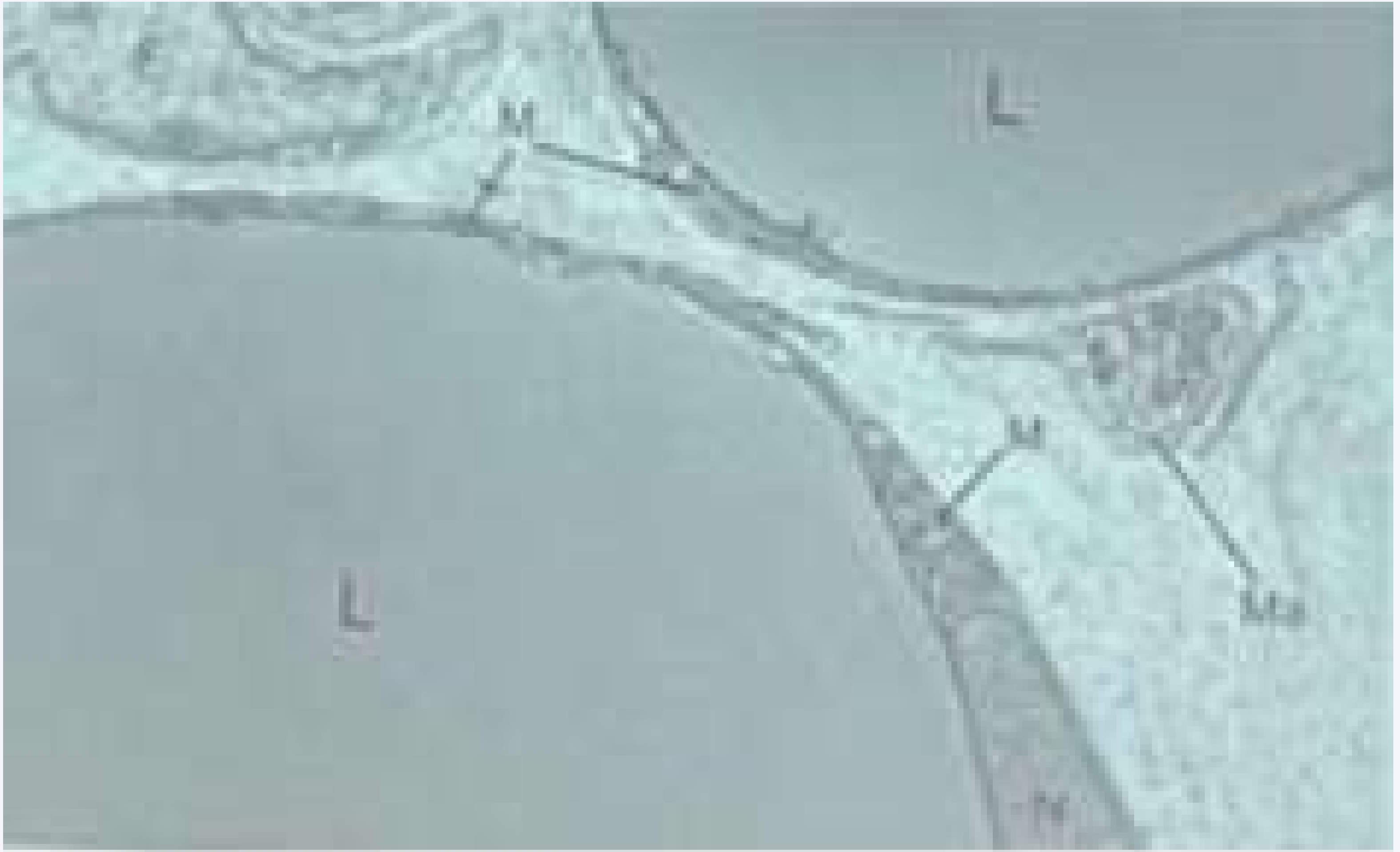Adipocytes blancs



Adipocyte

Chaque cellule est entourée
d'une lame externe

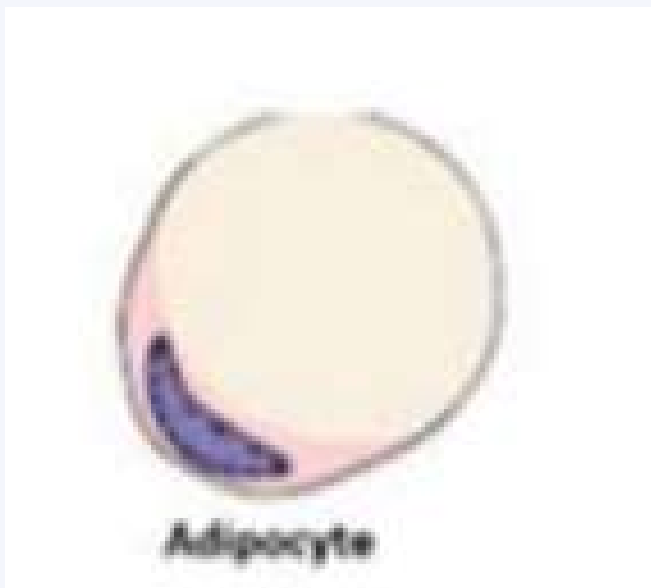



adipocytes bruns

Morphologie :

- polyédrique
- plus petits
- multiples vacuoles
- TA multiloculaire, jamais isolés !



caractéristiques :


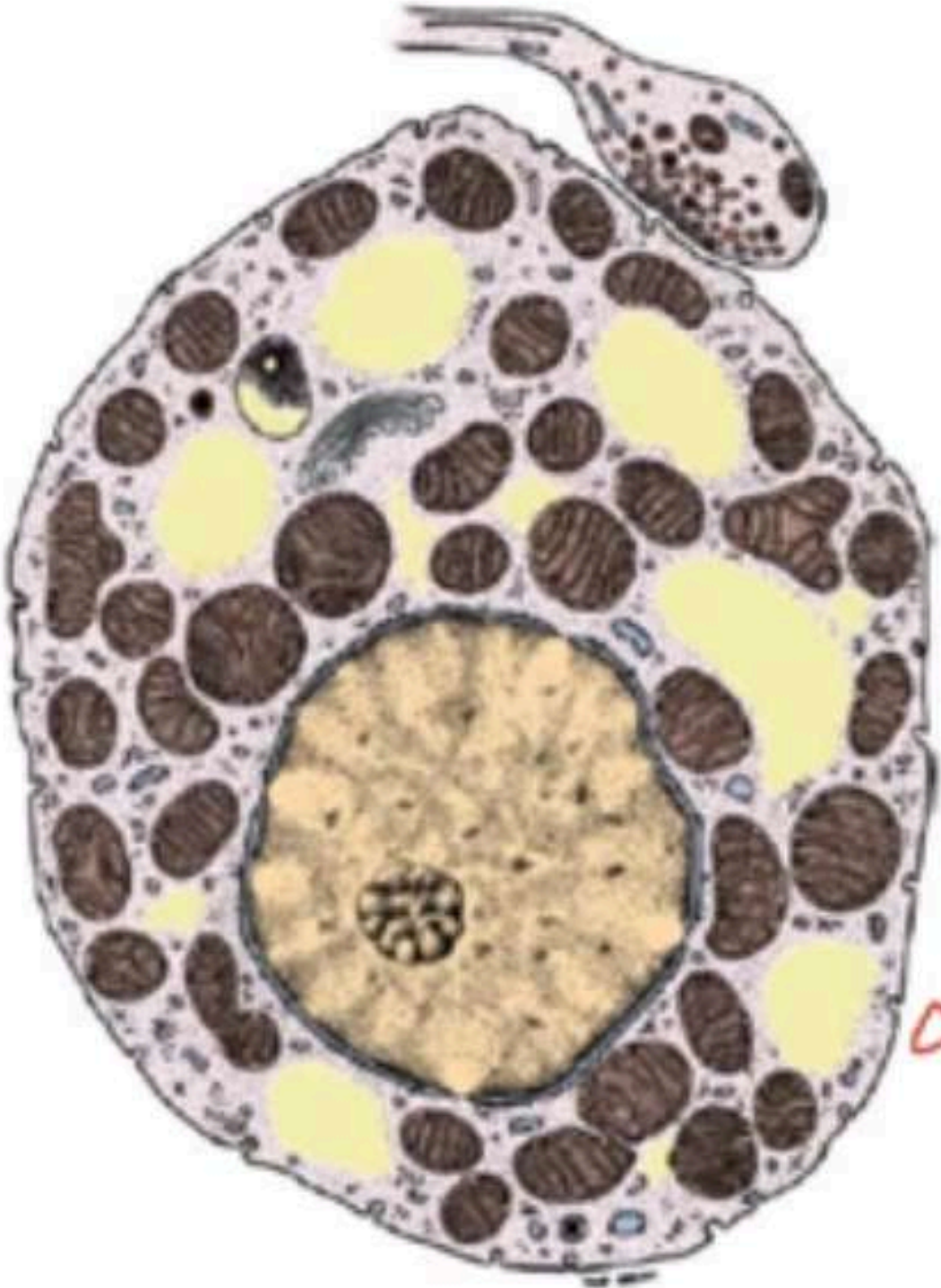
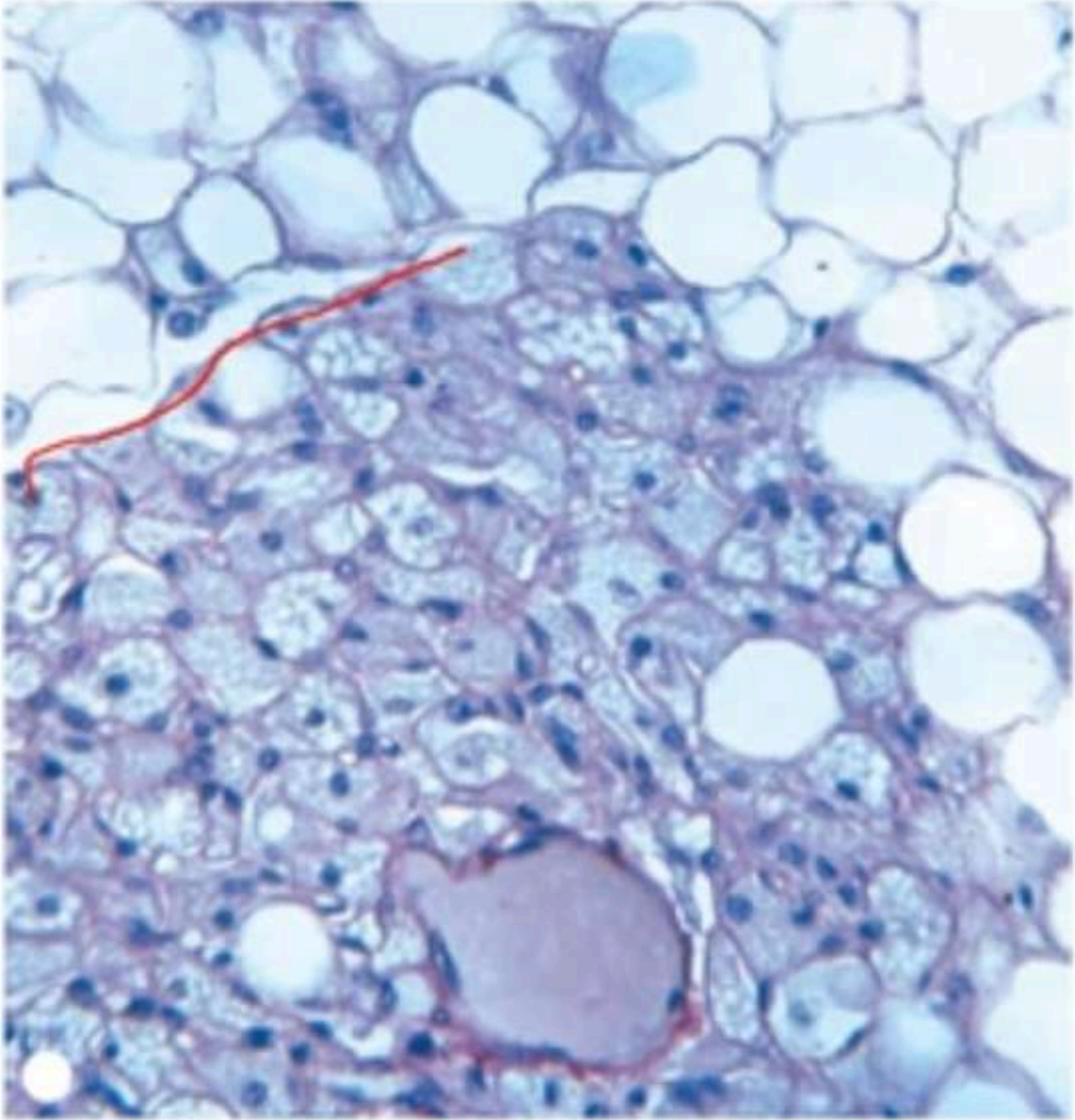
- couleur brune = mitochondries !
- activité sous la dépendance du SNS

fonctions :

- combustion des lipides
- production de chaleur
- thermogenèse sans frisson

adipocytes brunns

Adipocytes brunns:



Adipocyte

adipocytes blancs

- plus gros
- une seule vacuole
- peuvent être isolés ou groupés
- les plus importants chez l'adulte

SERVENT AU STOCKAGE ET RELARGUAGE
DES LIPIDES +++++

adipocytes bruns

- plus petit que le blanc
- plusieurs vacuoles
- toujours groupés
- quasi absents chez l'adulte !

SERVENT A LA THERMOGENESE



LES CELLULES DES TISSUS CONJONCTIFS

résidentes

- fibroblastes
- adipocytes (blancs/bruns)

transitoires

- macrophages
- lymphocytes
- mastocytes
- plasmocytes

- autres (PN, mélanocytes...)

Les cellules transitoires

les macrophages

morphologie :

- polymorphes
- encoches nucléaires
- inclusions cytoplasme (lysosome)
- phagocytose avec pseudopodes

caractéristiques :

- dérivent des monocytes sanguins
- très mobiles

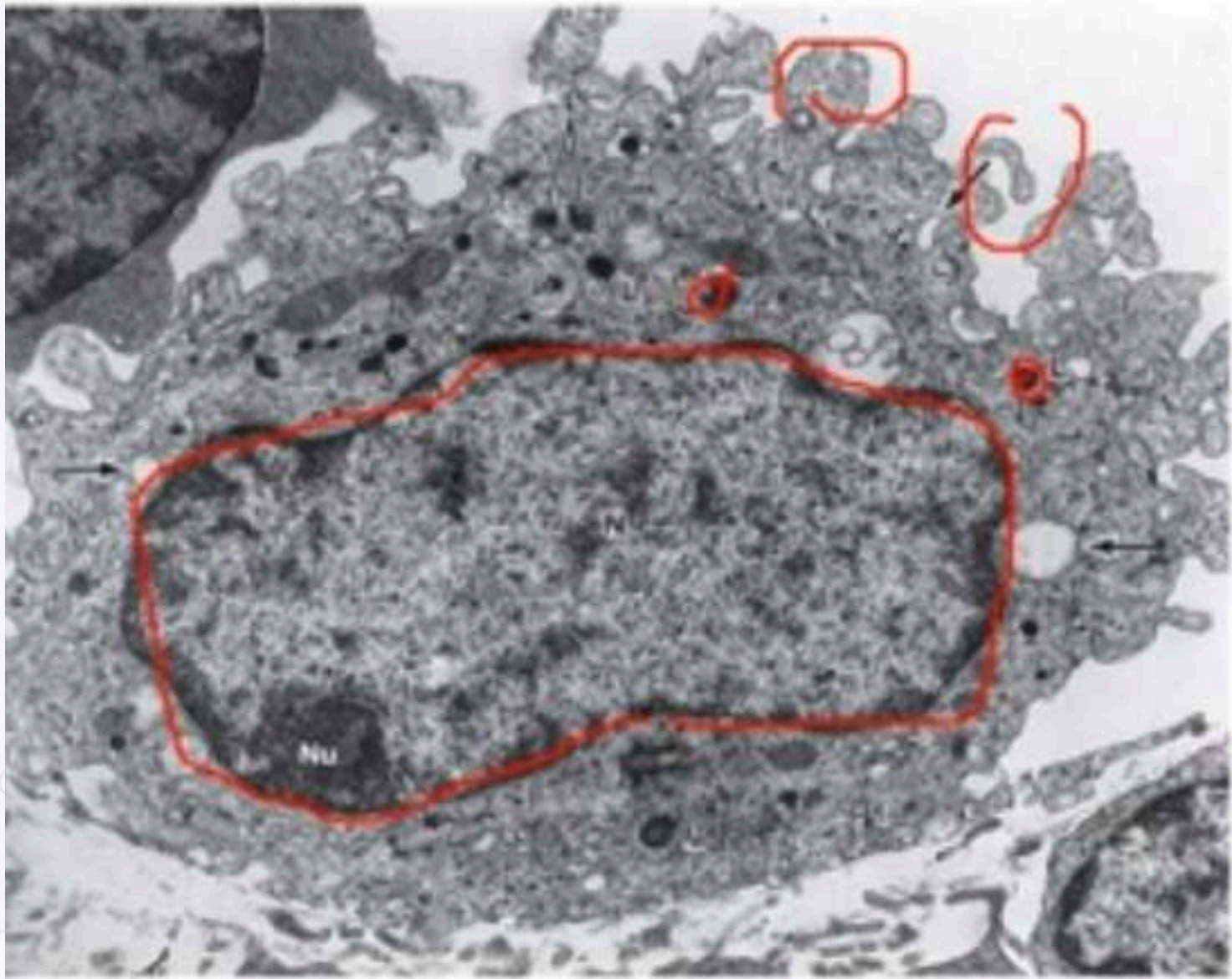
Monocyte = dans le sang

Macrophage = dans les tissus

3 fonctions :

- **phagocytose**
- **substances toxiques**
- **déclenchement de la réponse immunitaire**

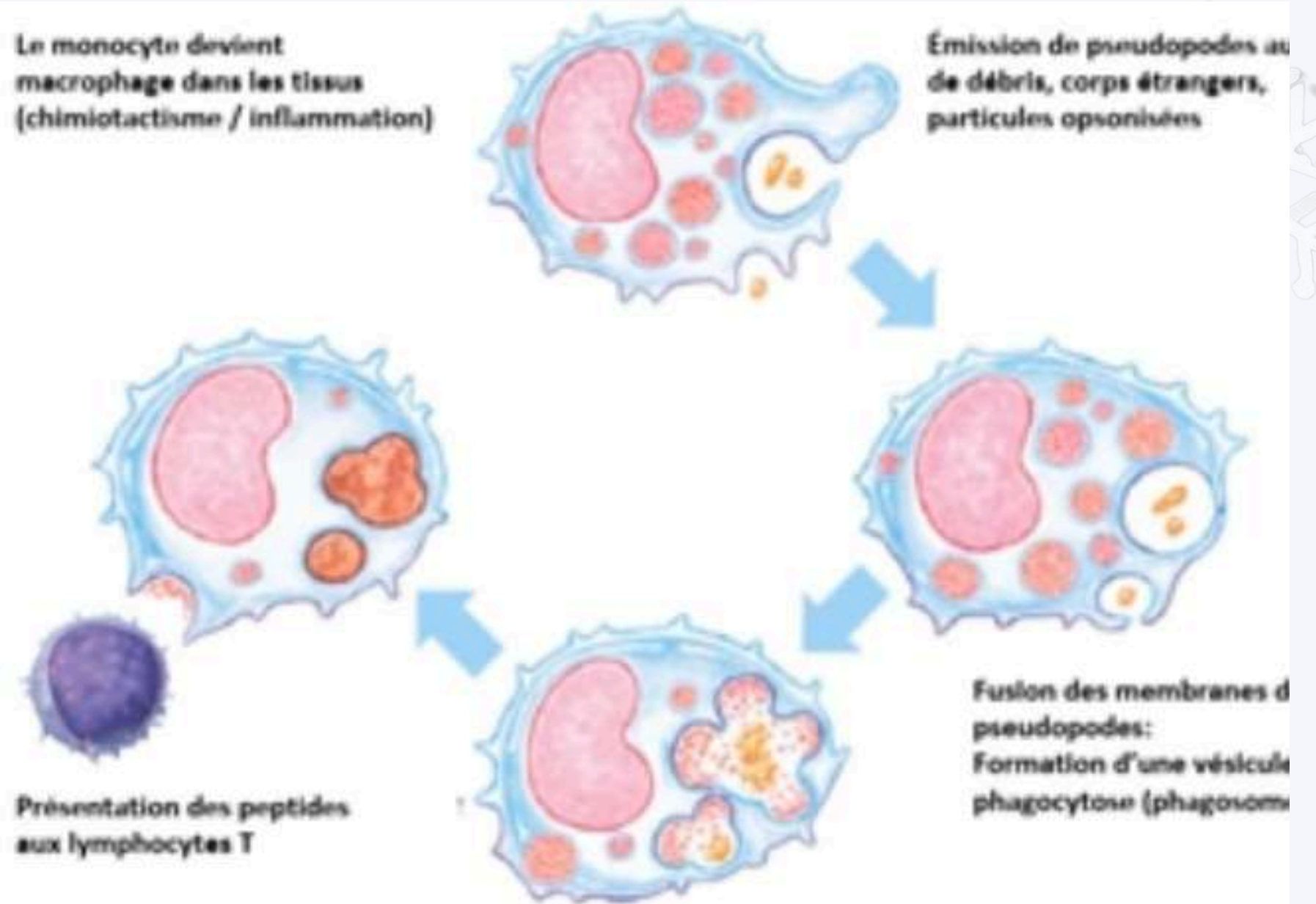
les macrophages



osomes (L), noyau (N), et son nucléole(Nu).
igosomes (flèches)

Le monocyte devient
macrophage dans les tissus
(chimiotactisme / inflammation)

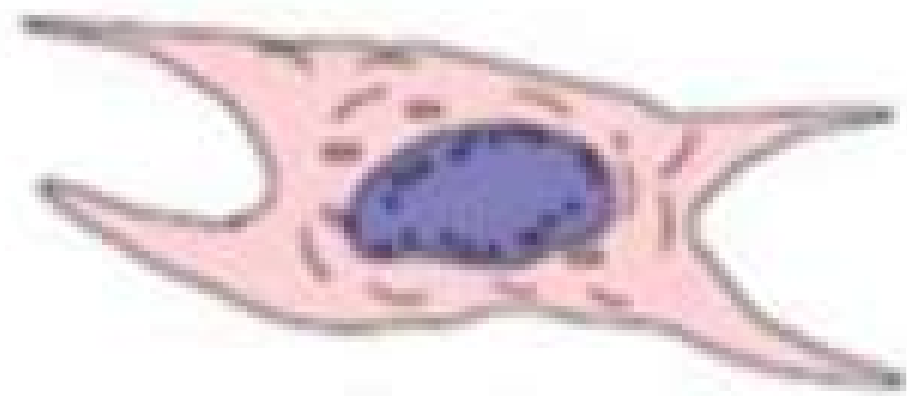
Émission de pseudopodes au
de débris, corps étrangers,
particules opsonisées



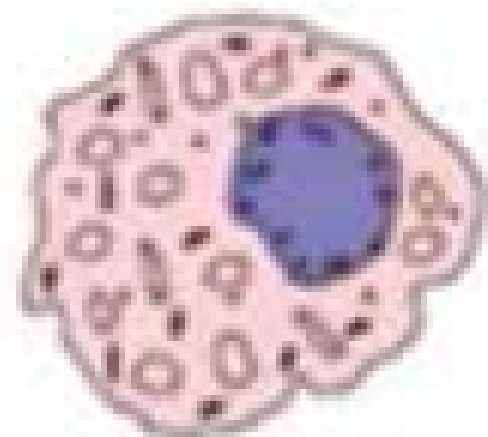
Présentation des peptides
aux lymphocytes T

Fusion des membranes de
pseudopodes:
Formation d'une vésicule
phagocytose (phagosome)

Fusion d'un lysosome avec la vésicule
de phagocytose: dégradation en petits
fragments peptidiques




Fibroblast



Macrophage




Adipocyte



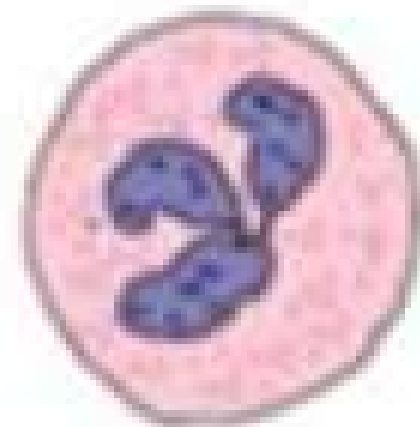Mastocyte



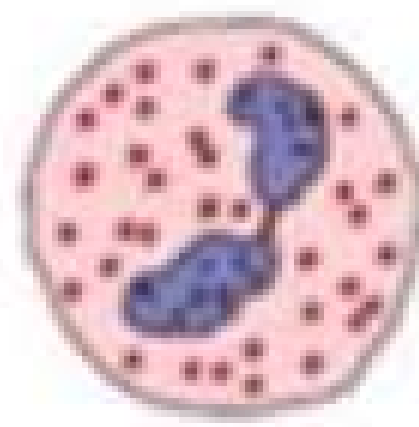
Plasma cell



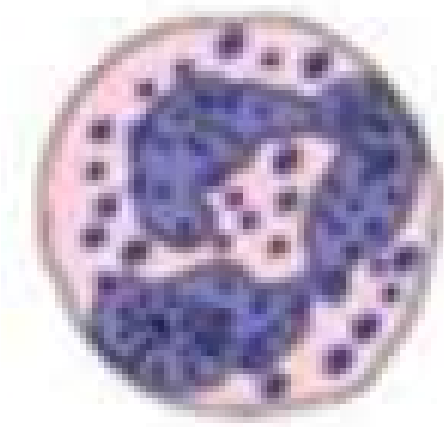
Lymphocyte



Neutrophil



Eosinophil



Basophil

Les cellules transitoires

les lymphocytes

morphologie :

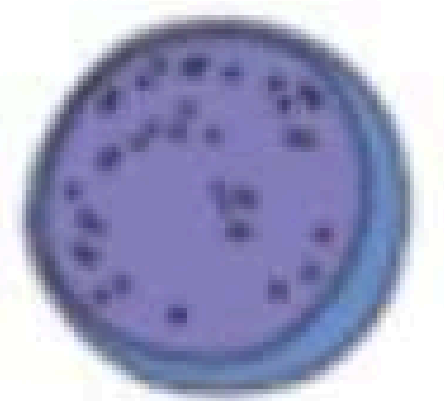
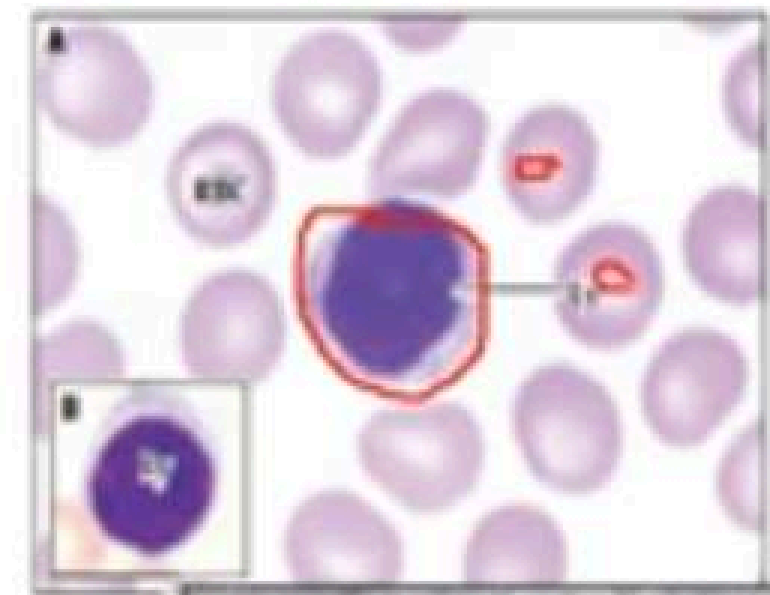
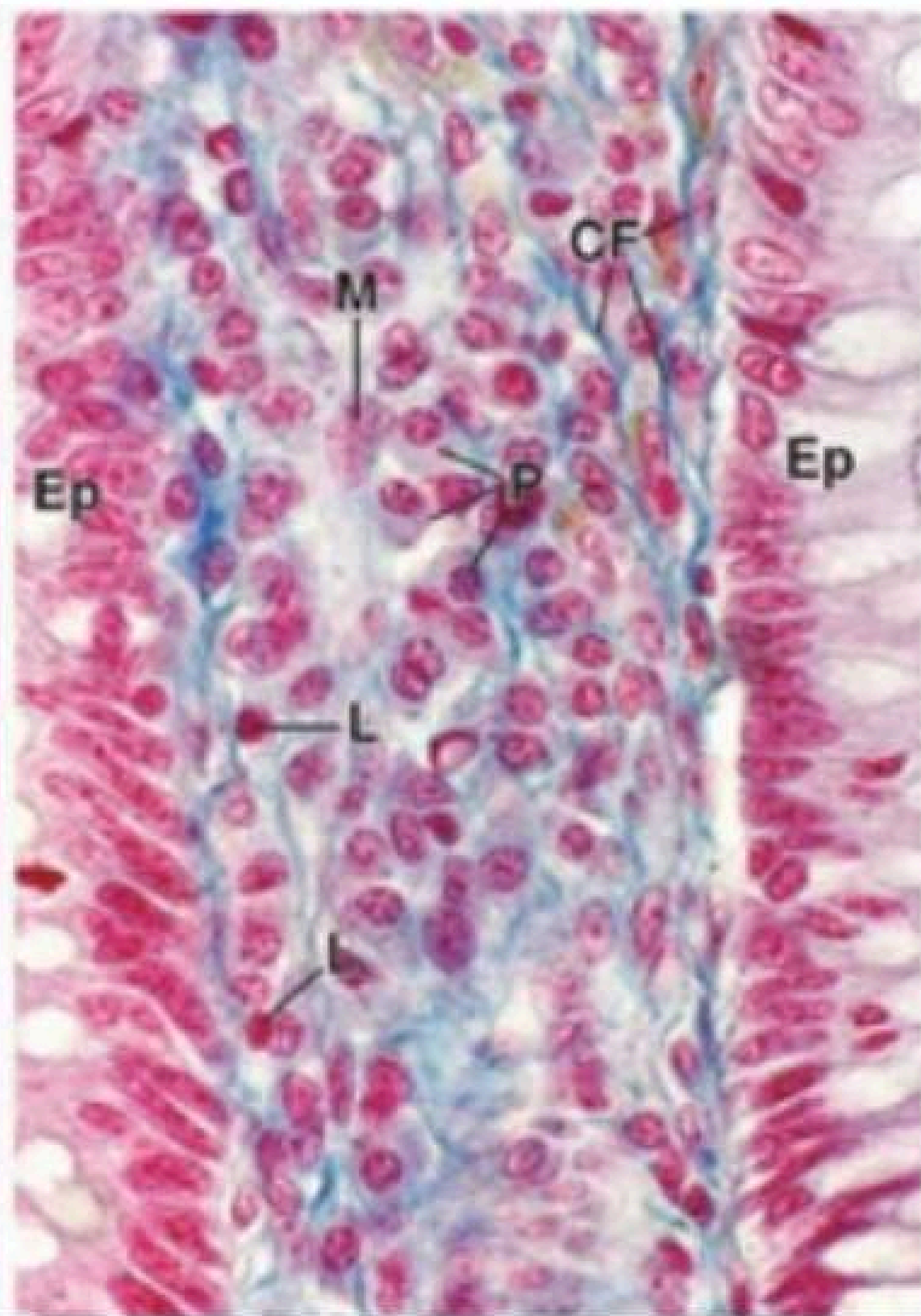
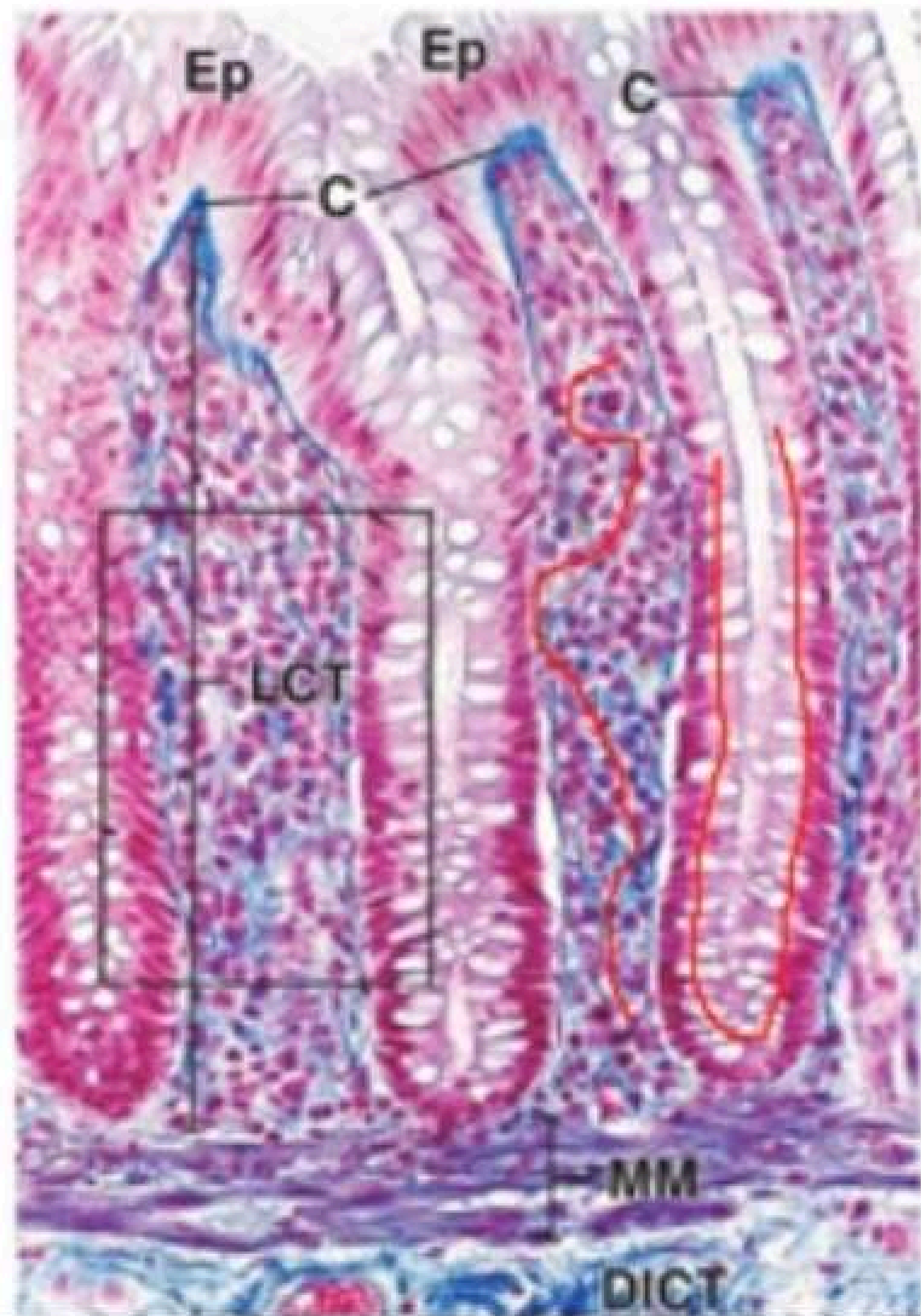
- petites cellules
- petit noyau
- cytoplasme rare

caractéristiques :

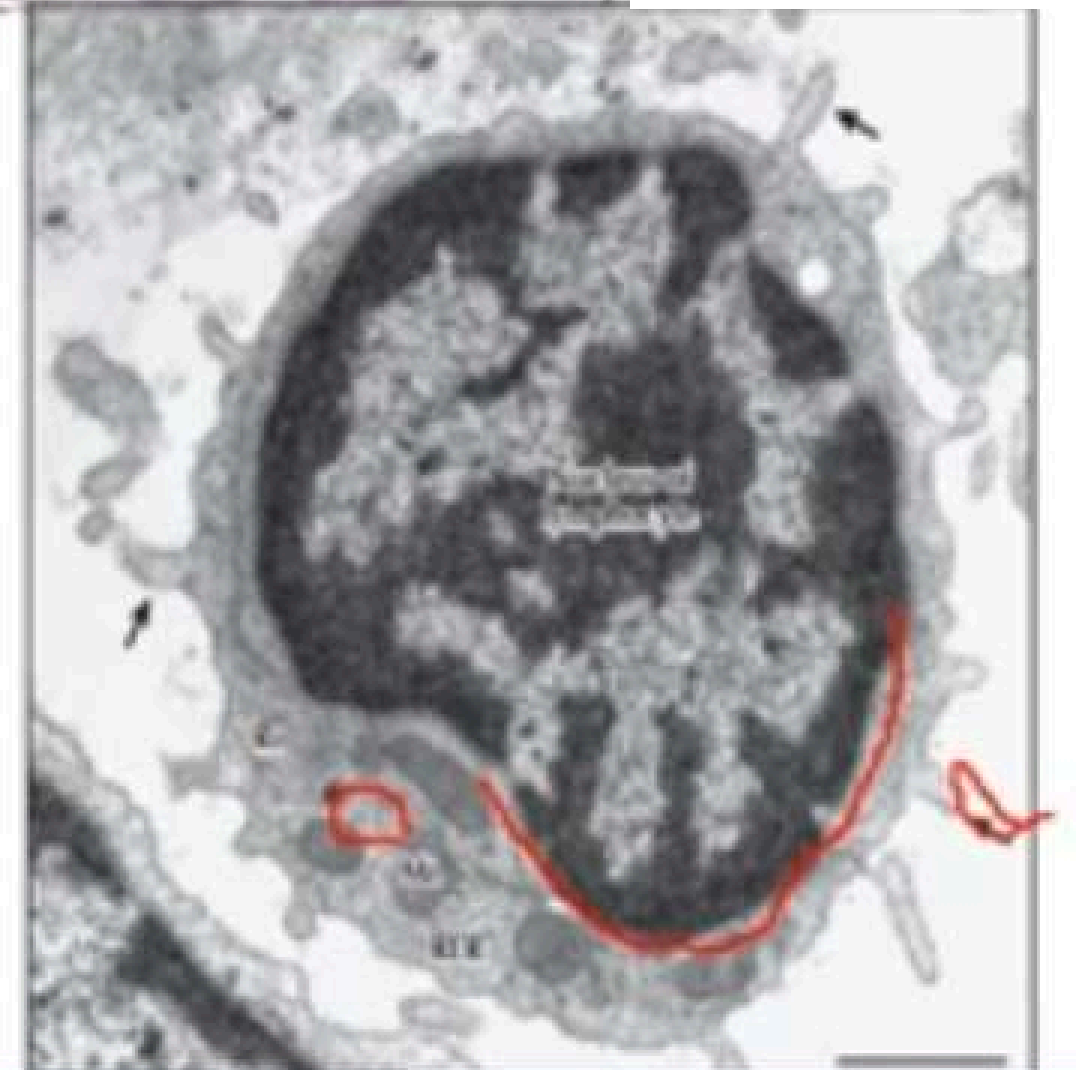
- retrouvés dans les TC lymphoïdes
- circulation abondante

Leurs rôles sont hétérogènes et complexes dans les défenses immunitaires :

- **Régulation** de la réponse immunitaire
- **Cytotoxicité** (lymphocytes **T**)
- **Réponse anticorps** (lymphocytes **B** et plasmocytes)

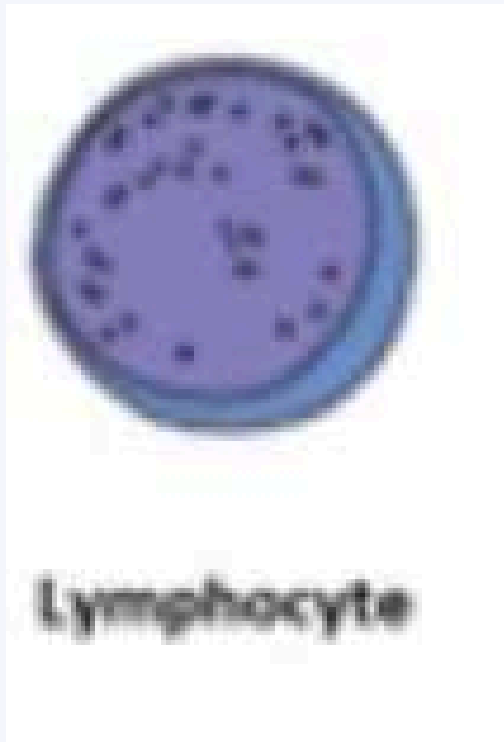

Lymphocyte



Les cellules transitoires

les plasmocytes

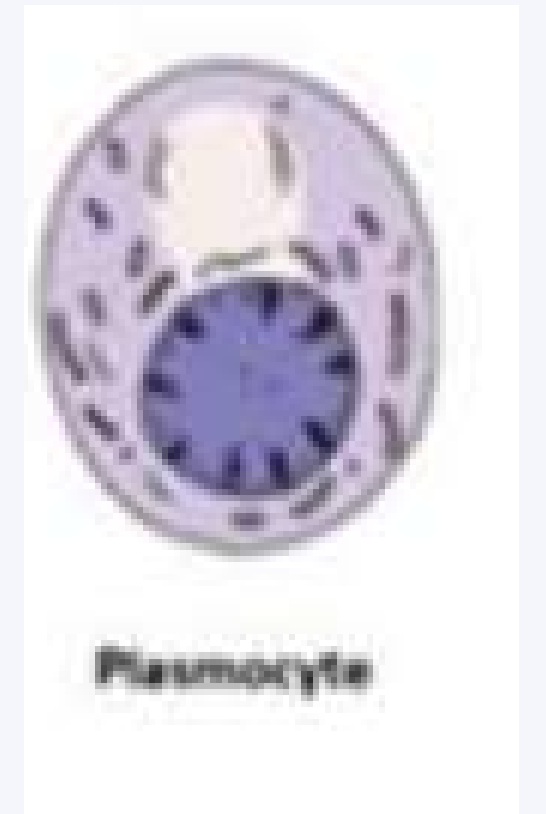

lymphocytes




différenciation

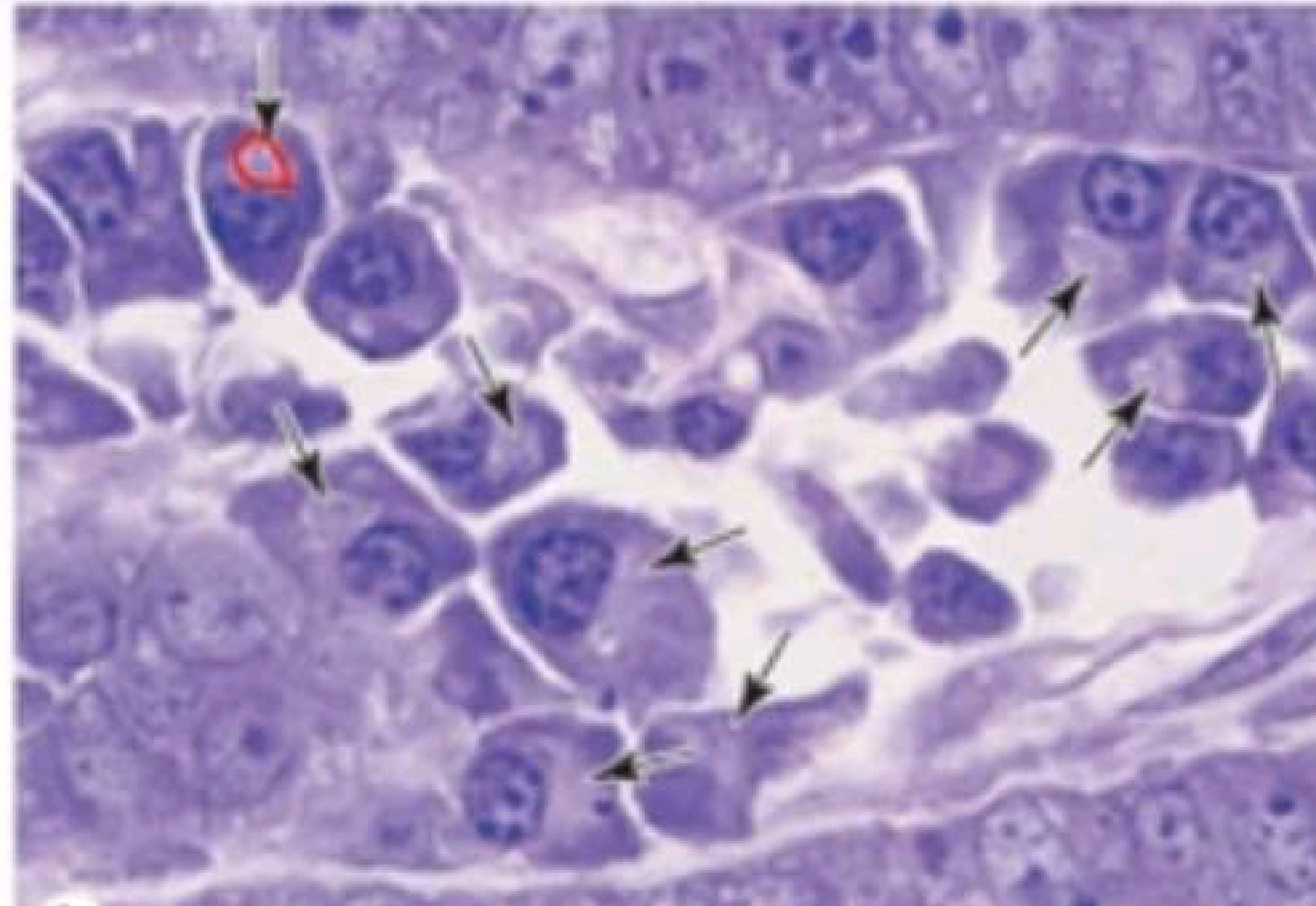
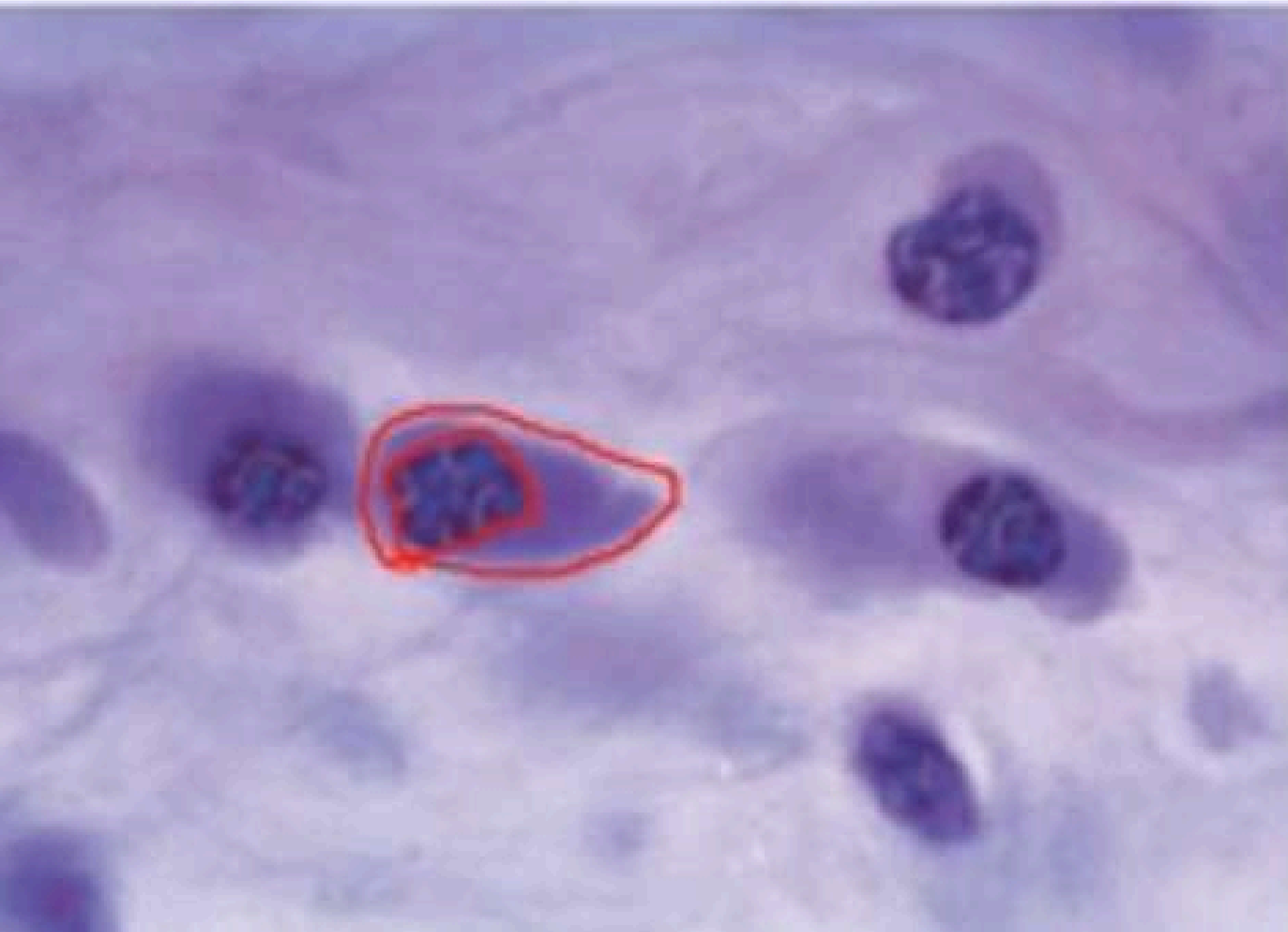plasmocytes



large cellule ovoïde, noyau en “rayon de roue”, Golgi développé et en supranucléaire



fonction : synthèse et production des IG!

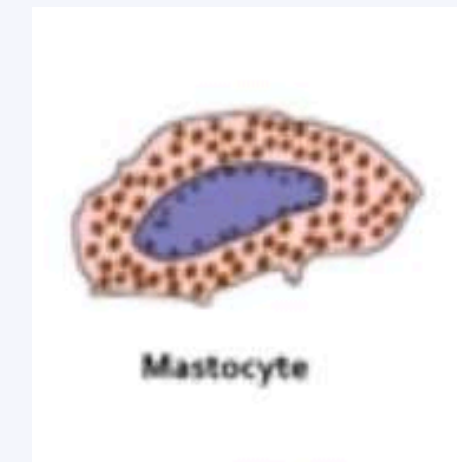


Les cellules transitoires

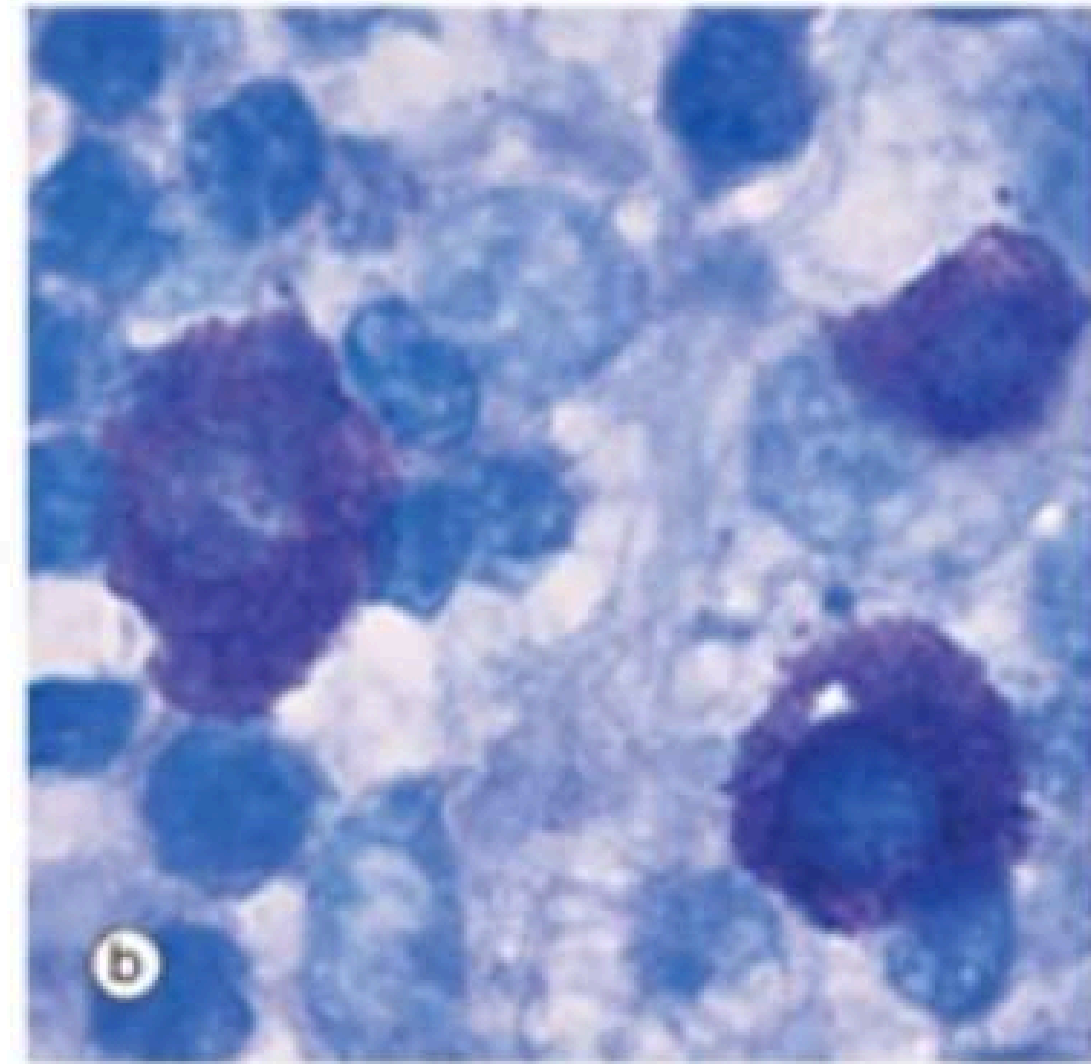
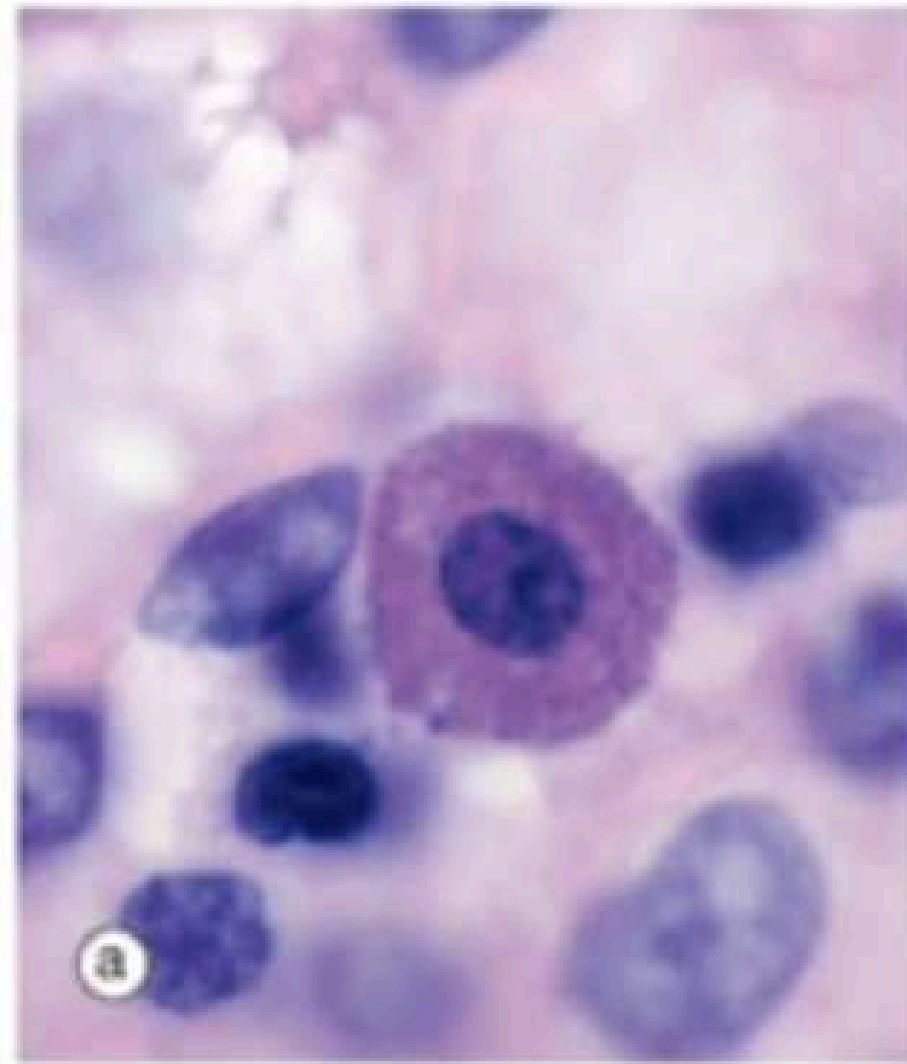
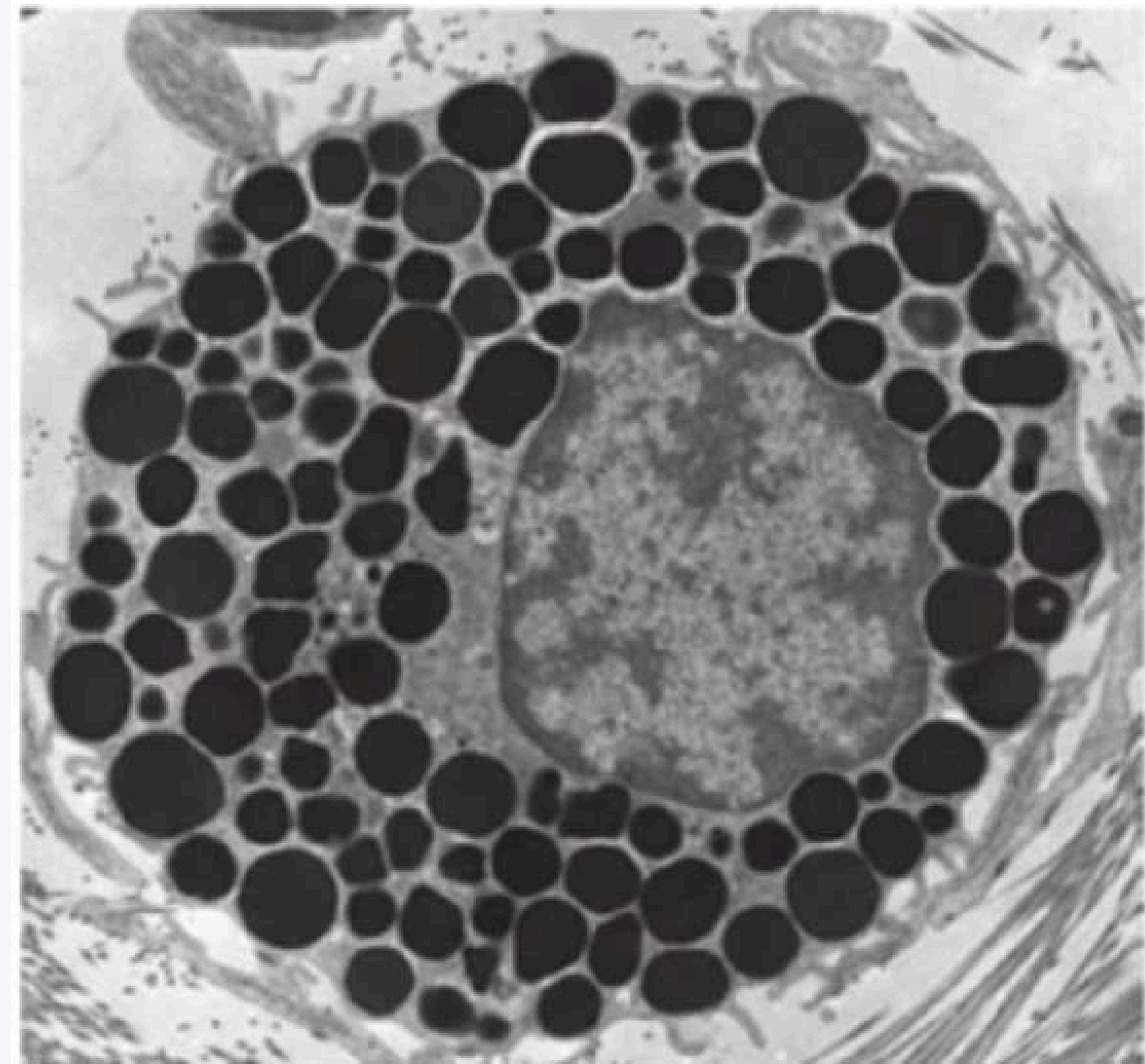
les mastocytes

retrouvés dans :
la peau
l'appareil respiratoire
le tube digestif
les nerfs et les vaisseaux

petites cellules ovalaires mobiles riches
en granulation

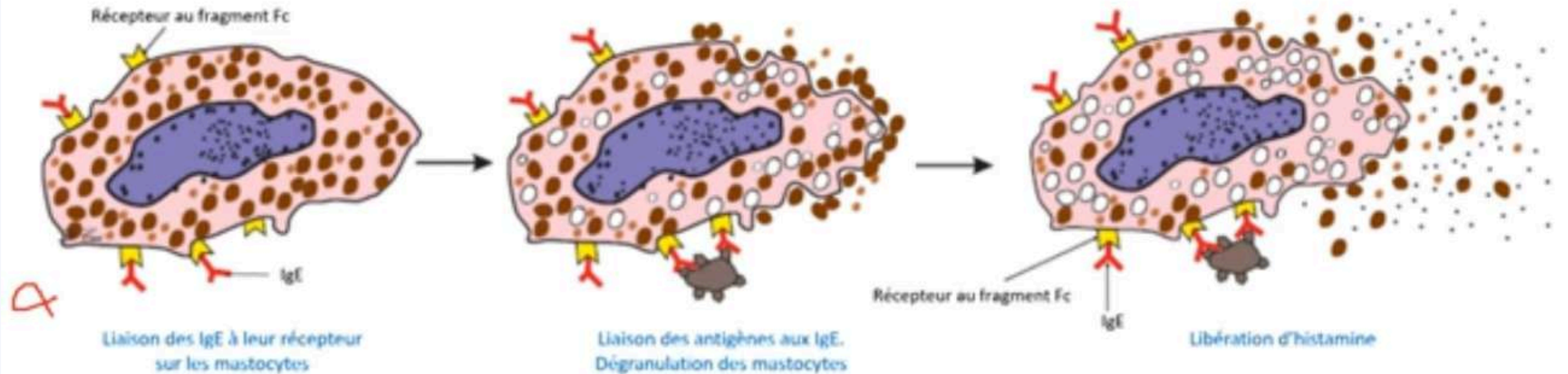


**réaction allergique et hypersensibilité
immédiate!**



Reconnaissance d'antigènes par les Ig E membranaires → **dégranulation mastocytes**

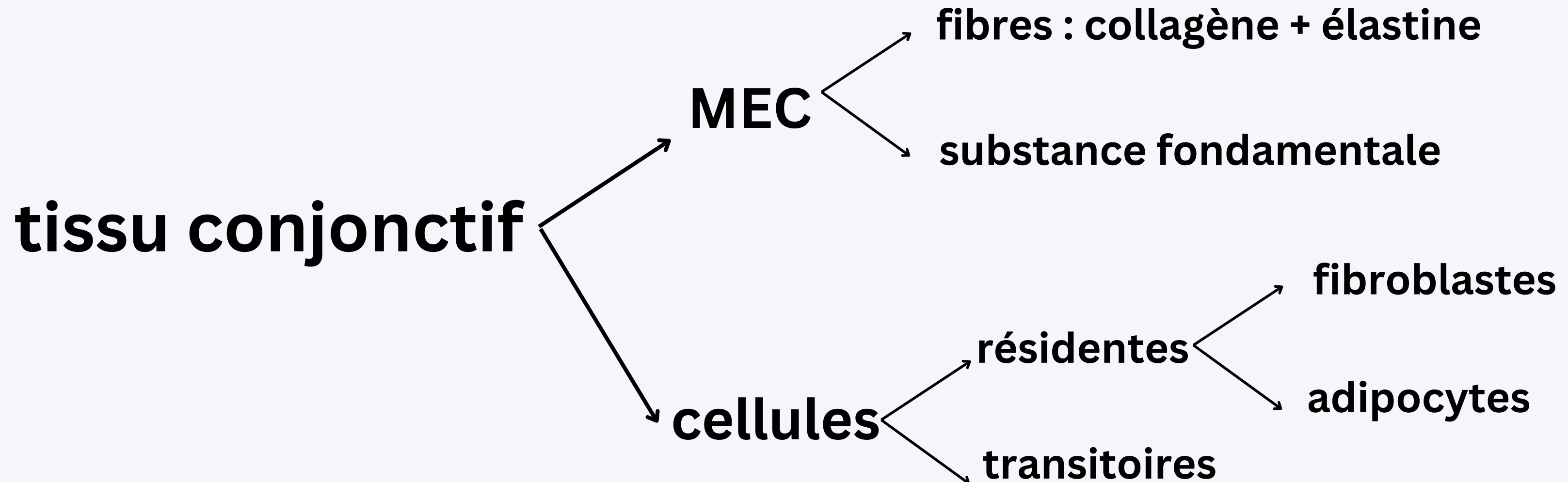
- Histamine: vasodilatation locale : afflux de leucocytes et de macrophages
- Facteurs chimiotactique: afflux des polynucléaires éosinophiles



si trop nombreux, allergies / choc anaphylactique !

D'autres cellules sont aussi présentes dans les TC :

- Les **granulocytes** sanguins (éosinophiles, neutrophiles)
- Les **cellules pigmentaires** (mélanocytes)
- Les **cellules spécialisées** du système immunitaire (dendritiques)



LA MATRICE EXTRA CELLULAIRE

**MEC = fibres + substance fondamentale
(et protéines d'adhésion)**

fibres = fibres de collagène et fibres élastiques

**SF = GAG et PG
et des protéines d'adhésion**

LA MATRICE EXTRA CELLULAIRE

le collagène (10 types)

propriétés :

- famille de protéines EC la plus abondante : 1/4 des protéines totales et 1/4 du poids sec des mammifères.
- glycoprotéines très résistantes, solides et inextensibles
- dégradées par des collagénases
- **SYNTHÈSE PAR LES FIBROBLASTES** en intracellulaire

comment se forme-t-il ?

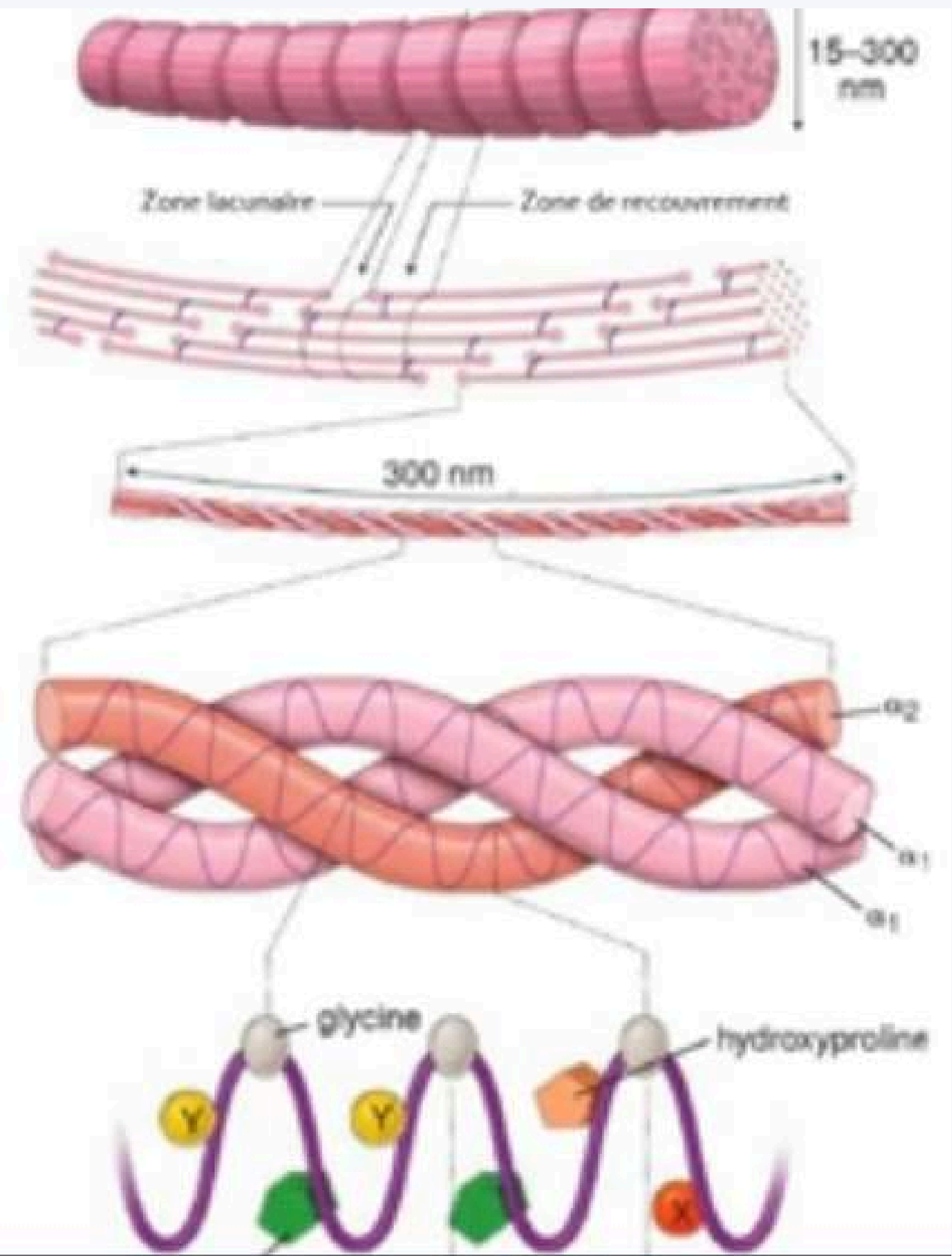
collagène = Glycoprotéine composée de 3 sous unités

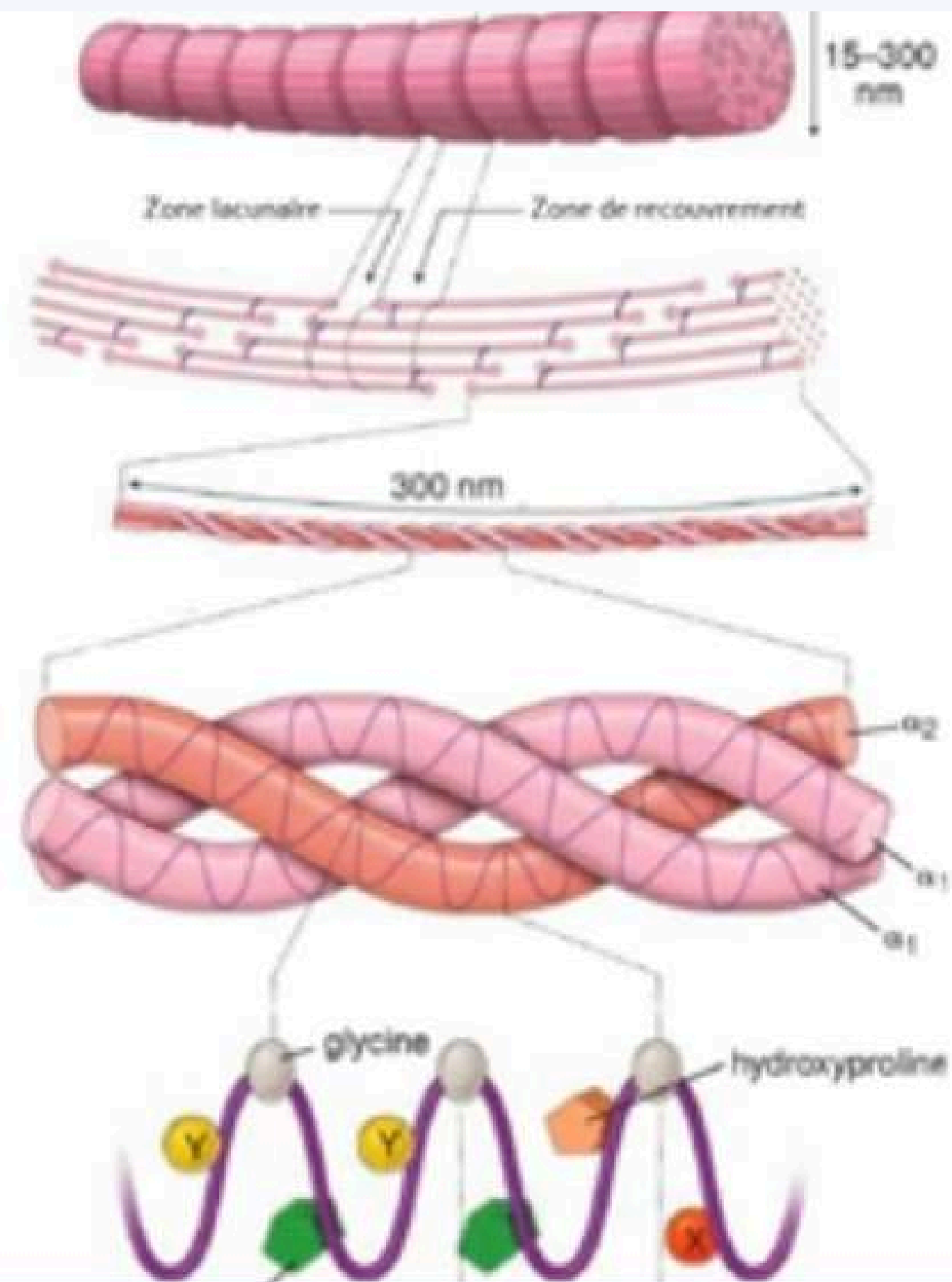
1 chaîne (ou polypeptide) = 338 triplets d'AA (gly-x-y)
comme riche en proline et HP --> spiralisation

3 chaînes = triple hélice ----> procollagène
sauf aux extrémités : télopeptides

**sécrétion procollagène hors du fibroblaste puis clivage des télopeptides =
TROPOCOLLAGÈNE**

agrégation du tropocollagène ---> fibrille de collagène
agrégation de fibrille de collagène ---> fibre de collagène





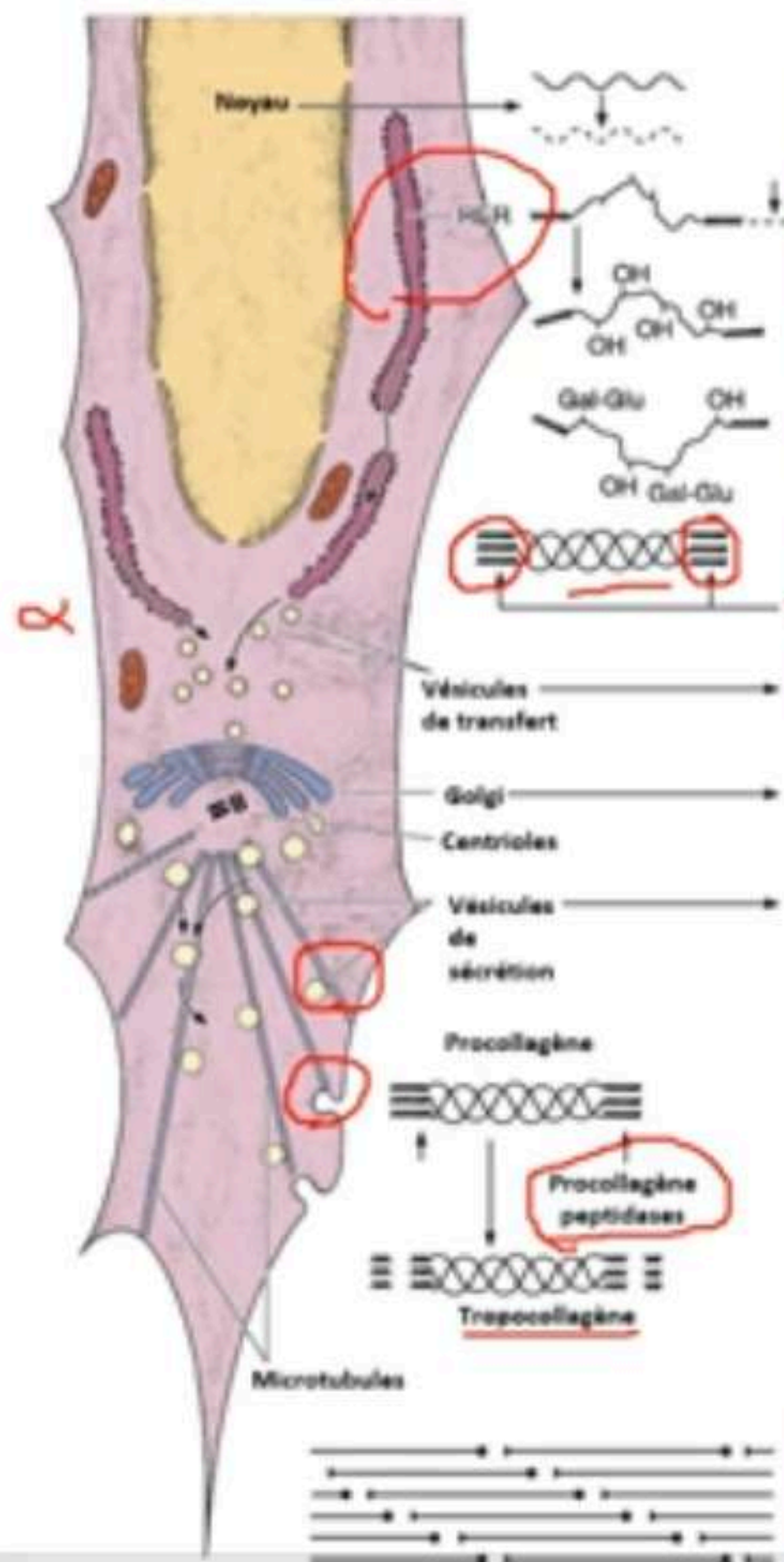
Liaisons entre les fibrilles pour former **des fibres** de collagène

Auto-agrégation des molécules de tropocollagène latéralement aux autres, en chevauchement par des liaisons covalentes: formation **de fibrilles** de collagène

Sécrétion du procollagène dans l'espace extracellulaire: clivage des télépeptides: **tropocollagène**

Procollagène : 3 chaînes polypeptidiques assemblées en triple hélice (sauf à leurs extrémités (télépeptides))

Chaque polypeptide: 338 triplets d'AA (Gly-X-Y) dont la répétition régulière est responsable de la spiralisation (richesse en proline et hydroxyproline)



Formation des ARNm de chaque type de chaîne α

Synthèse des chaînes de procollagène

Hydroxylation de résidus proline et lysine dans le RER
(vitamine C dépendant)

Glycosylation sur des résidus hydroxylysine

Assemblage du procollagène (triple hélice)

Transport du procollagène dans le Golgi
Addition de sucres

Emballage dans des vésicules de sécrétion

Vésicules de sécrétion libérées à la membrane

Clivage des télopeptides du procollagène
-> tropocollagène

Agrégation du tropocollagène (insoluble)

Accrochage latéral des molécules de tropocollagène
pour former des fibrilles (orientation sous contrôle du fibroblaste)

Phase intra cellulaire :

Formation de chaînes polypeptidiques dans le REG


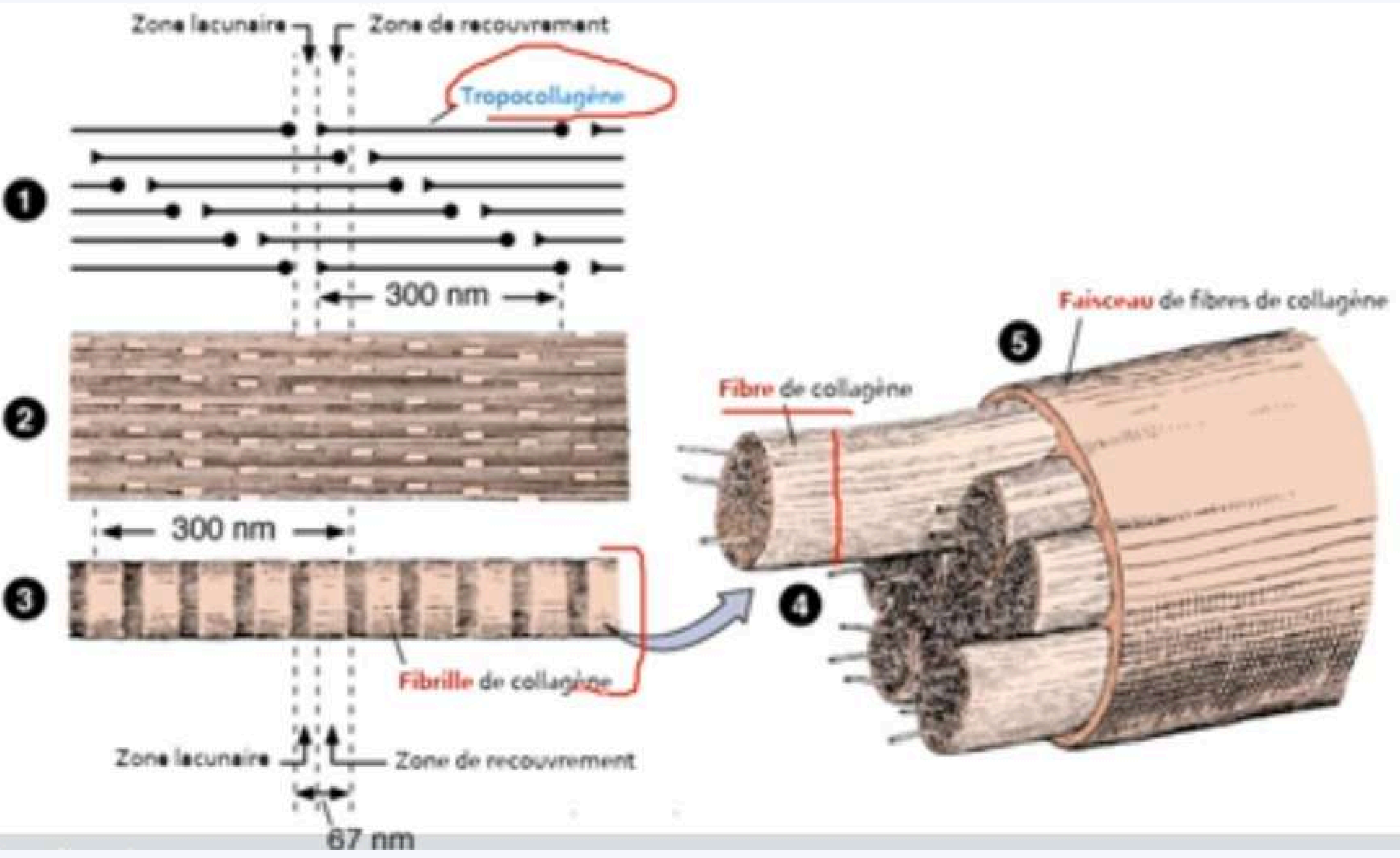
Assemblage, glycosylation et hydroxylation dans le REG et le Golgi : organisation en triple hélice:
Procollagène

Sécrétion du procollagène dans l'espace extracellulaire

Phase extracellulaire :

Raccourcissement des télopeptides par des enzymes permettant la polymérisation du **tropocollagène**

Accrochage latéral des molécules de tropocollagène pour former des **fibrilles** (orientation sous contrôle du fibroblaste)



quels sont les 10 types ?

Morphologie	Type	Localisation
<u>Fibrillaire</u>	I	Tissus conjonctifs ordinaires, denses, os, dentine
	II	Cartilage
	III	Réticuline (moelle osseuse, ganglions, rate, foie)
	V	Pericellulaire, placenta
Non fibrillaires	IV	Lames basales
	VI	Associé aux fibres élastiques
	VII	Sous épidermique (peau)
Indéterminé	VIII, IX, X	Collagènes « mineurs » (extraction biochimique)

LA MATRICE EXTRA CELLULAIRE

**MEC = fibres + substance fondamentale
(et protéines d'adhésion)**

fibres = fibres de collagène et fibres élastiques

SF = GAG et PG

les fibres élastiques

fibre élastique = élastine + fibrilline

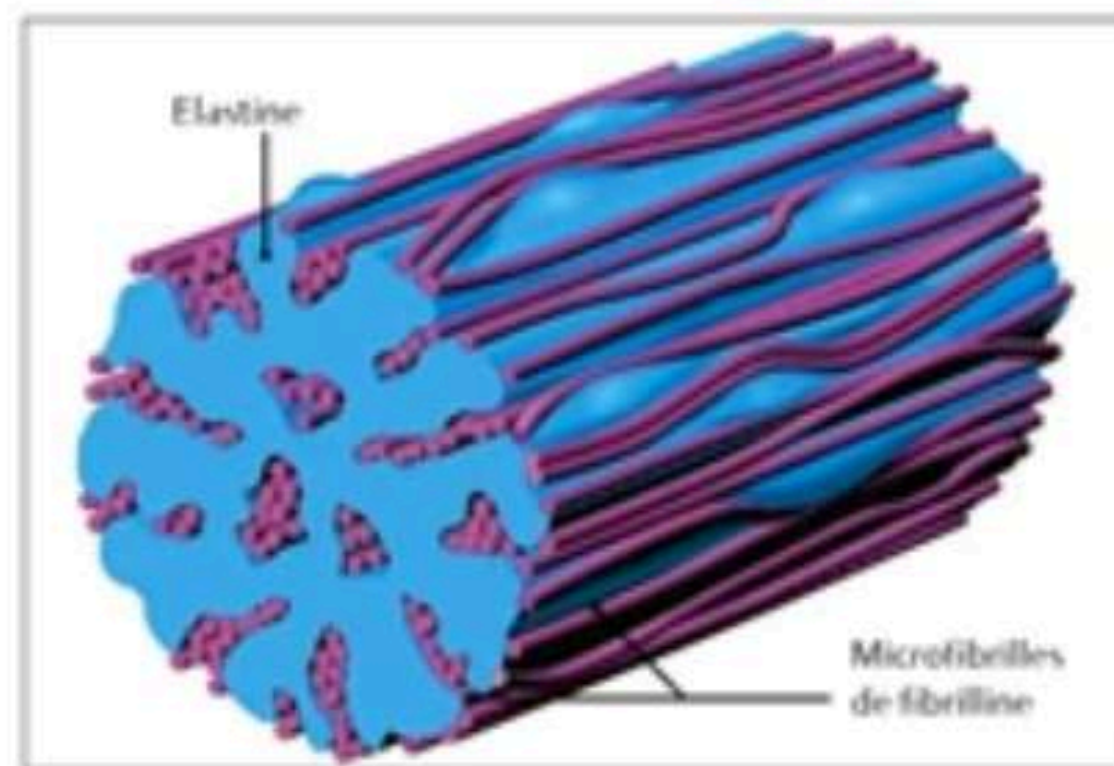
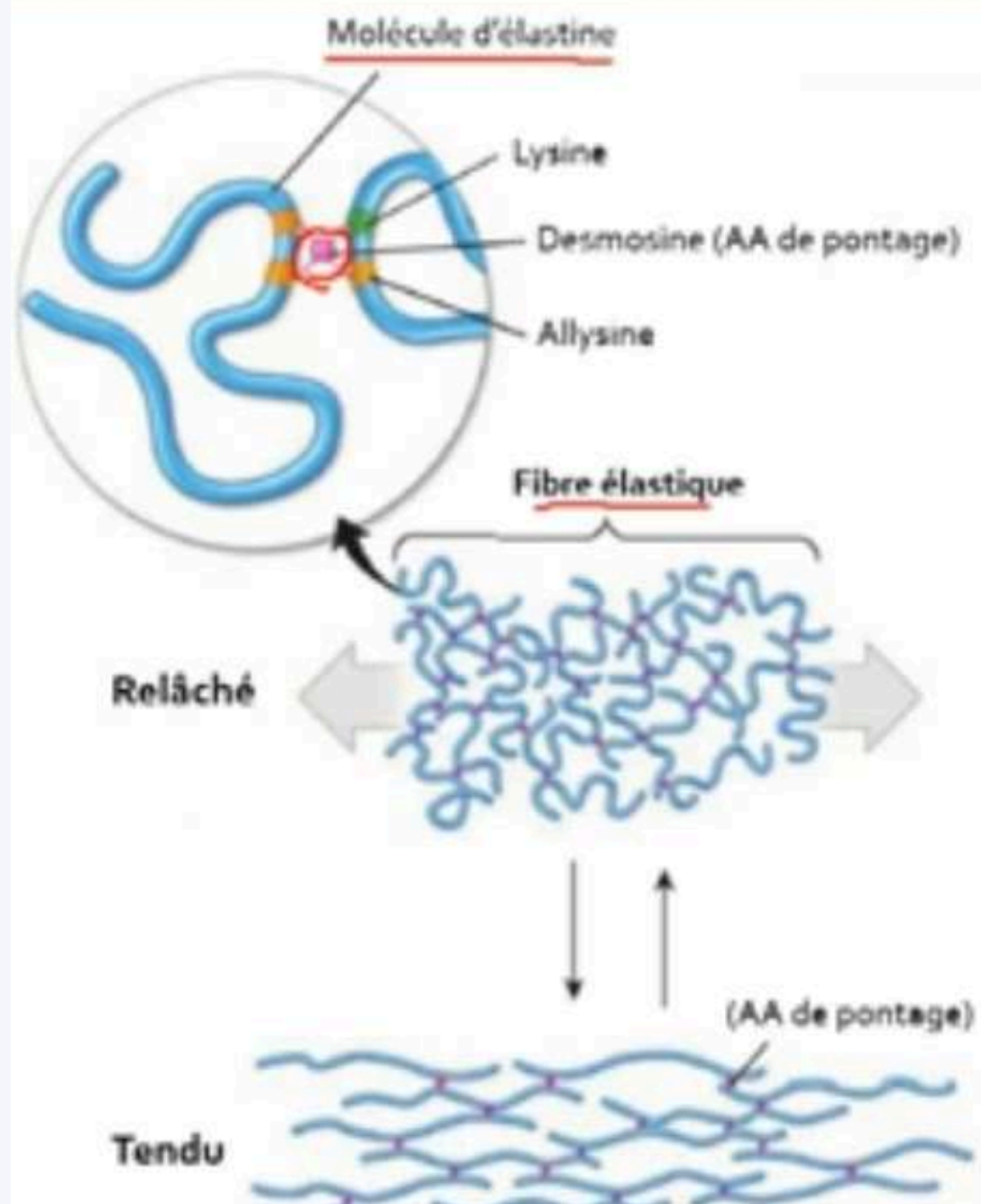
jaunâtre macroscopiquement



liées par la fibuline

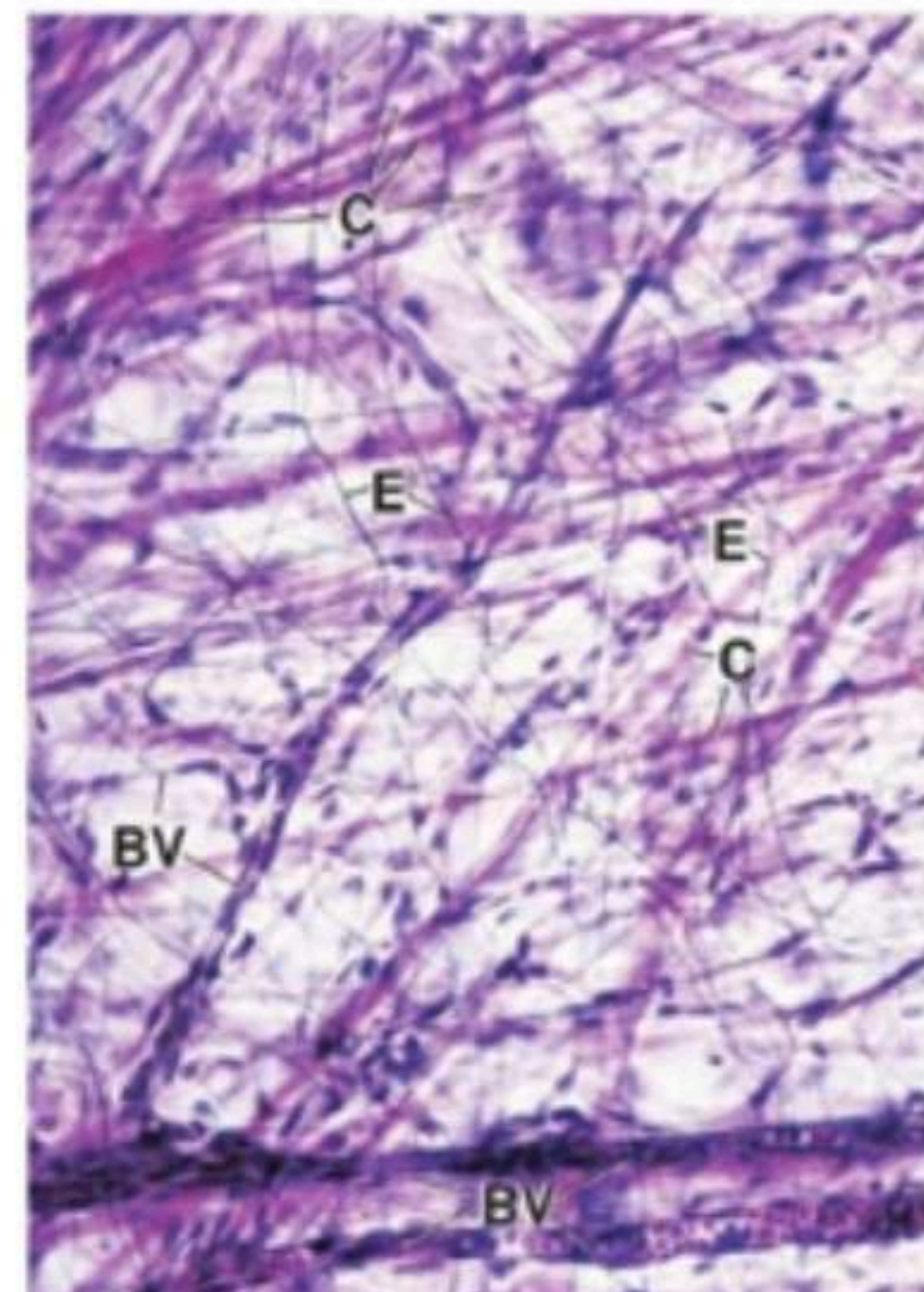
tropoélastine \longrightarrow élastine (très résistante)
sécrétion





Synthèse par le fibroblaste de microfibrilles de **fibrilline** entre lesquelles vont s'intégrer des molécules d'élastine

Interaction avec des protéines (**fibulines**)



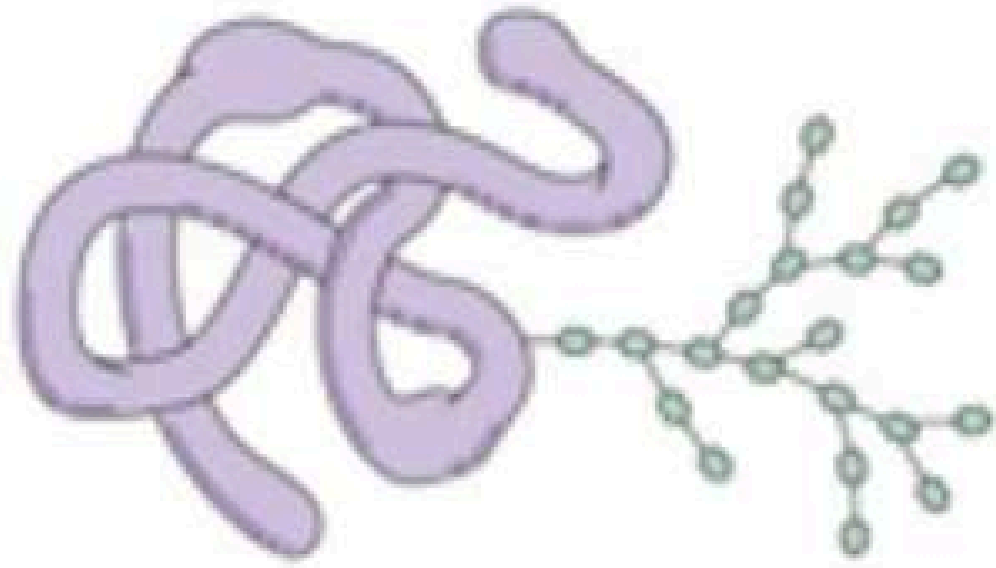
la substance fondamentale

substance amorphe en MO⁺⁺

gel compressible

constituée de GAG (ME) + eau

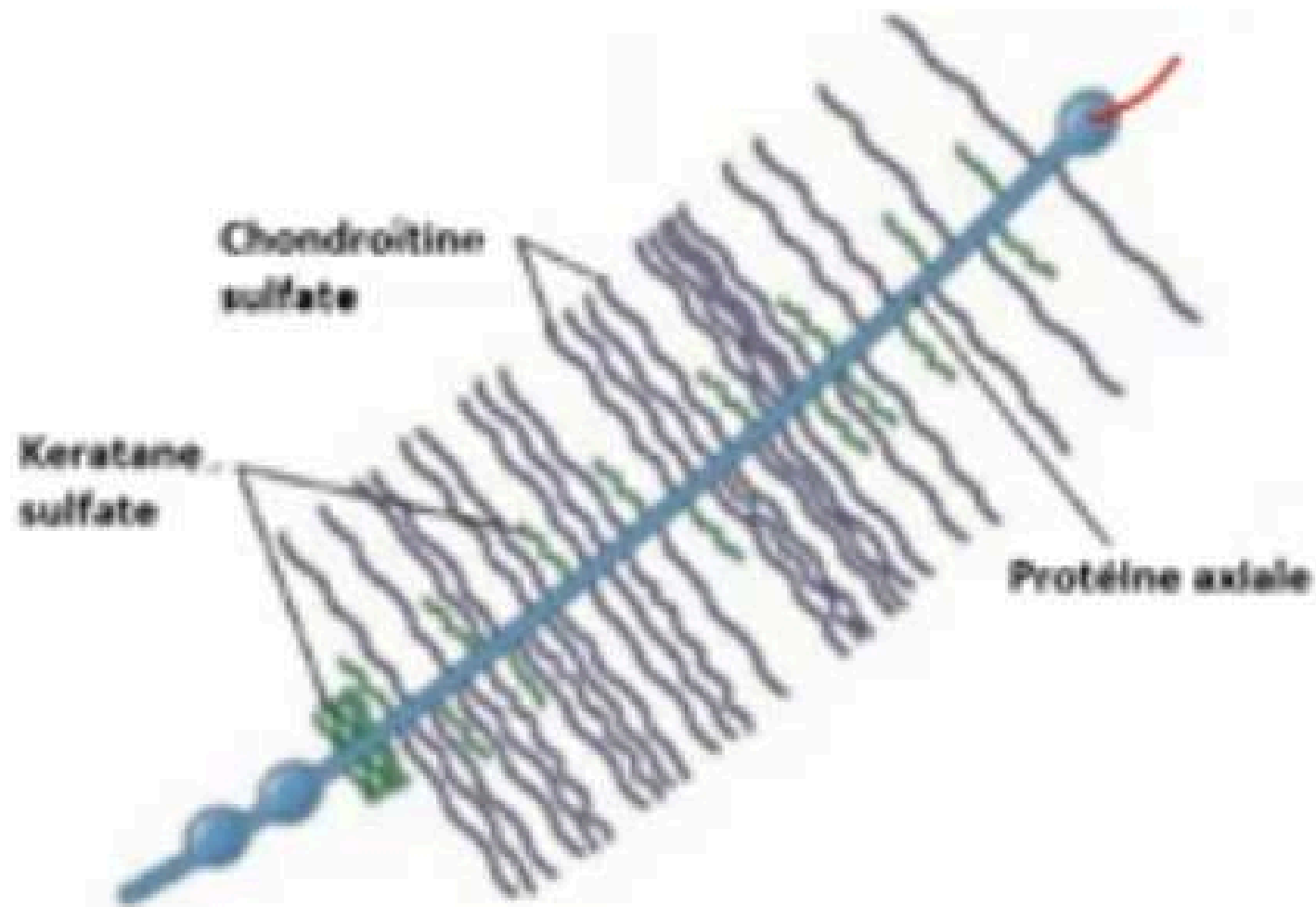
GAG + protéine = protéoglycane



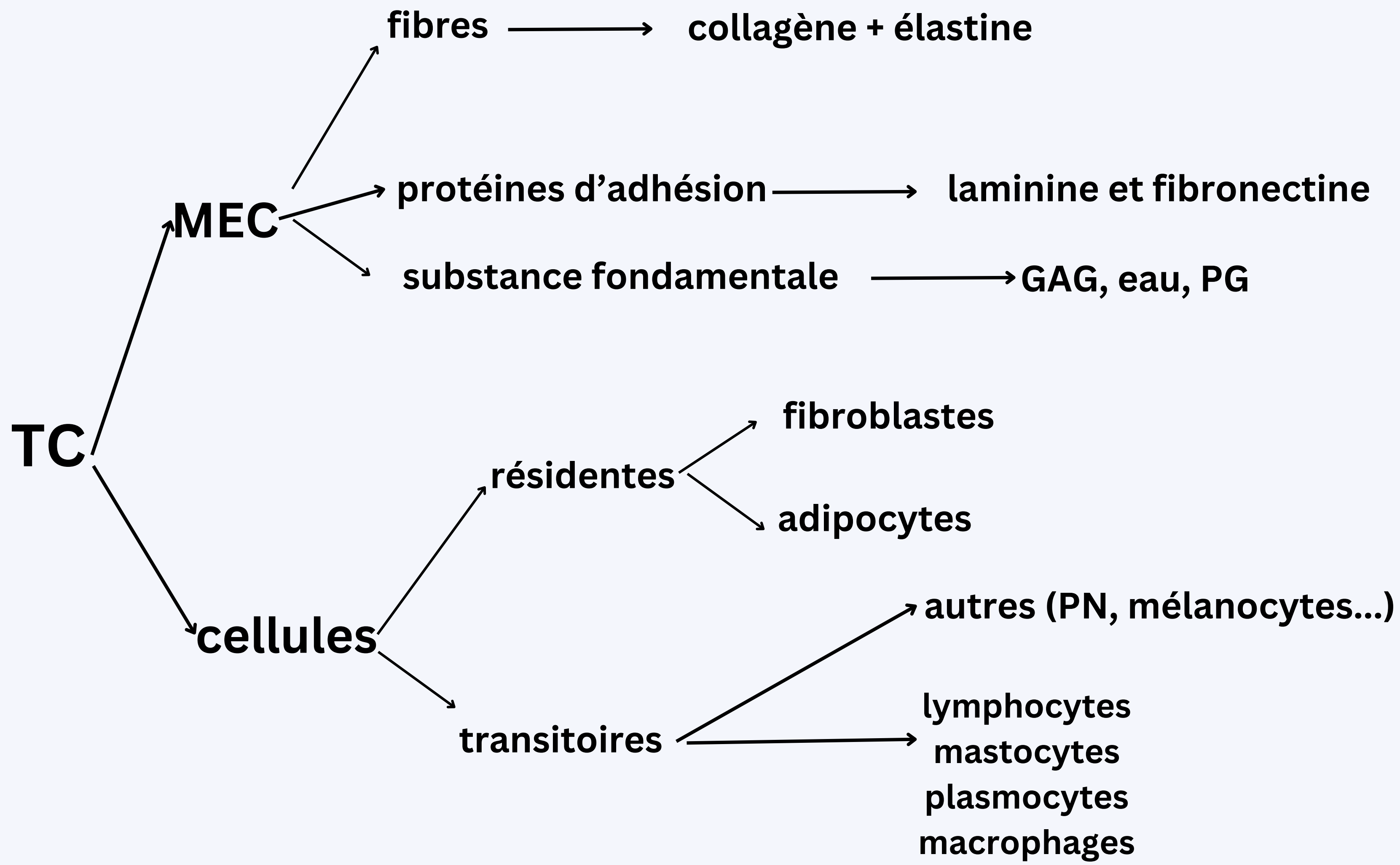
les propriétés physiques des GAGs :

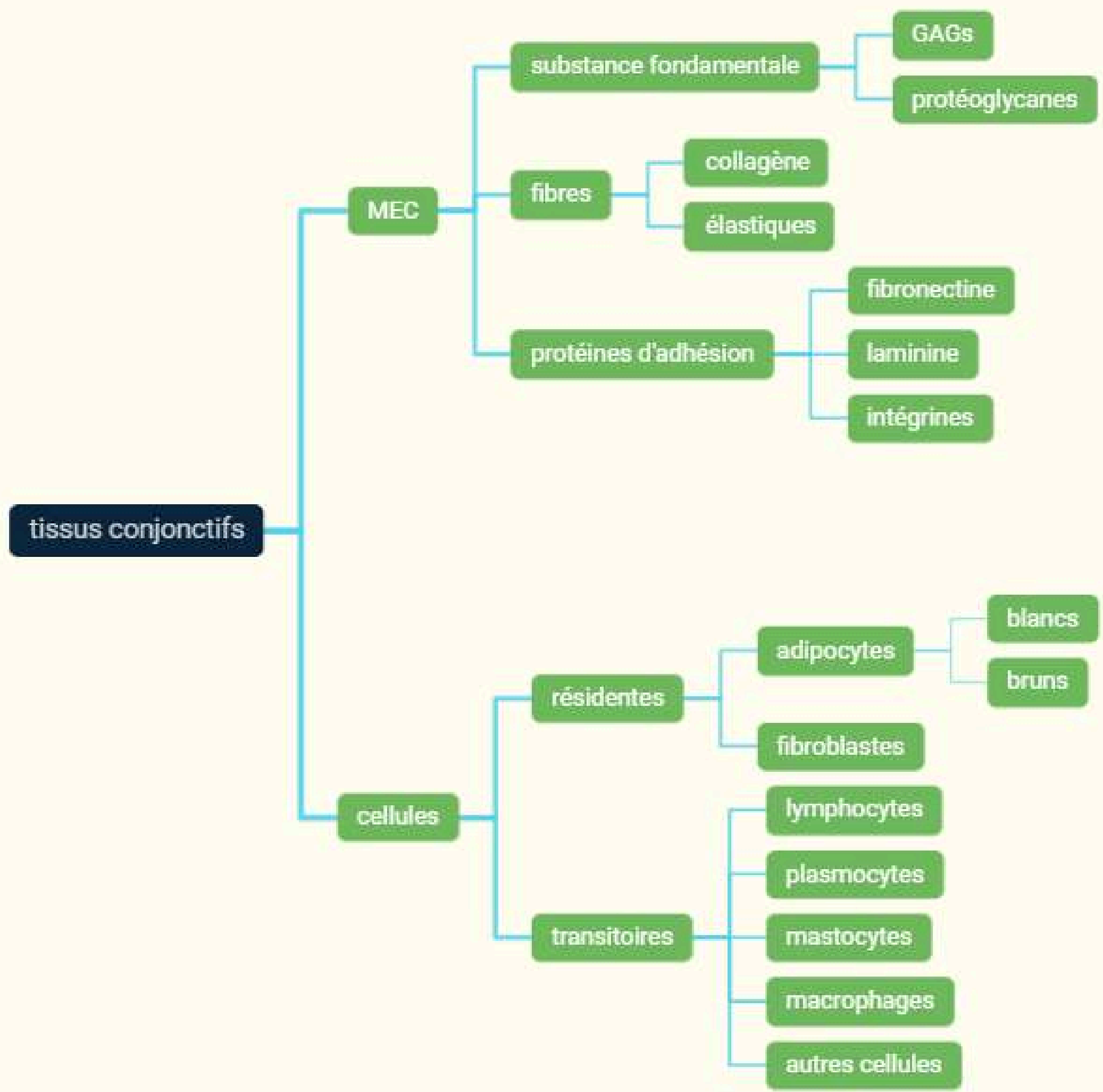
- chargés négativement = hydrophiles (attirent l'eau)
- retiennent les ions positifs comme le sodium et l'eau
- permet la consistance compressible et le maintien d'une certaine architecture tissulaire, empêchant la déformation des tissus.
- Certains GAGs (sulfatés) peuvent former des liaisons covalentes avec des protéines pour donner de plus grosses structures : les protéoglycanes

La majorité des GAGs peuvent faire ces liaisons sauf un : l'acide hyaluronique++



Glycosaminoglycane	Sulfatation	Protéine de liaison	Distribution
Acide hyaluronique	NON	NON	Cartilage, liquide synovial, peau, tissu de soutien
Chondroïtine sulfate	OUI	OUI	Cartilage, os, peau, tissu de soutien
Dermatane sulfate			Peau, vaisseaux sanguins, cœur
Héparane sulfate	OUI	OUI	Lame basale, artère pulmonaire
Hépariné			Poumon, foie, peau, granules des mastocytes
Kératane sulfate	OUI	OUI	Cartilage, cornée, disque vertébral



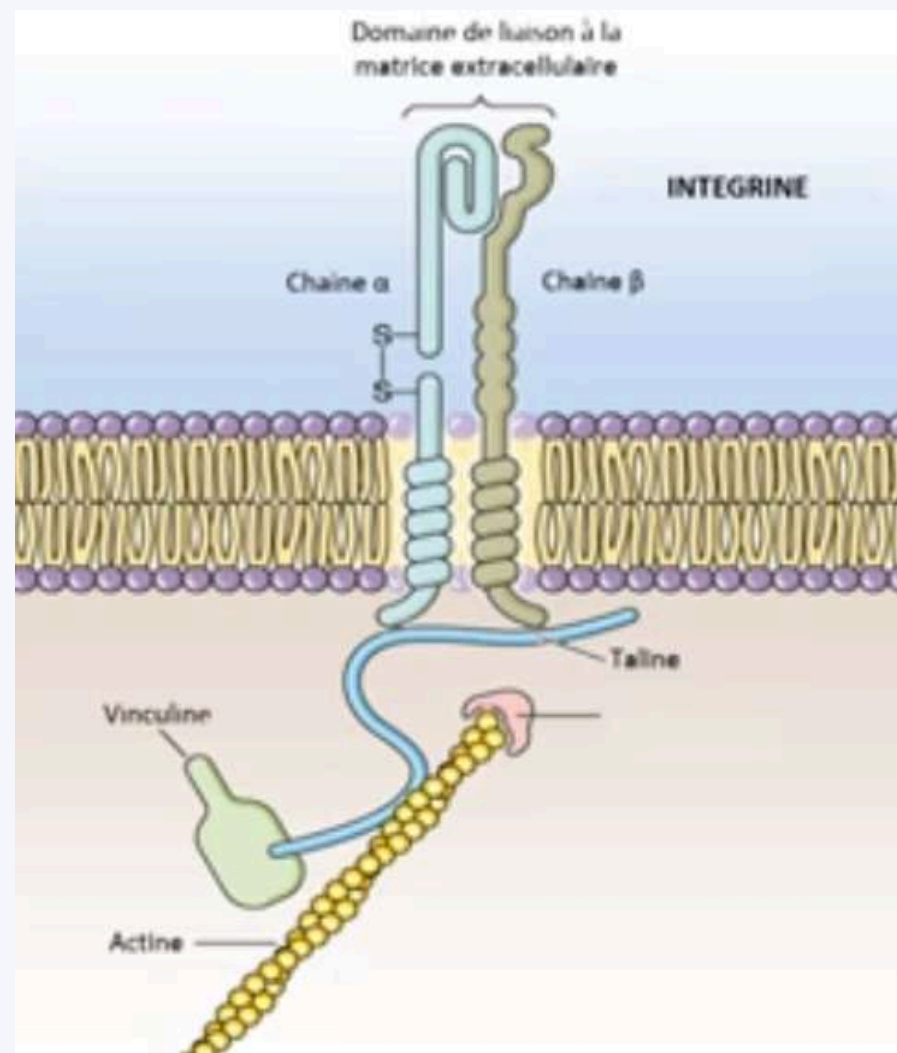


les protéines d'adhésion

les intégrines

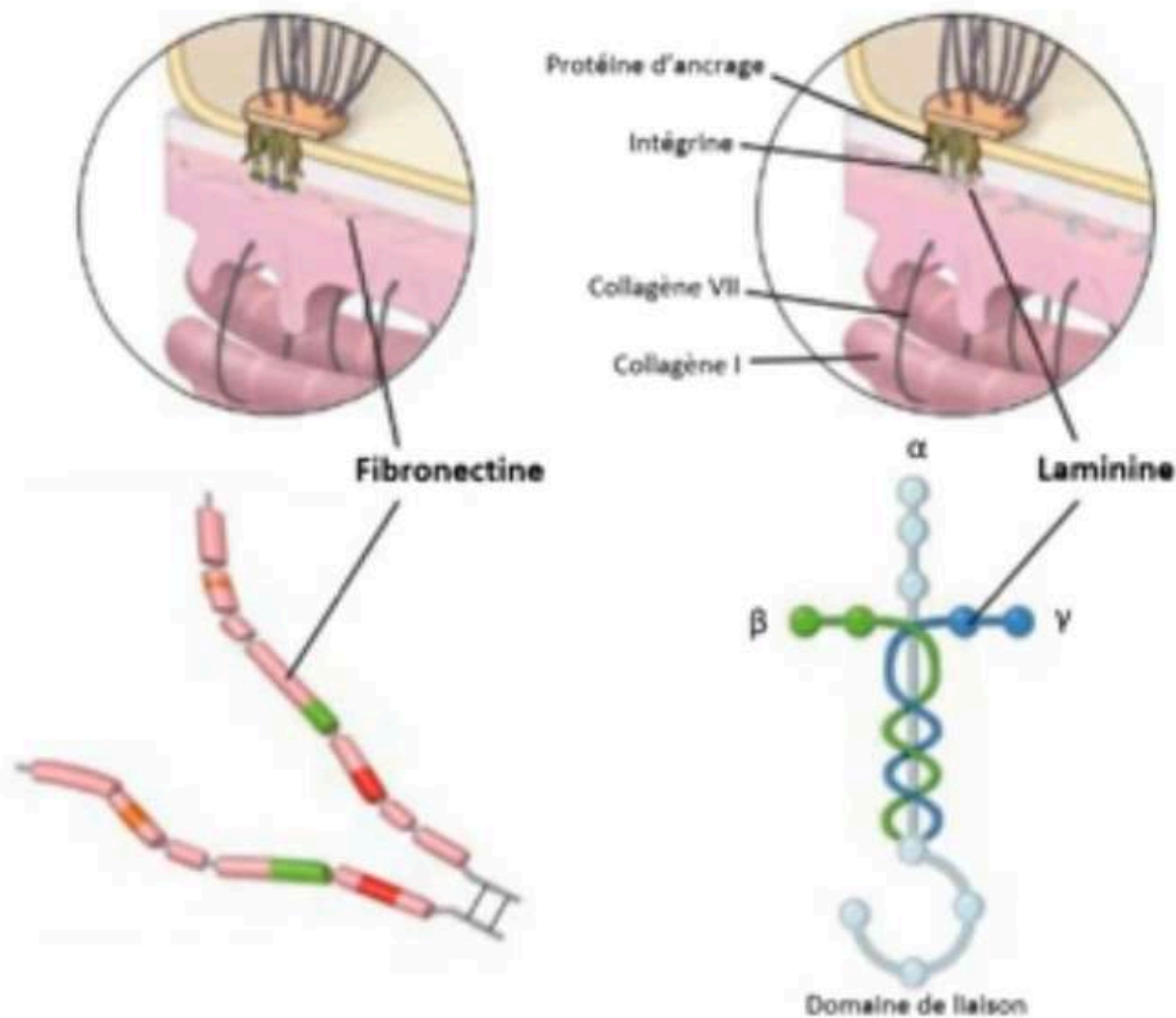
glycoprotéines dont le rôle est **de faire le lien entre les cellules des TC et la MEC**

Protéines transmembranaires et très nombreuses !



les protéines d'adhésion

fibronectine et laminine



Fibronectine :

Glycoprotéine formée de 2 chaînes identiques
Une partie liée aux intégrines à la surface des
cellules – une partie liée aux fibres de collagène,
GAG, fibrine

Synthèse et sécrétion par les fibroblastes

Laminine :

Présente dans les lames basales +++
3 chaînes (α , β , γ) – un bras long et 2 bras courts
Liaison à des intégrines et à des protéines de la MEC

la lame basale

Structures à l'interface:

- entre les tissus conjonctifs et les épithéliums
- Entre les tissus conjonctifs et les cellules adipeuses
- Entre les cellules musculaires et les cellules de Schwann

de quoi c'est fait ?

de collagène (SURTOUT TYPE 4)

de GAG

de glycoprotéines

comment c'est organisé ?

en 3 couches, lamina rara, lamina densa et lamina fibroreticularise !

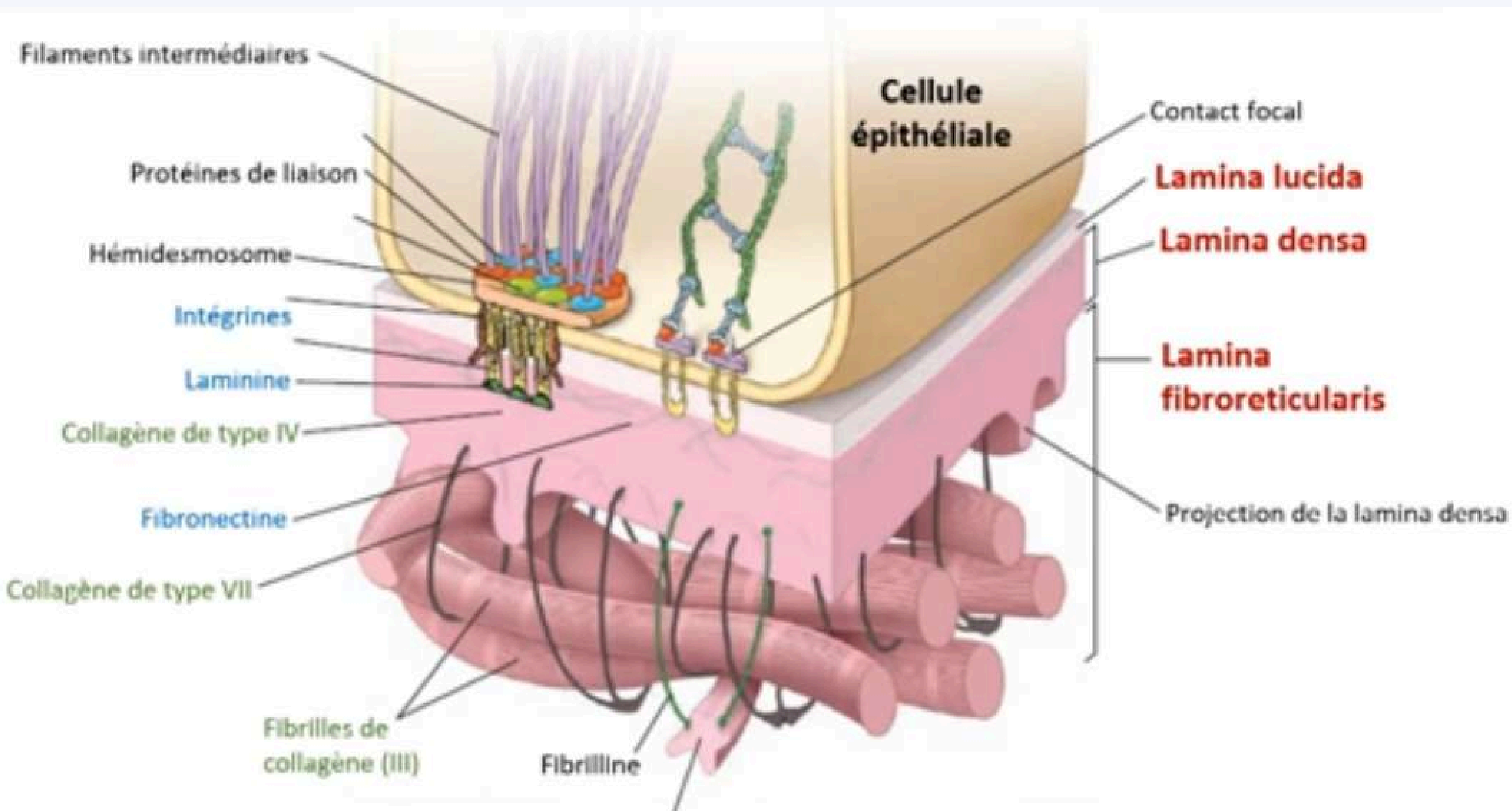
A quoi ça sert ?

adhésion

barrière

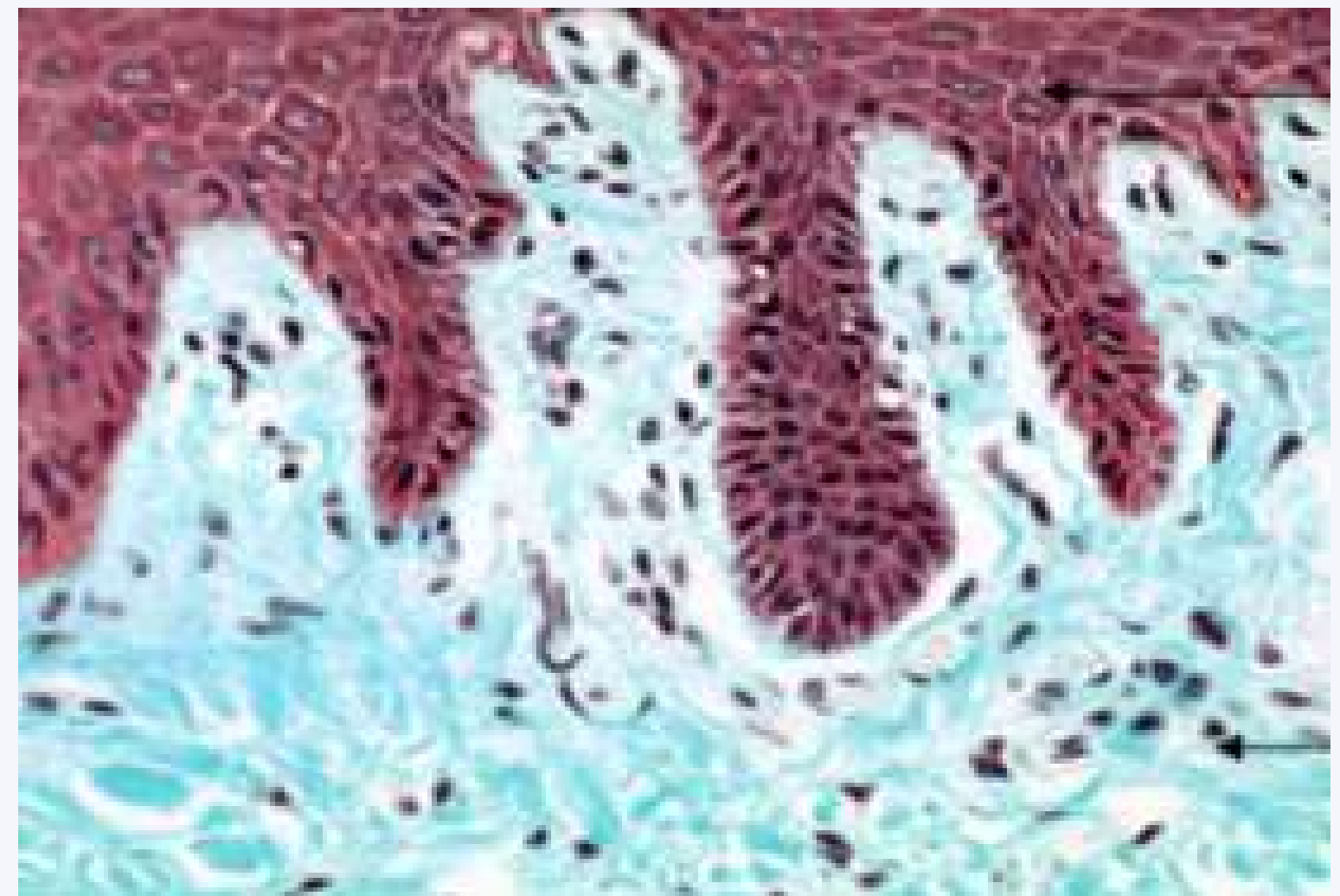
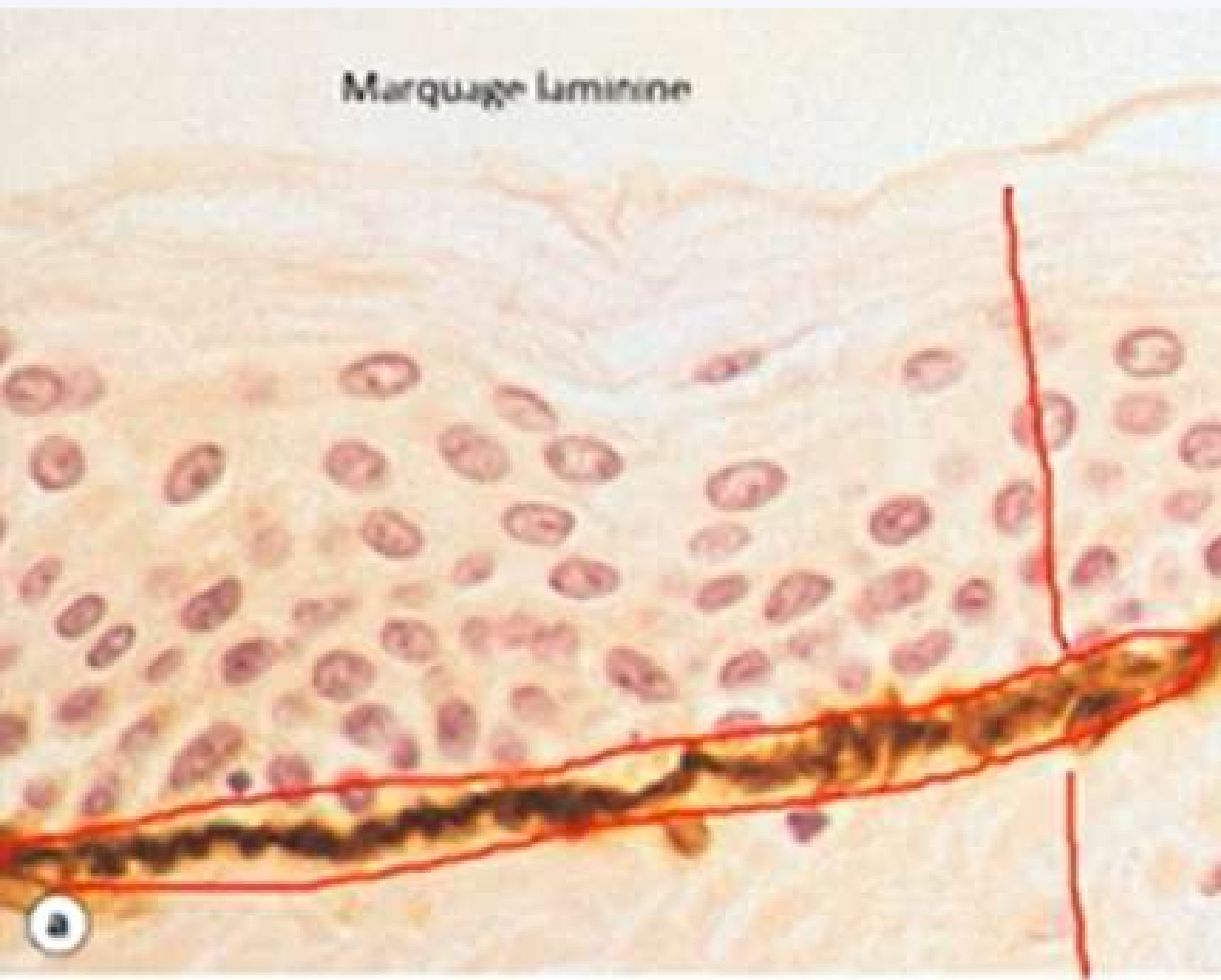
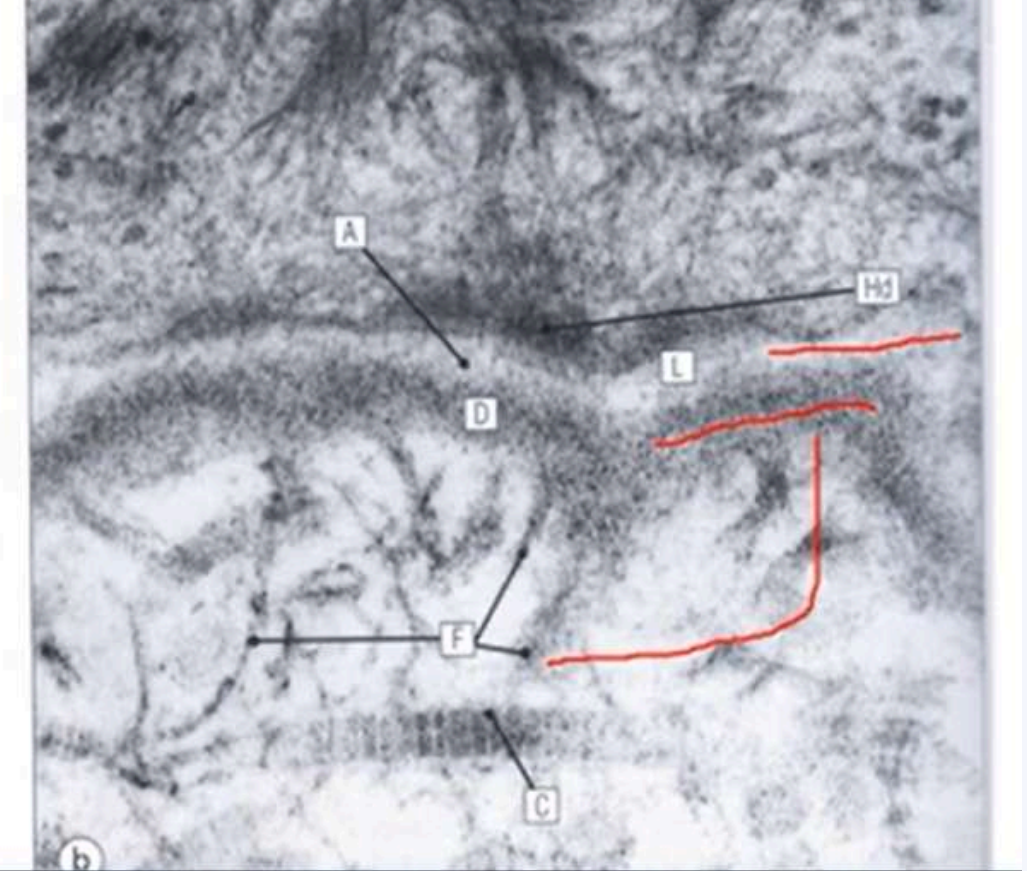
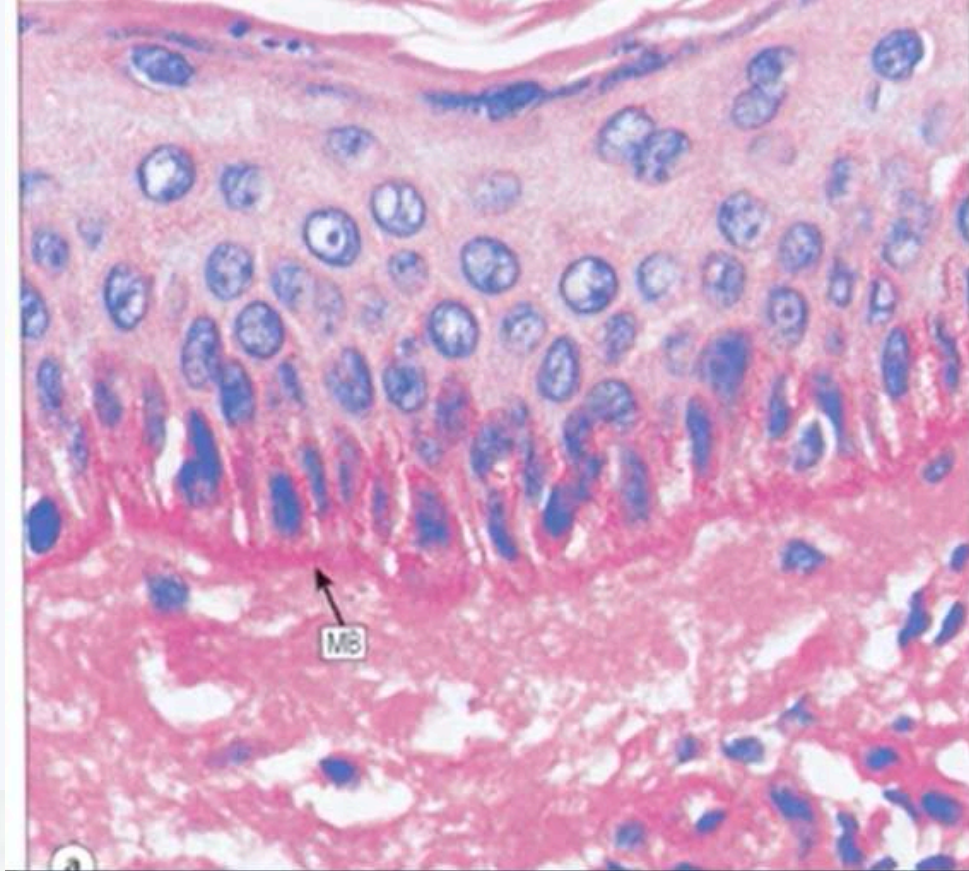
transmission des signaux

stockage



Structures mieux visibles en microscopie électronique:

- **Lamina lucida** (ou lamina rara) : claire aux électrons, directement sous la membrane plasmique cellulaire
Traversée par des intégrines reliant les cellules sus jacentes à un réseau de laminine qui les connecte à la lamina densa
- **Lamina densa**: opaque aux électrons, partie la plus épaisse
Envoie des prolongements dans la lamina fibroreticularis
Contient du collagène de type IV relié au réseau de laminine sus jacent
Reliée à la lamina fibroreticularis (fibres de collagène) par des fibrilles d'ancrage de collagène VII
Reliée à la lamina fibroreticularis (fibres élastiques) par des filaments de fibrilline
- **Lamina fibroreticularis** : tissu conjonctif d'épaisseur variable où les fibrilles de collagène (III) et les fibres élastiques sont reliées à la lamina densa (par des fibrilles de collagène VII et des filaments de fibrilline)

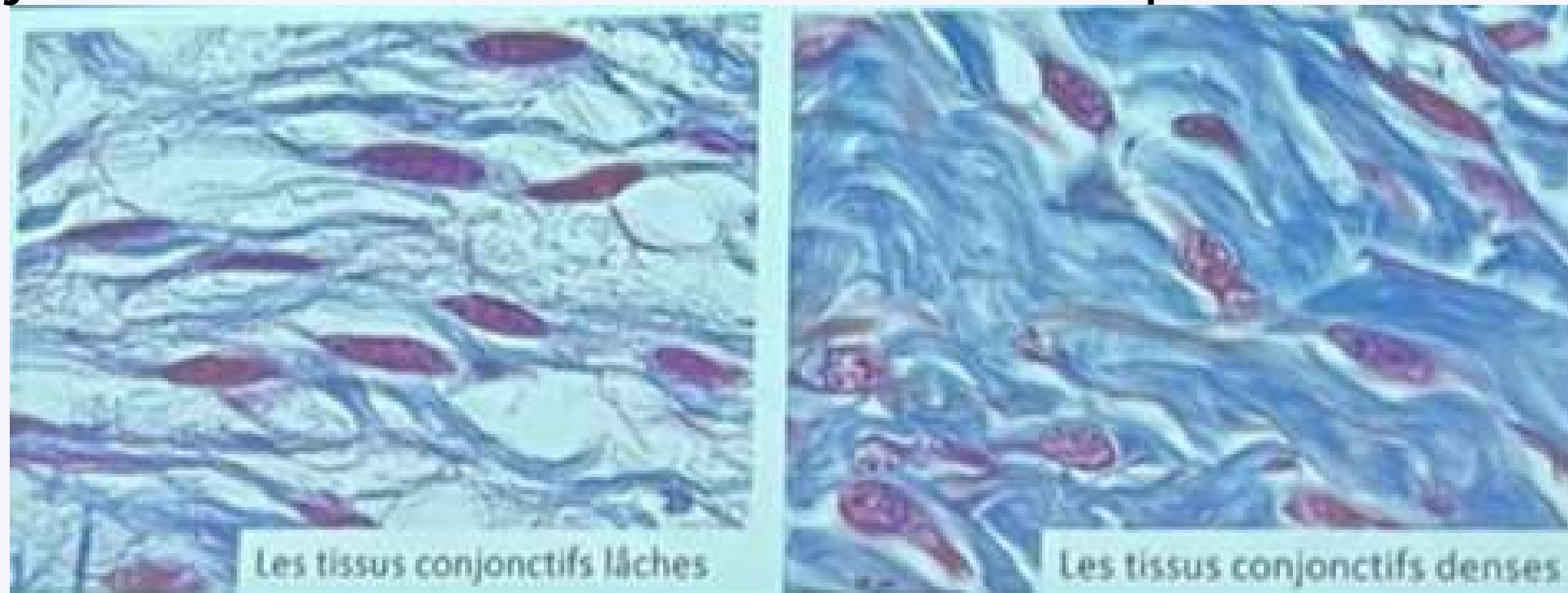


Classification des TC

**en fonction des proportions relatives de fibres,
cellules et SF !**

tissu conjonctif lâche: pauvres en fibres mais riche en cellules et SF !

tissu conjonctif dense : riche en fibres et pauvre en cellule !



tissus lâches non spécialisés

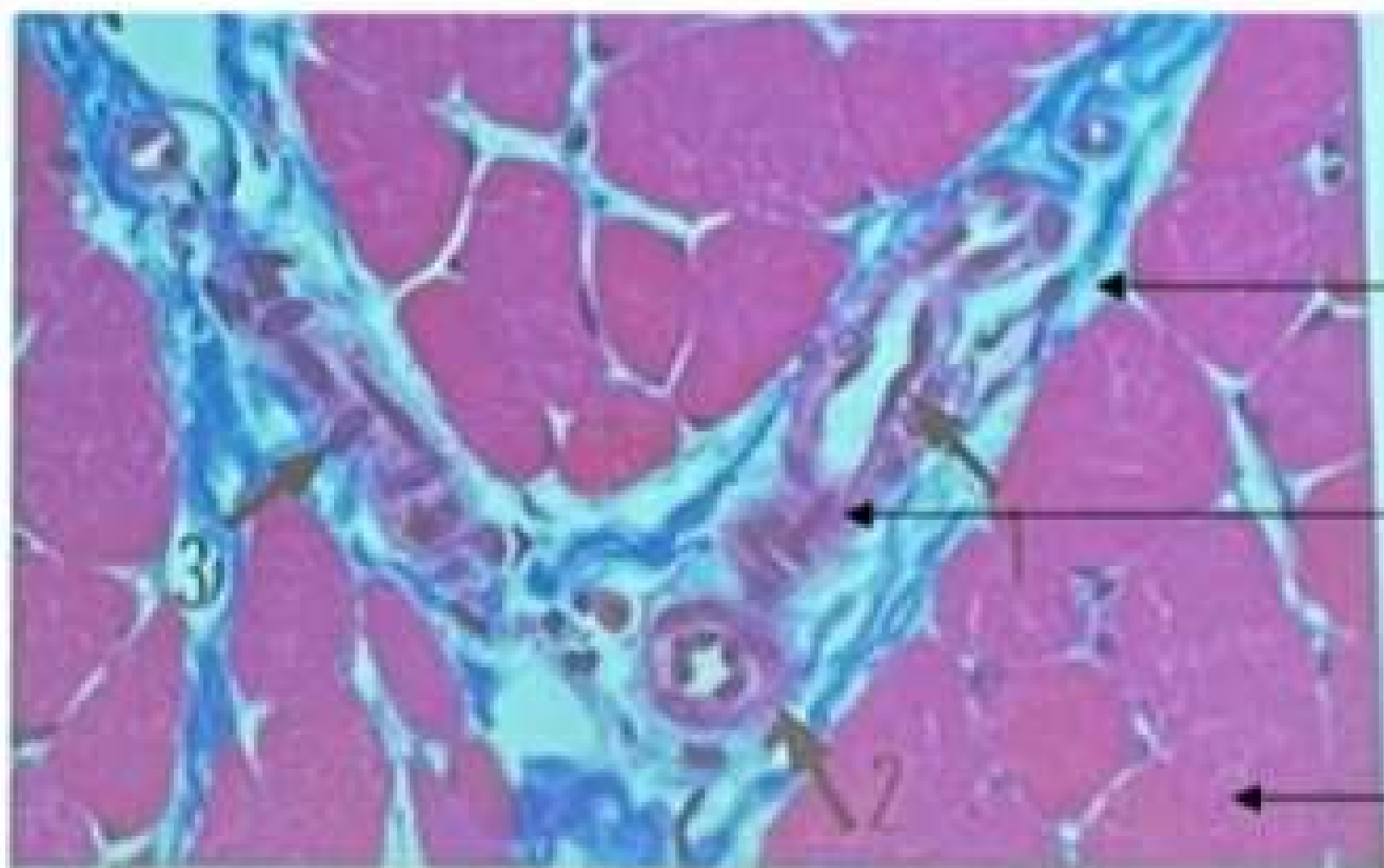
les PLUS ABONDANTS !

fibres dispersées sans orientation spécifique !

Ils ont différentes fonctions :

- **Rôle dans des phénomènes d'échange, de transit cellulaire**
- **Lieu de passage de la microcirculation (des petits vaisseaux)**
- **Lieu des réponses immunitaires**
- **Lieu des réparations tissulaires et des processus de cicatrisation**
- **Servent à l'emballage des autres tissus et des organes**
- **Permettre de conférer une certaine résistance aux contraintes mécaniques**

exemples concrets : sous cutané, entre les masses musculaires, sous muqueuse digestive, chorion des voies respiratoires, voies génitales, voies urinaires dans l'adventice des vaisseaux ET sous les séreuses !



Tissus conjonctifs lâche non spécialisés

Structure vasculaire, des petits vaisseaux qui vont cheminer au sein du

Muscle

tissu réticulé : collagène de type III uniquement

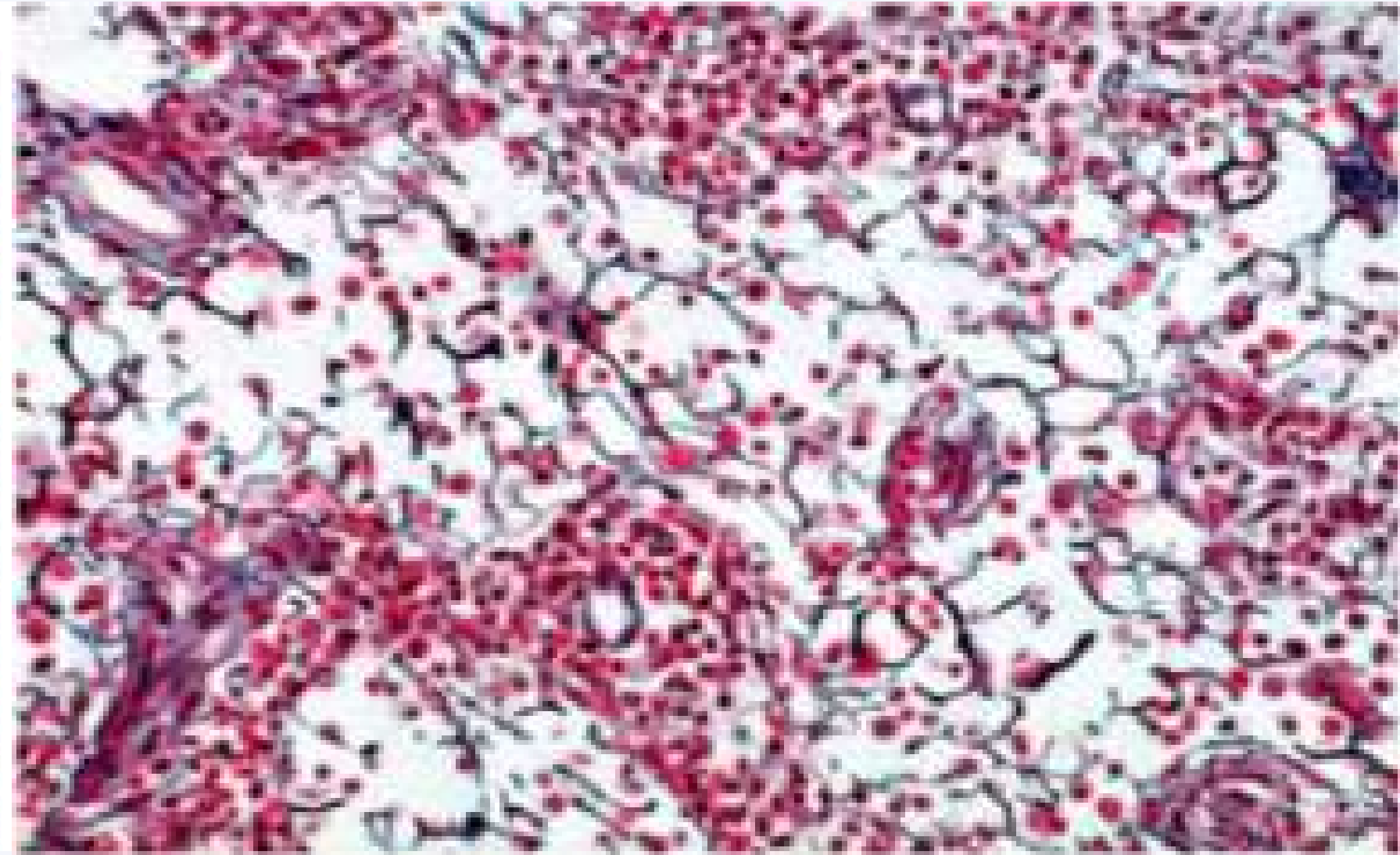
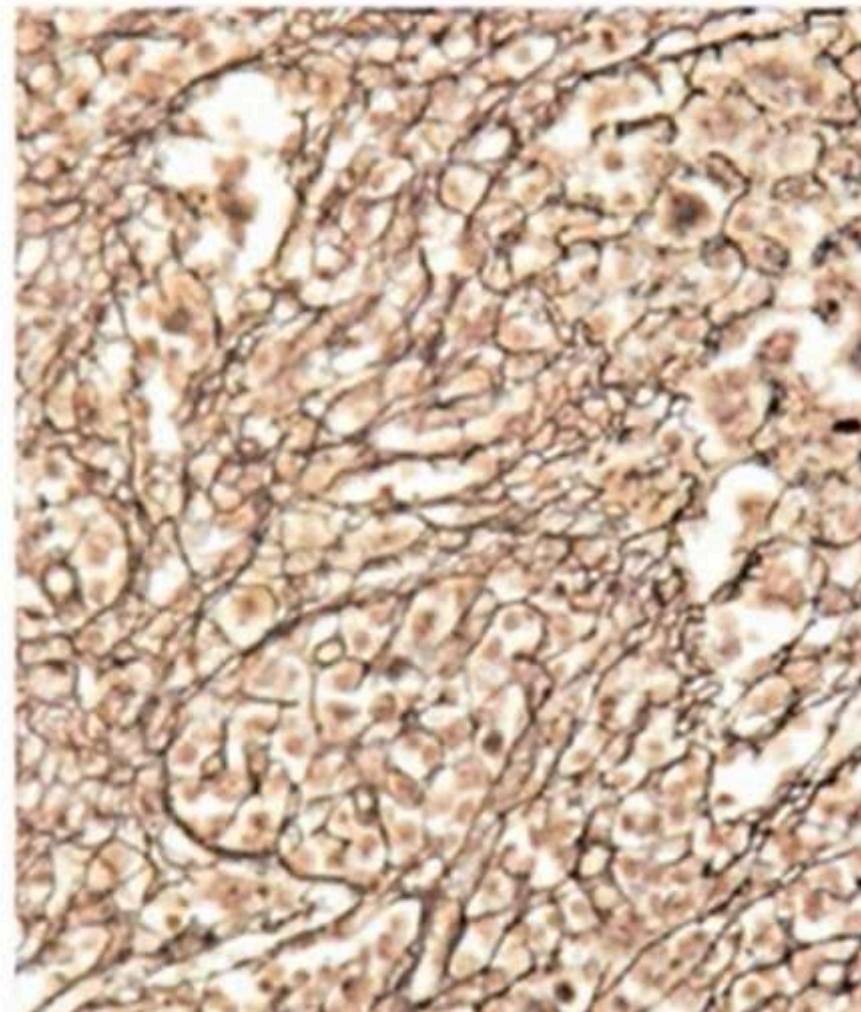
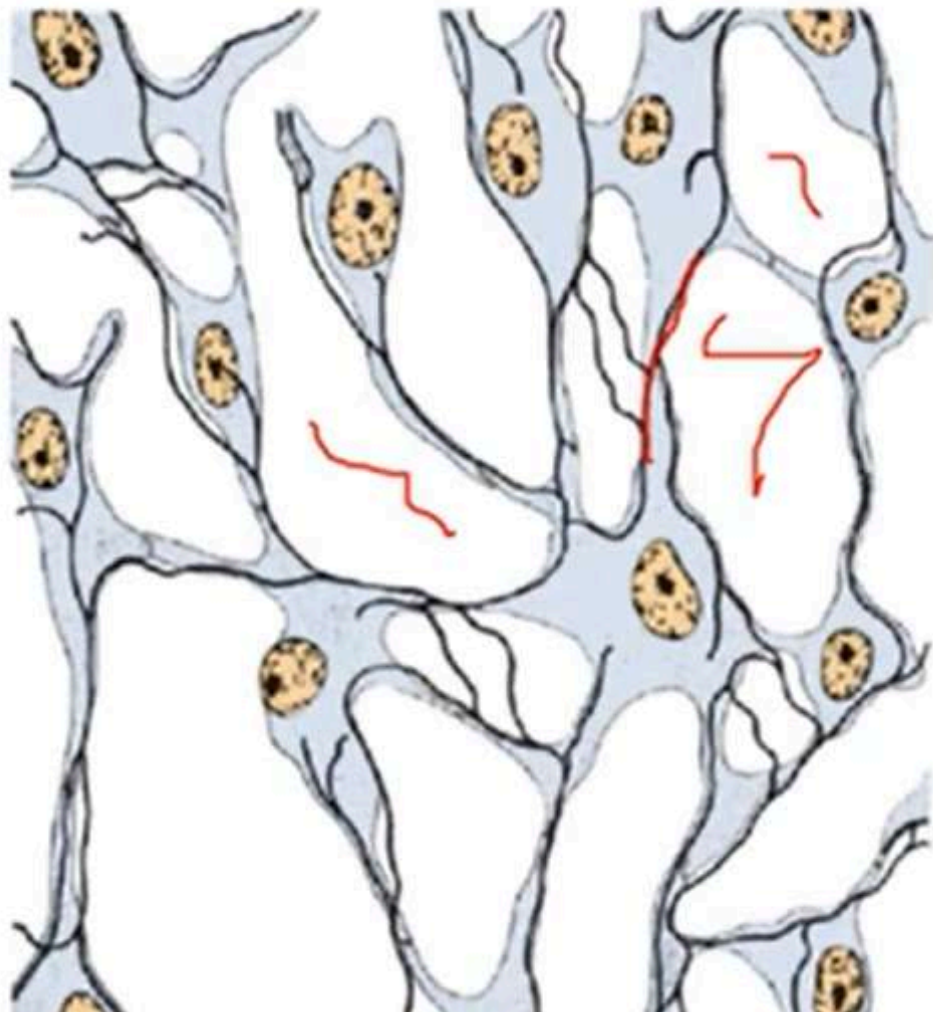
On retrouve ces tissus réticulés :

- Au sein des organes hématopoïétiques**
- Au sein des organes lymphoïdes**
- Dans le tissu hépatique**

tissu mucoïde : super lâche, typique du tissu mésenchymateux embryonnaire, retrouvé dans le cordon ombilical et la pulpe dentaire

tissu adipeux : graisse brune et blanche, mince couche de MEC avec réticuline (collagène III) et vaisseaux

Fibres réticulaires dans un ganglion lymphatique



tissus conjonctifs denses

+ de fibres, rôle mécanique important !

2 types, orienté et non orienté

tissu dense orientés

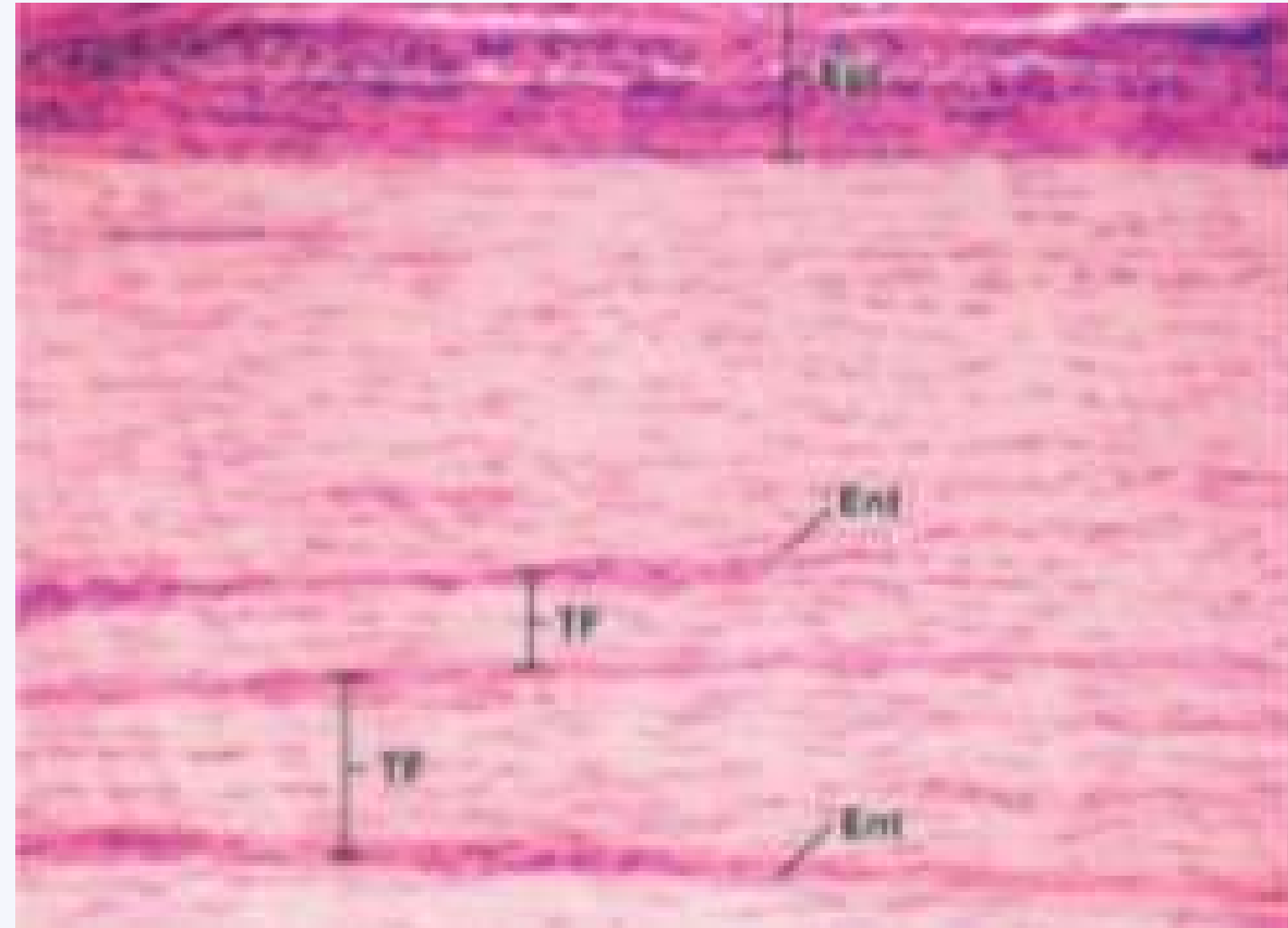
fibres parallèles, rangées parallèles de fibrocytes

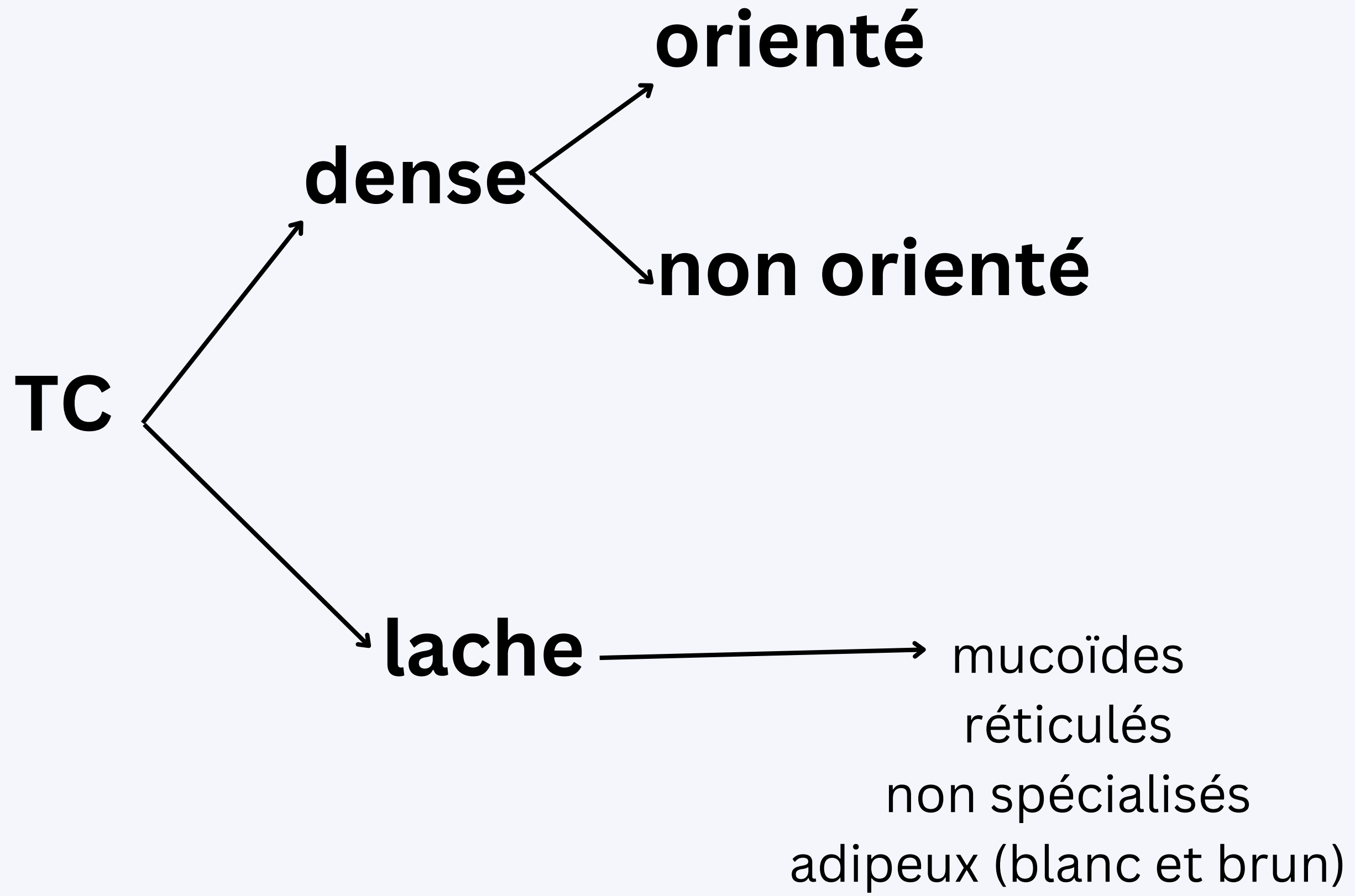
exemples : stroma cornéen (transparence) et tendons ! (rôle mécanique !)

tissu dense non orientés

fibres orientées dans plusieurs sens, autres propriétés mécaniques

exemples : derme réticulaire, dure-mère, capsule fibreuse des organes, capsules des articulations, périoste !





classification TC

lâche

non-spécialisés

les plus abondants
soutien aux épithéliaux
fibres dispersées et sans orientation spécifique

mucoïde

très lâche, typique du tissu mésenchymateux embryonnaire, de la pulpe dentaire et dans le cordon ombilical

réticulé

constitué d'une charpente de collagène III retrouvés dans les organes hématopoïétiques, dans le tissu hépatique et dans les organes lymphoïdes

adipeux

adipocytes séparés par une mince couche de MEC constituée de réticuline =col III++ et de vaisseaux.

dense

orienté

retrouvé dans le stroma cornéen, fibres I et IV parallèles = transparence du milieu
retrouvé dans les tendons et ligaments

non-orienté

fibres orientées selon différents sens et axes
retrouvé au niveau du derme réticulaire, de la capsule fibreuse des organes, du périoste, des capsules articulaires et de la dure-mère

**et aussi les tissus conjonctifs élastiques, qui
ont une plus grande teneur en.... fibres
élastiques, rares fibroblastes**

**Ces tissus sont composés de cellules
musculaires lisses (exemple : média), rôle
fonctionnel !**

pathologies associées

**pathologies du collagène : syndrome d'elhers Danlos
scorbut
ostéogénèse imparfaite**

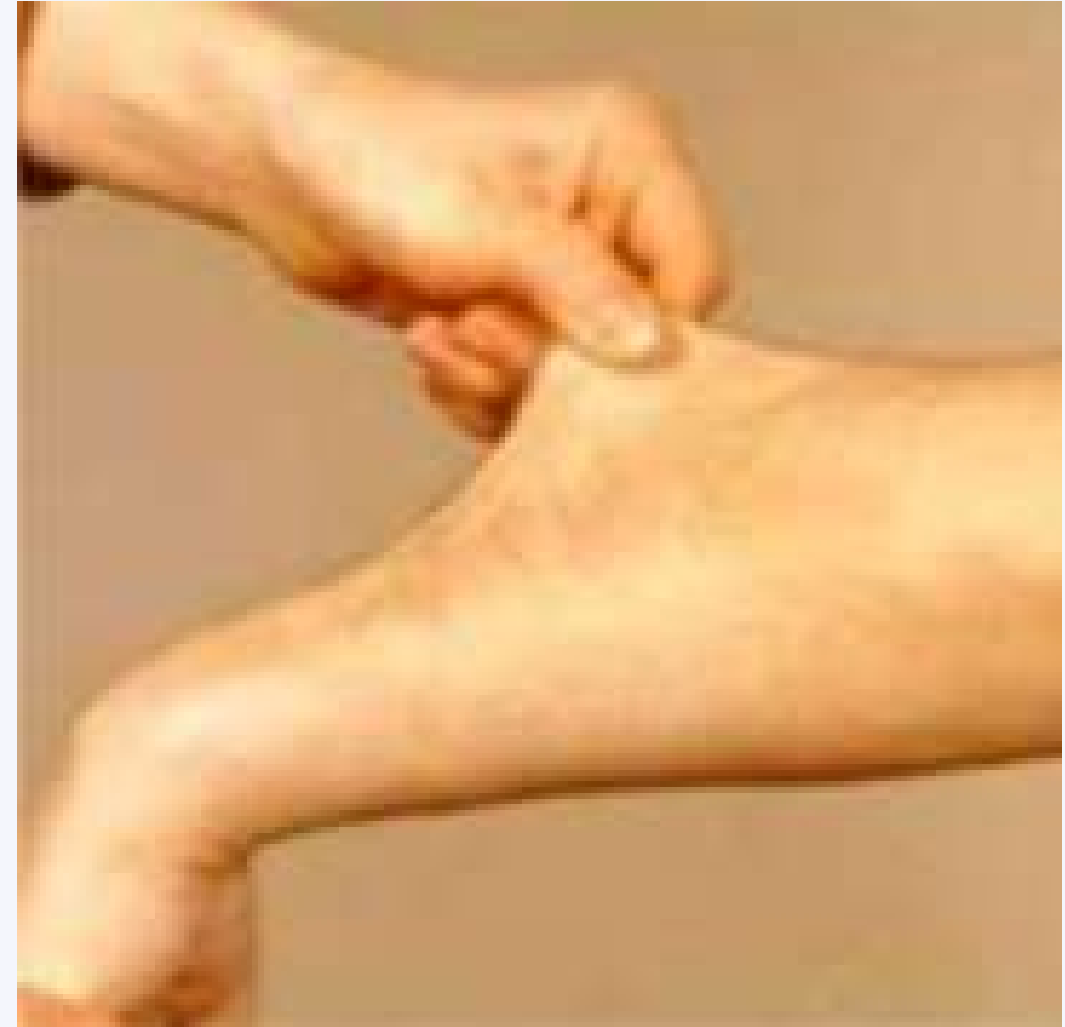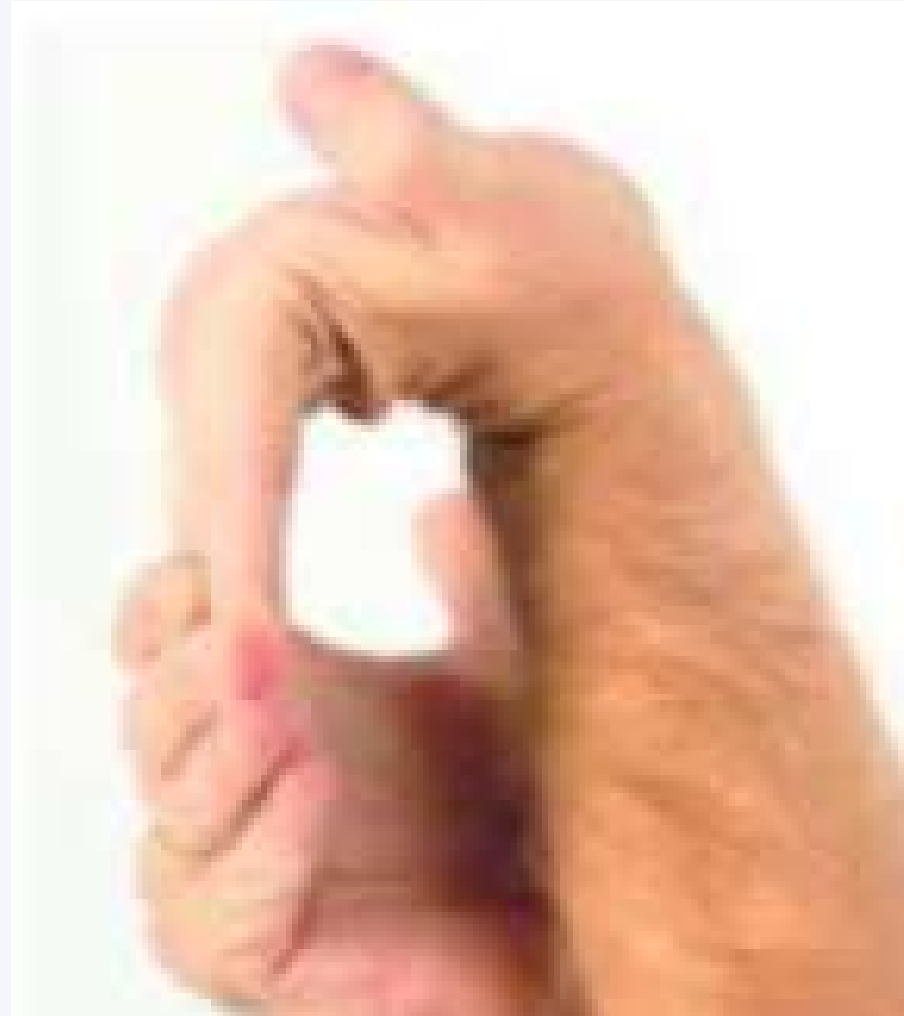**pathologie des tissus élastiques : syndrome de
Marfan**

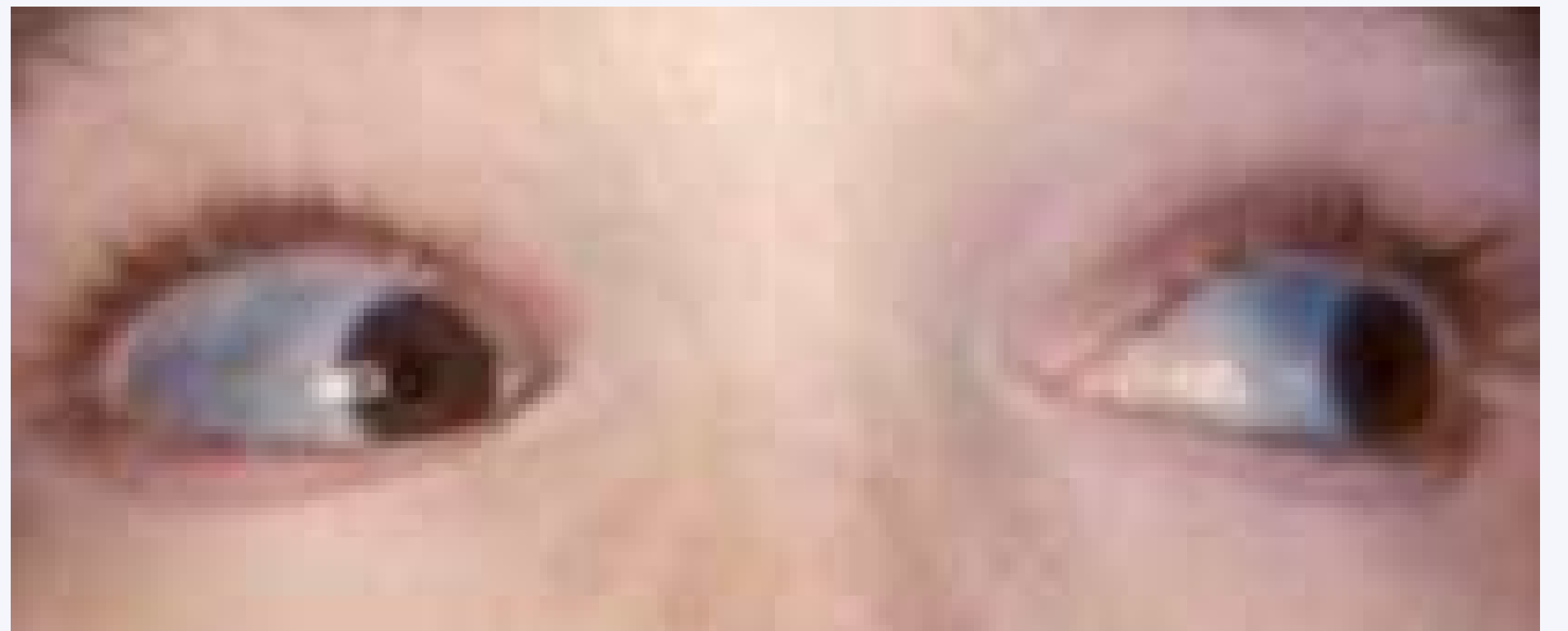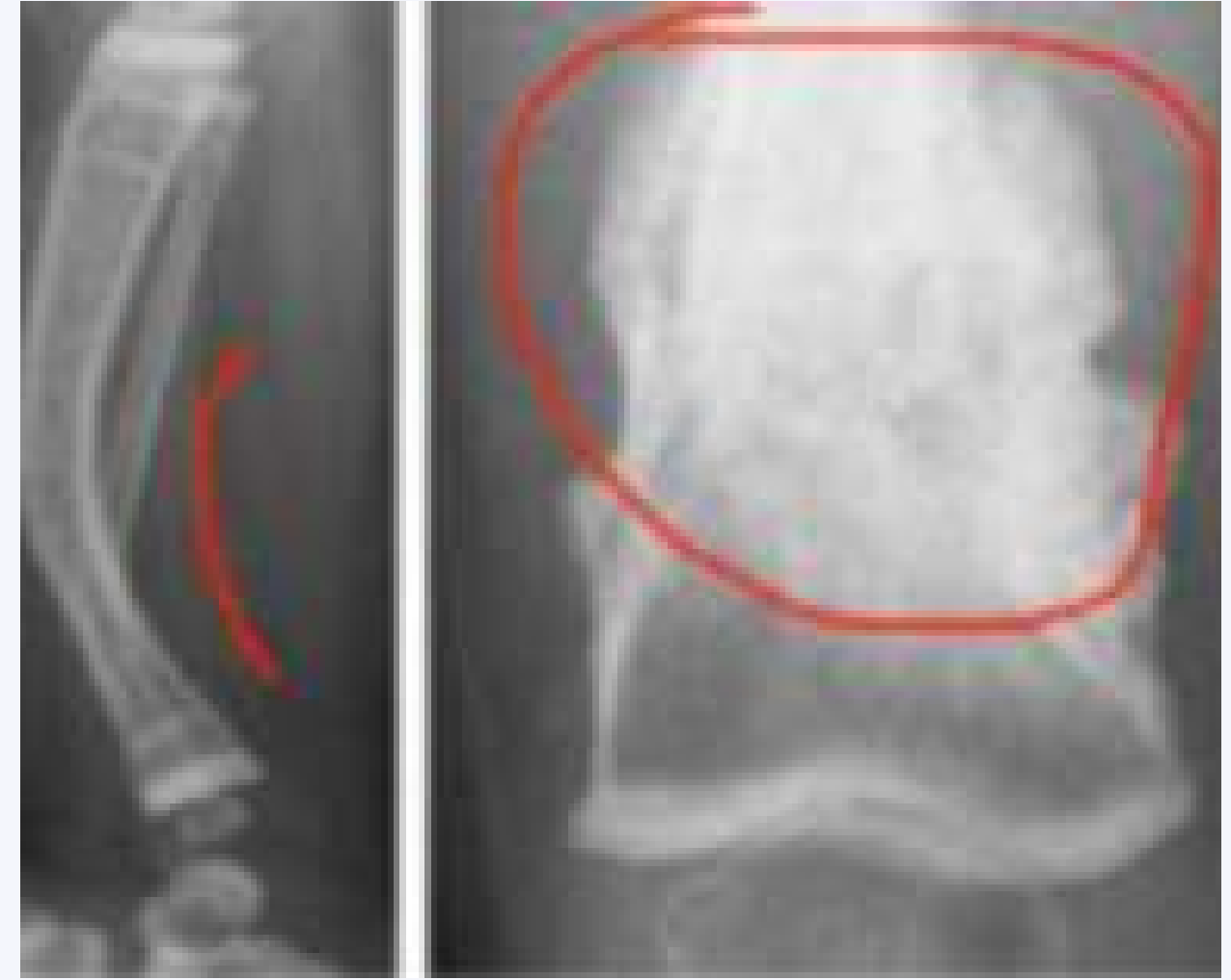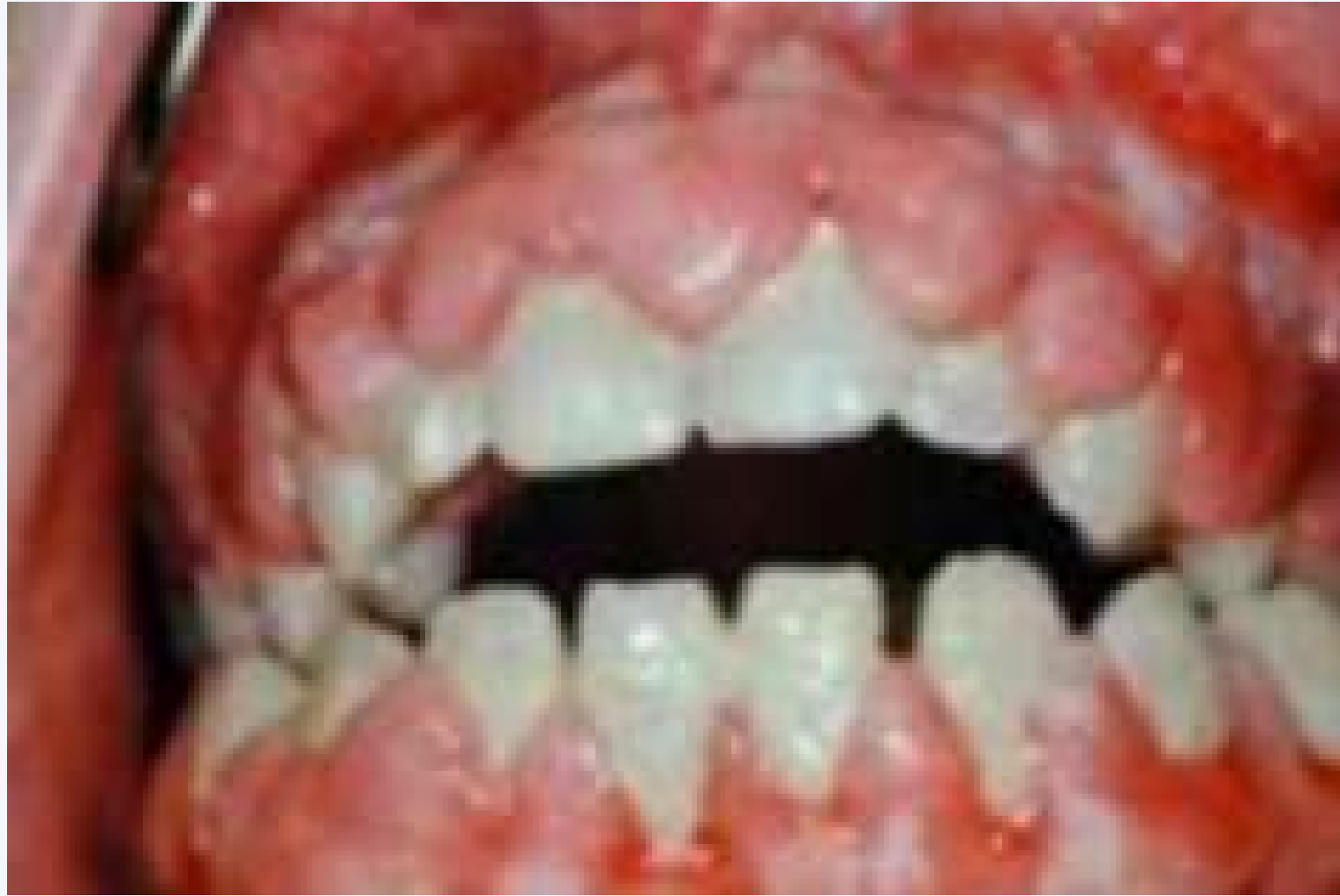pathologies du collagène

maladies d'Ehlers Danlos	déficit en procollagène peptidase mutation lysylhydroxylase	collagène fragile luxations récidivantes des grosses articulations hyperlaxité hyperélasticité
scorbut	carence en vitamine C	trouble cicatrisation purulence gencives déchaussement des dents
ostéogenèse imparfaite	mutation collagène I	fragilité osseuse, fractures, développement et qualité de l'os anormal, déformations de l'os sclérotique de l'oeil bleu, surdité

pathologies des fibres élastiques

maladie de Marfan	mutation du gène de la fibrilline 1 autosomique dominante	dolichosténomélie arachnodactylie pectus excavatum scoliose atteinte du cristallin atteinte cardiovascu (aorte)
-------------------	--	--





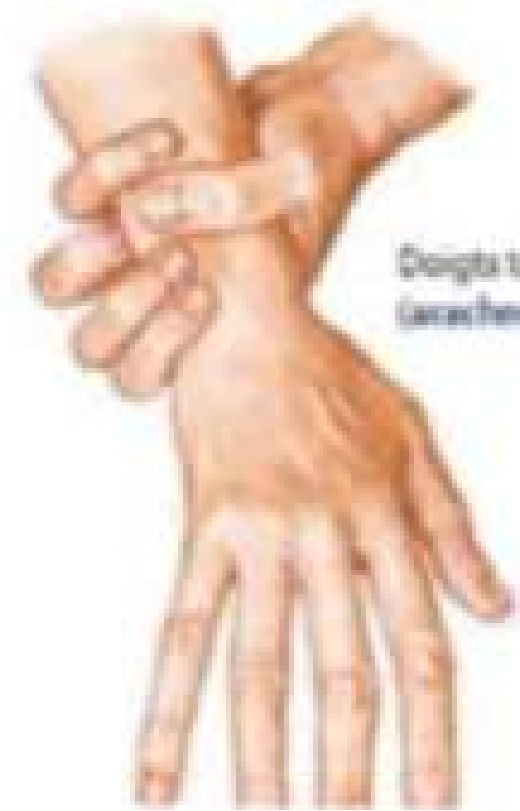
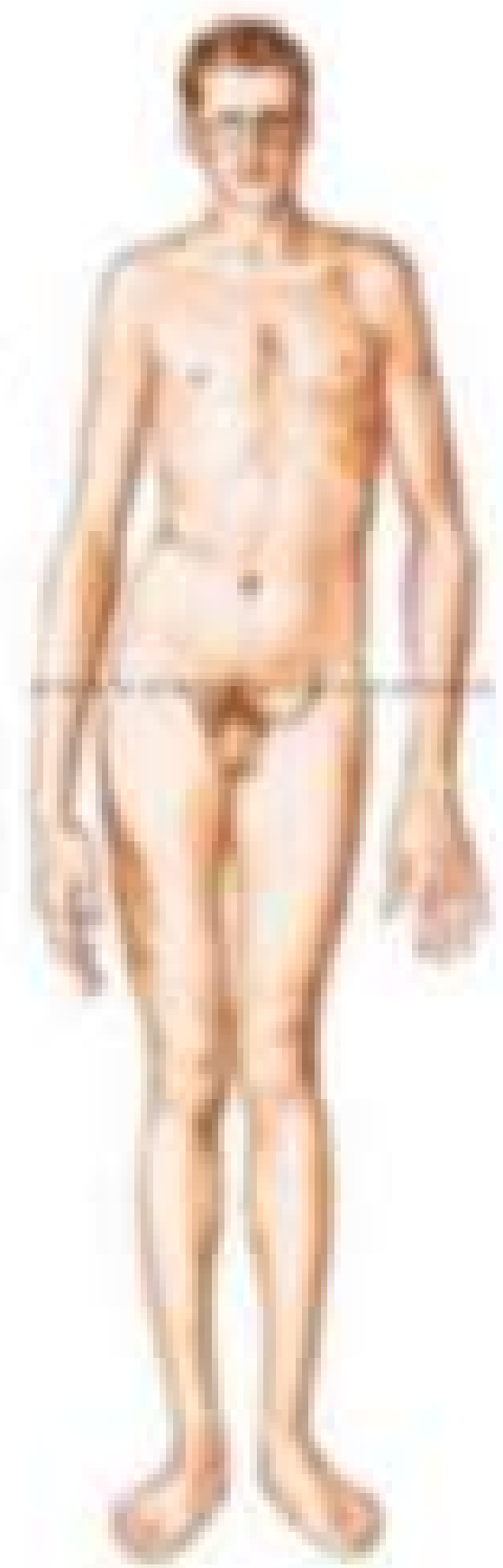Cage thoracique en entonnoir
(pectus excavatum)

Strabisme

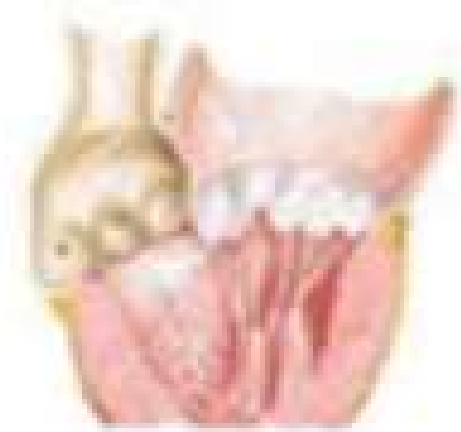Bras et jambes longs et fins
(dolichosténomie)



Mycose, luxation du cristallin



Digts très allongés
(arachnodactylie)



Prolapsus de la valve mitrale

Dilatation aortique
(anévrisme)

