

1^{ère} Semaine du Développement Embryonnaire

Hello petit poussin, comment ça va ? Pas trop fatigué ? Je ne l'espère pas car aujourd'hui on va réellement rentrer dans le sujet. C'est un premier cours assez dense avec du nouveau vocabulaire, mais n'ayez pas peur à force de les voir ça va rentrer tout seul !

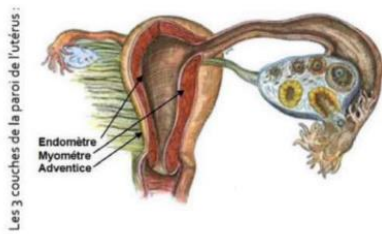
Dans ce cours, il y a de nombreux schémas, ils sont à savoir. Ça vous permettra de bien visualiser les étapes et de mieux retenir !

Sans plus attendre voici le cours sur les évènements de la première semaine du développement embryonnaire !!!

La **1^{ère} semaine de développement embryonnaire** débute à la fécondation et s'achève à l'apposition de l'œuf sur l'endomètre, dans le chorion de la muqueuse utérine. Elle commence dans les trompes de l'utérus et se termine dans la cavité utérine. C'est durant cette semaine que l'on voit le **zygote** se transformer en **blastocyste libre**.

1) Les modifications de l'organisme maternel

La femme entre dans la **phase post-ovulatoire** de son cycle menstruel (**phase de sécrétion** aussi appelée **phase lutéale** (coucou la BDR ☺)).



Cette phase post-ovulatoire commence à partir de l'ovulation (**14^{ème} jour du cycle menstruel**), et s'achève autour du **28^{ème} jour**.

Les modifications de l'organisme maternel qui ont lieu au cours de cette 1^{ère} semaine de développement correspondent à celles qui sont observées classiquement au cours de cette période, que la femme soit **enceinte ou non**.

L'organisme maternel est sous l'effet de la sécrétion importante d'**œstrogènes** et sous l'augmentation de la sécrétion de **progestérone**. Ces hormones agissent sur le tractus génital féminin à différents niveaux : au niveau des trompes utérines et de l'utérus. Ceci, afin de faciliter l'implantation du futur œuf fécondé.

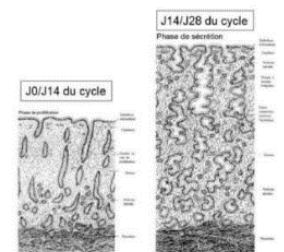
Il va y avoir :

- Épaississement de la muqueuse de l'utérus (= endomètre, couche la plus interne)
- Développement important de la vascularisation sanguine, avec la spiralisation des vaisseaux sanguins
- Développement important des glandes utérines (dans le chorion de l'endomètre)

Pour le développement des glandes utérines, durant la :

- **Phase proliférative** (=pré-ovulatoire) : ces glandes étaient des glandes droites
- **Phase sécrétoire** : glandes contournées / spiralées + sécrétion importante de mucus riche en glycogène

Ces modifications de l'endomètre ont lieu lors de la **phase de sécrétion** de chaque cycle menstruel, que l'**ovocyte** expulsé ait été fécondé ou pas ! Ainsi, au cours de cette première semaine de développement, **il n'y a aucun signe clinique ni biologique qui permettent d'établir le diagnostic de la grossesse**.



2) Formation et modification de l'œuf

Dans cette partie, nous allons nous attarder sur les évènements qui vont conduire à la formation du **blastocyste libre** et à son apposition sur l'épithélium de l'endomètre.

Suite du plan :

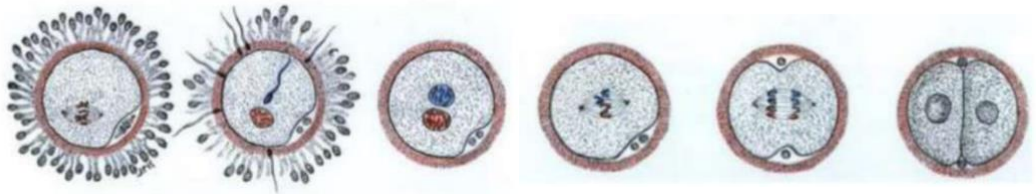- 1° Fécondation (de l'ovocyte par le spermatozoïde au niveau du **1/3 externe** de la trompe)
- 2° Migration + Segmentation (2 évènements concomitants = se déroulent en même temps)
- 3° Apposition (**1^{ère} étape de la nidation**, évènement important de la 2^{ème} SD)

1° Fécondation :

J0 : 1/3 externe de l'ampoule de la trompe utérine

Lorsque le **spermatozoïde** va **féconder** l'**ovocyte**, il va y avoir formation d'un **œuf fécondé**. L'**ovocyte** étant bloqué au stade de *métaphase de méiose II*, il va y avoir reprise de la méiose et l'achèvement de la deuxième division méiotique qui conduit à l'expulsion du second globule polaire. Ainsi, les pronucléus mâle et femelle vont se mélanger permettant ainsi de rétablir la diploïdie du produit de conception (chacun des deux pronucléus apporte un lot haploïde de chromosomes).

Le mélange des matériels génétiques aboutit rapidement à la première division par mitose de la **cellule œuf** : il s'agit de la toute première division d'une longue série de mitoses successives qui constituera la **segmentation**. Cette première division aboutit donc à la formation de 2 cellules, appelées **Blastomères**.



2° Segmentation

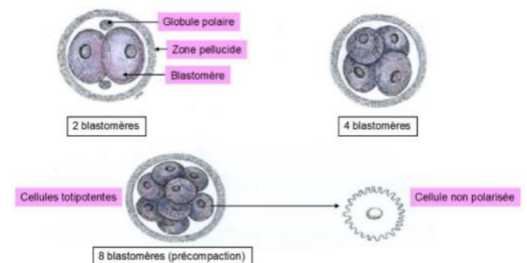
La **segmentation** correspond à une série de mitoses successives, qui commence à se dérouler à partir des **deux premiers blastomères**. Cette série de divisions mitotiques contribue à la transformation de l'**œuf** qui va évoluer en différents stades.

1/ Pré compaction :

Au stade de **pré compaction**, l'**œuf** est une petite masse sphérique homogène de 2, 4, 8 puis 16 **blastomères** (au fur et à mesure des divisions mitotiques).

Les **blastomères** sont :

- juxtaposés les uns sur les autres (cote à cote)
- non polarisées
- maintenues entre elles par la **zone pellucide**



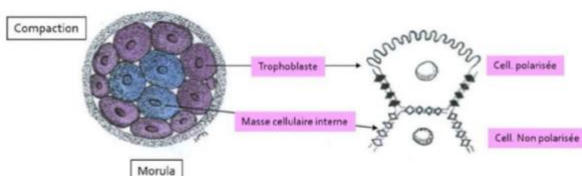
Chacun de ses **blastomères** représente une cellule dite « **totipotente** ».

Une cellule dite totipotente, est une cellule qui en théorie serait capable de générer un organisme entier y compris les annexes embryonnaires.

J1 et J2 : 2 puis 4 blastomères dans le 1/3 interne de l'ampoule de la trompe utérine

J3 : 8 blastomères : isthme

2/ Compaction ou morula :



Le second stade de l'œuf correspond au **stade de Compaction** aussi appelé **stade Morula**. Le terme « Morula » fait référence à l'aspect morphologique de l'**œuf** : une petite mûre.

La compaction fait référence au fait que le nombre de blastomères augmente mais la taille globale de la sphère est toujours équivalente à celle de l'ovocyte. Le nombre de blastomères passe de **16 à 64**. Ils sont toujours entourés de la zone pellucide à ce stade.

Il y a une polarisation des cellules, en effet, on distingue **2 populations de blastomères** :

- *En périphérie* : on observe des cellules qui morphologiquement commencent à s'aplatir et à se polariser, avec un pôle apical recouvert de microvillosités. Ces cellules qui deviennent jointives, formant une couche continue de cellules appelées **Trophoblaste**. Les cellules trophoblastiques sont à l'origine de certains **tissus extra-embryonnaires (TEE)**, mais pas tous (exemple : le MEE qui est issu de l'épiblaste I).

- *Au centre* : on observe des cellules non polarisées, à l'origine de la masse cellulaire interne (MCI) qui donnera naissance à l'ensemble du **tissu embryonnaire (TE)**.

Les cellules de la **MCI** sont des cellules dites « **pluripotentes** » c'est-à-dire que leur potentiel de différenciation se restreint : on les appelle également *cellules souches embryonnaires*.

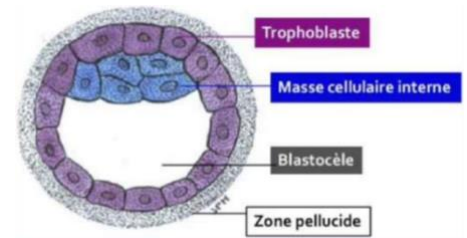
Les cellules souches embryonnaires pluripotentes donnent naissance à l'ensemble des cellules dérivées des trois feuilles embryonnaires primitives (*cf cours S3 éctoblaste, mésoblaste, entoblaste*), soit environ 200 types de cellules différentes.

→ Ces cellules ne pourront pas donner, en théorie, un organisme entier, ni les annexes embryonnaires.

J4 : Entrée dans la cavité utérine

3/ Stade Blastocyste :

C'est à ce stade que s'infiltré un liquide à l'intérieur de la morula, refoulant ainsi les cellules de la **MCI** à un pôle de l'œuf contre les cellules trophoblastiques. La **MCI** est donc excentrée. Cette cavité liquidienne se nomme **Blastocèle**.



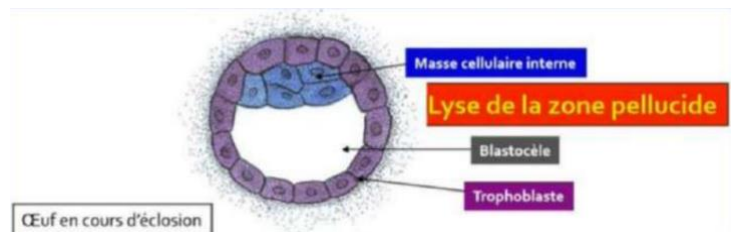
J5 : blastocyste libre dans la cavité utérine

4/ Stade de l'éclosion :

La zone pellucide (ZP) va se résorber suite à la lyse enzymatique via une **strypsine**, la **trypsine like**. Cela va entraîner la mise à nue de l'œuf au **stade blastocyste**, on parle alors du **stade de l'Éclosion**.

Ce sont les sécrétions trophoblastique d'enzymes protéolytiques qui vont créer des orifices au sein de la zone pellucide (ZP).

J5 : blastocyste libre dans la cavité utérine

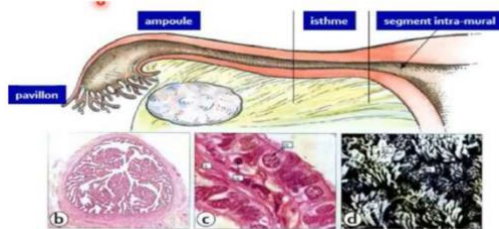
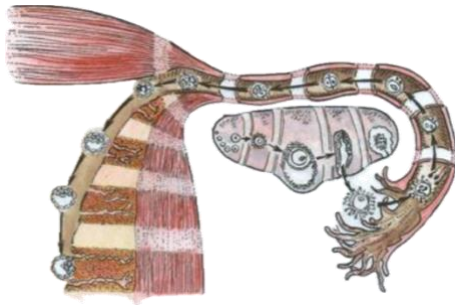

2° Migration :

La **migration** est **concomitante à la segmentation**. L'œuf se dirige progressivement du lieu de la fécondation vers la cavité utérine. Il y a trois phénomènes conjoints pour le faire avancer dans la trompe :

- La contraction des cellules musculaires lisses qui appartiennent à la musculature de la paroi de la trompe. Ces contractions musculaires vont être à l'origine d'un péristaltisme (favorise le déplacement des sécrétions des cellules glandulaires de la muqueuse de la paroi de la trompe).

- Les sécrétions des cellules glandulaires, en plus de fournir un substrat nutritif à l'œuf potentiellement fécondé, permettent de baigner celui-ci et donc favoriser son déplacement.
- Le battement des cils situés au pôle apical de cellules épithéliales appartenant à la muqueuse tubaire (muqueuse de la paroi de la trompe). NB : La musculature correspond à la couche moyenne de la paroi tubaire et la muqueuse correspond à la couche la plus interne. Cette muqueuse est constituée par un épithélium, une membrane basale et un chorion sous-jacent.



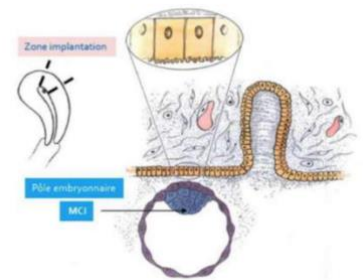
Trompe (coupe transversale) :
 b,c : Microscopie optique, coloration de PAS,
 d : Microscopie électronique à balayage, vue supérieure (pôle apical des cellules).

6/ Apposition :

La **nidation**, encore appelée **implantation**, est un événement majeur de la 2^{ème} semaine du développement et commence pendant la **S1 à J6**.

Le **blastocyste libre** dans la cavité utérine s'accole sur l'épithélium de l'endomètre, par son **pôle embryonnaire** (pôle où il y a la présence de la MCI), en respectant une zone spatio-temporelle optimale.

- Temporelle car l'accolement se déroule à **J21** du cycle menstruel (fenêtre d'implantation possible entre **J20 et J24**)
- Spatiale car la zone d'implantation correspond à la **partie postéro-supérieure de l'utérus**.



J6 : accolement du blastocyste à l'endomètre

3) Les pathologies de la première semaine :

A) Arrêt du développement :

L'arrêt du développement est responsable d'une fausse couche très précoce, correspondant à la mort de l'œuf. Il se traduit par un **œuf blanc à l'échographie**.

Cet arrêt peut être causé par des altérations génétiques, plus particulièrement des aneuploïdies chromosomiques pouvant résulter :

- D'anomalies au moment de la méiose maternelle ou paternelle : **accidents pré-zygotiques**
- D'anomalies **mitotiques post-zygotiques** au moment des mitoses de la segmentation

B) Les jumeaux (C'est un VARIANT, PAS UNE PATHO) :

Au niveau du développement des jumeaux il y a deux cas de figure :

- **Vrais jumeaux « monozygotes »** = évolution **indépendante des 2 premiers blastomère** (cf maïeutique, 1 seul œuf se divise au cours de son développement). Les jumeaux monozygotes possèdent alors le même patrimoine génétique.

- **Faux jumeaux « dizygotes » = fécondation de deux ovocytes** (au lieu d'un seul) expulsés lors du même cycle. Les jumeaux dizygotes ne possèdent donc pas le même patrimoine génétique.

4) Conclusion

Au total, lors de la **première semaine du développement**, le diagnostic de la grossesse n'est en général pas posé. Le zygote, issu de la fécondation au **1/3 externe** de l'ampoule, passe, grâce à une série de divisions mitotiques successives, d'une cellule (appelée **cellule œuf**) à un **blastocyste libre**. Il est débarrassé de sa **zone pellucide**, et va s'accoler (par son pôle embryonnaire) à l'épithélium de l'endomètre utérin : **1^{ère} étape de la nidation** qui se poursuivra pendant la deuxième semaine du développement.

- FIN -

Place aux déiiiiiiiiiiiiissss :

Tout d'abord grosse dédi à mes co-tut Emma-Lisa et Camille ! On forme la meilleure équipe de tutrices !

Dédi à Maelis et notre incroyable Just dance du jour de notre rencontre

Dédi à Noélie et à sa coupe frange/carré qui lui va bien mieux qu'à moi

Dédi à Agathe et Noémie et notre bataille de boules de neiges

Dédi à Clément parce qu'il m'a forcé

Dédi à Victor et tous ses endroits secrets

Dédi à Titouan et ses postures de combats qui sont à mourir de rire (fight 1v1 quand tu veux)

Dédi à Yan et à notre rencontre à la Tut'Rentrée (j'ai encore des bleus sur les épaules tu sais...)

Dédi à mon co-parrain Enzo, on forme une belle famille parrainage

Dédi à Noélie, Laura, Cylia, Clément et Fabien pour m'avoir aidé à faire cette magnifique dent à même le sol

