

## **4<sup>ème</sup> Semaine du Développement Embryonnaire et Délimitation**

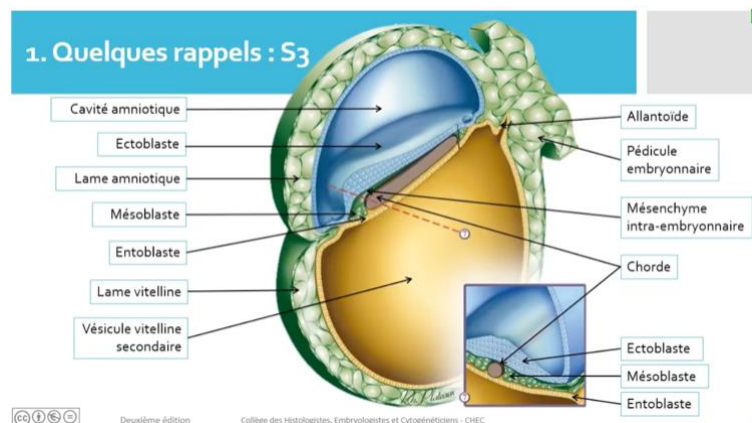
*Hello mes petits poussin (P1), aujourd'hui on va voir un cours très important car il va introduire les quatre cours suivants : mise en place de l'ectoblaste, du mésoblaste et de l'entoblaste ainsi que le cours annexes. Si vous avez des questions n'hésitez pas.*

### **1) Rappels de l'embryon à la fin de la 3<sup>ème</sup> semaine de développement**

A la fin de la S3, l'embryon est en forme de **disque tridermique** au stade de **Gastrulation**. Il est composé de trois feuillets : **ectoblaste** (feuille dorsal) / **mésoblaste** centré par la corde (feuille médian) / **entoblaste** (feuille ventral). Entre ces feuillets les interstices sont comblés par un tissu conjonctif lâche d'origine essentiellement mésoblastique : le **mésenchyme intra-embryonnaire (MIE)**.

Cet **embryon** est entouré de **deux cavités liquidiennes** :

- la **cavité amniotique** sur sa face **dorsale** elle-même entourée par du **mésenchyme extra-embryonnaire (MEE)** sous la forme de la **lame amniotique**
- la **vésicule vitelline secondaire (VII)** sur sa face **ventrale** elle aussi entourée par du **MEE** sous la forme de la **lame vitelline**. L'ensemble de ces structures est entouré par une autre cavité, le **coelome externe**, et par la **sphère chorale** non représentées sur le schéma. L'**embryon** est attaché à la **sphère chorale** par le **pédicule embryonnaire** contenant l'**allantoïde**



Durant la **4<sup>e</sup> semaine**, deux phénomènes importants se déroulent simultanément : la **délimitation (morphogénèse I)** et le début de l'**organogénèse**.

La **délimitation** de l'**embryon** se fait à la fois selon un **axe transversal** et un **axe longitudinal** (cranio-caudal), du fait de nombreuses **plicatures**.

Le début de l'**organogénèse** correspond à l'apparition de l'**ébauche des organes** à partir de l'évolution des **trois feuillets** et du **mésenchyme intra-embryonnaire (MIE)**.

### **2) Délimitation de l'embryon :**

#### **A) Généralités :**

La **délimitation** est la transformation, durant la 4<sup>ème</sup> semaine, du **DET (=disque embryonnaire tridermique)**, issu de la gastrulation, aplati, non délimité, en un **embryon définitif cylindrique**. Cet **embryon** est délimité par de l'**épiblaste secondaire** et relié au chorion (ou sphère chorale) par le **cordon ombilical**. +++

Cette **délimitation** se réalise du fait de la plicature du **disque embryonnaire** selon deux axes : un **axe longitudinal** ou « cranio-caudal » et un **axe transversal**.

Le **DET** devient cylindrique, l'**entoblaste** est internalisé et délimite l'**intestin primitif** qui se forme à partir du **toit** de la **vésicule vitelline secondaire**. Les **pédicules vitellin et embryonnaire** se rejoignent sur l'**axe médian**

pour former le **cordon ombilical**. La paroi supérieure formée par l'**épiblaste secondaire** délimitera l'**embryon définitif**.

L'**organogénèse** contribue à la **délimitation** par l'intermédiaire de 2 phénomènes :

- La **neurulation** pour la **plicature longitudinale** : elle met en place le **névraxe** à partir du **neurectoblaste** dérivant de l'**ectoblaste**
- La **métamérisation** pour la **plicature transversale** : elle se déroule à partir du **mésoblaste para-axial** et aboutit à la mise en place des **somites** dans la région **occipito-coccygienne**. L'importante augmentation du volume de la **cavité amniotique** dans une sphère choriale (qui ne se développe que très peu) intervient également dans la **délimitation**. Le volume de la **vésicule vitelline secondaire** stagne

## **B) Plicature transversale :**

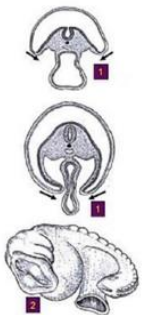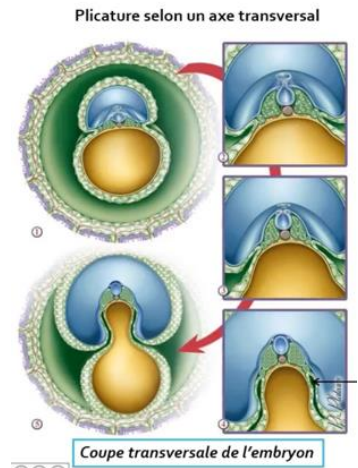
La plicature transversale résulte :

Du développement très important du **mésoblaste para-axial**, avec la mise en place des **somites**, générant une saillie de la partie **dorsale** de l'**embryon** dans la **cavité amniotique** :

- Du développement très important du volume de la **cavité amniotique**
- De la croissance du **neurectoblaste**
- 

Ainsi il en résulte que :

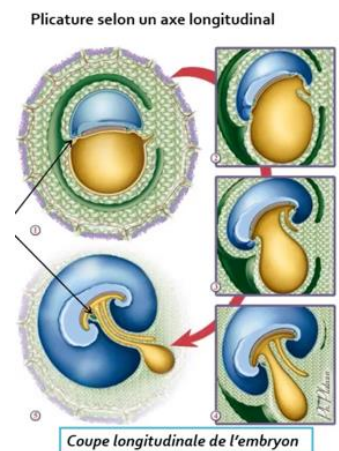
- La **partie médiane** de l'**embryon** va faire saillie au sein de la **cavité amniotique**
- Les **bords latéraux** sont repoussés vers la **partie ventrale**. On a donc un repliement du **disque embryonnaire** sur lui-même. Ses bords latéraux repoussés vers la **face ventrale** (1) vont venir se rejoindre et se souder sur toute la **ligne médiane** de l'**embryon** donnant un aspect **tubulaire** SAUF au niveau de l'**insertion du cordon ombilical** (partie moyenne). (2) A ce stade là, l'**embryon** est totalement recouvert d'**épiblaste secondaire**. La petite zone de cœlome au sein de l'**embryon** sera alors appelée **cœlome interne**.

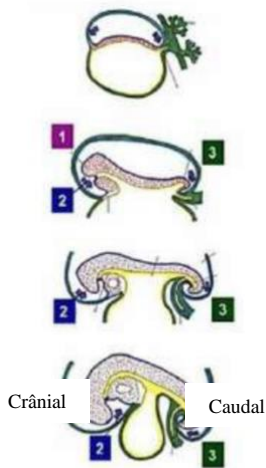


## **C) Plicature longitudinale :**

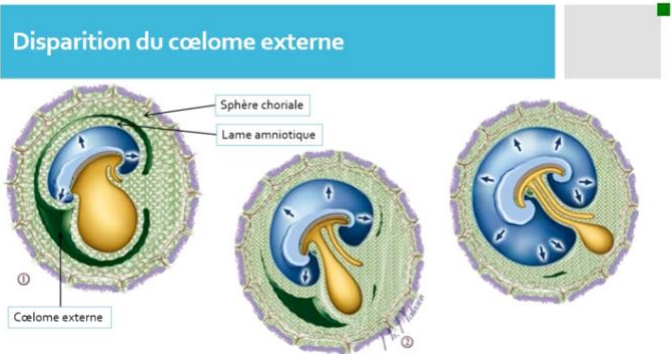
La plicature longitudinale résulte :

- De la **neurulation**, très marquée au niveau crânial, notamment avec la mise en place des **3 vésicules cérébrales primitives**. Ce qui sera à l'origine d'une saillie de toute l'extrémité crâniale dans la cavité amniotique. (1)
- Du **développement très important de la cavité amniotique** responsable : D'une bascule à 180° de l'extrémité crâniale qui va plonger sous la face ventrale, refoulant ainsi la zone cardiogène (2) / D'une bascule de la région caudale sous la face ventrale (3)





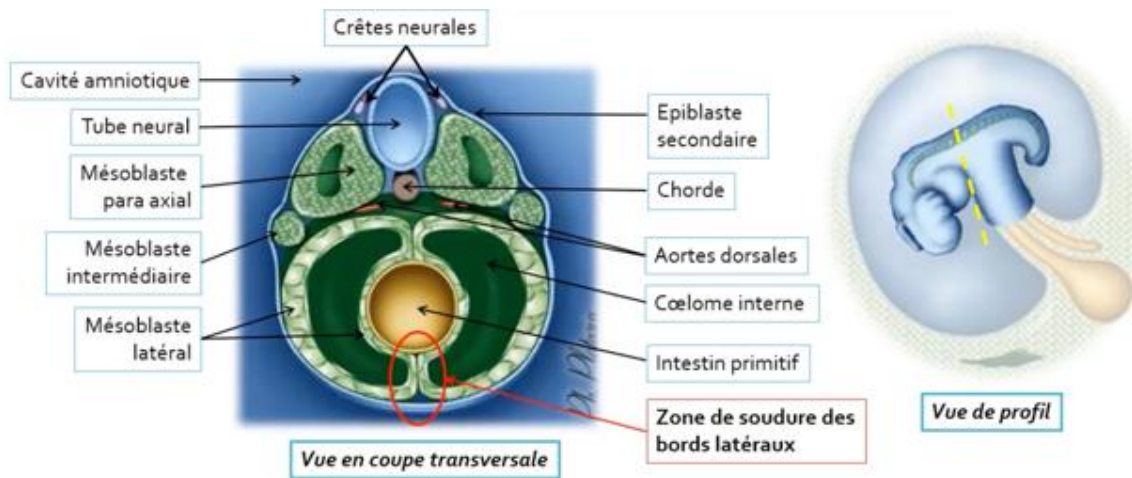
La zone cardiogénique qui se situait jusqu'ici à l'extrémité la plus crâniale de l'embryon rejoint alors sa position définitive au niveau de ce qui deviendra le thorax (interne, pôle ventrale, crâniale). Un repli similaire mais moins important a lieu au pôle caudal de l'embryon. La croissance de la **cavité amniotique** repousse le **mésenchyme extra-embryonnaire (MEE)** de la lame amniotique vers la sphère chorale. Celui-ci fusionne alors avec le **mésenchyme extra-embryonnaire** de la sphère chorale qui croît peu pendant cette période provoquant la disparition du **coelome externe**. Ainsi les 2 extrémités, crâniale et caudale, vont se rapprocher générant un étranglement de la **vésicule vitelline secondaire**.



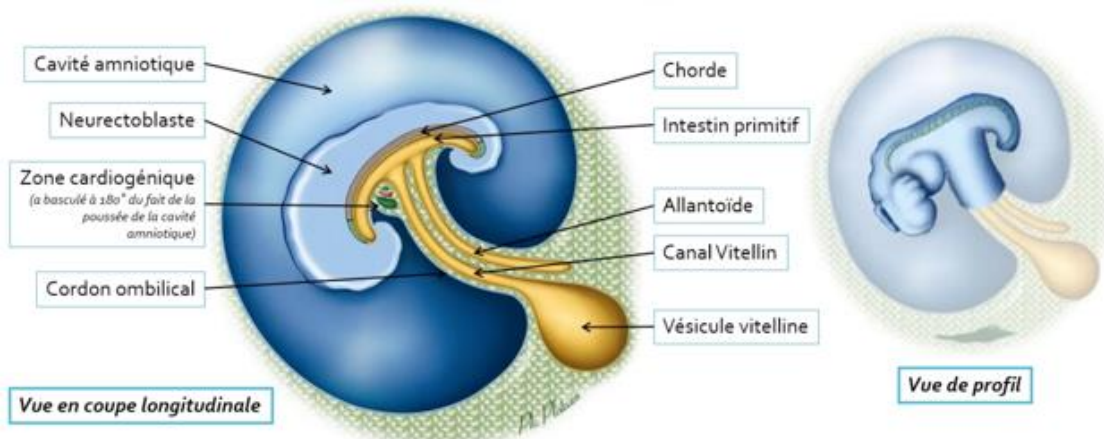
**D) Conséquences :**

En raison de ces 2 phénomènes de plicatures, le disque embryonnaire se replie sur lui-même. Le **disque embryonnaire tridermique** est devenu un **embryon cylindrique** entièrement délimité par l'**épiblaste secondaire** à l'origine de l'**épiderme**.

*Coupe transversale :*



*Coupe longitudinale :*



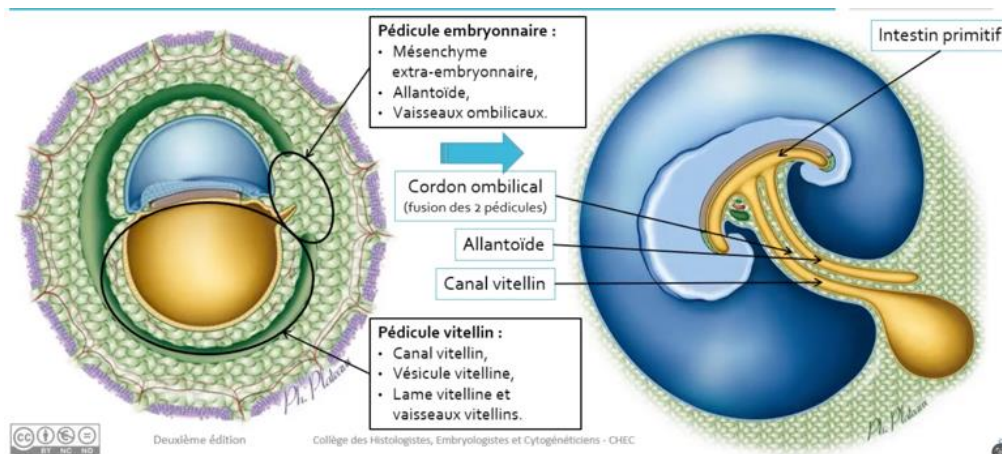
- La **VVII** est étranglée en son centre, la partie apicale et son toit sont internalisés dans l'**embryon** formant ainsi l'**intestin primitif** correspondant à un conduit entoblastique intra-embryonnaire.
- La partie intermédiaire (zone de l'étranglement) forme le **canal vitellin**.
- La partie restante, inférieure, forme la **vésicule ombilicale**, qui régressera ultérieurement.

On observe la formation du **pédicule vitellin** formé par le **mésenchyme extra-embryonnaire** de la lame vitelline (avec ses vaisseaux) enfermant le **canal vitellin** et la vésicule ombilicale.

Le **pédicule embryonnaire**, constitué de **MEE** renfermant l'**allantoïde** et les vaisseaux ombilicaux, va se rapprocher du **pédicule vitellin**, en raison de l'augmentation importante du volume de la **cavité amniotique**.

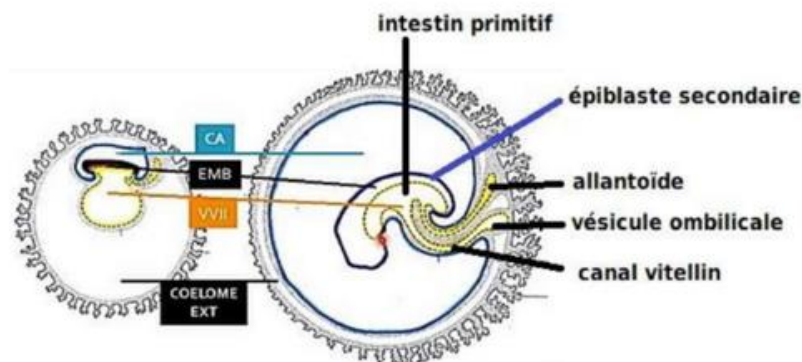
Ainsi la lame amniotique va être repoussé vers la lame choriale effaçant l'espace les séparant : le **coelome externe** va alors disparaître.

Les **pédicules vitellin et embryonnaire** se rapprochent et fusionnent : ce qui entraîne la formation du **cordón ombilical** qui relie la face ventrale de l'**embryon** à la sphère choriale.



Ainsi c'est lors de la **délimitation** que se forme le cordon ombilical. Il sera entièrement cerné par la paroi de la cavité amniotique. Il naît de la fusion des **pédicule embryonnaire (3) et vitellin (2)**. Il relie l'**embryon** à la sphère choriale. La **délimitation** embryonnaire a ainsi permis de passer d'un **embryon discoïde** à un **embryon tubulaire / cylindrique**.

**Pédicule vitellin = Canal vitellin + Vaisseaux vitelline + MEE**  
**Pédicule embryonnaire = Allantoïde + Vaisseaux ombilicaux + ME**  
**Cordon ombilical = Pédicule vitellin + Pédicule embryonnaire**



### 3) Évolution des 3 feuillets, début de l'organogenèse

#### A) Devenir du neur ectoblaste et de l'épiblaste secondaire

Petit rappel sur la semaine 3 (globalement entre le 19ème et le 21ème jour) : le premier feuillet auquel nous allons nous intéresser est l'ectoblaste.

L'ectoblaste va former : le neur ectoblaste et l'épiblaste secondaire (ensemble de l'ectoblaste qui ne s'est pas transformé en neur ectoblaste).

Sous l'influence d'un phénomène qu'on appelle l'induction neurale, l'ectoblaste présent sur la ligne médiane s'épaissit et se différencie en neur ectoblaste, depuis le pôle crânial où il sera le plus large, vers le pôle caudal.

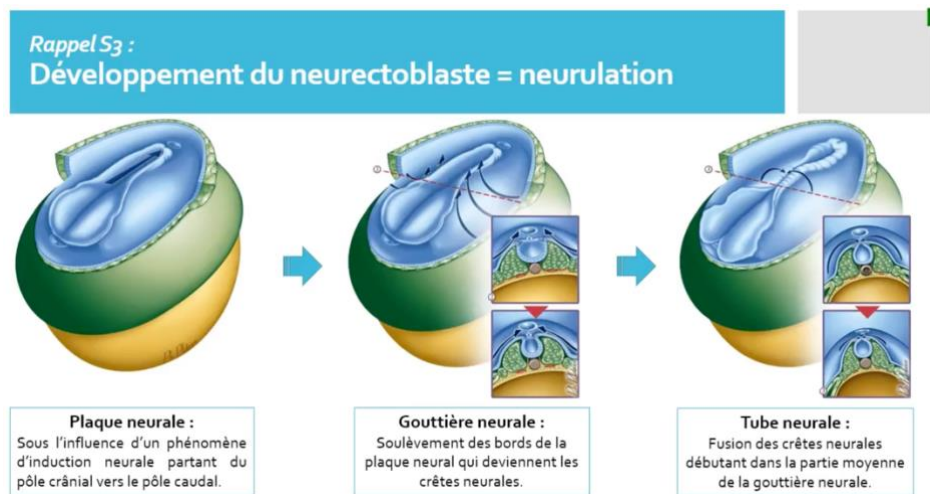
→ C'est la formation de la **plaque neurale**.

Les bords de cette plaque neurale se soulèvent ensuite pour devenir les **crêtes neurales**.

→ La plaque devient la **gouttière neurale**.

Au fur et à mesure de la remontée des **crêtes neurales**, les **crêtes neurales** se rejoignent sur la ligne médiane et se soudent, refermant ainsi la **gouttière neurale** qui devient alors le **tube neural**.

→ La gouttière neurale évolue en **tube neural**.

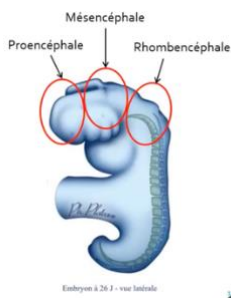


De plus, la **gouttière neurale** s'enfonce dans le mésenchyme sous-jacent pour être entourée de part et d'autre par le **mésoblaste para-axial** qui a subi une forte croissance (formation des **somites**).

Ce **tube neural** apparaît d'abord dans la partie moyenne de l'embryon puis progresse à la fois vers le pôle crânial et vers le pôle caudal au fur et à mesure du rapprochement des crêtes neurales « à la manière d'une double fermeture éclair ».

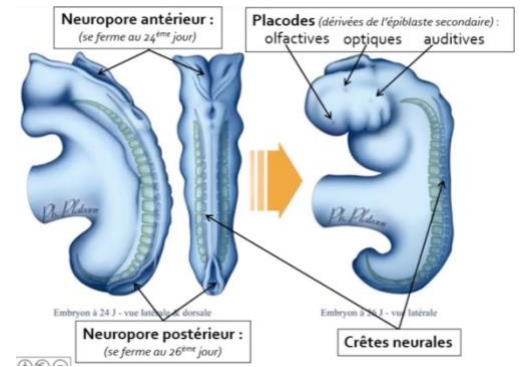
Le **tube neural** débute ainsi sa formation au cours de la 3ème semaine et il l'achève durant la 4ème semaine avec la fermeture des ouvertures :

- Fermeture du **neuropore crâniale** / **antérieur** au 24ème jour
- Fermeture du **neuropore caudale** / **postérieur** au 26ème jour



La partie crâniale du **neurectoblaste**, de loin la plus développée, est à l'origine du **cerveau**. A ce stade, elle se divise en **trois zones** plus dilatées qui seront à l'origine des différentes parties du **cerveau** et du **tronc cérébral** : le **proencéphale** en avant, le **mésencéphale** au milieu et le **rhombencéphale** en arrière. La partie caudale du **neurectoblaste**, plus fine, est à l'origine de la **moelle épinière**.

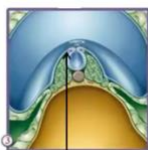
Le reste de l'**ectoblaste** devenu l'**épiblaste secondaire** évolue assez peu durant la 4e semaine, pour l'essentiel il est à l'origine de l'**épiderme**. Toutefois, c'est durant la 4e semaine et à partir de l'**épiblaste secondaire** que se développe les **placodes olfactives, optiques et auditives** qui interviennent dans la formation des **organes des sens** (les fosses nasales, l'œil et les oreilles).



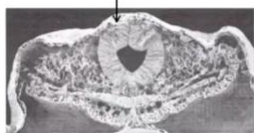
### B) Les crêtes neurales :

Les **cellules des crêtes neurales** sont des cellules très particulières qui se différencient du fait d'un gradient de l'**induction neurale** qui existe entre :

- Le **neurectoblaste**, où l'induction est importante
- Le reste de l'**ectoblaste** devenant l'**épiblaste secondaire**, où l'induction est nulle.



Crêtes neurales



D'après Langman (Ed. Pradel)

Les cellules présentes à l'interface entre ces deux zones subissent une induction intermédiaire qui va les conduire en 3 étapes de différenciation vers leur devenir de **cellules des crêtes neurales** :

1. Induction de la plaque neurale
2. Spécification des bords
3. Spécification des crêtes neurales

Une fois le **tube neural** fermé, les **cellules des crêtes neurales** subissent une transition épithélio-mésenchymateuse, c'est-à-dire que de **cellules épithéliales** elles se transforment en **cellules mésenchymateuses**, ceci signifie qu'elles présentent :

- Une perte du phénotype épithélial notamment une perte de leur capacité d'adhérence
- L'acquisition d'un phénotype mésenchymateux = l'acquisition d'une capacité migratoire

Elles rejoignent le chorion sous-jacent.

A partir de là, elles expriment un fort potentiel migratoire et se déplacent en de nombreux endroits de l'organisme (sous la dépendance de nombreux gènes de migration et de nombreux facteurs d'adhésion) pour se différencier en une impressionnante variété de tissus.

Elles participent ainsi à la formation :

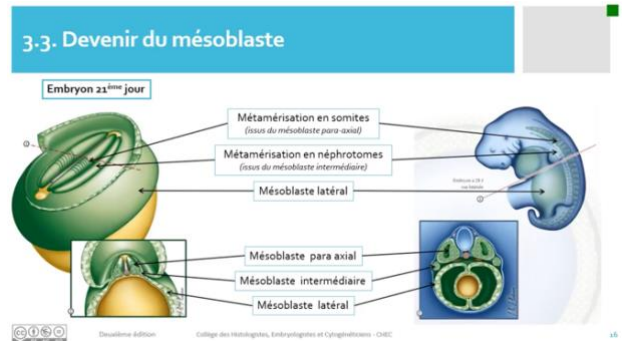
De la dent	De l'oreille moyenne	Du crâne	Des ganglions rachidiens	De la médullosurrénale
------------	----------------------	----------	--------------------------	------------------------

**Point pathologie** : Les pathologies liées à une anomalie de la formation, de la migration, de la différenciation ou de la prolifération des crêtes neurales, bien que rares, sont très nombreuses et ont une grande variété de phénotypes. On les appelle les **neurocristopathies**.

### C) Devenir du mésoblaste :

Le **mésoblaste** qui s'est formé au cours de la **gastrulation** se divise à la fin de la 3ème semaine en 3 parties distinctes :

- **Mésoblaste para-axial**, le plus proche de la chorde
- **Mésoblaste intermédiaire**
- **Mésoblaste latéral**



Le **mésoblaste latéral** est lui-même divisé en deux feuillet :

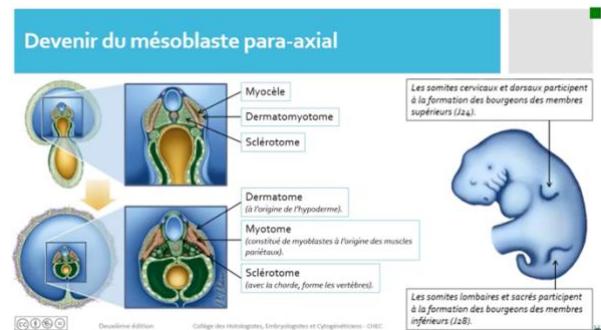
un feuillet **somatopleural** au contact de l'**épiblaste secondaire** et un feuillet **splanchnopleural** au contact de l'**entoblaste**.

Dès la fin de la 3ème semaine :

- **Mésoblaste para-axial** se métamérise = se segmente, chacune de ses « tranches » est appelée **somite**
- **Mésoblaste intermédiaire** se métamérise en néphrotomes
- **Mésoblaste latéral** ne se métamérise pas

#### ⇒ **Mésoblaste para-axial**

Bien que la métamérisation des **somites** commence dès la 3ème semaine, ils n'atteignent leur nombre maximal qu'au **J40**. A noter que cette apparition progressive suit un rythme différent d'une espèce à l'autre.



Par ailleurs, cette métamérisation des **somites** se fait en 2 étapes :

- 1<sup>ère</sup> étape : formation des **somatomères**.
- 2<sup>ème</sup> étape : formation des **somites** : durant S4, chaque somatomère (**à l'exception des somites céphaliques**), se creuse d'une cavité liquidienne appelée **myocèle**. Ils prennent alors le nom de **somites** alors que les 7 paires de somatomères céphaliques restent les somatomères.

Puis chaque **somite** se divise en 3 parties :

- Le **dermatome** qui est à l'origine de l'hypoderme
- Le **myotome**, constitué de myoblastes, qui formera les muscles de la paroi
- Le **sclérotome** à l'origine de la formation des vertèbres

Par ailleurs, au niveau de certains métamères, les cellules des **somites** migrent latéralement et soulèvent l'**épiblaste secondaire** pour constituer les bourgeons des membres :

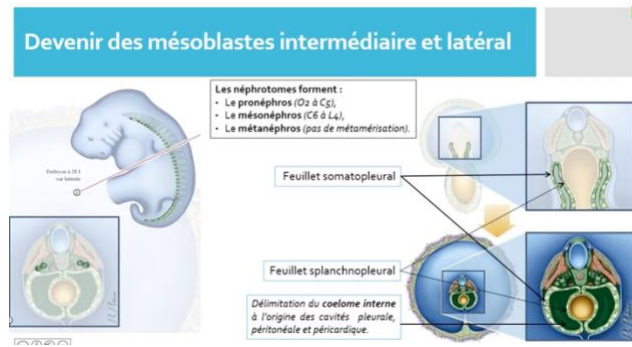
- Bourgeon des membres **supérieurs** : issus des **somites cervicaux et thoraciques** apparaissent à **J24**
- Bourgeon des membres **inférieurs** : issus des **somites lombaires et sacrés**, apparaissent à **J28**

#### ⇒ **Mésoblaste intermédiaire**

Le **mésoblaste intermédiaire** forme le **cordon néphrogène** et se métamérise également, du moins en partie, en **néphrotomes**.

Les néphrotomes :

- Entre O2 et C5 : les plus hauts, forment le **pronéphros** qui est une structure transitoire vouée à disparaître
- Entre C6 à L4 : forment le **mésonephros** qui participe à la formation des gonades mâles, du tractus génital masculin et des voies urinaires sus vésicales
- La partie terminale du **cordon néphrogène** : forme le blastème métanéphrogène qui avec le bourgeon urétéral formera le **métanéphros** à l'origine des reins.



⇒ **Mésoblaste latéral**

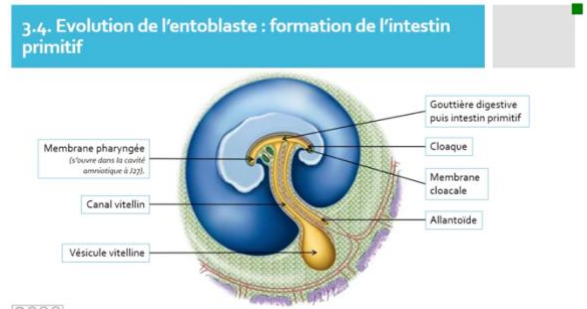
Le **mésoblaste latéral** est divisé en deux feuillet :

- Un **feuillet somatopleural** au contact de **l'épiblaste II**
- Un **feuillet splanchnopleural** au contact de **l'entoblaste**

Ces deux feuillet délimitent une cavité : le **coelome interne** (différent du **coelome externe**). Ils seront à l'origine des différentes séreuses de l'organisme : le **péricarde**, la **plèvre** et le **péritoine**.

**D) Devenir de l'entoblaste :**

Le **toit** de la **vésicule vitelline** tapissé d'**entoblaste** se tubulise pour former la gouttière digestive puis l'intestin primitif. Il reste en communication avec la **vésicule vitelline** par l'intermédiaire du **canal vitellin** et avec **l'allantoïde**.



Il est fermé à :

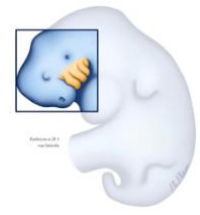- Son pôle **crânial** par la **membrane pharyngée** qui se perforera pour donner l'ouverture de la bouche
- Son pôle **caudal** par la **membrane cloacale** qui se divisera en membrane uro-génitale et en membrane anale au moment de la division du cloaque avant de se perforer elles aussi

In fine, **l'entoblaste** sera à l'origine de nombreux **épithéliums** de l'organisme, qu'ils soient de revêtements ou glandulaires. Il participera notamment à la formation de l'appareil digestif.

**E) Les arcs branchiaux ou arcs pharyngiens**

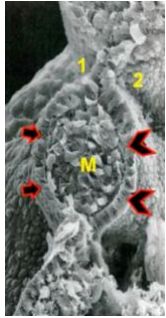
On note l'apparition :

- Poches branchiales entoblastiques au niveau de **l'entoblaste** pharyngien
- Poches ou sillons branchiaux épiblastiques au niveau de **l'épiblaste secondaire**.



Ces arcs sont au nombre de 5 et apparaissent pour l'essentiel au cours de la 4<sup>ème</sup> semaine :

- Le 1er à **J22**
- Le 2ème et 3ème à **J24**
- Le 4ème et 6ème à **J29**
- Le cinquième n'existe pas dans l'espèce humaine (dates non précisées)



Ils sont limités :

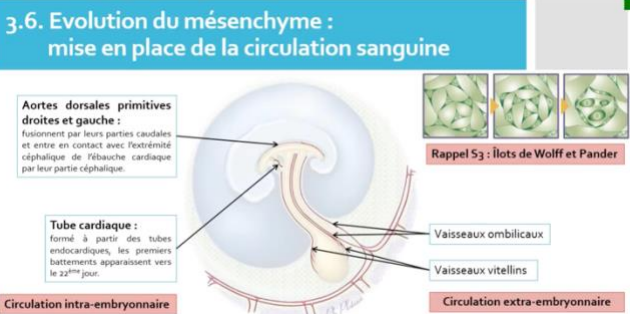
- A l'intérieur par l'**entoblaste** (grosses flèches noires et rouges)
- A l'extérieur par l'**épiblaste II** (grosses flèches noires et rouges)
- Latéralement, entre chaque arc, par les poches et les sillons épiblastiques (1) et entoblastiques (2)

Et ils sont constitués à l'intérieur de **MIE** dont une partie tire son origine des **crêtes neurales**.

Ils participent à la formation d'un grand nombre de structure de la partie inférieure de la tête et du cou, comme la mâchoire, la langue, l'oreille moyenne ou le pharynx.

### **F) Évolution du mésenchyme :**

Vous avez vu au cours de la 3<sup>ème</sup> semaine que se formaient les **îlots de Wolff et Pander** au sein du **MEE**.



Les cellules présentes à la *périphérie* de ces îlots sont à l'origine des cellules de l'endothélium vasculaire (paroi des vaisseaux). Les *cellules centrales*, elles, se transforment en précurseurs sanguins à l'origine des cellules sanguines notamment GR et GB.

Ces îlot fusionnent ensuite pour former les premiers vaisseaux sanguins.

Cette formation de vaisseaux se poursuit au cours de la 4<sup>ème</sup> semaine, aussi bien dans le **MEE** que dans le **MIE**.

Ainsi dès la 4<sup>ème</sup> semaine se forme l'ébauche de la circulation sanguine.

La circulation extra-embryonnaire est alors constituée :

- Des vaisseaux de la sphère choriale
- Des vaisseaux vitellins
- Des vaisseaux ombilicaux qui cheminent dans le cordon ombilical nouvellement formé.

La circulation intra-embryonnaire est constituée :

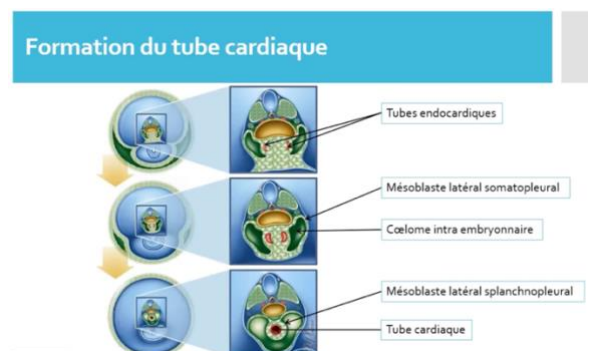
- De **tube cardiaque** formé à partir des tubes endocardiques
- Des **aortes dorsales** fusionnées dans leur partie caudale et qui entrent en contact avec l'extrémité céphalique de l'ébauche cardiaque par leur pôle céphalique
- Des **veines cardinales**

Les premiers battements du tube cardiaque sont observables vers le **J22** du développement embryonnaire.

Durant la 3<sup>ème</sup> semaine, la **zone cardiogénique** à l'origine du cœur est située en avant de la membrane pharyngienne.

Lors de la **délimitation** cette zone **bascule** à la face ventrale de l'**embryon** pour occuper sa place définitive. Elle est constituée d'un mélange de **mésoblaste** et de **MIE**.

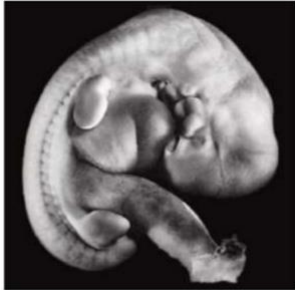Au sein de ces tissus vont se former deux tubes : **les tubes endocardiques**. Initialement latéraux, ils se rejoignent sur la



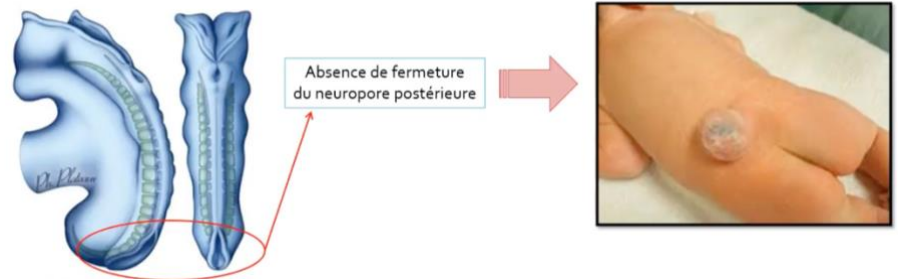
ligne médiane pour former l'ébauche du cœur : **le tube cardiaque**.

Ce tube cardiaque est entouré par :

- Du **mésoblaste latéral splanchnopleural** à l'origine du **péricarde viscéral**
- Le **coelome interne** est à l'origine à ce niveau de la **cavité péricardique**
- Du **mésoblaste latéral somatopleural** est à l'origine du **péricarde pariétal**



Embryon à la fin de la 4<sup>ème</sup> semaine de développement embryonnaire !



**Point pathologie** : Si nous avons une absence de fermeture du neuropore postérieur, il risque de se former une **Spina bifida** (bas du dos du bébé à la naissance). Ainsi en guise de prévention, il est indispensable d'avoir une supplémentation en **Acide Folique** pour toutes les femmes exprimant le désir de grossesse.

#### **4) Conclusion :**

La 4<sup>ème</sup> semaine est la semaine de la délimitation et du passage d'un embryon discoïde plat à tubulaire délimité. Ceci se fait par une croissance plus importante structures dorsales (neurectoblaste, épiblaste II, cavité amniotique) par rapport aux structures ventrales (entoblaste et VV)

C'est également la semaine de la fermeture du tube neural, de la métamérisation de l'embryon, de l'apparition des ébauches des membres et de la formation de l'ébauche du système vasculaire, intra-embryonnaire.

Les crêtes neurales débutent leur transition épithélio-mésenchymateuse et les arcs branchiaux se forment. Ce sont deux structures embryonnaires qui auront un rôle majeur dans l'organogénèse.

– FIN –