

La mise en place du cœur

PS : cette fiche n'a pas pu être corrigée par la prof (pour le moment) mais est complète (sans actualisation 2025 vu que vous n'avez pas encore eu cours).

+++ SCHEMA+++ ce cours c'est beaucoup de visualisation c'est pourquoi je tenais vraiment à vous l'expliquer en vidéo.

Mes explications sont *en italiques*

Les points importants sont **en gras** ou/et soulignés

Les dates sont **en rouges**

I – plicature du tube cardiaque

II – déplacement des cavités

III – cloisonnement des cavités

1. Cloisonnement auriculo-ventriculaire
 - A. Bourgeons endocardiques
 - B. Septum intermedium
2. Cloisonnement auriculaire et formation des oreillettes
 - A. Septum primum
 - B. Septum secundum
3. Cloisonnement ventriculaire
 - A. Septum inferius

I. Plicature du tube cardiaque

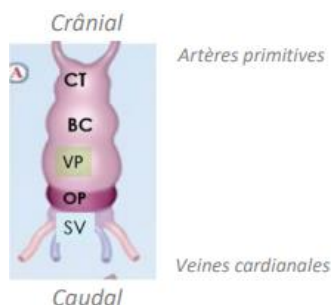
À la **4^{ème} semaine de développement**, on peut observer le tube cardiaque qui est cylindrique.

Le tube cardiaque va subir différents **mécanismes de plicature**, de **déplacement des cavités** et de **cloisonnement** pour aboutir au cœur adulte composé de 4 cavités :

Ce tube cardiaque est formé de céphalique (= crânial) en caudal par :

Le conotruncus (CT),	d'où repartiront les artères primitives
Le bulbus cordis (BC),	qui formera le ventricule droit
Le ventricule primitif (VP),	qui formera le ventricule gauche
L' oreillette primitive (OP)	qui formera les oreillettes droite et gauche
Le sinus veineux (SV)	où s'abouchent notamment les veines cardinales

// la prof prend l'exemple d'un tuyau d'arrosage qui va se plier pour imaginer la plicature du tube cardiaque //



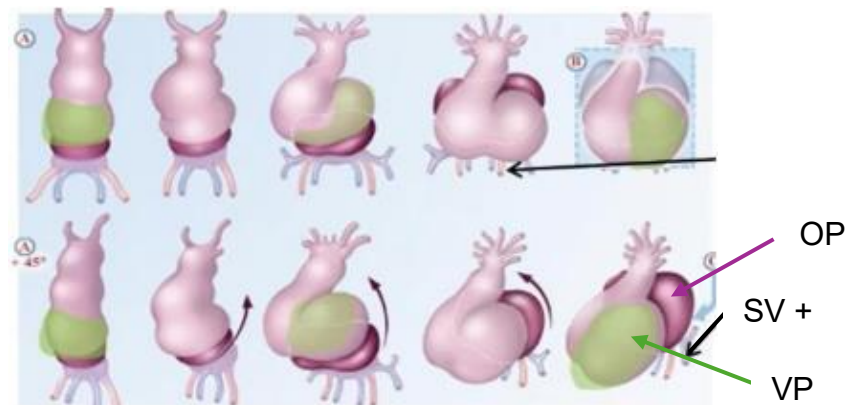
À la **4^{ème} semaine**, la **croissance du tube cardiaque plus rapide que la cavité péricardique** entraîne un **phénomène de plicature** du tube cardiaque et de déplacement des cavités primitives à l'intérieur de la cavité péricardique.
Imaginez vous une chenille dans son cocon qui grandit pour devenir un papillon, mais que le cocon est incassable. La chenille serait obligée de se contorsionner dans son petit cocon. C'est ce qu'il se passe pour le tube cardiaque, celui-ci par sa croissance plus rapide, devient trop grand pour rester droit dans la cavité péricardique et donc se plicature.

Ce **phénomène de plicature** s'effectue dans **deux plans/axe de l'espace** :

-**Plicature/coupe sagittale** (=de profil)

L'**oreillette primitive** (en violet foncé) vient se placer en arrière du **ventricule primitif** (en vert).

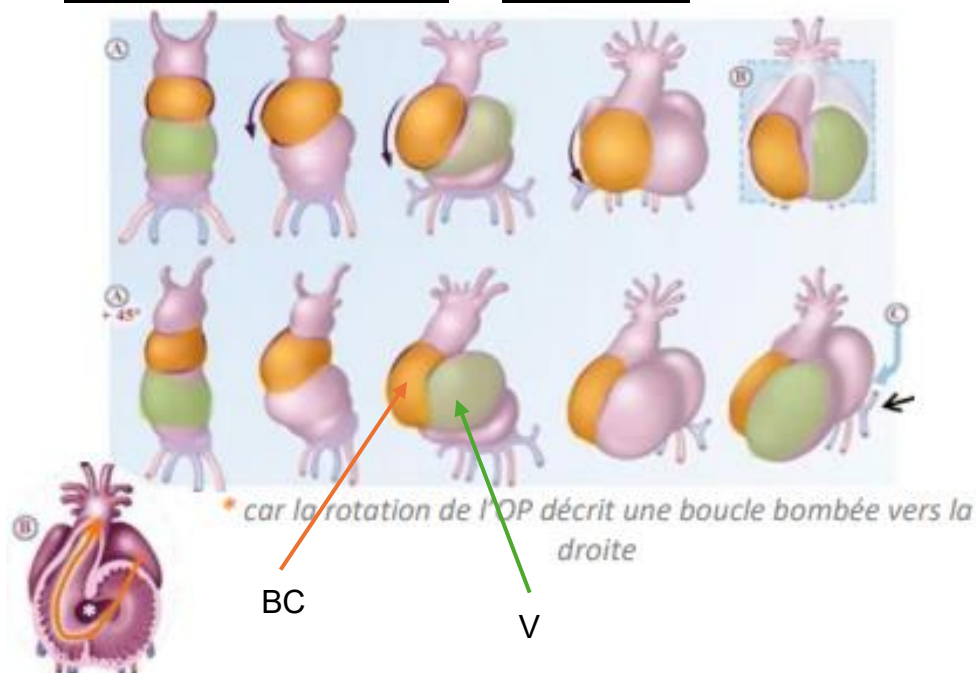
En remontant elle entraîne avec elle, le **sinus veineux** (en bleu) et l'abouchement des vaisseaux afférents. C'est là où vont s'accrocher le **canal de Cuvier** et les **veines cardinales**.



-**Plicature/coupe frontale** (=de face)

Le **bulbus cordis** vient se placer à droite du **VP**.

On parle de **boucle à convexité droite** ou **situs solitus**.



Il est important de comprendre que ces 2 plicatures, sur les 2 plans (frontale et sagittale) se font en même temps, **simultanément** (pas successivement).

- Anomalies embryonnaires génétiques

Les bascules, plicatures et modifications se font grâce à des **flux intra embryonnaires** qui sont liés à l'expression de différents gènes. On retrouve au pôle apical de certaines **cellules des cils**. Pour faire une boucle à convexité droite, ils battent tous dans le même sens.

Mais parfois, il y a des malformations génétiques. Les cils ne battent pas correctement. On appelle ça un **situs inversus**.

Il y a des patients qui ont, donc, le cœur qui est mal positionné. Il est positionné dans la partie droite du thorax au lieu d'être positionné dans la partie gauche. Tout est inversé.



À la fin de la plicature, l'oreillette primitive s'élargit et se plaque à la face postérieure du bulbus cordis et du ventricule primitif.

L'oreillette primitive formera les oreillettes droite et gauche.

Le bulbus cordis formera le futur ventricule droit et le ventricule primitif donnera le futur ventricule gauche. (répétition)

II. Déplacement des cavités

Pour comprendre la formation et le déplacement des cavités, il ne faut pas oublier que **le tube cardiaque primitif** est creusé d'une lumière et qu'il est composé de différentes cavités superposées les unes sur les autres.

Après les différents phénomènes de plicature, la lumière centrale prend le nom de **canal auriculo-ventriculaire (CAV)**.

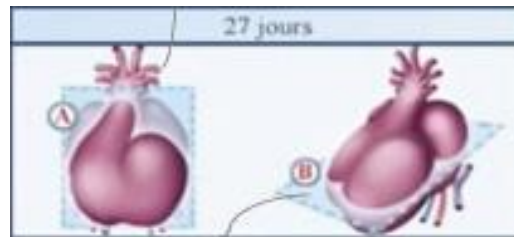
Tout d'abord, il fait communiquer la **partie gauche** de l'oreillette primitive avec le ventricule primitif.

Puis, vers la **5^{ème} semaine**, ce CAV s'élargit **vers la droite** mettant ainsi en communication la partie droite de l'oreillette primitive avec le bulbus cordis.

Ainsi, **l'agrandissement du CAV permet de mettre en communication la partie gauche et droite du cœur**.

*Petit schéma fait maison
de la formation du CAV
Passez mon schéma si vous le
Comprenez pas*



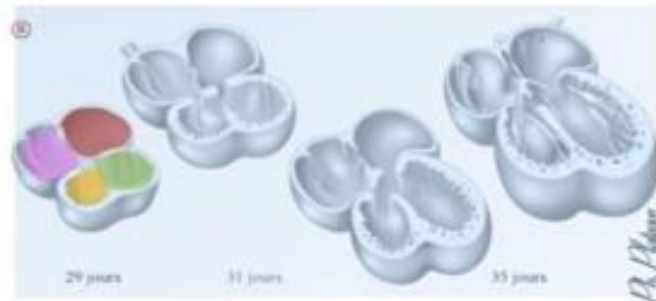


Partie G OP

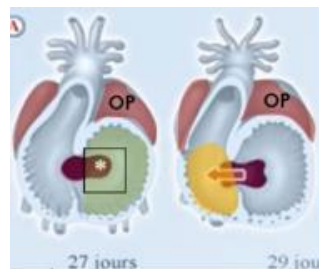
Ventricule Primitif

Partie D OP

Bulbus Cordis



Coupe transversale du cœur à quatre cavités



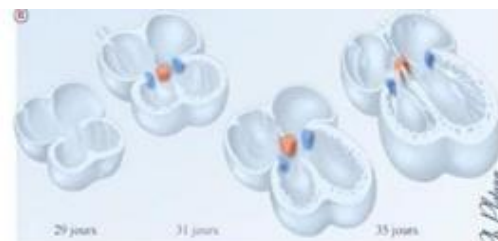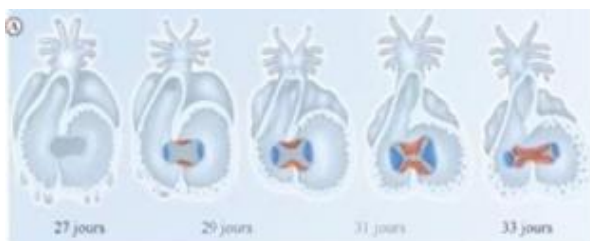
III. Cloisonnement des cavités

1. Cloisonnement auriculo-ventriculaire

A. BOURGEONS ENDOCARDIQUES

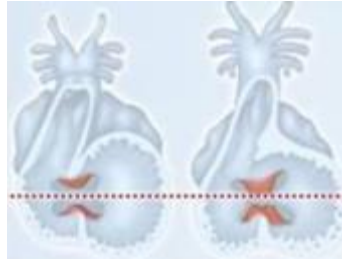
Ce cloisonnement apparait par le développement des **4 bourgeons endocardiques** qui sont des saillies d'endocarde issues des bords latéraux du CAV :

- **2 bourgeons principaux** : en position **antéro-supérieure** et **postéro-inférieure** (en orange)
- **2 bourgeons accessoires** : situés à **droite** et à **gauche**, sur les bords latéraux (en bleu)

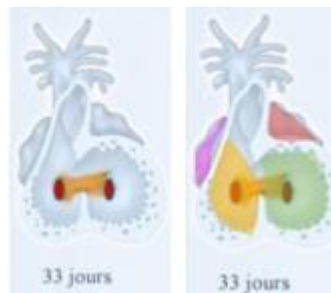


B. SEPTUM INTERMEDIUM

Les **bourgeons principaux** (orange) se rejoignent et fusionnent sur la ligne médiane, formant alors une première cloison que l'on nomme **septum intermedium**.

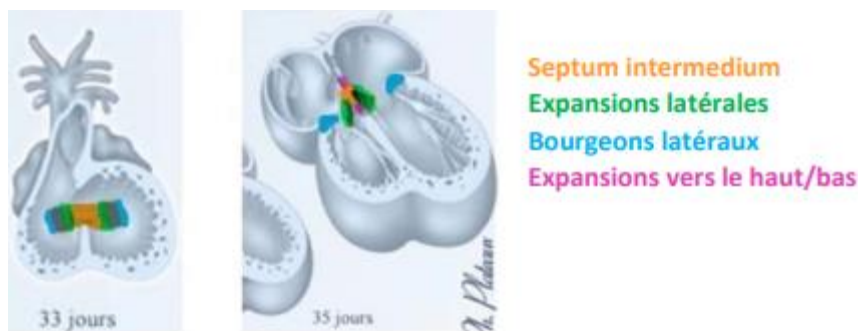


Ce septum vient diviser le CAV en **deux orifices auriculo-ventriculaires droit et gauche** qui mettent en relation de chaque côté l'oreillette primitive et le futur ventricule correspondant (bulbus cordis à droite et ventricule primitive à gauche).



Le **septum intermedium** (orange) va ensuite émettre des expansions dans tous les plans de l'espace :

- Des expansions latérales (vert) de chaque côté qui vont rejoindre les bourgeons latéraux (bleu), et ainsi former les **valvules des orifices auriculo-ventriculaires**
- Une expansion vers le haut (rose), qui va participer au **cloisonnement inter-auriculaire**
- Une expansion vers le bas (rose), qui participera au **cloisonnement interventriculaire**



2. Cloisonnement auriculaire et formation des oreillettes

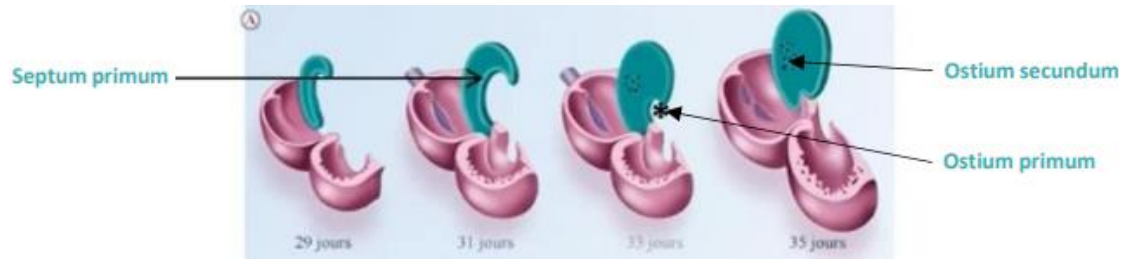
A. SEPTUM PRIMUM

Le septum primum est une cloison qui naît du toit de l'oreillette primitive et qui se développe **vers le bas** en direction du septum intermedium pour former une cloison **incomplète**.

- ➔ Elle laisse persister un orifice de passage que l'on nomme **ostium primum** qui **maintient la communication entre les 2 moitiés de l'OP**.

→ Dans un second temps, cette cloison se complète et se soude au septum intermedium, faisant **disparaître l'ostium primum**.

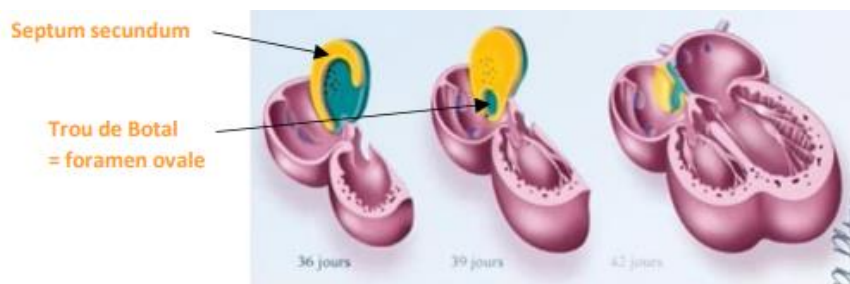
Ensuite, un phénomène d'**apoptose** fait apparaître dans la partie supérieure du septum primum, un nouvel orifice qui a un aspect criblé et que l'on nomme **ostium secundum**.



B. SEPTUM SECUNDUM

Pendant la **6^{ème} semaine**, une 2^{ème} cloison apparaît à droite du septum primum → C'est le **septum secundum**. Elle se développe vers le bas, s'accôle au septum intermedium et reste également **incomplète++** dans sa partie inférieure.

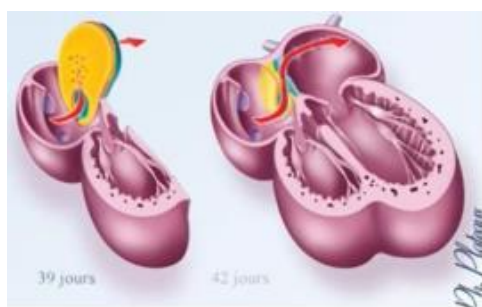
→ Il persiste un orifice en chicane, qu'on appelle **Trou de Botal** ou **Foramen Ovale**.



Le trou de Botal ou foramen ovale maintiendra jusqu'à la **naissance** (mise en plac de la circulation pulmonaire) la communication et le passage du sang entre les oreillettes droite et gauche.

La partie inférieure du septum primum vient constituer un tapis, clapet, que l'on nomme également **la valvule du foramen ovale**. Elle est soulevée à chaque passage du flux sanguin et elle empêche le sang de refluer dans l'autre sens (septum primum -> valve anti-reflux).

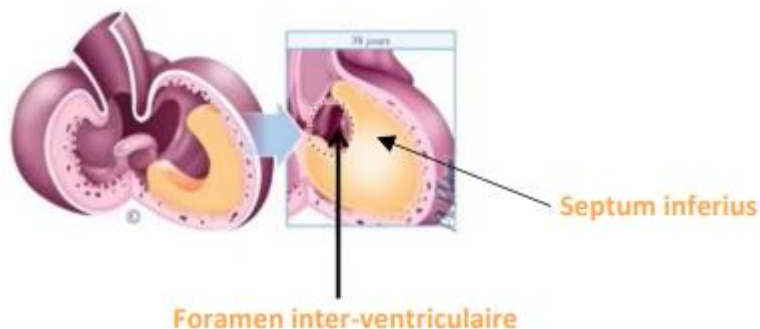
!! septum primum -> ostium primum + ostium secundum
Septum secundum -> foramen oval = trou de Botal !!



Flèche rouge -> mécanisme en chicane (=série de virages)

3. Cloisonnement ventriculaire
 A. SEPTUM INFERIUS

Ce cloisonnement a lieu à la **fin de la 4^{ème} semaine** à partir d'une crête musculaire. Cette crête musculaire va s'agrandir vers le haut, en direction des bourrelets endocardiques du canal auriculo-ventriculaire, du septum intermedium, et séparer les ventricules gauche (ancien VP) et droit (ancien BC), en formant le **septum inferius**. Encore une fois, cette cloison demeure incomplète++, du moins au début, et laisse persister un orifice de communication entre le bord supérieur du septum inferius et le septum intermedium, que l'on nomme le **foramen inter-ventriculaire**



Cet **orifice se fermera avant la naissance**. Sa persistance après la naissance est responsable de pathologies. Sinon il y aurait une communication entre du sang riche en oxygène et pauvre en oxygène, le bébé serait en détresse respiratoire.

Cloisonnement	auriculo-ventriculaire	inter-auriculaire		interventriculaire
Cloison	Septum intermedium	Septum primum	Septum secundum	Septum inferius
Orifices	2 orifices auriculo-ventriculaire	<ul style="list-style-type: none"> ➤ Ostium primum ➤ Ostium secundum (par apoptose) 	Trou de Botal ou Foramen ovale	Foramen inter-ventriculaire

→ Ces orifices se forment par cloisonnement incomplet sauf l'ostium secundum

📅 Récap des dates :

- Début S4 = tube cardiaque
- Au cours de la S4 = plicature du tube cardiaque
- Fin de la S4 = formation du **septum inferius**
- S5 = le CAV migre vers la droite
- S6 = formation du **septum secundum**

📌 Mnémo :

♣ Pour mémoriser l'ordre caudo-cranial des cavités du tube cardiaque :
 (Sinus, **OP**, **VP**, **BC**, Conotruncus)

→ le Soleil Offre un Vent Bien Chaleureux
(so poétique) / sinon : « Sauve (SOV) Bradley Cooper »

Merci à ma veille, Emisphère, pour ce petit récap de dates et ces mnémos <3

RECAP en listing (pour vos petites révisions rapides mais pas suffisant en lui seul)

Plicature : sagittale + frontale **4S**

Canal auriculo-ventriculaire : D <- G 5S**Cloisonnement auriculo-ventriculaire**

4 bourgeons endocardiques :

- Septum intermedium : à partir des 2 bourgeons principaux
- Orifices auriculo-ventriculaire : D et G + Valvules : à partir des 2 bourgeons D et G

Cloisonnement inter auriculaire

Septum I

- Ostium I (en bas) -> se referme
- Ostium II (en haut) -> formé par apoptose

Septum II (à droite) 6S

- Trou de Botal = foramen oval
- Valvule (formé par septum I -> tapis)
- Chicane (1 sens)

Cloisonnement interventriculaire 4S

Septum inferius (musculaire)

- Foramen interventriculaire (en haut) -> se referme avant naissance sinon PATHO

RECAP en schéma (fait avec tout mon amour on ne juge pas mes capacités de dessiner)

Place aux dédis :

Dédicace à ma MAMAN et à ma SŒUR parce que ce sont des femmes incroyables, qui m'inspirent tous les jours et qui me soutiennent.

C'est la seule dédi que je ferai aujourd'hui parce qu'elles méritent d'avoir une dédicace seule et de briller comme des stars <3