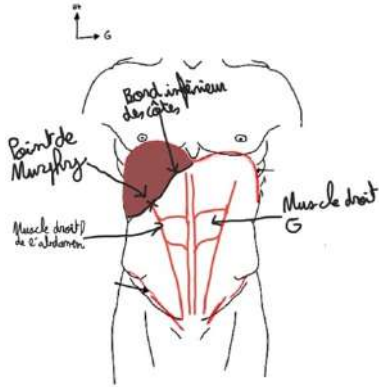


VI. Hile Hépatique :

Le hile, pédicule hépatique désigne l'ensemble des éléments vasculaires, biliaires et nerveux qui vont et viennent de la face inférieure du foie.

A) Projection du hile :

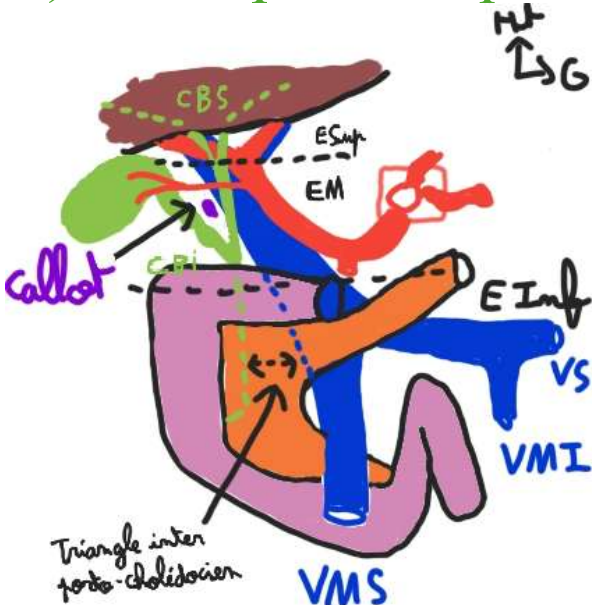


Le hile se projette au niveau du Point de Murphy, c'est le point vésiculaire cutanée de projection du hile et de la vésicule biliaire.

Il est situé à l'intersection entre le bord inférieur des côtes et le bord droit du muscle grand droit de l'abdomen.

Une douleur à ce niveau sera évocatrice de pathologies hépto-biliaires.

B) Description du pédicule :



Le pédicule est constitué de 2 éléments :

- Éléments fonctionnels : ++ qui amènent le sang au foie pour qu'il assure ses fonctions ou évacuer la bile (voies biliaires)

en ARRIÈRE : la **Veine Porte** qui amène le sang que le foie va filtrer

en AVANT à GAUCHE : l'**Artère Hépatique Propre**

en AVANT à DROITE : les **voies biliaires** qui excrètent la bile fabriquée par le foie

- Éléments nourriciers : permettent de maintenir le foie en vie
éléments nerveux, vasculaires et lymphatiques

1. Veine porte : le ++ important

Elle draine le sang veineux provenant de l'intestin.
Elle est formée par la réunion de 3 veines :

- VMS** : draine le sang de l'intestin grêle + partie droite du côlon
- VMI** : draine le sang de la partie gauche du côlon et du rectum
- Veine splénique** : draine le sang de la rate

Elle est en **ARRIÈRE**, oblique, dirigée vers le haut et la droite.
Elle se forme par la réunion de la **VMS** et du **Tronc Spléno-mésaraïque** (=réunion de la **VMI** et **Veine Splénique**) en ARRIÈRE de l'Isthme du pancréas.

Lorsqu'elle pénètre dans le parenchyme hépatique la VP se divise en 2 :
Une branche Portale Droite qui continue l'axe du tronc porte
Une branche Portale Gauche qui part à 90°

2. Artère hépatique Propre :

Le TC 1^{ère} branche à destinée viscérale de l'AO, donne **3 artères** : A Gastrique Gauche, A Splénique et A Hépatique commune.
L'A Hépatique commune devient **Hépatique propre** après avoir donné **l'A Gastro-duo**.
Elle est **ANTÉRIEURE** et à **GAUCHE**.
Ses collatérales son l'artère gastrique droite et l'artère cystique.
L'A Hépatique propre se divise au niveau du hile en : Hépatique Gauche et Droite.

3. Conduit biliaire : élément ventral et droit du hile

C. **Segmentation hilaire** :

Les 3 étages du pédicule hépatique :

-L'étage supérieure, hilaire :

- Lieu des divergences des éléments : portale et artère hépatique, et de convergences : convergence biliaire sup

-L'étage moyen, pédiculaire :

- Entre la CBS en haut (étage sup) et la convergence biliaire inf : voie biliaire princip + conduit cyst
- C'est le pédicule proprement dit, car c'est ici que les éléments se regroupent
- On y retrouve la voie biliaire principale
- Le **triangle de Callot** est constitué par en HAUT l'artère cystique (vascularise la vésicule), en DEDANS le conduit biliaire principal, et en DEHORS le conduit cystique.
Il est visible en tirant la vésicule vers le haut et la droite et donc important lors de chirurgie.

-L'étage inférieur, rétro-duodéal :

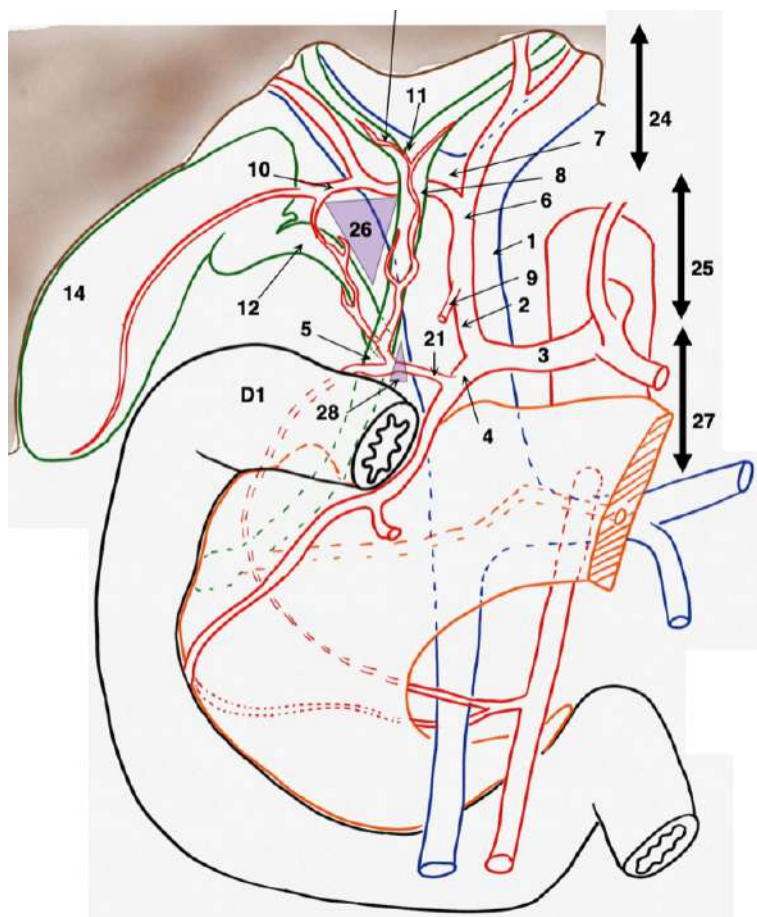
Le triangle inter-porto-cholédocien formé par l'écartement entre la VP et le cholédoque.

On retrouve le canal cholédoque

Et la Veine Porte qui se forme en regard de l'isthme du pancréas

Petit omentum = double feuillet de péritoine, tendu entre le pédicule hépatique et la petite courbure de l'estomac. Il permet de protéger le hile.

Il faudra ouvrir le petit omentum pour opérer le pédicule hépatique.



1 : VP

2 : A. Hépatique P

3 : A. Hépatique C

4 : A. Gastro duo

9 : A. Gastrique D

10 : A. Cystique

21 : Arcade pancréatico-duodénale

14 : Vésicule biliaire

12 : Conduit cystique

8 : Voie biliaire principale

5 : Cholédoque

11 : CBS

13 : CBI

24 : Étage supérieur Hilaire

25 : Étage moyen Pédiculaire

26 : Triangle de Calot

27 : Étage inférieur Rétro-duodéal

28 : Triangle inter-porto cholédocien

Rajout : (OMG j'ai précisé les rajouts... ça y'est vs êtes content mdr)

Mais avant ça petit rappel :

- La Bile a pour rôle principal : la **digestion** et **l'absorption des graisses**, **l'élimination du cholestérol** et des déchets, l'absorption des vitamines liposolubles, etc. ...
- Les **voies biliaires** = conduits biliaires hépatiques D et G, voie principale, voie accessoire cystique, et cholédoque

Pathologie des voies biliaires :

Innervation des voies biliaires :

(Assurée par le plexus cœliaque et le tronc antérieur du X.) Cf. estomac

La sensibilité douloureuse est véhiculée par le nerf grand nerf splanchnique droit ainsi que le **nerf phrénique DROIT.** (On est à DROITE)

C'est important à savoir en sémiologie car : les **nerfs phréniques, supra-claviculaires et scapulaires** ont des **origines nerveuses communes** :

- Phréniques : racines en C4 mais aussi en C3 ou C5
- Supra-claviculaires : en C4
- Scapulaires : vers C5 et C6

Si bien qu'en cas d'irritation sous diaphragmatique (affection splénique, hépatique, sous phrénique, biliaire, ...) on peut se retrouver avec une douleur qui irradie au niveau scapulaire et cervical (en gros ça fait mal en avant au niveau de l'épaule et clavicule, et en arrière pour la scapula)

C'est ce que l'on appelle le **signe de Kehr** : c'est la projection scapulaire et cervicale des douleurs biliaires. (Ou autre si vous avez compris)

Donc en cas de pathologies biliaires, cela peut se manifester par une douleur scapulaire et claviculaire DROITE.

L'angiocholite :

Inflammation et infection grave des canaux biliaires à la suite d'une obstruction par des calculs biliaires. Une **lithiase biliaire** peut donc aboutir à une inflammation.

3 symptômes sont caractéristiques de l'angiocholite et sont regroupés sous le nom de **Triade de Charcot :**

- Fièvre (généralement > 38°C)
- Ictère
- Douleur biliaire à type de colique hépatique

Colique hépatique :

Douleur au niveau du foie et de la vésicule biliaire due à la présence de **calculs** dans la vésicule et/ou les voies biliaires. *(Cf. le petit rappel)*

(Donc douleur **de l'Hypochondre droit**, irradiant dans la scapula, épaule)
*(Rappel : la bile contient des sels biliaires, du **cholestérol**, ...)*

En cas de sursaturation en cholestérol, celui-ci peut précipiter et ainsi former des cristaux. Avec le temps, ces caillots vont grossir pour former des calculs et migrer vers les voies biliaires empêchant l'écoulement de la bile (par obstruction de celles-ci), et provoquant une douleur intense : la colique hépatique.

Lors d'un repas riche, contenant des aliments riches en cholestérol et en gras, la vésicule biliaire va être très sollicitée afin de solubiliser les graisses (grâce aux sels biliaires qui facilitent leur digestion en les émulsifiants), ce qui va aggraver la douleur.
(La bile doit être excrétée dans le D2 pour faire son job mais les voies sont bouchées donc douleurs)

De plus en cas d'excès de cholestérol au niveau du foie (à la suite d'un régime trop riche), ce dernier sera excrété (et non plus stocké car en excès) via la bile, aggravant la formation des calculs. (Biliaires ou dans la vésicule)

(La colique hépatique est « transitoire », si l'obstruction du canal cystique persiste et entraîne une inflammation de la vésicule, on parle de cholécystite)

Cholécystite lithiasique :

Inflammation, infection de la vésicule due à une **lithiase du canal cystique**. Cela se manifeste par des douleurs, accompagnées de fièvres persistantes, parfois nausées et vomissements.

*Par définition, une cholécystite aiguë est presque toujours précédée ou accompagnée d'une colique hépatique mais toute colique hépatique ne devient pas une cholécystite.
Une cholécystite peut évoluer en angiocholite si l'infection se propage à la voie biliaire principale, car l'angiocholite « ne touche pas » le conduit cystique.*

VII. Foie :

Le foie est indispensable à la vie et possède **4 fonctions principales :**

- -Filtration/épuration du sang intestinal véhiculé par le tronc porte
- -Synthèse des facteurs de coagulation (=hémOstase)
- -Stockage énergétique, du glycogène
- -Synthétise et sécrète la bile, permettant ainsi la digestion des aliments

Rappels :

-Les aliments vont être ingérés, digérés ; et la vascularisation de l'intestin est telle que l'on va avoir :

- Une **vascularisation artérielle**, qui va se distribuer tout le long du tube digestif ;
⇒ Apporter l'oxygène aux organes
- Une **vascularisation veineuse**, dont la quasi-totalité des veines intestinales va **converger vers le foie** en formant la **Veine Porte**. Le sang veineux intestinal (chargé des nutriments absorbés) arrive au foie par la VP.
Il est distribué dans tout le parenchyme hépatique pour être filtré, puis va se drainer dans la VCI via les veines hépatiques.
⇒ Absorber les nutriments et les amener au foie pour filtration au niveau des hépatocytes

- quasi totalement inclus dans **l'hypochondre droit** + lobe gauche qui dépasse dans **l'épigastre**
- **pas physiologiquement palpable** car totalement masqué par les côtes.

Le plus souvent, la veine porte a une direction plutôt oblique vers le haut et la droite.
En pénétrant **dans le parenchyme hépatique**, la **VP** va se **diviser en 2** branches :

- Branche portale **droite** : qui continue l'axe du tronc de la VP ; qui va donner elle-même des branches vascularisant le **FOIE DROIT**
 - une veine **paramédiane** droite
 - une veine **latérale droite**
- Branche portale **gauche** : qui va partir à 90° au niveau du foie pour vasculariser le **FOIE GAUCHE**
 - une veine **paramédiane** gauche,
 - une veine **latérale** gauche
 - le **récessus veineux de Rex** : qui se prolonge par le ligament rond (*veine ombilicale G thrombosée après la naissance*), au niveau du sillon ombilicale et du système portale veineux gauche.

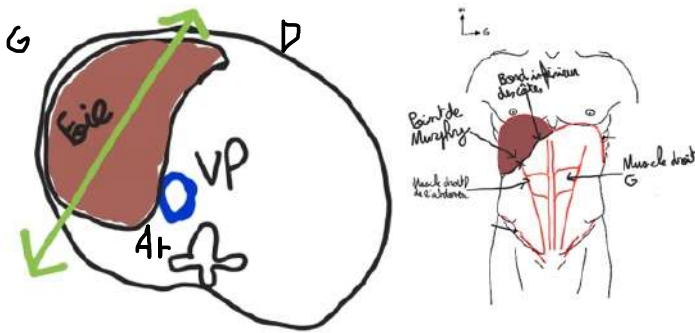
A) Morphologie :

C'est une volumineuse glande, marron-brillante, entourée d'une tunique fibreuse qui le maintient en place (capsule de Glisson).

C'est un segment d'ovoïde sectionné, étendu transversalement.

Il est **oblique** d'avant en arrière, de dedans en dehors, dans un plan **NON FRONTAL**. (On le décrit sur une vue de $\frac{3}{4}$)

Avec une grosse extrémité droite et une partie gauche effilée. Il se moule à la coupole diaphragmatique droite.



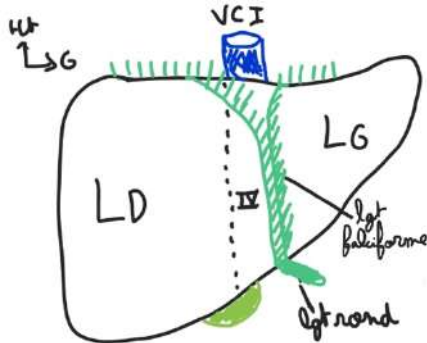
B) Segmentation hépatiques :

1. Segmentation anatomique, morphologique : LOBES

Elle est calquée sur l'aspect, la structure externe du foie, ce que l'on voit. ++++
Ainsi on peut diviser le foie en **lobes**, il y'a 4 lobes principaux :

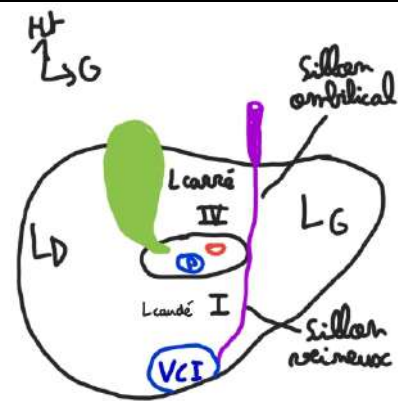
Rappel : lgt falciforme : dbl accrolement de péritoine viscéral tendu entre le foie, le lgt rond, le DTA et la paroi antérieure de l'abdomen

Schéma vue antérieure du foie :



-Tout d'abord sur une vue ANT : on distingue **de part et d'autre du lgt falciforme**, 2 Lobes hépatiques : 1 à DROITE et 1 à GAUCHE.

Schéma vue inférieure du foie :



-Maintenant sur une vue INF on aperçoit nos 4 lobes :

- Le **Lobe D** bcp plus ovoïde,

- Que le **Lobe G** plus effilé et qui se prolonge ;
- Le **Lobe Carré** qui a la forme d'un **H** entre le sillon cystique à D, le sillon ombilical à G et le Hile hépatique en arrière,
- et enfin le **Lobe Caudé** en arrière du Hile et devant la VCI.

On voit également le Hile hépatique au centre avec la voie biliaire, artère hépatique et VP, et la VCI en arrière.

Le **sillon ombilical**, qui est le prolongement du ligament rond et qui trace un sillon à la face inférieure du foie, se **prolonge** :

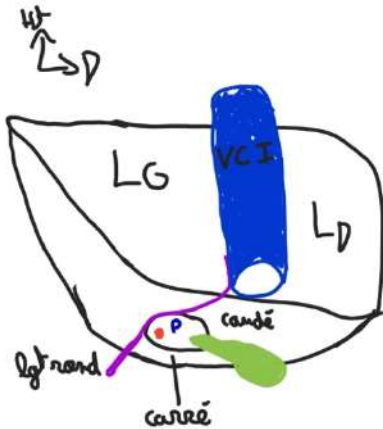
- en **arrière vers la VCI** pour donner le **sillon veineux d'Arantius** (vestige embryologique).

-à la **face antérieure** il reçoit l'insertion du lgt rond (tendu entre l'ombilic et le foie), le **ligament falciforme** passera dans le sillon ombilical pour délimiter les lobes G/D.

(explication : le lgt falciforme « entoure » le lgt rond)

-On distingue également les 4 Lobes sur une vue POST, le Lobe D et G de part et d'autre de la VCI.

Schéma vue postérieure du foie :



2. Segmentation Fonctionnelle : FOIES

Selon **Couinaud** (anatomiste), elle est différente de la segmentation Anat, car elle est cette fois-ci relative aux éléments internes du foie.

Cad qu'elle est basée sur la vascularisation et la distribution portale. ++++

En effet, lorsque la VP pénètre dans le foie, elle se divise en 2 branches : une branche **portale D** qui vient irriguer ce que l'on appelle le foie D et une **portale G** pour le foie G.

Chaque branche portale se divise à son tour en une veine **Paramédiane** et une veine **Latérale**.

Ici la segmentation n'est pas visible, le foie D et le foie G sont séparés par une ligne imaginaire appelée **SPP : Scissure Porte Principale**, qui part du bord D de le VCI jusqu'au fond de la fossette cystique.

Cela correspond au prlmnt imaginaire de la Veine hépatique médiane. (3 veines hépatiques se drainent dans la VCI)

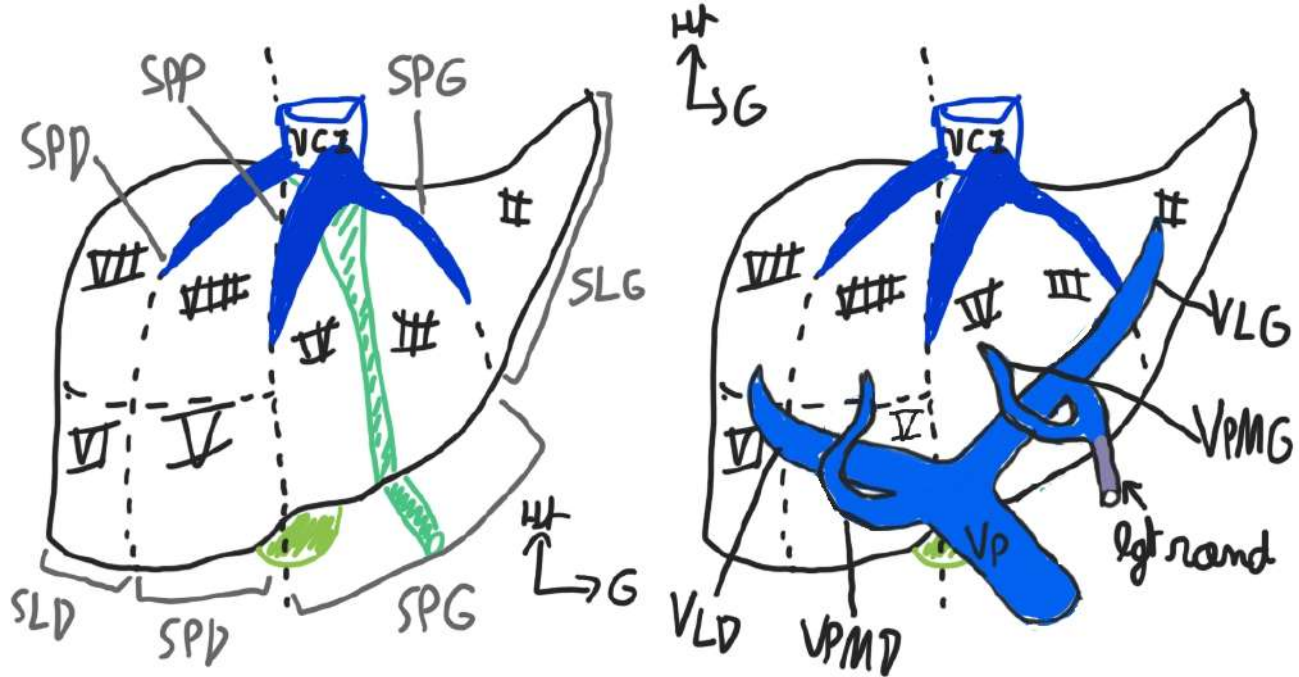
On va pouvoir diviser le foie en **4 Secteurs** grâce aux lignes imaginaires tracées par le prolongement de ces veines : (on parle des veines hépatiques se drainant dans la VCI, != Veine P)

-La **SPP** : dans laquelle circule la veine (sus) hépatique médiane

-La **SPD** : dans laquelle circule la veine sus hépatique D

-Pareil pour la SPG

Schéma segmentation fonctionnelle du foie vue antérieure :



++À noter que chaque Secteur de foie que l'on va voir porte le nom de la veine portale qui vient le vasculariser : ++

On a donc au niveau du **Foie G**, vascularisé **par la Portale G** :

- Le Secteur **Latéral G**, (à G de la SPG) logiquement vascularisé par la Veine Latérale G
→ Il représente le Segment II, le plus latéral et effilé
- Le Secteur **Paramédian G** (entre SPP et SPG) vascularisé par la Veine Paramédiane G
→ Segment III et Segment IV, séparés par le lgt falciforme

Passons au **Foie D** vascularisé **par la Portale D** :

- Le Secteur **Paramédian D** (entre SPP et SPD) → Segment V et VIII
- Le Secteur **Latéral D** → Segment VI et VII

Pour les segments V à VIII (Foie D), on les énumère dans le sens des aiguilles d'une montre à partir d'en bas à gauche.

Sur vue INF il y'a également une correspondance entre sectorisation fonction et morpho cad qu'un Lobe Anat correspond aussi à un seg Anat, en l'occurrence :

le Lobe Caudé → **Segment I**, et le Lobe Carré → **Segment IV**

Attention Foie et Lobe sont à distinguer, le IV fait partie du lobe D mais du foie G

Application : La segmentation hépatique fonctionnelle permet donc la **chirurgie d'exérèse du foie**.

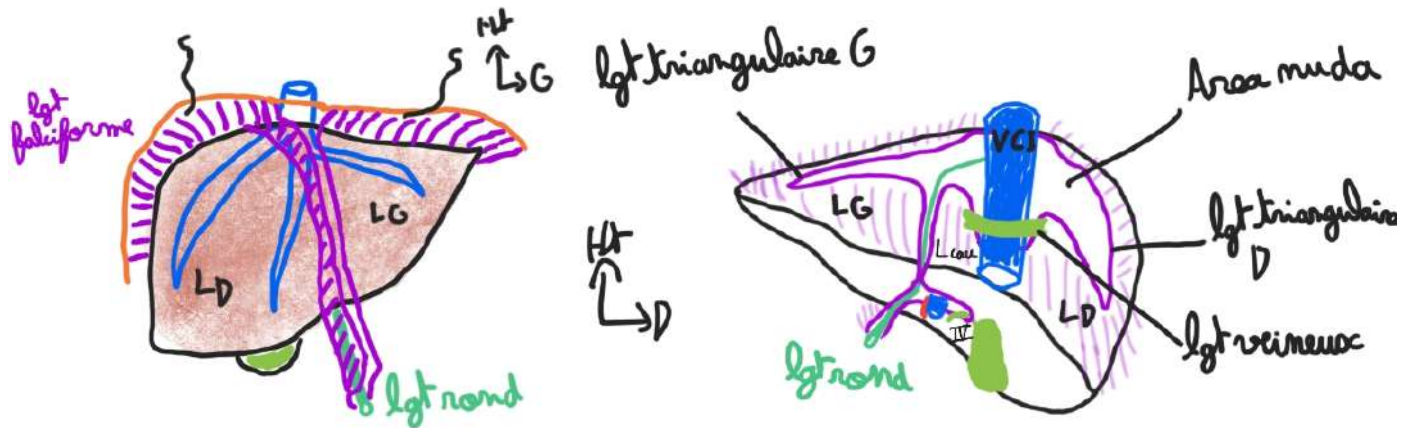
- **Hépatectomie droite** : on décide d'enlever le foie droit, on coupe le parenchyme pour enlever les segments V, VI, VII et VIII. On finit par lier (thromboser) la veine hépatique droite.
 - **Hépatectomie gauche** : on enlèvera les segments II, III et IV.
- Quand c'est possible on essaie de préserver le segment I.
- On peut faire une segmentectomie II, une segmentectomie V-VI, une segmentectomie IV...

B) Moyens de fixité du foie :

Le foie est amarré solidement aux structures environnantes par des attaches péritonéales et vasculaires.

1. Ligament Falciforme :

Feuillet de péritoine en forme de faux tendu entre le foie, le lgt rond, le DTA, et la paroi ANT.
Il va vers l'avant en englobant le lgt rond pour continuer jusqu'à la paroi ant.



→ Feuillet Droit du lgt falciforme

Le ligament falciforme va se poursuivre sur le lobe droit pour donner un feuillet droit puis il va venir se tendre sur le diaphragme (il y a une adhérence péritonéale au DTA).

Le péritoine se poursuit ensuite vers la face postérieure. Il passe en avant de la VCI.

Il va ensuite entourer le pédicule hépatique et finalement revient à la face antérieure au niveau du ligament rond.

→ Feuillet G du lgt falciforme

Ici c'est le même principe, le péritoine recouvre la face antérieure du foie, puis il adhère à la face inférieure du DTA. Il va en arrière et longe le hile (mais ne l'entoure pas !) et finit par rejoindre le ligament rond.

2. Ligaments Triangulaires et coronaire :

À la face postérieure les lignes de réflexion du péritoine vont former des **ligaments triangulaires** :

- Lgt tri Droit : à la face postérieure du lobe droit
- Lgt tri Gauche : à la face postérieure du lobe gauche

→ Ils fixent le foie au diaphragme et empêchent le foie de tourner sur son axe.

L'ensemble des 2 lgts tri forme le **lgt coronaire**, car ils sont disposés en couronne autour du foie. C'est un des éléments principaux de fixation du foie au diaphragme.

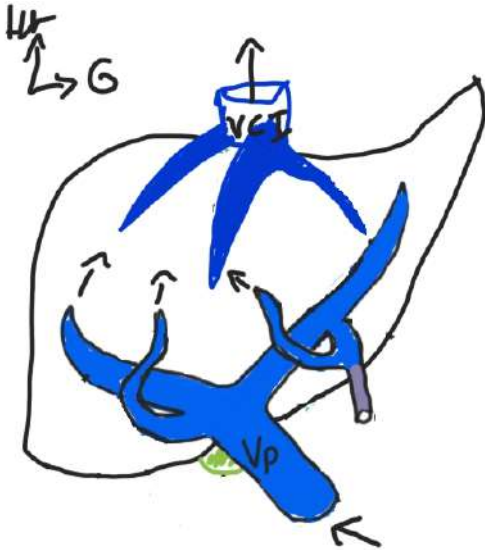
Ce ligament coronaire se poursuit vers l'avant par le ligament falciforme. Il se prolonge à la face inférieure par le péritoine entourant le pédicule hépatique, et donne le petit omentum.

3. Ligament transverse de la VCI :

Petit pont fibreux entre le Lobe D et G, en arrière de la VCI.

Pour faire une transplantation hépatique, il faut procéder à une hépatectomie totale, et sectionner le ligament.

4. Veines hépatiques :



Les 3 veines hépatiques (gauche / médiane / droite) sont incluses, ancrées dans le parenchyme hépatique « un peu comme trois doigts d'une main », **et se drainent dans la VCI.**

La **veine hépatique médiane** et la veine hépatique **gauche** se rejoignent dans un **tronc commun** qui s'abouche dans la face antéro-gauche de la veine cave, et sert de **moyen de fixité.**

Lorsqu'il y a des traumatismes importants, en particulier des **décélérations du foie** (dans les chocs frontaux, ou lors de chutes de grande hauteur), on observe un mouvement de rotation du foie autour de la VCI, responsable de la gravité des lésions.

- entraîne une déchirure, en particulier de la veine sus-hépatique droite,
- entraîne des lacérations de la VCI → **arrachement « cavo-hépatique »**, lié au fait que la masse hépatique, attirée par son propre poids, tourne autour de la VCI et la déchire
- entraînent des décès très rapides par **hémorragie brutale**

C'est très difficile de traiter ces lésions, car pour opérer un foie, il faut le libérer de ses attaches, en tirant sur le foie. Or plus on va tirer sur le foie dans ce cas, plus ça va saigner, puisque c'est déchiré.

Dédi :

Dédi à Enzo Migani

Dédi aux fillots on est ensemble !!

Dédi à Giglio cette machine !!

Dédi à Jad

Dédi aux co-tuts

Dédi au Tutorat niçois

Dédi à Julien et Clara ;-)

Tamo junto !!