



1/	E	2/	ABD	3/	D	4/	ABC	5/	BC
6/	BC	7/	BC	8/	BCD	9/	C	10/	ABCD
11/	BD	12/	BD	13/	ABCD	14/	D	15/	BCD
16/	ABD	17/	B	18/	CD	19/	E	20/	AB
21/	E	22/	AC	23/	C	24/	BCD	25/	AD
26/	ABCDE	27/	ABCD	28/	BCD	29/	ABD	30/	ACD
31/	BCD	32/	ABCD	33/	B	34/	E	35/	D
36/	AB	37/	A	38/	ACD	39/	E	40/	A
41/	B	42/	A	43/	A	44/	AC	45/	ABCD
46/	BCD	47/	ACD	48/	BCD	49/	ABCD	50/	BCD
51/	ABC	52/	ABCD	53/	ACD	54/	BCD	55/	BCD

QCM 1 : E

- A) Faux : Le doigt de l'examineur pénètre dans l'anus, passe par le canal anal puis par le cap anal. (les 8 derniers centimètres de l'anus) JAMAIS par l'ampoule rectale, c'est le lieu de stockage des matières fécales... Vous imaginez bien que c'est trop loin pour vos petits doigts
- B) Faux : Lors d'un examen de toucher rectal **physiologique**, la palpation retrouve une prostate de consistance NORMALE (ni trop dur ni trop caoutchouteuse) et une absence de vésicules séminales
- C) Faux : Lors d'un examen de toucher rectal **physiologique**, la palpation retrouve une prostate de consistance normale et une ABSENCE de vésicules séminales
- D) Faux : Lors d'un examen de toucher rectal **PATHOLOGIQUE** tout dépend de la pathologie face à vous, vous en avait 2 à connaître : l'Adénome et le Cancer de la prostate
Pour l'Adénome : la palpation retrouve une prostate de consistance caoutchouteuse et de taille augmenter (comme un ballonnet). Le sillon médian de la prostate est toujours palpable !
Pour le cancer : la palpation retrouve une prostate squirreuse et dure (comme un caillou). Le sillon médian de la prostate n'est plus palpable !
- E) Vrai : Juste pour préciser les vésicules séminales sont non-palpables physiologiquement et palpables si pathologiques

QCM 2 : ABD

- A) Vrai : Texto cours
- B) Vrai : Texto cours
- C) Faux : Les gonades sont extériorisées du corps afin de maintenir une température de **35°C** !!!!
- D) Vrai : Tout à fait !! Définition par CŒUR !!!
- E) Faux

QCM 3 : D

- A) Faux : Alors je le compte faux car notre année c'était compté faux ! Sur les vidéos ce sera dis mais nous poserons la question ne vous en faites pas ! Vous comptez le comme juste !
- B) Faux : Le conduit déférent PRÉCÈDE le conduit éjaculateur ! Attention aux inversions c'est : CANAL DÉFÉRENT + CONDUIT SÉMINALE => CANAL ÉJACULATEUR pas l'inverse !!
- C) Faux : L'urètre masculin ne possède que 3 portions !! Pas d'erreurs s'il vous plaît !!
- D) Vrai : Texto cours !!
- E) Faux

QCM 4 : ABC

- A) Vrai : Texto cours ! Ne vous faites pas avoir !!!!!!!!!!!!! SOMMET = BEC = POINTE
- B) Vrai : Texto cours
- C) Vrai : En Anatomie Générale vous apprendrez à faire cette gymnastique d'esprit. En effet, la réponse B et C sont strictement les mêmes !! J'aurais même pu vous dire qu'elle avait un axe oblique Caudalement (vers le bas du sujet) et Ventralement (vers l'avant du sujet)
- D) Faux : Pour le sillon TRANSVERSE il se trouve à la face SUPÉRIEURE !! Sur la face **antérieure** se trouve la **fente prostatique** !!
- E) Faux

QCM 5 : BC

- A) Faux : NON car le **CA**ncer touche la prostate **CA**udale périphérique !
- B) Vrai : OUI l'**Ad**énome touche la prostate crâ**ni**ale centrale !
- C) Vrai : Texte cours et voir réponse item A
- D) Faux : Voir réponse item B
- E) Faux

QCM 6 : BC

- A) Faux : ATTENTION AU SENS DU FLUX ! Ce sont les veines iliaque communes qui SE RÉUNISSENT pour donner la veine cave inférieure !
- B) Vrai : Tout à fait !! N'oubliez pas le sens du flux sanguin vous permet de comprendre cette suite de structures !!
- C) Vrai : Voir réponse item A !!!
- D) Faux : ATTENTION AU SEN DU FLUX !!!!
- E) Faux

QCM 7 : BC

- A) Faux : La **CORT**icosurrénale sécrète le **CORT**isol !
- B) Vrai : Texte cours !!
- C) Vrai : Texte cours !!!
- D) Faux : La m**É**dullosurrénale sécrète le l'adr**É**naline
- E) Faux

QCM 8 : BCD

- A) Faux : La vessie possède 3 tuniques : l'externe formé de la PÉRITOINE et du fascia ombilico-prévésicale, la moyenne formée par le muscle détrusor et l'interne formée par un urothélium rosé
- B) Vrai : Oui !! Courage vous allez y arriver !!
- C) Vrai : Texte cours !!!
- D) Vrai : Texte cours !!!!
- E) Faux

QCM 9 : C

- A) Faux : L'urothélium rosé est LISSE JEUNE et se **ar**éolé avec l'**â**ge !
- B) Faux : Cette urothélium possède 3 orifices : 1 INFÉRIEUR pour l'URÈTRE et 2 **sup**érieurs pour les **uretères** !!
- C) Vrai : Texte cours !!!
- D) Faux : Les uretères POSSÈDENT des valves dans leurs parties BASSES !!!!
- E) Faux

QCM 10 : ABCD

- A) Vrai : Texte cours !
- B) Vrai : Texte cours !!
- C) Vrai : Texte cours !!!
- D) Vrai : Texte cours !!!!
- E) Faux : Voir schéma page 12, la coupe frontale de la Vessie

QCM 11 : BD

- A) Faux : nymphes = PETITES lèvres
- B) Vrai
- C) Faux : les petites lèvres sont elles aussi limitées par des commissures
- D) Vrai
- E) Faux

QCM 12 : BD

- A) Faux : caroncules hyménéales = femme nullipare déflorée ++
- B) Vrai
- C) Faux : un hymen triangulaire n'existe pas
- D) Vrai
- E) Faux

QCM 13 : ABCD

- A) Vrai
- B) Vrai
- C) Vrai
- D) Vrai
- E) Faux

QCM 14 : D

- A) Faux : il se projette sur l'ISCHION
- B) Faux : il est CONCAVE en arrière ++
- C) Faux : Le vagin est bien en arrière de la vessie mais il est en-DESSOUS de celui-ci :(
- D) Vrai
- E) Faux

QCM 15 : BCD

- A) Faux : utérus = gestation = organe de la MÈRE ≠ vagin = copulation = femme
- B) Vrai
- C) Vrai
- D) Vrai
- E) Faux

QCM 16 : ABD

- A) Vrai
- B) Vrai : n'oubliez pas que tout est symétrique donc les deux os coxaux sont bien unis au sacrum via les ligaments sacro-iliaques droit et gauche
- C) Faux : ++++ ischion + pubis + ILIUM = os coxal
- D) Vrai
- E) Faux

QCM 17 : B

- A) Faux : pôle supérieure = ilium !! Le cotyle ne fait parti d'aucune pôle, c'est le moyeu qui réunit les deux pôles attention ++
- B) Vrai
- C) Faux : pourtour du FO = ischion en bas et pubis en haut :(
- D) Faux : On a une échancrure inter-épineuse sur les deux bords de l'os coxal ++
- E) Faux

QCM 18 : CD

- A) Faux : épine sciatique sur le bord POSTÉRIEUR de l'os coxal ++
- B) Faux : prank l'épine ischiatique antéro-inférieure n'existe pas, on parle soit d'épine ischiatique tout court (unique sur le bord postérieur de l'os coxal), soit d'épine iliaque et LÀ on précise sa zone càd si elle est antéro-inférieure ou antéro-supérieure par exemple ++
- C) Vrai
- D) Vrai
- E) Faux

QCM 19 : E

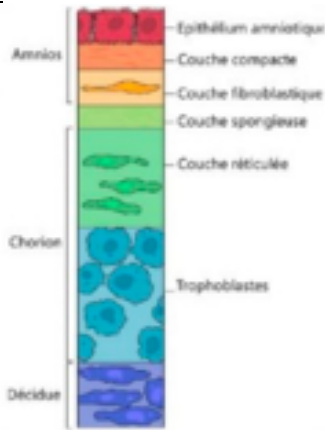
- A) Faux : muscle piriforme = sacrum ⇒ grande incisure ischiatique ⇒ tête du grand trochanter + abduction du fémur
- B) Faux : muscle obturateur interne = trou obturateur ⇒ petite incisure ischiatique ⇒ fossette digitale du **grand** trochanter
- C) Faux : c'est le piriforme qui permet l'abduction du fémur
- D) Faux : ATTENTIONNNN le muscle piriforme appartient **FONCTIONNELLEMENT** au membre inférieur puisqu'il permet l'abduction du fémur ++++
- E) Vrai

QCM 20 : AB

- A) Vrai
- B) Vrai : en effet le muscle OI et piriforme sont recouverts par le fascia pelvien pariétal (svp allez voir mes recaps dans ma fiche)
- C) Faux : attention le Levator Ani **RECouvre** le fascia pelvien pariétal +++
- D) Faux : il recouvre l'arc tendineux du Levator Ani
- E) Faux

QCM 21 : E

- A) Faux: voir schéma, coté amnios c'est orientation foetale
- B) Faux
- C) Faux
- D) Faux :



- E) Vrai

QCM 22 : AC

- A) Vrai
- B) Faux : dizygotes
- C) Vrai
- D) Faux : 4^e mois
- E) Faux

QCM 23 : C

- A) Faux : primaire
- B) Faux : tertiaires
- C) Vrai
- D) Faux : vacuoles
- E) Faux

QCM 24 : BCD

- A) Faux : Même caryotype que le **foetus**
- B) Vrai
- C) Vrai
- D) Vrai
- E) Faux

QCM 25 : AD

- A) Vrai
- B) Faux : Anomalie du développement placentaire -> **hématome rétro-placentaire**
- C) Faux : Anomalies chromosomiques -> **T18, T21**
- D) Vrai
- E) Faux : Des taux d'hCG anormalement élevés **ou abaissés** peuvent nous permettre de suspecter différentes anomalies

QCM 26 : ABCDE

- A) Vrai
- B) Vrai
- C) Vrai
- D) Vrai
- E) Vrai : Écrivez ce QCM qq part car c'est un récap de ttes les hormones (on se rappelle que SG = SA - 2)

QCM 27 : ABCD

A) Vrai

B) Vrai

C) Vrai

D) Vrai : On en a bcp parlé pendant la SDR et il n'y a **pas vraiment de réponse exacte**. De manière physiologique, on peut trouver des femmes qui ne vont pas prendre du poids en début de grossesse à cause des vomissements mais dès qu'on va commencer à parler d'une **perte de poids** (même <10%), il faut aller **voir un professionnel de santé** et être très **vigilant**. Des **petites pertes de poids** peuvent arriver au **T1** mais il ne faut pas les confondre avec **l'hyperemesis gravidarum** qui est une maladie grave qui peut provoquer une déshydratation, sous-nutrition, perte de poids, et d'autres affections qui peuvent nécessiter une hospitalisation

E) Faux

QCM 28 : BCD

A) Faux : Pas ocytocine et ADH

B) Vrai : *Mnémo : anté = 1er + pro = 1er -> antéhypophyse = prolactine*

C) Vrai

D) Vrai : Vasopressine = ADH

E) Faux

QCM 29 : ABD

A) Vrai : Car liées à la TBG

B) Vrai : Ce sont les fractions libres d'hormones qu'on dose et en plus il y a une diminution de ces hormones en fin de grossesse

C) Faux : La calcitonine est **hypophosphorémiante** aussi

D) Vrai : Il y a la PTH maternelle et foetale, et la calcitonine maternelle et foetale

E) Faux

QCM 30 : ACD

A) Vrai : *Mnémo : Pulmonaire, Cutané, Rénal) -> PCR*

B) Faux : Pas au niveau cervical mais au niveau cutané

C) Vrai : Multiplié par 2 = double

D) Vrai

E) Faux

QCM 31 : BCD

A) Faux : Attention ici on parle du **travail cardiaque** (l'effort produit par le cœur pour éjecter le sang dans les artères à chaque contraction) et non pas du **débit cardiaque** qui augmente (à cause de l'hypervolémie). L'hémodilution (bcp de volume plasmatique et peu de masse érythrocytaire) diminue la viscosité sanguine, ce qui diminue les résistances circulatoires et le travail cardiaque

B) Vrai

C) Vrai

D) Vrai

E) Faux

QCM 32 : ABCD

A) Vrai

B) Vrai

C) Vrai : La protéine S est un inhibiteur de la coagulation

D) Vrai

E) Faux

QCM 33 : B

A) Faux : La dilatation pyélo-urétérale est plus prononcée à **droite (COLON SIGMOÏDE À GAUCHE) : ALLEZ TTE DE SUITE VOIR L'EXPLICATION DANS MA FICHE SUR LE MODIF. PHYSIO. 3 !!**

B) Vrai : Rotation **vers la droite (COLON SIGMOÏDE À GAUCHE)**

C) Faux : La veine ovarienne **droite** très dilatée pendant la grossesse et croise l'uretère **droit (COLON SIGMOÏDE À GAUCHE)**

D) Faux : La veine ovarienne **gauche** est parallèle à l'uretère **gauche**

E) Faux

QCM 34 : E

- A) Faux : On retrouve un **ralentissement** du transit gastrique ainsi qu'une **diminution** du tonus du cardia (**TT ÇA À CAUSE DE LA PROGESTÉRONE QUI VA TT RELÂCHER ET RALENTIR**)
B) Faux : Les sécrétions gastriques vont **diminuer**
C) Faux : Le temps de transit dans les intestins est **allongé**
D) Faux : On observe une **hypotonie** de la vésicule biliaire (et donc une **stase** de la bile)
E) Vrai

QCM 35 : D

- A) Faux : L'hyperpigmentation corporelle touche les zones physiologiquement **plus** pigmentées
B) Faux : L'hyperpigmentation corporelle -> femmes phototype foncé; les angiomes stellaires et l'érythème palmaire -> 2/3 des femmes blanches et 1/3 des femmes noires
C) Faux : Les oedèmes dermiques **ne prennent pas le godet**
D) Vrai
E) Faux

QCM 36 : AB

- A) Vrai
B) Vrai
C) Faux
D) Faux
E) Faux

QCM 37 : A

- A) Vrai
B) Faux : augmenter l'activité pharmacologique du LIGAND (MÉDICAMENT). La cible c'est sur quoi se fixe le ligand ça n'a pas vraiment d'activité pharmacologique" par rapport au mdc
C) Faux : sont INTACTES à la fin du processus
D) Faux : les enzymes sont des lipides vraiment ?
E) Faux

QCM 38 : ACD

- A) Vrai
B) Faux : pur invention, n'existe même pas dans le cours
C) Vrai
D) Vrai : activité pharmacologique = activité intrinsèque
E) Faux

QCM 39 : E

- A) Faux : concerne arginine et acide aspartique oui, mais ATTENTION aux lettres... Arginine = R et pas N (Asparagine)
B) Faux : nimp, elles se forment entre les grp ionisables des chaînes latérales
C) Faux : en pharma on considère que ce sont : les plus fortes des liaisons faibles
D) Faux : pas préférentiellement gauche - ... mais plutôt gauche -, gauche +, et trans ÉQUIPROBABLES
E) Vrai

QCM 40 : A

- A) Vrai
B) Faux : glutamine ?
C) Faux : 3,9
D) Faux : 8,4
E) Faux

QCM 41 : B

- A) Faux : texto
B) Vrai
C) Faux : texto
D) Faux : texto
E) Faux

QCM 42 : A

- A) Vrai
- B) Faux : jamais, pour établir la structure c'est : spectroscopie, cristallographie etc...
- C) Faux : oui mais il manque microbiologiques
- D) Faux : écorce de l'If
- E) Faux

QCM 43 : A

- A) Vrai
- B) Faux : les FEUILLES, *je commence les pièges classiques de plantes hihi*
- C) Faux : on utilise le Docking sur protéine analogue, si on a pas les coordonnées 3D
- D) Faux : propriétés mécaniques des NOYAUX pas des e-
- E) Faux

QCM 44 : AC

- A) Vrai
- B) Faux : invention
- C) Vrai
- D) Faux : invention pur et dure encore
- E) Faux

QCM 45 : ABCD

- A) Vrai
- B) Vrai
- C) Vrai
- D) Vrai
- E) Faux

QCM 46 : BCD

- A) Faux : J'ai tout mélangé, la dissolution consiste à diviser une substance à l'état MOLÉCULAIRE au sein d'un liquide
- B) Vrai
- C) Vrai
- D) Vrai
- E) Faux

QCM 47 : ACD

- A) Vrai
- B) Faux : seulement galénique
- C) Vrai
- D) Vrai
- E) Faux

QCM 48 : BCD

- A) Faux : FAIBLES, BASSES MAIS PAS ÉLEVÉES !!!!!!!
- B) Vrai
- C) Vrai
- D) Vrai
- E) Faux

QCM 49 : ABCD

- A) Vrai
- B) Vrai
- C) Vrai
- D) Vrai
- E) Faux

QCM 50 : BCD

- A) Faux : c'est l'inverse
- B) Vrai
- C) Vrai
- D) Vrai
- E) Faux

QCM 51 : ABC

- A) Vrai
- B) Vrai
- C) Vrai
- D) Faux : 1 min 30 à 2 minutes
- E) Faux

QCM 52 : ABCD

- A) Vrai
- B) Vrai
- C) Vrai
- D) Vrai
- E) Faux

QCM 53 : ACD

- A) Vrai
- B) Faux : 0,22 micromètres, oui j'ai totalement inventé
- C) Vrai
- D) Vrai
- E) Faux

QCM 54 : BCD

- A) Faux : 5!!!! C'est 5 phases
- B) Vrai
- C) Vrai
- D) Vrai
- E) Faux

QCM 55 : BCD

- A) Faux : bacillus circulans c'est pour le gaz plasma
- B) Vrai
- C) Vrai
- D) Vrai
- E) Faux