

INTRODUCTION À L'ANATOMIE DENTAIRE

le recap

Cavité bucale (langue)

Vestibule (espace entre joues et dents)

Parodonte superficiel (gencive)



Tissu épithélio-
conjonctif

Parodonte profond

- Tissu conjonctif minéralisé = Os alvéolaire + cément radiculaire
- Tissu fibreux non minéralisé = Ligament dento-alvéolaire

Dentition = développement vertical (dynamique) → 1ère (32 dents) puis 2e (20 dents)

Denture = moment donné (état)

- Temporaire (6m → 6a) : 20 dents lactéales
- Mixte (6a → 12a) : dents lactéales + définitives
- Permanente (+12a) : dents définitives

PAS DE PRÉMOLAIRES TEMPORAIRES



Nomenclature anatomique (traits)

- Classe (incisives, canines, prémolaires, molaires)
- Type (1ère, 2e ou centrale, latérale)
- Arcade (maxi, mandi)
- Ensemble (temporaire, définitive)

Nomenclature internationale (quadrants)

= Départ maxillaire droit (droite patient), dans le sens horaire

Chiffre :

- Dizaine (quadrant)
- Unités (classe + type)

Dents permanentes : 1 → 4

Dents temporaires : 5 → 6

1 héli-arcade définitive = 2 incisives + 1 canine + 2 prémolaires + 3 molaire

Couronne et Collet :

Anatomique ≠

Clinique/physiologique



Racine = implantée dans l'os alvéolaire :

- Base cervicale (collet) → sommet apical (apex + foramen apical)

Dents pluricuspidées : furcation

Cuspides = pointes convexes :

- Monocuspidées (*canines*) ou pluricuspidées (*prémolaires, molaires*)
- **Porteuses/appuis** (2 versants, pilon) ou **guides/surplombantes** (1 versant, parois)

Arrêtes = convergente vers cuspide (mésiale, distale, occlusale/interne, vestibulaire/externe, linguale/palatine) → délimitent 4 pans

Pans = délimités par les arrêtes (2 ext : mésial + distal, 2 int : mésial + distal) = 4 pans

Versants = Externe ou interne -> délimités par les crêtes

Faces dentaires =

- Occlusale ou bord incisif (incisives)
- Mésiale
- Distale
- Vestibulaire
- Linguale (mandi) ou palatine (maxi)

Crêtes = élévation linéaires (rassemblement)

- **Cuspidiennes** : mésio-distales ou vestibulo-palatines/linguales
- **Marginales** : faces occlusales (dents pluricuspidées) / linguales (dents antérieures)

Sillons = creux concave des dents cuspidées

- **Principaux** : - central (mésio-distal) - périphérique (vestibulo-lingual)
- **Secondaires** : qui forment des lobes
- **Marginaux**

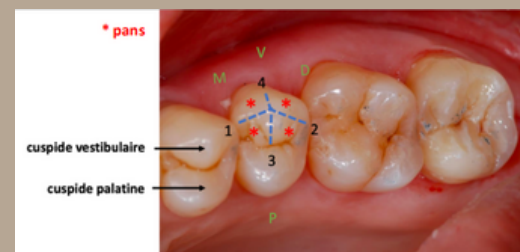
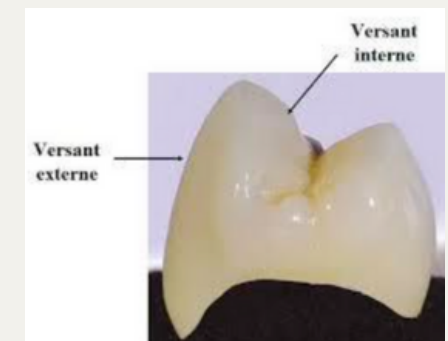
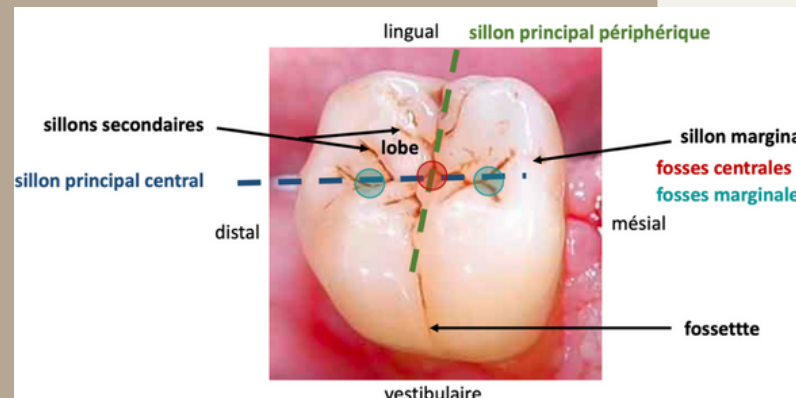
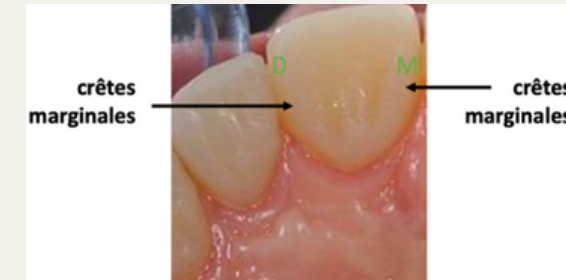
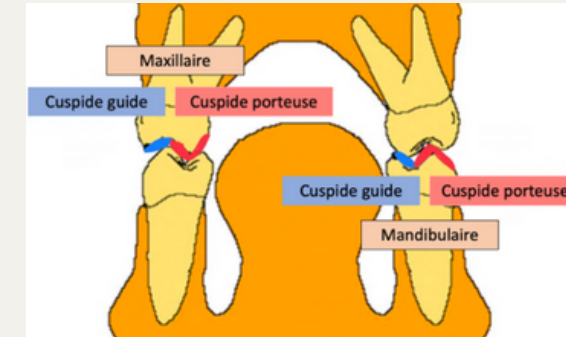
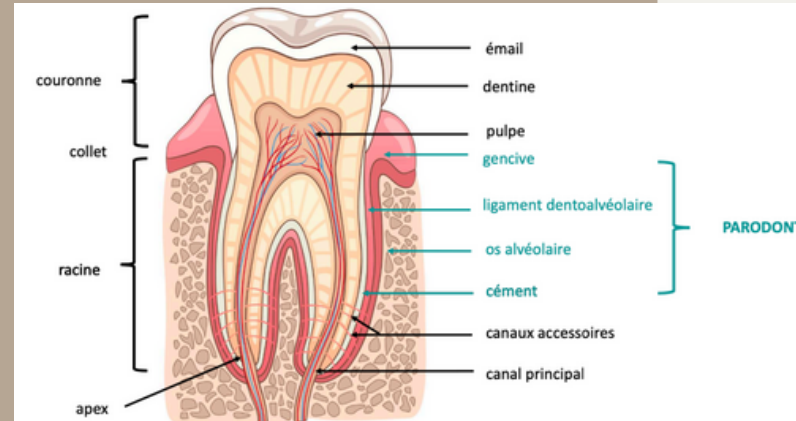
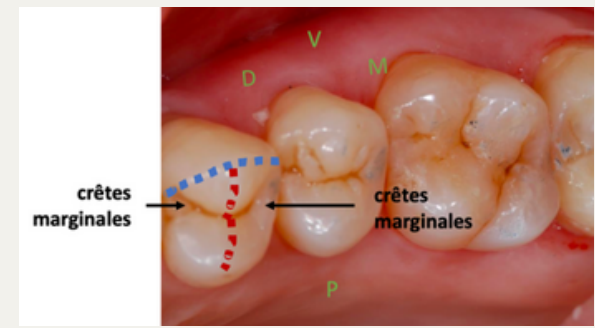
Fosses = dépressions sur les faces occlusales des dents = intersection 2 sillons

- **Centrales** (intersection des sillons principaux)
- **Marginales** (intersection d'un sillon mésio-distal + une crête marginale)

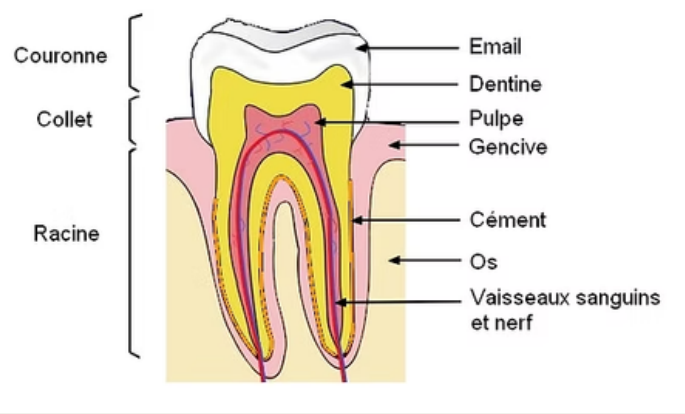
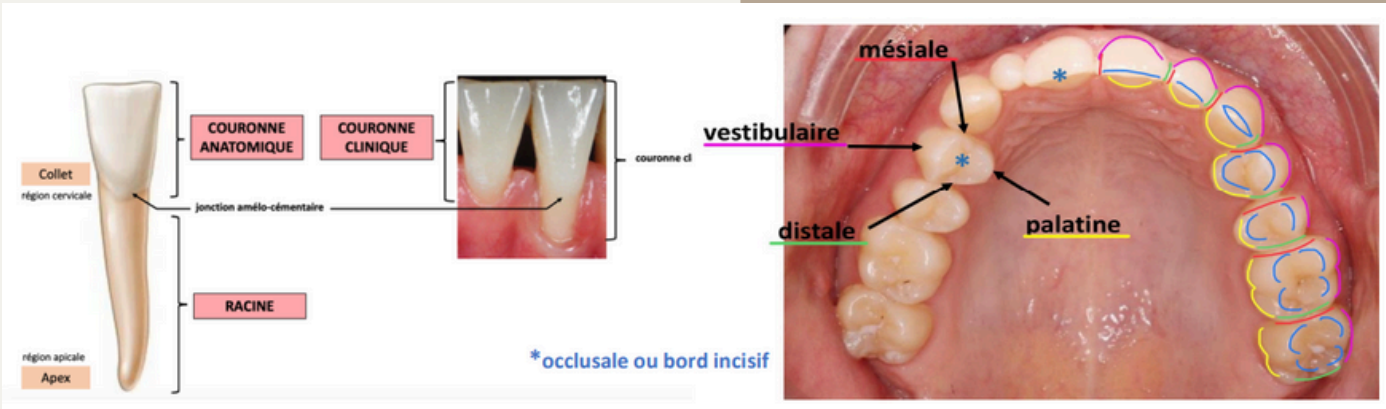
Fossettes = dépressions sur les faces vestibulaires ou linguales/palatines (de TOUTES les dents)

Surfaces de contacts punctiformes = concernent les dents cuspidées

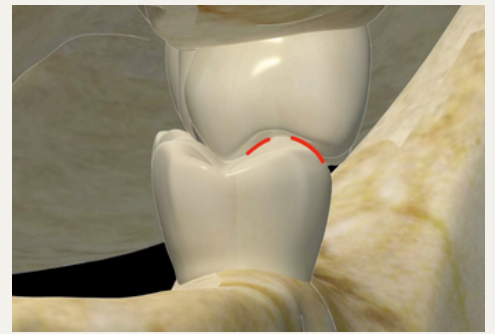
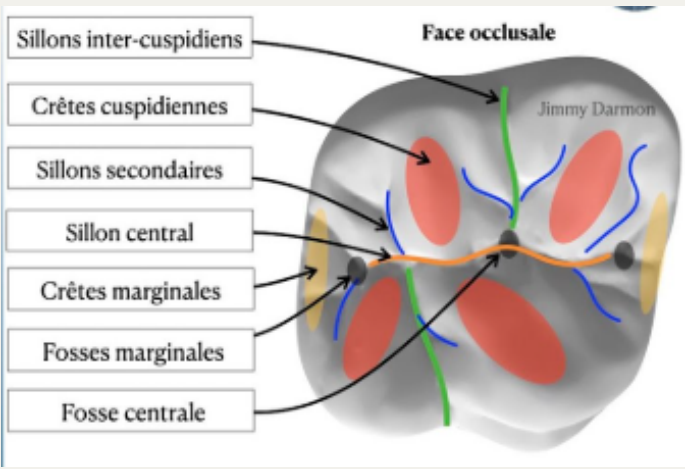
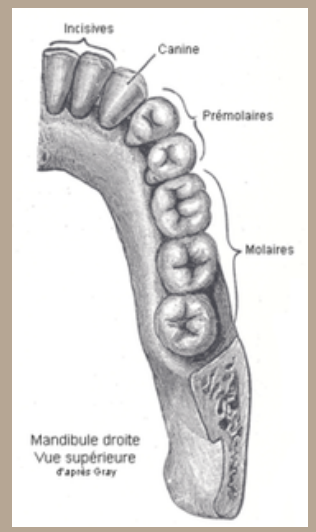
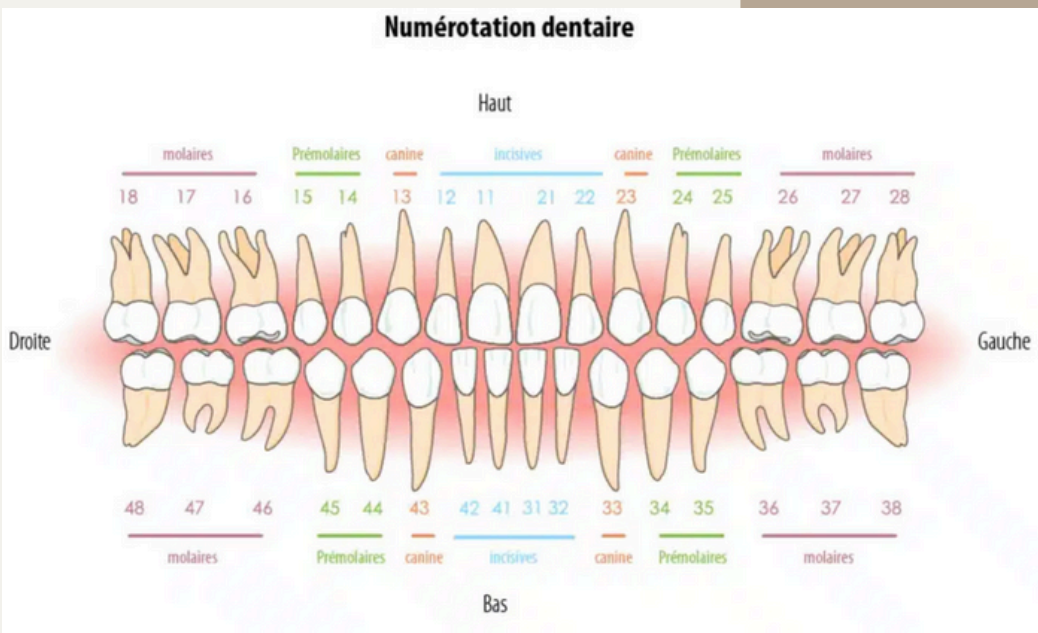
Occlusion dentaire = c'est le rapport inter-arcades (statique)
→ occlusion d'intercuspidie maximale (O.I.M = la référence physiologique)



Les fiches récaps ne sont pas complètes ! Ne vous basez pas que sur ça pour l'examen ;)



Les photos en + pour + de visualisation :



By vos tutrices 24-25 et inspiré de nos vieux <3