

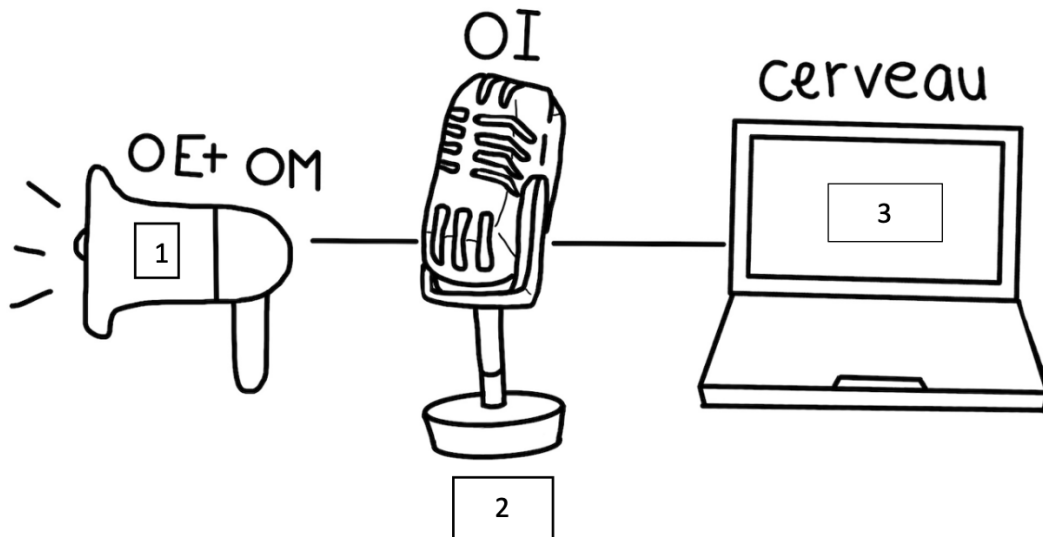
AUDITION/EQUILIBRE

Ces **2 sens** sont à envisager et à étudier ensemble puisqu'ils sont **dans la même cavité : la cavité de l'oreille**, et sont **véhiculés par le même nerf → le nerf cochléo-vestibulaire (nerf VIII)**.

Très schématiquement, le sens de l'audition est composé de plusieurs systèmes en série.

- Cas de l'audition :

Schéma 16 : Schéma du fonctionnement de l'audition



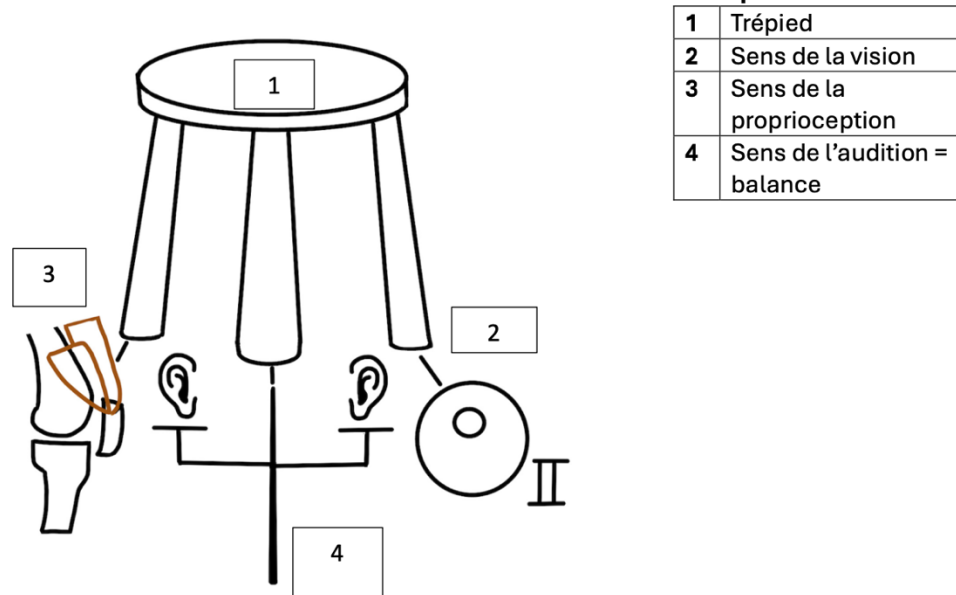
1	Haut-parleur	OE + OM = oreille externe et oreille moyenne
2	Micro	OI = oreille interne
3	Ordinateur	Cerveau

Le prof utilise une image pour comparer : on a un haut-parleur qui permet d'amplifier les sons qui nous proviennent. Ce haut-parleur est branché à un micro, qui est lui-même branché à un ordinateur qui va décoder les informations sonores.

Le haut-parleur est l'ensemble de l'oreille externe et de l'oreille moyenne qui ont pour principale fonction de concentrer les sons et de les augmenter avant d'amener ce son à l'oreille interne. L'oreille interne, c'est le micro et l'ordinateur c'est le cerveau, l'encéphale.

➤ Cas de l'équilibre :

Schéma 17 : Schéma du fonctionnement de l'équilibre



*Autre image pour l'équilibre cette fois : **Le sens de l'équilibre, c'est un trépied** (= un tabouret à 3 pieds) avec pour chacun des pieds un sens particulier qui contribue au sens de l'équilibre :*

📦 **La vision** : car cette vision **binoculaire** nous permet de voir le champ visuel en 3 dimensions.

📦 **La proprioception** : Ces sens des articulations, de la tension musculaire, des tensions ligamentaires... participent au sens de l'équilibre.

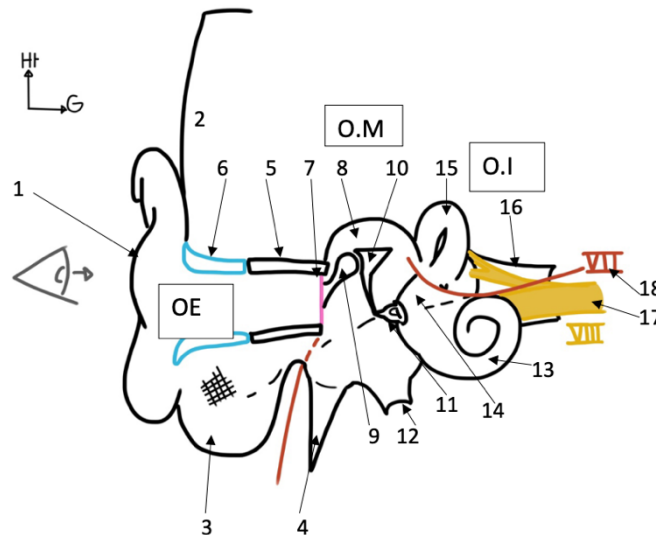
📦 **Le sens lié à l'équilibre de l'oreille interne** et qui est une **balance avec 2 plateaux sur lesquels reposent nos 2 oreilles internes**. C'est une balance puisque les 2 oreilles internes vont en permanence communiquer des *informations d'équilibre en même quantité, mais de sens opposé*.

Sur le tabouret est posé **l'ordinateur (l'encéphale)**, ainsi si le tabouret a un pied qui est plus petit qu'un autre, on peut avoir les troubles de l'équilibre qui se manifestent par des vrais vertiges, une impression de mouvements, notamment rotatoire, ou par une instabilité.

I – Les cavités de l'oreille

« On va rentrer plus précisément dans l'étude des cavités de l'oreille, et pour ce faire, on va faire une coupe coronale d'une oreille droite. »

Schéma 18 : Coupe coronale d'une oreille droite



👂 **Oreille externe** : on a l'oreille, le pavillon de l'oreille (1), la peau au niveau de la tempête (2), le processus mastoïde (3), le processus styloïde (4), au-dessus on va représenter la section de l'os tympanal (5) et on va représenter très schématiquement la partie cartilagineuse qui compose le conduit auditif externe (6).

Tout ça est donc l'**oreille externe** qui est composée du pavillon de l'oreille, du **conduit auditif externe (= méat auditif externe = MAE)**, et ce conduit auditif externe est fermé en dedans par une membrane : la **membrane tympanique** (7) qui est une **peau de tambour tendue**.

⚠️ *Tu'info* ⚠️ : Pour la SDR de l'année dernière, le prof a précisé que la membrane tympanique ne faisait pas partie de l'oreille externe : elle représente seulement la limite entre oreille externe et moyenne ! En revanche le **système tympano-ossiculaire** (donc tympan + osselets) fait partie de l'oreille **moyenne** !

👂 **Oreille moyenne** : Les cavités de l'oreille moyenne ou caisses du tympan (8). Elle contient des structures osseuses, les **osselets de l'audition** :

⚙️ **Le marteau (9)** avec le col du marteau, la tête du marteau et le corps.
Ce marteau s'articule avec un autre osselet ⬇️

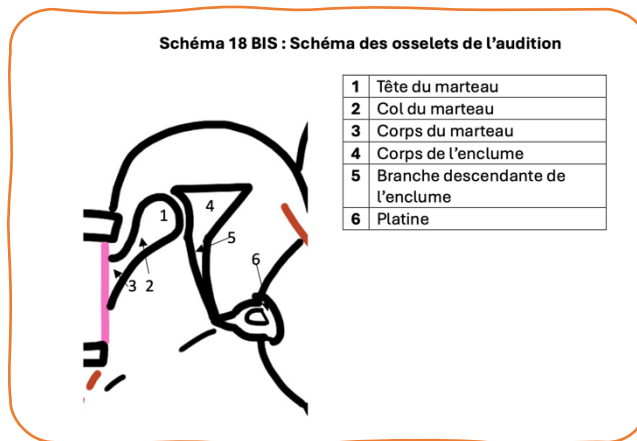
🌀 **L'enclume (10)** avec le corps de l'enclume, la branche descendante de l'enclume qui s'articule avec un petit osselet ⬇️

🌀 **L'étrier (11)**, qui surmonte une petite structure osseuse ovale qui s'appelle la platine.

🧐 *Tut'info 🧐 : le prof a dit l'année dernière pour la SDR que la platine n'était pas un os en lui-même, et qu'elle faisait fonctionnellement partie de l'étrier.*

Voici donc ce que l'on appelle la **chaîne tympano-ossiculaire** avec ces **3 osselets** (marteau + enclume + étrier).

Schéma
supplémentaire
pour visualiser
les osselets



La cavité de l'oreille moyenne est ouverte vers le bas par l'orifice de la trompe d'Eustache ou **orifice de la trompe auditive (12)** qui va réunir le nasopharynx avec l'oreille moyenne pour permettre des échanges gazeux.

👂 **Oreille interne** : composée d'un labyrinthe osseux qui présente 2 parties ↓

🐌 Une partie antérieure, la **cochlée (13)**, qui est semblable à une **coquille d'escargot**

🐌 Une partie postérieure qu'on appelle le **vestibule (14)**, qui est surmonté de 3 paires de canaux semi-circulaires (15).

L'oreille interne se poursuit médialement par un *autre conduit auditif*, qui n'est plus le conduit auditif externe, mais le **conduit auditif interne (= méat auditif interne = MAI) (16)**, qui est une zone anatomique de volume très restreint et très important puisque à l'intérieur de ce conduit auditif interne, il y a de **nombreux nerfs** :

★ **Le nerf cochléo-vestibulaire = nerf VIII (17)** (on en a parlé plus haut) : avec sa partie cochléaire qui va à la cochlée (13) et donc qui est **dévolue à**

l'audition, et sa partie vestibulaire qui va au vestibule (14) et qui est donc **dévolue à l'équilibre**. Ces 2 nerfs se réunissent en une seule entité anatomique.

★ **Le nerf facial = nerf VII (18)** : c'est le **nerf de la motricité du visage**, d'importance fonctionnelle notable, qui pénètre le conduit auditif interne qui va cheminer dans l'oreille moyenne puis dans les cavités de l'oreille pour sortir de la base du crâne au niveau du foramen stylo-mastoïdien (orifice entre le processus styloïde et le processus mastoïde).



Sur une vue d'otoscopie on va voir le tympan. Il faut imaginer qu'on place notre œil pour regarder dans le fond du conduit auditif externe. (NB : l'otoscope c'est le petit appareil que le médecin utilise pour regarder le fond de votre conduit auditif externe, aka votre membrane tympanique → photo à l'appui)

Sur la membrane tympanique, on peut identifier différentes structures, manche et col du marteau. En otoscopie, ce que l'on voit fréquemment, c'est en avant et en bas sur le cadran antéro-inférieur, ce que l'on appelle **le triangle lumineux**, qui est un **artefact d'otoscopie**, mais qui nous **permet de dire que le tympan est bien vital**.

II – Composition de l'oreille interne

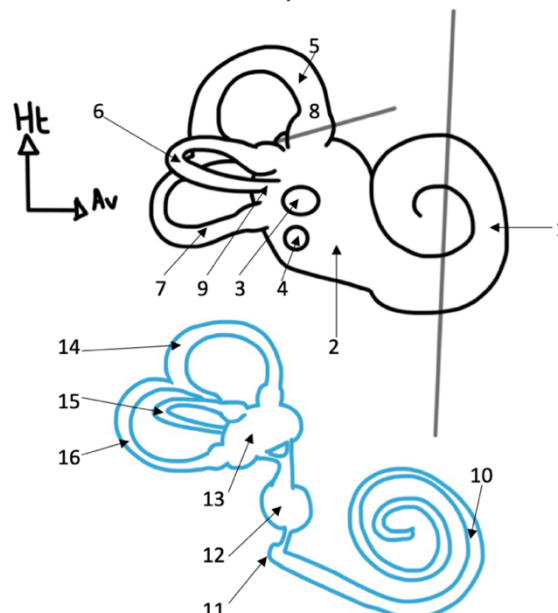
« On va maintenant s'intéresser à l'oreille interne. »

L'oreille interne, c'est **un squelette osseux**, et à l'intérieur de ce squelette osseux, il y a **un squelette membraneux**.

⚠ **Warning Tut' ⚠ : on retient → Le squelette osseux comprend le squelette membraneux +++ et pas l'inverse !**

« On va faire un profil de notre oreille interne du côté droit. »

Schéma 20 : vue de profil de l'oreille interne droite



On va représenter ici la cochlée (1), le vestibule (2). **Sur le vestibule**, on va représenter **2 fenêtres** :

▣ **La fenêtre ovale (3)** : où reposent l'étrier et la platine.

▣ **La fenêtre ronde (4)** : plus bas située.

👉 *Tut'situés* 👉 : la fenêtre ovale est au-dessus de la fenêtre ronde.

Sur ce vestibule sont les canaux semi-circulaires, il y a **3 canaux semi-circulaires** qui sont disposés chacun dans un des plans de l'espace :

👉 **Le canal semi-circulaire supérieur = canal semi-circulaire antérieur (5)**
(donc il va vers le haut et l'avant)

👉 **Le canal semi-circulaire latéral (6)** (donc qui va vers l'extérieur)

👉 **Le canal semi-circulaire postérieur (7)** (vers l'arrière)

Notons une chose, c'est que ces canaux semi-circulaires ont **2 extrémités**, une **extrémité renflée qui s'appelle l'extrémité ampullaire (8)** et une extrémité **non ampullaire (9)**.

Notons également que **les extrémités non ampullaires des canaux antérieurs et postérieurs sont unies et s'abouchent au vestibule de manière commune, ce qui n'est pas le cas du canal latéral.**

Si on ouvre ce squelette osseux, on va retrouver **le squelette membraneux** de la cochlée.

C'est donc un **long tube qui s'enroule dans le squelette osseux de la cochlée** qui s'appelle **le canal cochléaire (10)**, il est réuni par un petit aqueduc (11) avec les organes du vestibule. Il y a plusieurs organes du vestibule : **le saccule (12) et l'utricule (13)**.

C'est sur l'utricule que sont montés **les canaux semi-circulaires antérieurs, latéraux et postérieurs** : le canal semi-circulaire antérieur **membraneux (14)**, le canal semi-circulaire latéral **membraneux (15)** et le canal semi-circulaire postérieur **membraneux (16)**.

On a donc **ce squelette membraneux** qui est **compris à l'intérieur du squelette osseux +++** de notre oreille interne.

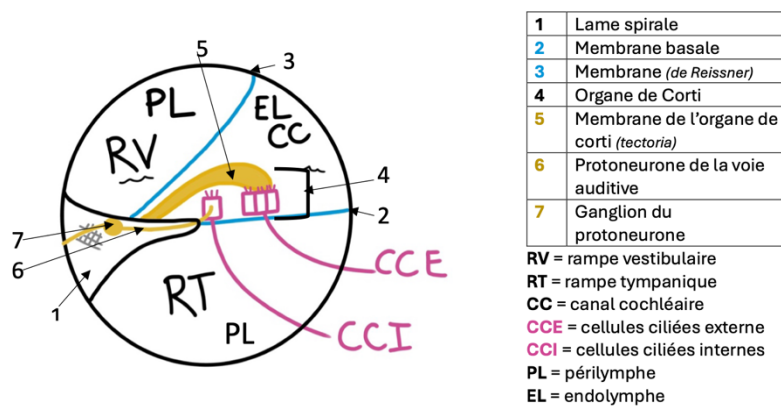
III – Fonctionnement de l'audition et de l'équilibre

« Alors maintenant, on va étudier comment marche le sens de l'audition et de l'équilibre très succinctement. On va donc faire une coupe de la cochlée et on fera ensuite une coupe au niveau de l'ampoule des canaux semi-circulaires. »

➤ Audition :

– La coupe de la cochlée réalisée, c'est celle symbolisée par le trait gris sur le schéma d'avant –

Schéma 19 : Coupe de la cochlée



Sur cette coupe de la cochlée qui présente 3 parties, on peut identifier ici une **lamelle osseuse : la lame spirale**, et sur celle-ci (= *accrochée à celle-ci*) on peut identifier **la membrane basale**.

Il y a une **autre membrane** qui permet de **délimiter** non plus 2, mais **3 espaces** : avec la **rampe vestibulaire (RV)**, la **rampe tympanique (RT)** et le **canal cochléaire (CC)**.

À l'intérieur de notre canal cochléaire, on va avoir ce que l'on appelle **l'organe de Corti**, qui est **l'organe de l'audition**. Il est composé de **plusieurs structures et cellules**, avec notamment **une membrane** qui est **branchée sur des petites cellules : les cellules ciliées externes**, et à l'intérieur de cette cavité (*aka le canal cochléaire*), on va (*aussi*) retrouver **les cellules ciliées internes**. Les **cellules ciliées internes** sont les **récepteurs de l'audition**, elles vont **transmettre leur signal par le premier neurone ganglionnaire** (le ganglion est **dans la lame spirale** avant de perforer la lame spirale et de devenir une des fibres du nerf cochléaire).

Ainsi ce qui se passe dans la "physique" de l'audition c'est que quand le son arrive, il fait vibrer le tympan. Ce tympan fait vibrer les osselets qui font vibrer la fenêtre ovale (elle est en regard de la rampe vestibulaire). À l'intérieur de ces rampes vestibulaire et tympanique et du canal cochléaire, il y a du liquide, si bien que la vibration de notre fenêtre ovale va faire vibrer le liquide contenu dans la rampe vestibulaire qui s'appelle la pérylimphe. Cette vibration fait vibrer la membrane sur laquelle se trouve l'organe de Corti, qui va alors stimuler les cellules ciliées internes.

→ Voir récap après ☺

Tut'concentres :

🍊 Dans la **rampe vestibulaire + rampe tympanique** : on a la **périmlympe +++**

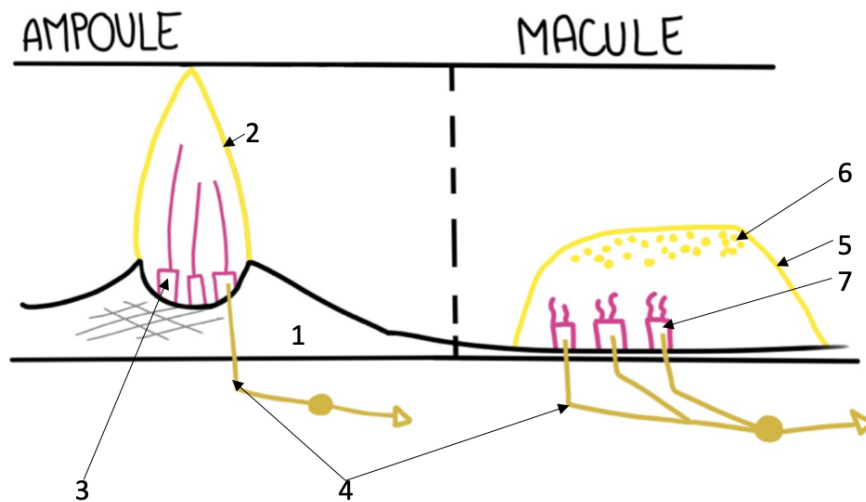
🍊 Dans le **canal cochléaire** : on a l'**endolymphe +++**

RECAP « physique de l'audition » :

Son → tympan → osselets (marteau + enclume + étrier) → fenêtré ovale → périmlympe (dans la rampe vestibulaire) → membrane basale → © ciliées internes → protoneurone ganglionnaire

➤ Équilibre :

« On va faire une coupe au niveau de l'ampoule d'un canal latéral. »



1	Canal osseux	5	Membrane gélatineuse
2	(Cupule) capsule gélatineuse	6	Otoconie
3	Cellules neurosensorielles à long cils	7	Cellules neurones réceptrices à petits cils
4	Protoneurone sensorielle ganglionnaire	4	Protoneurone sensorielle ganglionnaire

On a le **canal osseux**, et on va avoir une structure qui ressemble un peu à une **flamme**, **c'est également de la gelée anglaise** et à l'intérieur il y a des **cellules**

neurosensorielles qui disposent de **longs cils**. Donc quand on fait un mouvement de tête ces flammes, ces compartiments de **gelée anglaise** vont bouger avec le mouvement de tête, ce qui va attirer les cils de nos cellules neurosensorielles, qui vont **créer un potentiel d'action transmis par le neurone ganglionnaire** (*protoneurone de la voie tut'rappel ^^*).

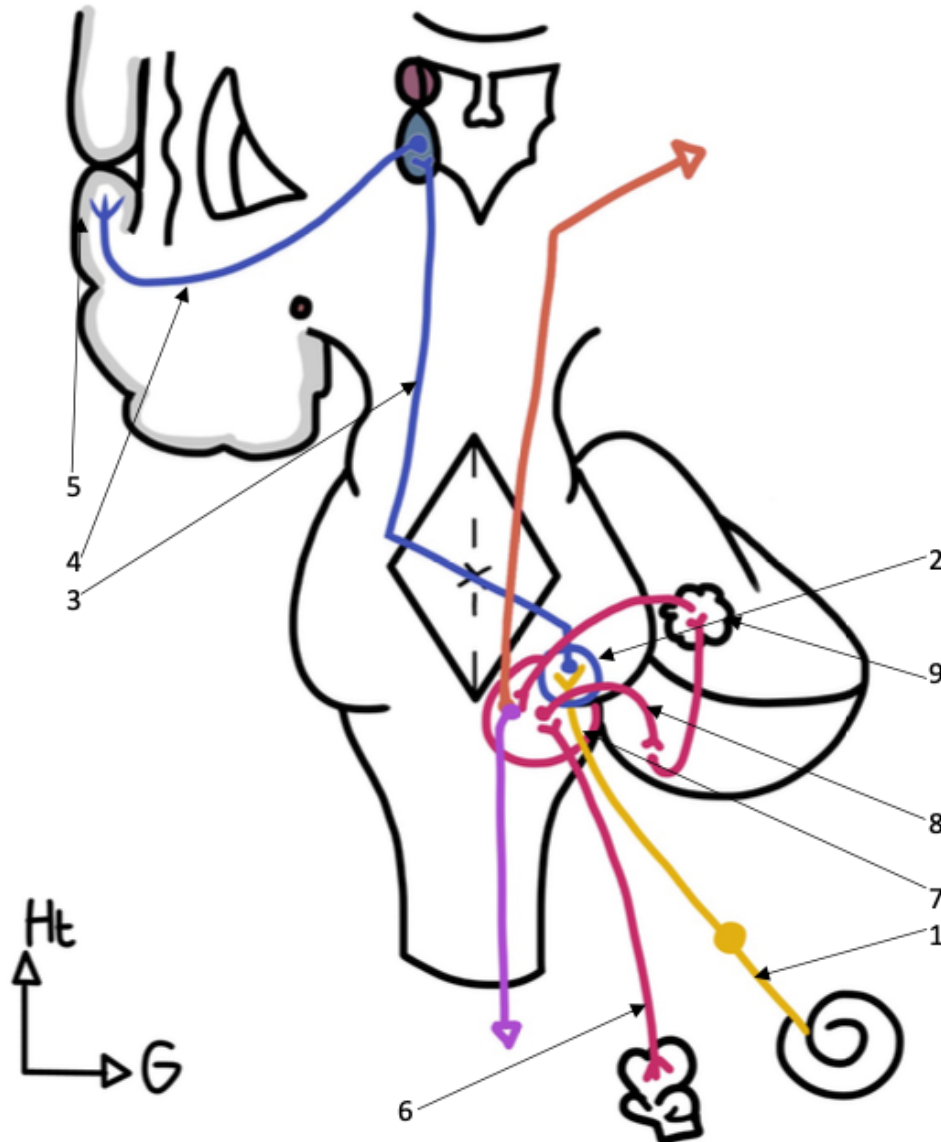
Il y a très schématiquement **la même chose au niveau de l'utricule et du saccule**, ce sont **les organes que l'on appelle des organes maculaires**.

« On fait donc une coupe au niveau de la macule. »

On a une **membrane, une gelée anglaise**, qui est surmontée de **petits cristaux que l'on appelle otoconies**. De la même manière quand on fait un mouvement de tête, ces cristaux vont être propulsés dans un certain sens et à l'intérieur de cette gelée anglaise, de nouveau il y a des cellules neuro-réceptrices avec des petits cils qui sont sensibles au mouvement et qui vont de la même manière donner des fibres neurosensorielles. (+ *potentiel d'action transmis par le protoneurone ganglionnaire vous avez compris*)

IV – La systématisation des voies de l'audition et de l'équilibre

« Pour conclure, nous allons étudier la systématisation des voies de l'audition et de l'équilibre. »



AUDITION

1	Protoneurone ganglionnaire auditif
2	Noyau auditif du tronc cérébral
3	Deutoneurone auditif
4	Troisième neurone auditif
5	Cortex auditif (temporal)

EQUILIBRE

6	Protoneurone ganglionnaire vestibulaire
7	Noyau vestibulaire du tronc cérébral
8	Deutoneurone vestibulaire
9	Noyau cérébelleux relais de l'équilibre
→	Faisceau vestibulo-cortical
→	Faisceau vestibulo-spinal



➤ Pour l'audition :

On a l'oreille interne, elle va donner un **premier neurone ganglionnaire** (*son ganglion est dans la lame spirale, au niveau de la cochlée tu t'appelles*) qui se dirige vers les **noyaux auditifs du tronc cérébral**.

À ce niveau-là, il va y avoir la première **synapse avec le deutoneurone**. Ce 2^{ème} neurone va **décussé au niveau du tronc cérébral** pour **remonter vers le thalamus**. À ce niveau il va faire **synapse avec le 3^e neurone, le neurone thalamique**, qui ensuite va se diriger vers le **cortex auditif** qui se situe principalement sur le **lobe temporal**.

RECAP :

Protoneurone ganglionnaire (oreille interne) → noyaux auditifs (tronc cérébral)
→ **deutoneurone bipolaire → décussation tronc cérébral → 3^{ème} neurone thalamique (thalamus) → cortex cérébral auditif (surtout lobe temporal)**

➤ Pour l'équilibre :

« Pour l'équilibre c'est un petit peu plus compliqué, donc on va rester simple. »

On a le **premier neurone** qui remonte jusqu'au niveau des **noyaux vestibulaires du tronc cérébral**.

À ce niveau on a la **synapse avec le 2^e neurone**, qui lui va aller au niveau du **cortex du cervelet** (puisque le cervelet *décharge* le cerveau de certains sens, notamment de la coordination des mouvements, mais également du tonus et de l'équilibre). Il va y avoir une **boucle intra-cérébelleuse** avec de nombreux neurones et parfois des neurones d'association.

On a un **noyau** qui est situé à l'intérieur du cervelet et qui est un **relais du sens de l'équilibre**.

Et enfin cette boucle **retourne au niveau des noyaux vestibulaires du tronc cérébral** et va donner lieu à **2 faisceaux :**

➡ Un faisceau qui va remonter et aller au niveau cortical : **le faisceau vestibulo-cortical**, qui permet d'avoir une **perception consciente de l'équilibre**.

➡ Un faisceau qui lui va descendre au niveau de la moelle spinale : **le faisceau vestibulo-spinal** qui permet de modifier la position des articulations et des muscles dans l'espace pour **répondre à des sensations de mouvement qui sont perçues**.



RECAP :


Protoneurone ganglionnaire (vestibule : saccule/utricule) → noyaux vestibulaires (tronc cérébral) → deutoneurone bipolaire → cortex cérébelleux → boucle intra-cérébelleuse → noyau cérébelleux relais de l'équilibre → noyaux vestibulaires (tronc cérébral) → faisceau vestibulo-cortical ou faisceau vestibulo-spinal

C'est tout pour cette fiche sur l'audition/équilibre, comme d'hab si vous avez des questions de cours : go forum ou discord. N'hésitez pas, vraiment, on est là pour ça. Si vous voyez des erratas ou avez des suggestions de fiches/récap → Léna HOUY sur Messenger.

Allez des bisous, on ne lâche rien !!!

Hauts les cœurs petit P1, je crois en toi pour dévorer cette année !!! ☺

Dédi !!! → 📷 Édition photos 📷



"Nobody is perfect"

Me:

